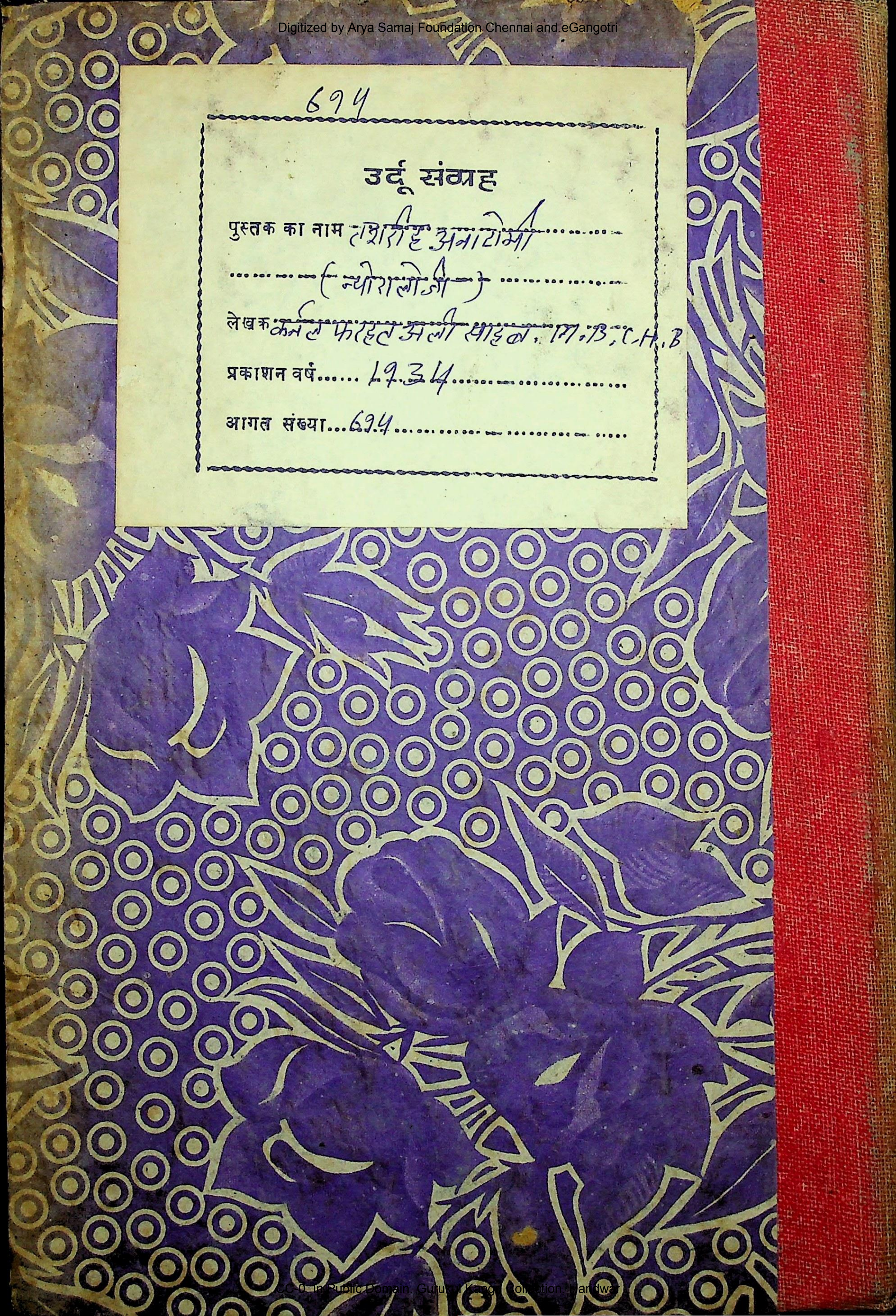

694

उर्दू संग्रह

पुस्तक का नाम तशरीह अनाटोमी

(न्योरालोजी)

लेखक कर्नल फरहत अली साहब, M.B; C.H.B

प्रकाशन वर्ष 1934

आगत संख्या 694

Gray Anatomy

Neurology

IV

3/8/-

2/1.9.21
22.22

694

سلسلۂ مطبوعات علمیہ جامعۂ عثمانیہ

स्टॉक प्रमाणीकरण १९८४-१९८५

تشریح (اناٹمی)

عصبیات (نیورالوجی)

694;U

تصنیف

ہنری گرے ایف۔ آر۔ ایس، ایف۔ آر۔ سی۔ ایس سابق لکچرار اناٹمی سینٹ جارج ہاسپٹل میڈیکل اسکول لندن

ترجمہ

ڈاکٹر فضل کریم خان صاحب ایم۔ بی۔ بی۔ ایس و ڈاکٹر مفتی شاہ نواز صاحب ایم۔ بی۔ بی۔ ایس

بہ نظر ثانی

لفٹننٹ کرنل فرحت علی صاحب بی۔ اے، ایم۔ بی۔ سی۔ ایچ۔ بی (اڈنبرا)

مددگار ناظم شعبۂ طبیہ سررشتۂ تالیف و ترجمہ جامعۂ عثمانیہ سرکار عالی و پرنسپل عثمانیہ میڈیکل کالج حیدرآباد دکن

سنہ ۱۳۵۳ھ م سنہ ۱۳۴۳ف م سنہ ۱۹۳۴ء

دار الطبع جامعۂ عثمانیہ سرکار عالی حیدرآباد دکن

गुरुकुल कांगड़ी

یہ کتاب مسرز لانگمنس گرین اینڈ کمپنی کی اجازت سے
جنکو حق اشاعت حاصل ہے اردو میں ترجمہ
کرکے طبع وشائع کیگئی ہے

عصبیات

فہرست مضامین

مضمون	صفحات
نظام عصبی کی عام تعریف	۱
محیطی اعصاب اور عقدوں کی ساخت	۴
میڈلا اسپائی نیلس (نخاع) یا اسپائنل کارڈ	۹
نخاع کی اندرونی ساخت	۱۵
انکیفیلان یا بھیجہ	۳۴
رامبنکیفیلان یا پس دماغ	۳۵
میڈلا آبلانگاٹا	〃
پانز	۴۰
دمیغ	۵۳
دمیغ کی اندرونی ساخت	۵۸
چوتھا بطین	۶۵
میزنکیفیلان یا میان دماغ	۷۰
سیریبرل پیڈنکلز	۷۲
کارپورا کواڈرائی جیمینا	۷۶

694;U

سیریبرل ایکویڈکٹ ۷۹
پروزن کیفیلان یا پیشیں دماغ ۸۰
ڈائی ان کیفیلان ،،
تھلمین کیفیلان ۸۱
تھیلیمائی ،،
بیٹا تھیلیمس ۸۴
ایپی تھیلیمس ۸۵
ہائپو تھیلیمس ۸۷
تیسرا بطین ۹۲
ٹیلنکیفیلان ۹۵
دماغی نیم کرے ۹۶
دماغی نیم کروں کی سطحیں ۹۷
جبہی لختہ ۱۰۰
پیرائٹل لختہ ۱۰۲
آکسی پیٹل لختہ ۱۰۴
ٹیمپورل لختہ ۱۰۵
انسولا ۱۰۶
لمبک لختہ ۱۰۷
رہائنکیفیلان ۱۰۸
دماغی نیم کروں کا اندرون ۱۱۱
کارپس کیلوسم ۱۱۲
جانبی بطین ۱۱۴
کارپس اسٹرائیٹم ۱۱۶
کاڈیٹ نیوکلیس ،،
لنٹیفارم نیوکلیس ۱۱۷

کلانسٹرم ۱۱۸
نیوکلیس ایمگڈیلی ″
انٹرنل کیپسول ۱۱۹
اکسٹرنل کیپسول ۱۲۰
فارنکس ۱۲۱
بین بطینی سوراخ ۱۲۳
سپٹم پلوسیڈم ″
جانبی بطین کا کورائڈ پلکسس ۱۲۴
تیسرے بطین کا ٹیلاکورائڈیا ۱۲۵
دماغی نیم کروں کی ساخت ۱۲۶
دماغی قشرہ کی ساخت ۱۲۸
دماغی قشرہ کے خاص نمونے ۱۳۱
خاص عصبی قطعات ۱۳۶
حرکی قطعات ۱۳۷
حسی قطعات ۱۳۹
دمیغی نظامات ۱۴۲
دماغ اور نخاع شوکی کی جھلیاں یا سحایا ۱۴۸
ڈیورا میٹر ″
اریکنائڈ ۱۵۳
سب اریکنائڈ کہفہ ۱۵۵
سب اریکنائڈ برکے ″
اریکنائڈ آریکہ جات ۱۵۷
پایامیٹر ۱۶۰
لیگامنٹم ڈنٹیکولیٹم ۱۶۱
دماغی اعصاب ۱۶۲

اولفیکٹری اعصاب ۱۶۳
آپٹک نرو ۱۶۴
اکولوموٹر عصب ۱۷۰
ٹراکلیر عصب ۱۷۳
ٹرائی جیمینل عصب ۱۷۵
آفتھیلمک نرو ۱۷۷
سیلی ایری گینگلین ۱۸۱
میکزیلری نرو ۱۸۲
اسفینو پیلیٹائن گینگلین ۱۸۶
مینڈ یبولر نرو ۱۸۹
آٹک گینگلین ۱۹۴
سب میگزلری عقدہ ۱۹۵
ایبڈوسنٹ نرو ۱۹۹
فیشیل نرو ۲۰۲
سمعی عصب ۲۱۱
گلاسو فیرنجیل نرو ۲۱۶
واگس نرو ۲۲۰
ایکسسری عصب ۲۳۰
ہائی پوگلاسل نرو ۲۳۳
نخاعی اعصاب ۲۳۶
عصبی جڑیں ″
نخاعی عقدے ۲۳۷
مشارکی تنوں کے ساتھ تعلقات ۲۳۹
نخاعی اعصاب کی پچھلی ڈوریئیں ۲۴۱
سمپواتھیٹکل اعصاب کی ڈوریئیں ۲۴۲

صدری اعصاب کی پچھلی ڈویژنیں ۲۴۴
لمبر اعصاب کی پچھلی ڈویژنیں ۲۴۵
سیکرل اعصاب کی پچھلی ڈویژنیں ۲۴۵
کاکسیجیل نرو کی پچھلی ڈویژنیں ۲۴۶
نخاعی اعصاب کی اگلی ڈویژنیں ۲۴۷
عنقی اعصاب کی اگلی ڈویژنیں 〃
عنقی ضفیرہ ۲۴۸
سروائیکل پلکسس کی اوپری شاخیں ۲۴۹
سروائیکل پلکسس کی عمقی شاخیں (وسطانی سلسلہ) ۲۵۲
سروائیکل پلکسس کی عمقی شاخیں (جانبی سلسلہ) ۲۵۵
عضدی ضفیرہ ۲۵۶
سوپراکلیویکولر شاخیں ۲۵۸
انفراکلیویکولر شاخیں ۲۶۰
صدری اعصاب کی اگلی ڈویژنیں ۲۸۱
قطنی اعصاب کی اگلی ڈویژنیں ۲۸۶
قطنی ضفیرہ ۲۸۷
عجزی اور عصعصی اعصاب کی اگلی ڈویژنیں ۲۹۷
عجزی ضفیرہ ۲۹۸
حیائی ضفیرہ ۳۰۹
خود آئین نظام عصبی ۳۱۶
نزد مشارکی نظام ۳۱۷
مشارکی عصبی نظام 〃
مشارکی نظام کا قیفالی حصہ ۳۱۹
مشارکی نظام کا عنقی حصہ ۳۲۱
مشارکی نظام کا صدری حصہ ۳۲۵

مشارکی نظام کا شکمی حصہ ۳۲۶
مشارکی نظام کا حوضی حصہ ۳۲۷
مشارکی کے ضفائر عظمیہ ۳۲۹
قلبی ضفیرہ ۳۲۹
سی لیئک (شکمی) ضفیرہ ۳۳۱
زیر معدی ضفیرہ ۳۳۴
حوضی ضفیرے ۳۳۵

اعضائے حواس اور جلد عامہ

عضو ذائقہ ۳۳۸
شگوفہائے ذائقہ 〃
سونگھنے کا عضو ۳۳۹
ناک کے غضروف ۳۴۰
انفی کہفے ۳۴۲
ناک کی زائد ہوائی جوفیں ۳۴۸
عضو بصارت ۳۵۳
آنکھ کا ڈھیلا 〃
آنکھ کے صفاق ۳۵۴
صفاق لیفی 〃
عروقی صفاق ۳۵۵
شبکیہ ۳۶۵
آنکھ کے وسائط انعطافی ۳۷۲
آبی رطوبت ۳۷۳
جسم زجاجیہ 〃
قلمی عدسہ ۳۷۴

آنکھ کے زائد اعضاء ۳۸۱
چشمی عضلات 〃
بصلی رداء ۳۸۶
مجھری رداء ۳۸۷
ابرو ۳۸۹
پپوٹے 〃
کانجنکٹائیوا ۳۹۲
لیکریمل اپریٹس ۳۹۳
عضو سماعت ۳۹۹
گوش بیرونی 〃
درمیانی کان یا ٹمپینک کیویٹی ۴۰۷
آڈیٹری آسیکلز ۴۱۲
اندرونی کان یا لیبرنتھ ۴۲۶
آسی اس لیبرنتھ 〃
ممبرینس لیبرنتھ ۴۳۲
حسیات عامہ کے اعصاب کی اطرافی انتہائیں ۴۴۴
عام جلد ۴۴۹
ضمائم جلد ۴۵۳
ناخن 〃
بال ۴۵۴
سبیشس گلینڈس ۴۵۷
سوڈورفرس گلینڈس یا پسینہ کے غدود ۴۵۸

بِسۡمِ اللّٰہِ الرَّحۡمٰنِ الرَّحِیۡمِ

NEUROLOGY

نیورالوجی

یعنی

عصبیات

نظامِ عصبی جسمِ انسانی میں سب سے زیادہ پیچیدہ اور بہت ہی منظم ہے۔ یہ عصبی اور غیر عصبی بافتوں سے بنا ہوا ہے۔ پہلی میں عصبی خلیے اور عصبی ریشے ہوتے ہیں اور دوسری میں نیوروگلایا (neuroglia) اور دموی عروق معہ خاص ڈھانکنے والی جھلیوں کے ہوتے ہیں۔

عصبی عنصروں اور نیوروگلایا کی دقیق ساخت صفحات 7 تا 13 پر بیان ہوئی ہے۔ اور نظامِ عصبی کے نمو کا ایک خاکہ صفحات 87 تا 103 پر دیا ہوا ہے

نظامِ عصبی کو دو معاون نظاموں یعنی سیریبرواسپائنل (cerebrospinal) اور آٹونومک (autonomic) میں تقسیم کر سکتے ہیں۔ لیکن یہ ایک دوسرے میں اچھی طرح سے مخلوط ہیں۔

سیریبرواسپائنل نظام ایک مرکزی اور ایک محیطی حصے پر مشتمل ہے۔

مرکزی حصے میں ایک بالائی پھیلا ہوا حصہ یعنی انکیفیلان (encephalon) یا دماغ جو کاسہ کے اندر واقع ہے۔ اور ایک زیرین۔ لمبوترا استوانی حصہ یعنی

میڈلا اسپائی نیلس (medulla spinalis) یا اسپائنل کارڈ ہیں۔ یہ فقری قنال کے بالائی حصے میں واقع ہے۔ یہ دونوں حصے اٹلس (atlas) مہرے کے بالائی کنارے کے استوا پر ملے ہوئے ہیں۔ اور دونوں ملکر مرکزی عصبی نظام (central nervous system) یا دماغی نخاعی محور (cerebrospinal axis) بناتے ہیں محیطی حصہ دماغی نخاعی اعصاب پر مشتمل ہے۔ جو مرکزی عصبی نظام کو جسم کے مختلف حصوں کے ساتھ ملاتے ہیں۔ اور خاص اور عام احساسات اور جسم کے ارادی حرکات سے متعلق ہیں ان اعصاب کے تیتالیس جوڑے ہیں۔ بارہ دماغی جو دماغ سے لگے ہیں۔ اور اکتیس نخاعی میڈلا اسپائی نیلس سے لگے ہیں۔ دماغی اعصاب کے تین جوڑے یعنی اولفیکٹری (olfactory) آپٹک (optic)— اور اکوسٹک (acoustic) خاص حسی اعضاء سے متعلق ہیں۔ اور جیسا کہ آیندہ بیان ہوگا۔ یہ اپنی ترتیب کے لحاظ سے دوسروں سے مختلف ہیں۔ باقی دماغی اعصاب اور سارے نخاعی اعصاب اُن ریشوں سے بنے ہیں۔ جو اُن عصبی خلیوں سے اٹھتے ہیں۔ جو یا تو مرکزی عصبی نظام میں واقع ہیں۔ یا اعصاب کی جڑوں پر عصبی خلیوں کے مجموعوں (عقدوں) سے۔

آٹونومک نظام مشتمل ہے (۱) ان برآرندہ ریشوں پر جو صدمات کو مرکزی عصبی نظام سے جسم (احشاء۔ قلب۔ دموی عروق وغیرہ) کے غیر ارادی عضلوں اور افرازی غدد تک لیجاتے ہیں اور (۲) ان درآرندہ ریشوں پر جو صدمات کو ان ساختوں سے مرکزی عصبی نظام تک لیجاتے ہیں۔

برآرندہ آٹونومک ریشے بھیجہ اور میڈلا اسپائی نیلس کے عصبی خلیوں کے مجموعوں سے نکلتے ہیں۔ لیکن یہ ریشے اُن ساختوں تک جن کو یہ عصبی رسد پہنچاتے ہیں مسلسل نہیں جاتے ہیں۔ یہ ہمیشہ ان عقدوں میں ختم ہوتے ہیں۔ جن کے خلیوں سے ریشوں کے معاون نکلتے ہیں۔ اور اپنے تقسیم کے رقبوں کو سیدھے جاتے ہیں۔ اس لئے برآرندہ آٹونومک ریشے (ا) پیش عقدی ریشوں (لُب پوش = medullated) پر جو بھیجے اور میڈلا اسپائی نیلس کے خلیوں سے اٹھتے ہیں۔ اور عقدوں میں ختم ہوتے ہیں۔ اور (ب) بعد عقدی ریشوں (بیشتر لبنا پوش

پر مشتمل ہیں۔ جو عقدوں سے شروع ہوتے ہیں۔ اور ان ساختوں تک جن کو رسد پہنچاتے ہیں مسلسل جاتے ہیں۔

درآرندہ آٹونومک ریشے نخاعی اعصاب کی پچھلی جڑوں پر عقدوں کے خلیوں سے اور دماغی اعصاب میں سے بعض کے عقدوں میں سے نکلتے ہیں۔ ان ریشوں کی محیطی شاخیں اپنی تقسیم کے رقبوں تک ایک یا دو عقدوں میں سے ہو کر (لیکن بغیر وقفہ) جاتی ہیں۔ ان کی مرکزی شاخیں میڈلا اسپائی نیلس اور بھیجہ میں داخل ہوتی ہیں۔ اور رمادی مادہ کے خلیوں کے گرد ختم ہوتی ہیں۔ آٹونومک نظام دو معاون نظاموں یعنی نزد مشارکی (para sympathetic) اور مشارکی (sympathetic) سے بنا ہے۔

نزد مشارکی (para sympathetic) نظام آٹونومک نظام کے کاسئی اور سیکرم والے سروں پر پایا جاتا ہے۔ کاسئی نزد مشارکی ریشے وسطی دماغ اور میڈلا آبلانگاٹا کے عصبی خلیوں کے گروہوں سے نکلتے ہیں۔ اور آکولوموٹر (oculomotor) فیشیل (facial) گلاسوفیرنجیل (glossopharyngeal) واگس (vagus) اور ایکسسری (accessory) دماغی اعصاب میں جاتے ہیں سیکرم والے نزد مشارکی ریشے میڈلا اسپائی نیلس کے سیکرم والے حصے کے خلیوں سے نکلتے ہیں۔ اور دوسرے۔ تیسرے۔ اور چوتھے سیکرم کے اعصاب میں عانہ (pelvis) کے عصبی ضفیرے تک جاتے ہیں۔

797 مشارکی نظام مرکزی عقدوں کے دو زنجیروں سے ظاہر ہوتا ہے۔ جو فقری ستون کے وسطی خط کے ہر طرف واقع ہیں۔ اور مرکز کی طرف میڈلا اسپائی نیلس کے صدری اور کمری حصوں کے عصبی خلیوں سے ملی ہوتی ہیں مرکزی عقدوں کے خلیوں سے محیطی ریشے نکل کر الجھا ہوا ضفیرہ بناتے ہیں۔ جن میں کے بہت سوں میں عقدے ملتے ہیں۔ ان ضفیروں سے تقسیم کی آخری شاخیں نکلتی ہیں۔

خاص خاص غیر ارادی ساختوں مثلاً غدے۔ احشاء۔ وغیرہ کو نزد مشارکی اور مشارکی دونوں طرح کی رسد پہنچتی ہے اور یہ دونوں نظام فعلیاً متضاد ہیں۔

چنانچہ نزدمشارکی ریشوں میں سے گزرنے والے صدمات قلب کی حرکات کو روکتے اور مشارکی ریشوں میں جانے والے صدمات تیز کرتے ہیں۔ اور نزدمشارکی ریشوں کے صدمات پتلی کو سکیڑتے اور مشارکی ریشوں کے صدمات پھیلاتے ہیں۔

محیطی اعصاب اور عقدوں کی ساخت

دماغی نخاعی اعصاب ان بہت سے عصبی ریشوں پر مشتمل ہیں۔ جو ان بنڈلوں میں جمع ہیں۔ جو جھلی دار غلافوں میں ملفوف ہیں۔ (تصویر 797) ریشوں کے چھوٹے بنڈل کو رسن (funiculus) کہتے ہیں۔ ہر ایک رسن ایک غلاف یعنی پیری نیوریم (perineurium) میں لپٹی ہوئی ہے۔ یہ ایک پتلی۔ صاف شفاف جھلی ہے۔ جو اُس اتصالی بافت سے بنی ہے۔ جس میں پترالی ترتیب ہے۔ اس غلاف کو ایک نلی کی شکل میں ان ریشوں سے الگ کر سکتے ہیں۔ جن کو یہ لپیٹتی ہے رسنک کے اندر عصبی ریشے نازک اتصالی بافت کے ذریعہ جس کو انڈونیوریم (endoneurium) کہتے ہیں۔ آپس میں بندھے ہیں۔ یہ ان حاجزات کے ساتھ مسلسل ہے۔ جو پیری نیوریم سے اندر کو گزرتے ہیں۔ اور اس میں ایک زرہینی جرم دکھائی دیتا ہے۔ جس میں ریشوی اتصالی بافت کے باریک بنڈل دبے ہوئے ہیں جو بیشتر کرکے طولاً جاتے ہیں۔ اگر عصب چھوٹا ہو۔ تو اس میں ایک ہی رسنک ہو سکتی ہے۔ لیکن اگر بڑا ہو۔ تو اس میں کئی رسنکیں ہوتے ہیں۔ جن کو اتصالی بافت باندھے رکھتی اور لپیٹتی ہے۔ اس غلاف کو ایپی نیوریم (epineurium) کہتے ہیں۔ سیربیرو اسپائنل اعصاب تقریباً کل کے کل لب پوشش عصبی ریشوں سے بنے ہیں اور لب ناپوش ریشوں کی تعداد بہت کم ہوتی ہے۔

دموی عروق جو کسی عصب کو رسداتی ہیں۔ شعری عروق کے ایک بہت چھوٹے ضفیرہ میں ختم ہوتی ہیں۔ جو پیری نیورم کو چھیدتی ہیں۔ اور زیادہ تر ریشوں کے متوازی جاتی ہیں۔ یہ ان چھوٹی۔ آڑی عروق کے ذریعہ آپس میں

ملی ہوئی ہیں۔ جو عضلہ کے شعری نظام کے مشابہ تنگ۔ لمبوترے خانے بناتی ہیں۔ باریک لُب ناپوش ریشے یعنی ویزوموٹر (vasomotor) ان عروق کے ہمراہ جاتے ہیں۔ اور ابتدائی رشتکوں میں پھٹ جاتے ہیں۔ جو ان کے گرد ایک جال بناتی ہیں۔ لُب پوشش ریشے یعنی عصبی اعصاب (nervi nervorum) اپی نیوریم

FIG. 797.—A transverse section through two funiculi of a human tibial nerve. Stained with hæmatoxylin. × 30.

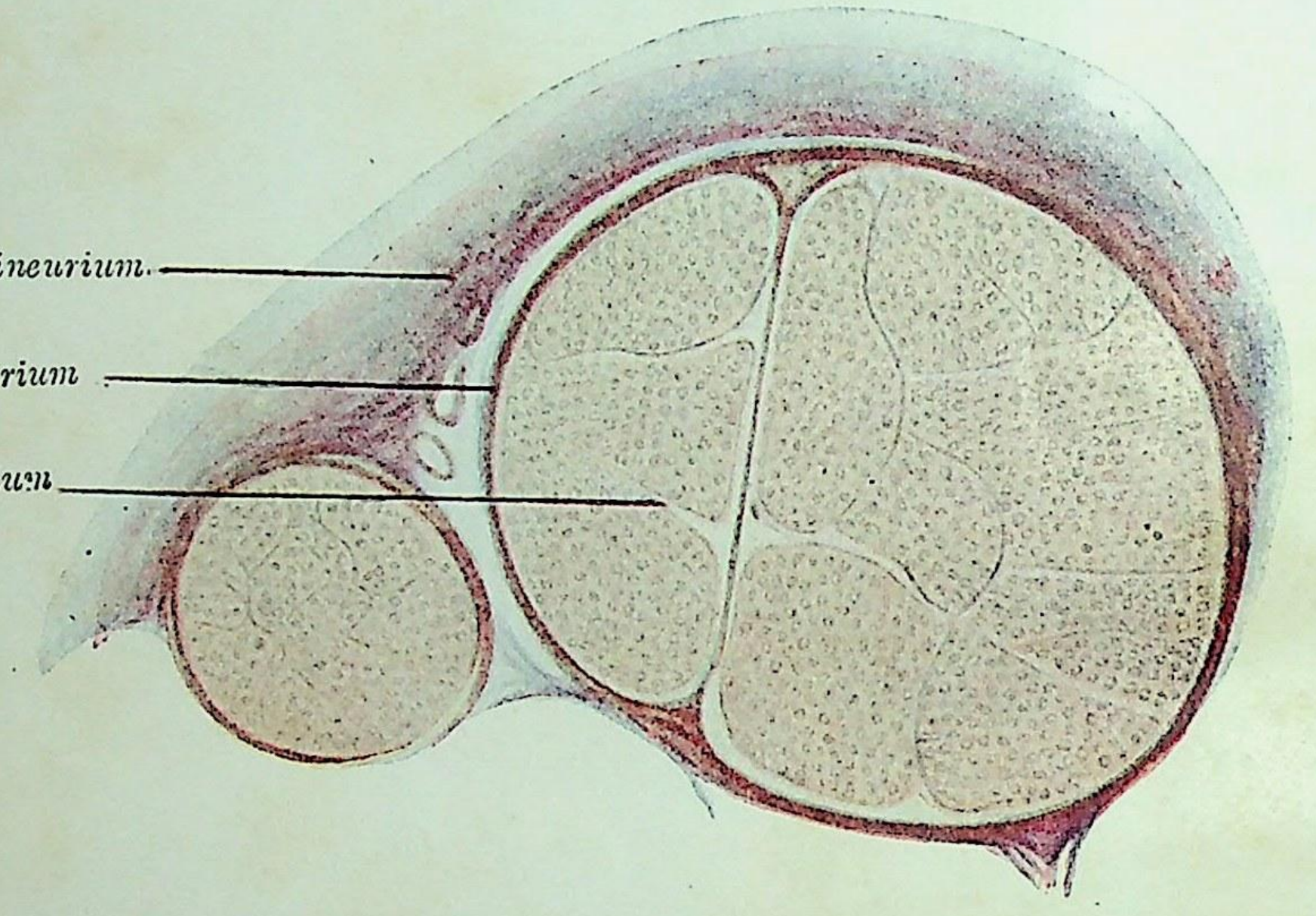

رسنکوں اور ریشوں کا آزاد تبادلہ ہوتا ہے۔ لیکن ہر صورت میں ایک ایک ریشہ الگ اور واضح رہتا ہے۔

ریشوں کے اس تبادلہ کی وجہ سے ہر ایک عصب جو ضفیرہ سے نکلتا ہے میڈلا اسپائنی نیلس کے ساتھ اس حالت کی نسبت زیادہ وسیع تعلق حاصل کرلیتا ہے۔ کہ یہ دوسرے اعصاب سے ملے بغیر سیدھا اپنی تقسیم کو چلا جاتا۔ اس واسطے وہ حصے جن کو اعصاب رسداتے ہیں۔ عصبی مرکزوں کے ساتھ

چنانچہ نزدمشارکی ریشوں میں سے گزرنے والے صدمات قلب کی حرکات کو روکتے اور مشارکی ریشوں میں جانے والے صدمات تیز کرتے ہیں۔ اور نزدمشارکی ریشوں کے صدمات پتلی کو سکیڑتے اور مشارکی ریشوں کے صدمات پھیلاتے ہیں۔

بافت باندھ رکھتی اور لپیٹتی ہے۔ اس غلاف کو ایپی نیوریم (epineurium) کہتے ہیں۔ سیریبرو اسپائنل اعصاب تقریباً کل کے کل لب پوش عصبی ریشوں سے بنے ہیں اور لب ناپوش ریشوں کی تعداد بہت کم ہوتی ہے۔

دموی عروق جو کسی عصب کو رسداتی ہیں۔ شعری عروق کے ایک بہت چھوٹے ضفیرہ میں ختم ہوتی ہیں۔ جو پیری نیوریم کو چھیدتی ہیں۔ اور زیادہ تر ریشوں کے متوازی جاتی ہیں۔ یہ ان چھوٹی۔ آڑی عروق کے ذریعہ آپس میں

ملی ہوئی ہیں۔ جو عضلہ کے شعری نظام کے مشابہ تنگ۔ لمبوترے خانے بناتی ہیں۔ باریک لُب ناپوش ریشے یعنی ویزوموٹر (vasomotor) ان عروق کے ہمراہ جاتے ہیں۔ اور ابتدائی رشنکوں میں پھٹ جاتے ہیں۔ جو ان کے گرد ایک جال بناتی ہیں۔ لُب پوش ریشے یعنی عصبی اعصاب (nervi nervorum) ایپی نیوریم میں جاتے ہیں۔ اور چھوٹے کروی لمسی جسیموں یا کرازی (Krause) کی اختتامی گٹھیوں میں ختم ہوتے ہیں۔

798 سیریبرو اسپائنل عصبی ریشے مرکز سے محیط تک بے روک ممر اختیار کرتے ہیں۔ لیکن عصب کو اس کے ساختی حصوں میں پھاڑتے وقت یہ دیکھا جاسکتا ہے۔ کہ کبھی کبھی ایک لچھے کے ریشوں کے بنڈل دوسرے لچھے میں بہت حاد زاویہ پر ملتے ہیں۔ جو اسی رخ میں جا رہا ہو۔

اعصاب اپنے ممر میں شاخوں میں تقسیم ہوتے ہیں۔ اور یہ اکثر قریب کے اعصاب کی شاخوں کے ساتھ ارتباط رکھتے ہیں۔ ایسے تعلقات کو عصبی ضفیرہ (nerve-plexus) کہتے ہیں۔ بعض اوقات یہ ضفیرہ اعصاب کے تنوں کی ابتدائی شاخوں سے بنتا ہے۔ مثلاً عنقی۔ بازوی۔ کمری اور سیکرم والے ضفیرے اور کبھی اختتامی رسنکوں سے۔ جیسے وہ ضفیرے جو جسم کے محیط پر بنتے ہیں ضفیرہ کی ترکیب میں ترکیبی اعصاب تقسیم ہوتے۔ پھر ملتے۔ اور پھر ایسے پیچیدہ طور پر تقسیم ہوتے ہیں کہ ایک ایک رسنک پیچیدہ طریقہ سے بُن جاتی ہے۔ یہانتک کہ ہر ایک شاخ جو کسی ضفیرہ میں سے نکلتی ہے۔ ان سب ابتدائی عصبی تنوں کے ریشے رکھتی ہے۔ جن سے یہ ضفیرہ بنتا ہے۔ جسم کے محیط پر چھوٹے ضفیروں کی ساخت میں بھی رسنکوں اور ریشوں کا آزاد تبادلہ ہوتا ہے۔ لیکن ہر صورت میں ایک ایک ریشہ الگ اور واضح رہتا ہے۔

ریشوں کے اس تبادلہ کی وجہ سے ہر ایک عصب جو ضفیرہ سے نکلتا ہے میڈلا اسپائی نلیس کے ساتھ اس حالت کی نسبت زیادہ وسیع تعلق حاصل کرلیتا ہے۔ کہ یہ دوسرے اعصاب سے ملے بغیر سیدھا اپنی تقسیم کو چلا جاتا۔ اس واسطے وہ حصے جن کو اعصاب رسداتے ہیں۔ عصبی مرکزوں کے ساتھ

زیادہ وسیع تعلقات رکھتے ہیں۔ اس ذریعہ سے بھی عضلوں کے گروہ متحدہ فعل کے لئے متفق ہو سکتے ہیں۔

آٹونومک اعصاب زیادہ تر لب ناپوش ریشوں سے بنتے ہیں جو گچھوں میں جمع ہیں۔ اور اتصالی بافت کے غلافوں میں بند ہیں۔ لیکن ان اعصاب میں لب پوشش ریشوں کا خاص ملاپ ہوتا ہے۔ اس طرح مشار کی تنے کے عنقی حصوں اور اسپلینکنک (splanchnic) اعصاب میں کبھی کبھی بہت سے قبل عقدی ریشے ہوتے ہیں۔

سیریبرو اسپائنل اور آٹونومک عصبی ریشے مختلف اثرات کو لیجاتے ہیں۔ حسّی اعصاب جن کو مرکز رو یا درآرندہ اعصاب بھی کہتے ہیں۔ عصبی مرکزوں تک ان اثرات کو لیجاتے ہیں۔ جو اعصاب کے سروں پر پڑتے ہیں۔ اور اسطرح سے بھیجہ کے واسطہ سے ذہن کو بیرونی اشیاء کا ادراک ہوتا ہے۔ مرکز گریز یا برآرندہ اعصاب اثرات کو عصبی مرکزوں سے ان حصوں تک لیجاتے ہیں جن میں وہ پھیلتے ہیں۔ یہ اثرات یا عضلی انقباض کی تحریک کرتے ہیں یا افراز کے فعل پر اثر ڈالتے ہیں۔ اور غالباً غذائیت اور بالیدگی پر اثر ڈالتے ہیں۔

اعصاب کے مبداء۔ عصب کا مبداء بعض حالتوں میں اکیلا ہوتا ہے یعنی سارا عصب صرف ایک جڑ کے ذریعہ عصبی مرکز سے نکلتا ہے۔ بعض حالتوں میں عصب دو یا زیادہ جڑوں کے ذریعہ نکلتا ہے۔ وہ مقام جہاں عصبی جڑ یا جڑیں عصبی مرکز کی سطح سے نکلتی ہیں۔ اوپری یا ظاہری مبداء کہلاتا ہے۔ لیکن عصب کے ریشوں کی سراغ رسانی عصبی مرکز کے رمادی مادہ میں عصبی خلیوں کے گروہوں تک کی جا سکتی ہے۔ ان عصبی گروہوں کو عصب کا عمقی یا اصلی مبداء کہتے ہیں۔ مرکز گریز برآرندہ عصبی ریشے مرکزی عصبی نظام کے رمادی مادے کے عصبی خلیوں میں سے نکلتے ہیں۔ اور ان خلیوں کے محور استوانی زائدے بڑھ کر عصبی ریشے بناتے ہیں۔ مرکز جو یعنی درآرندہ ریشے مخصوص حس کے اعضا میں عصبی خلیوں سے نکلتے ہیں مثلاً (ریٹنا = retina) یا عقدوں کے عصبی خلیوں سے۔ عصبی مرکز میں داخل ہو کر یہ شاخوں میں تقسیم ہوتے ہیں۔ اور ان کی آخری شاخچیاں اس کے خلیوں کے

FIG. 798.—Muscular fibres of *Lacerta viridis* with the terminations of nerves.

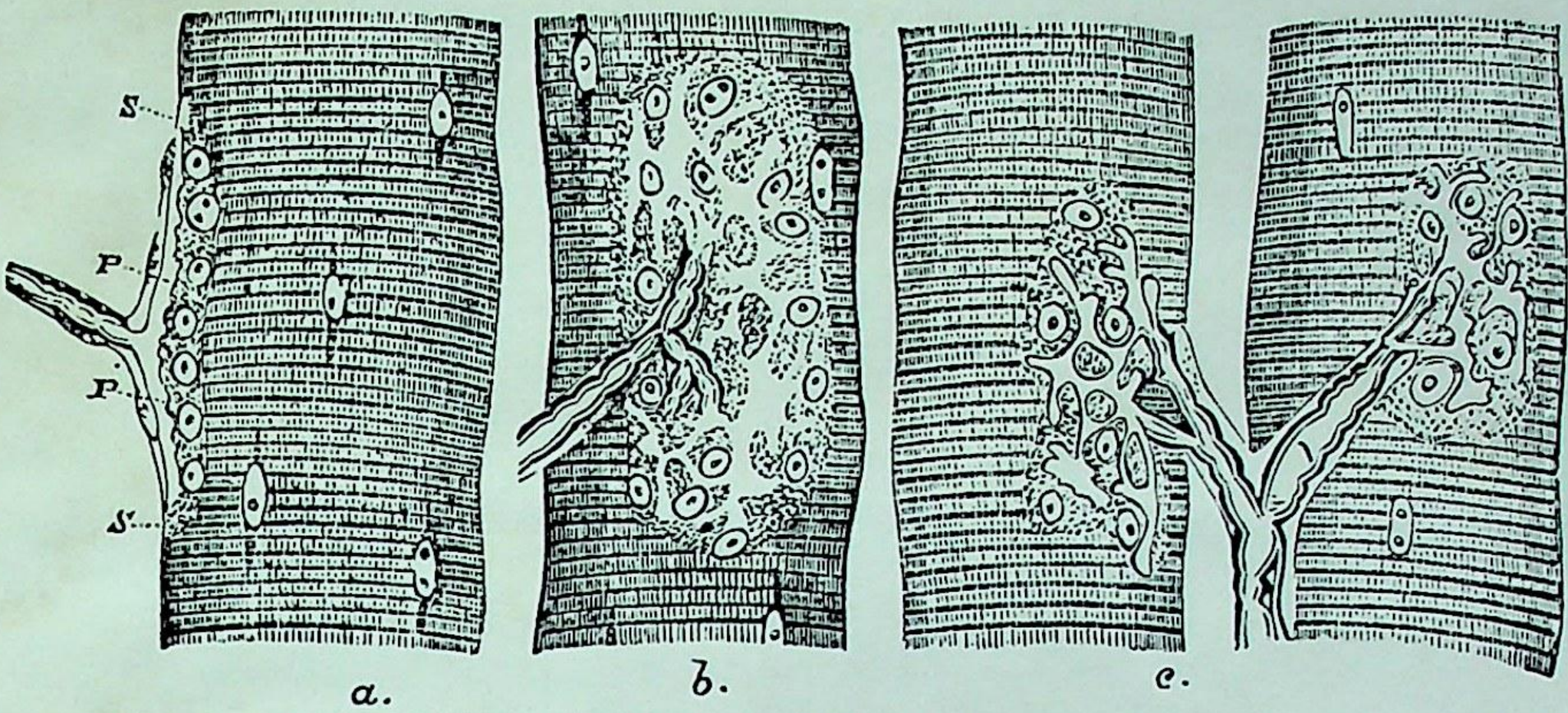

a. Seen in profile. P.P. The motor end-plate. S.S. The base of the plate, consisting of a granular mass with nuclei. *b*. The same as seen in looking at a perfectly fresh fibre, the nerve-ends being probably still excitable. (The forms of the variously divided plate can hardly be represented in a woodcut by sufficiently delicate and pale contours to reproduce correctly what is seen in Nature.) *c*. The same as seen two hours after death from poisoning by curare.

FIG. 799.—A transverse section through a human spinal ganglion. Stained with methyl blue. Note the brown pigment in some of the ganglion cells. × 60.

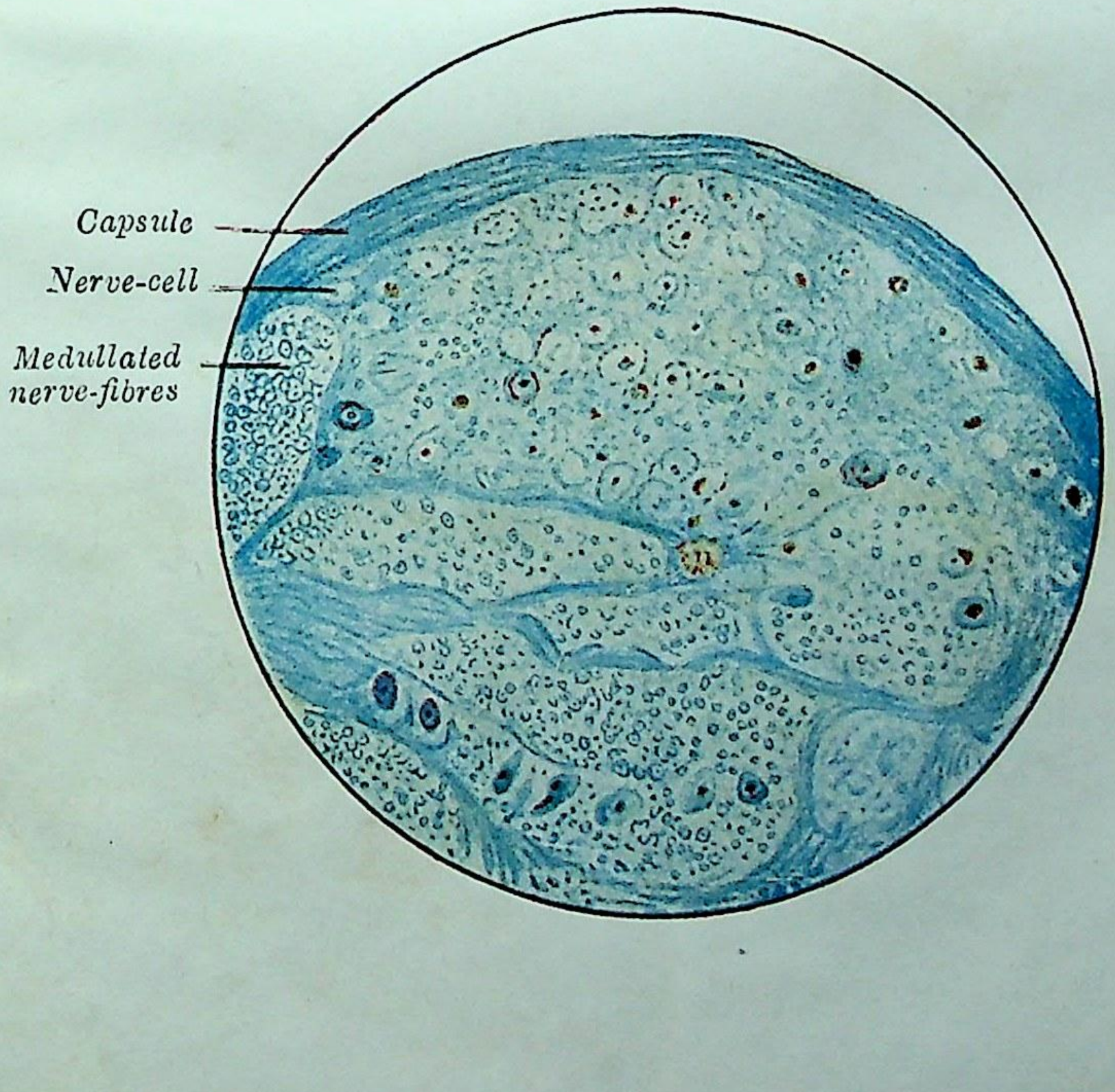

درمیان لیکن ان کے ساتھ ملے بغیر نکلتی ہیں

اعصاب کے محیطی اختتام۔ عصبی ریشے محیط میں مختلف طریقوں سے ختم ہوتے ہیں۔ اور ان کا مطالعہ حسّی اور حرکی اعصاب میں بالترتیب بآسانی ہوسکتا ہے۔ حسّی اعصاب کے اختتاموں کا ذکر حسّی اعضا کی فصل میں بیان ہوچکا ہے۔

حرکی اعصاب۔ یا تو غیر مخلط اور یا مخلط عضلی ریشوں میں پائے جاتے ہیں۔ غیر مخلط یا غیر ارادی عضلوں میں اعصاب بہت سی شاخوں میں تقسیم ہوتے ہیں۔ جو ایک دوسری سے ملتی اور باریک ضفیرہ بناتی ہیں۔ ان شاخوں کے اتصالو پر چھوٹے نوات دار اجسام (عقدی خلیئے) واقع ہیں۔ ان ضفیروں سے باریک شاخیں نکلتی ہیں۔ جو ان آخری ریشچوں میں تقسیم ہوتی اور پھٹتی ہیں۔ جن سے یہ اعصاب بنتے ہیں۔ یہ ریشکیں غیر ارادی عضلی خلیوں کے درمیان گزرتی ہیں۔ اور ایلیشر (Elischer) کے مطابق خلیوں کی سطحوں پر ان کے نواتوں کے مقابل باریک ابھاروں میں ختم ہوتی ہیں۔

مخلط یا ارادی عضلہ میں اعصاب عضلہ کے غلاف میں داخل ہوتے ہیں۔ ریشوں یا ریشوں کے بنڈلوں میں پھٹتے ہیں۔ جن سے ضفیرے بنتے ہیں۔ اور آہستہ آہستہ تقسیم ہوتے ہیں۔ حتےٰ کہ عموماً ایک عصبی ریشہ ایک عضلی ریشہ میں داخل ہوتا ہے۔ اگر عضلی ریشہ لمبا ہو۔ تو اس میں ایک سے زیادہ عصبی ریشے داخل ہوتے ہیں۔ عضلی ریشے کے اندر عصب ایک خاص پھیلاؤ میں ختم ہوتا ہے جس کو کیونہ 799 (Kuhne) لے پہلے پہل صحیح طور پر بیان کیا۔ اور حرکی اختتامی پلیٹ (motor end plate) کہا (تصویر 798)۔ یہ عصبی ریشہ عضلی ریشہ پر پہنچکر فوراً اپنے لبی غلاف کو کھو دیتا ہے۔ عصبی غلاف (neurolemma) عضلہ کے لحمی غلاف (sarcolemma) کے ساتھ مسلسل ہو جاتا ہے۔ اور صرف محور استوانہ عضلی ریشہ میں داخل ہوتا ہے۔ یہ لحمی غلاف کے عین نیچے شاخ شاخ ہوتا ہے۔ اور دانہ دار مادہ کی ایک تہ میں دب جاتا ہے۔ جس میں صاف اور لمبوترے نواتوں کی ایک تعداد ہوتی ہے اور یہ سب مل کر ایک حرکی اختتامی پلیٹ (motor end-plate) بناتے ہیں۔

جس سے کہتے ہیں کہ عضلی ریشہ کی سکیڑنے والی لہر شروع ہوتی ہے۔ (نیز دیکھو صفحہ 39)

عقدے عصبی خلیوں کے چھوٹے چھوٹے مجموعے ہیں۔ یہ نخاعی اعصاب کی پچھلی جڑوں پر ٹرائی جیمینل فیشیل۔ گلاسو فیرنجیل اور واگس اعصاب کی حسی جڑوں پر اور اکوسٹک اعصاب پر پائے جاتے ہیں۔ یہ مشار کی اعصاب سے متعلق بھی ملتے ہیں۔ یہ ایک سرخی نما رمادی مادہ رکھتے ہیں۔ جس میں سے بہت سے 800 سفید عصبی ریشے گزرتے ہیں۔ اور یہ شکل اور جسامت میں بہت مختلف ہوتے ہیں سب سے بڑے عقدے شکم کے کہفہ میں ملتے ہیں۔ سب سے چھوٹے جو ننگی آنکھ کو دکھائی نہیں دیتے۔ معتدبہ تعداد میں احشار کو رسدانے والے اعصاب پر ہوتے ہیں۔ ہر ایک عقدہ ایک صاف مضبوط۔ جھلی نما غلاف میں لپٹا ہوا ہے۔ جو دبیز خانہ دار بافت سے بنا ہے۔ یہ غلاف اعصاب کے پیری نیوریم کے ساتھ مسلسل ہوتا ہے۔ اور عقدہ کے اندر بہت سے زائدے بھیجتا ہے۔

عقدے عصبی خلیوں اور عصبی ریشوں پر مشتمل ہیں۔ ہر ایک عصبی خلیہ ایک نوات دار کیسہ رکھتا ہے۔ جو خلیئے سے متعلق عصبی ریشے کے عصبی غلاف کے ساتھ مسلسل ہے۔ نخاعی اعصاب (تصاویر 799, 800) کے عقدوں کے عصبی خلیے شکل میں کروی ہوتے ہیں۔ اور ہر ایک میں سے ایک ہی ریشہ نکلتا ہے جو عقدہ کے مرکز کی طرف جاتا ہے اور انگریزی حرف (T) کی شکل میں تقسیم ہوتا ہے اس کے مستعرض حصے کا ایک بازو میڈلا اسپائی نیلس میں داخل ہوتا ہے دوسرا بازو محیط کی طرف باہر کو جاتا ہے۔ ان ریشوں میں سے بعض لب پوش ہوتے ہیں۔ اور بعض لُب ناپوش ہیں۔ مشارکی عقدوں میں عصبی خلیے کثیر قطبی اور ہر ایک میں ایک محور استوانی زائدہ اور کئی شجرئے (dendrons) ہوتے ہیں۔ محور یہ عقدہ سے لُب ناپوش عصبی ریشہ کی شکل میں نکلتا ہے۔ بعض شجرئے خلوی کیسوں کے اندر جال (گویکین glomeruli) بناتے ہیں۔ اور بعض خلوی کیسوں کو چھیدتے ہیں نخاعی اور مشارکی عقدے جسامت اور عصبی خلیوں کی ترتیب اور ان میں داخل ہونے اور ان میں سے نکلنے والے عصبی ریشوں کی تعداد کے لحاظ سے مختلف ہوتے

FIG. 800.—Three types of nerve-cells from a spinal ganglion of a cat. Stained with hæmatoxylin and eosin. × 350. (The nuclei of the cells lining the capsule are shown in the left-hand figure only.)

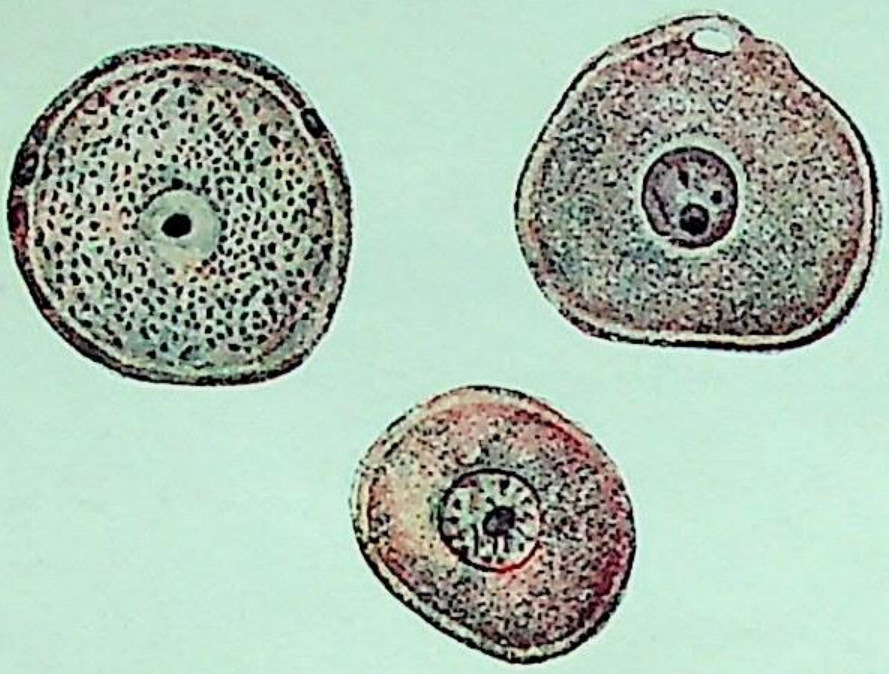

FIG. 801.—A section through a human sympathetic ganglion. Stained with hæmatoxylin and eosin. × 60.

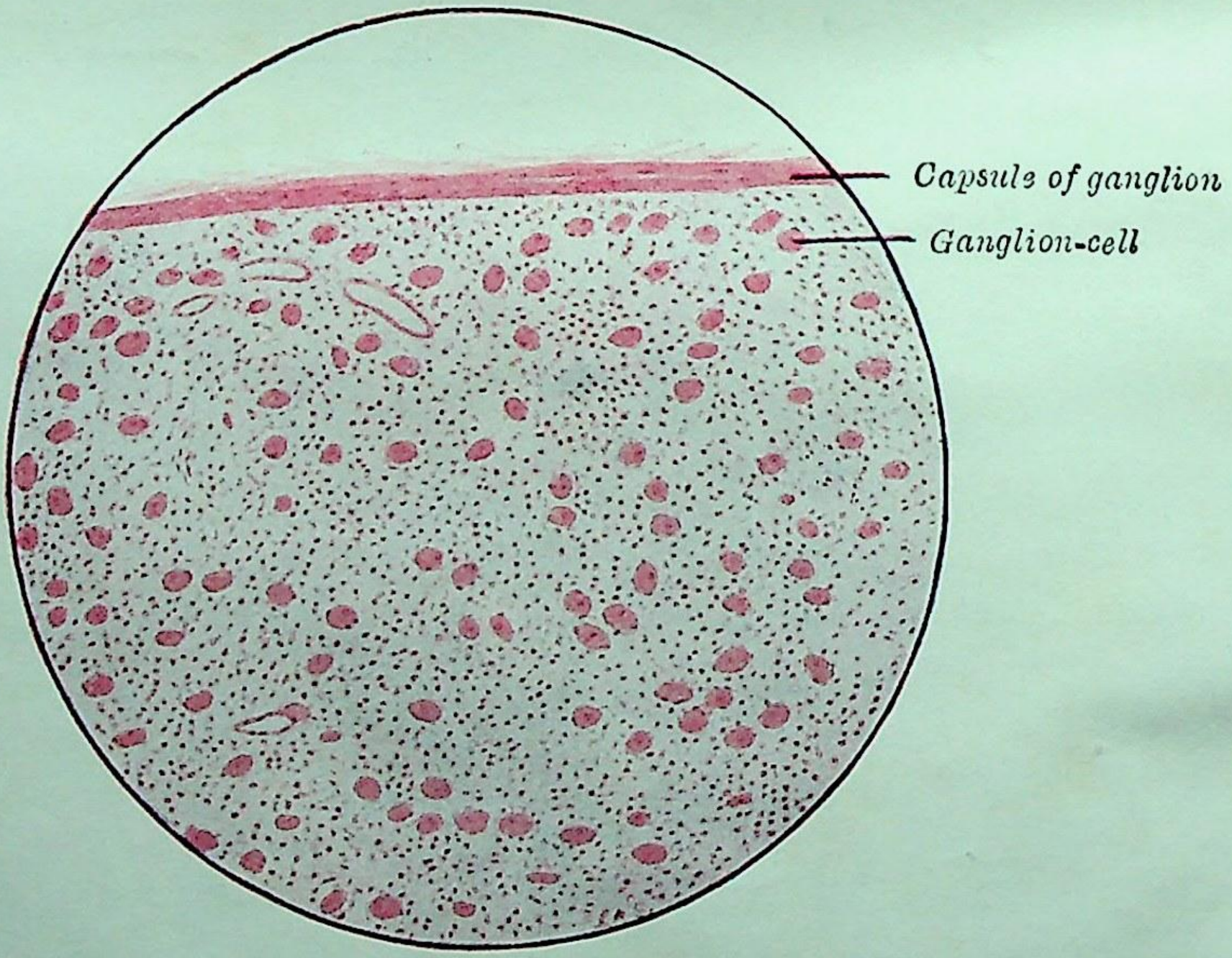
Capsule of ganglion
Ganglion-cell

ہیں۔ نخاعی عقدوں میں عصبی خلیے بہت زیادہ بڑے ہوتے ہیں۔ اور زیادہ تر محیط کے قریب مجتمع ہوتے ہیں۔ لیکن وہ ریشے جو زیادہ تر لُب پوش ہوتے ہیں۔ عقدہ کے مرکزی حصے میں سے گزرتے ہیں۔ مشارکی عقدوں میں (تصویر 801) خلیے چھوٹے ہوتے ہیں۔ اور سارے عقدے کے اندر بے قاعدہ مجموعوں میں پھیلے ہوئے ہیں۔ ریشے بھی بے قاعدہ طور پر بکھرے ہوتے ہیں۔ داخل ہونے والوں میں سے بعض لُب پوش ہوتے ہیں لیکن عقدہ کو چھوڑنے والوں میں سے بہت سے لُب ناپوش ہوتے ہیں۔

801 **نظریۂ عصبیہ** (Neuron theory) عصبی خلیہ اور اس کے زائدوں کو مجموعی طور پر نیوران کہتے ہیں اور والڈیر (Waldeyer) نے یہ نظریہ نکالا تھا کہ نظامِ عصبی بہت سے عصبیوں (neurons) سے بنا ہے۔ جو ایک دوسرے سے تشریحاً اور تولیداً الگ ہیں؛ اس نظریۂ عصبیہ کے مطابق صرف ایک عصبیہ کے زائدے دوسرے عصبیوں کے زائدوں کو چھوتے ہیں لیکن کبھی بالراست مسلسل نہیں ہوتے۔ صدمات ایک عصبی خلیے سے دوسرے تک چھونے کے مقامات کے ذریعہ پہنچتے ہیں۔ یہ نظریہ ذیل کے واقعات پر مبنی ہے۔ یعنی:۔ (۱) ہر ایک عصبیہ ایک اکیلے مزغئی عصبی خلیے یا نیوروبلاسٹ (neuroblast) سے بنتا ہے (۲) جب اعصابی بافتیں گالجی (Golgi) طریقہ سے رنگی جاتی ہیں۔ تو قریبی عصبیوں میں بھی کوئی تسلسل پایا نہیں جاتا۔ اور (۳) جب تنزلی تبدیلیاں بیماری یا تجربہ کی وجہ سے عصبی بافت میں واقع ہوتی ہیں۔ تو کبھی ایک عصبیہ سے دوسرے تک نہیں جاتیں۔ بلکہ اُن الگ الگ عصبیوں یا عصبیوں کے مجموعوں میں محدود رہتی ہیں۔ جو پہلے متاثر ہوتے ہیں۔ لیکن یہ بھی کہنا چاہیے۔ کہ نظریۂ عصبیہ کی صحت پر بعض بڑے ماہرینِ نسیجیات نے اعتراض کیا ہے۔ جن کا یہ خیال ہے۔ کہ زیادہ نازک نسیجیاتی طریقوں کو کام میں لانے سے ایک عصبی خلیے سے دوسرے تک باریک ریشکیں تعاقب کی جا سکتی ہیں۔

میڈلا اسپائی نیلس یا اسپائنل کارڈ

میڈلا اسپائی نیلس یا اسپائنل کارڈ مرکزی نظامِ عصبی کا لمبوترا

تقریباً استوانی حصہ ہے۔ جو مُہروی قنال کے بالائی دو تہائی حصوں میں واقع ہے۔ اسکی اوسط لمبائی ذکور میں ۴۵ سنٹی میٹر اور وزن تقریباً ۳۰ گرام ہوتا ہے۔ یہ اٹلس مہرے کے بالائی کنارے کے لیول سے پہلے لمبر مہرے کے زیرین کنارے کے لیول یا دوسرے کے بالائی کنارے کے لیول تک جاتا ہے۔ اوپر بصلہ کے ساتھ مسلسل ہوتا ہے۔ اور نیچے کونس میڈلیرس (conus medullaris) میں ختم ہوتا ہے۔ جس کے راس سے ایک نازک غیر عصبی ریشہ یعنی فائلم ٹرمینیلی (filum terminale) کاکسکس کے پہلے جز تک نزول کرتا ہے۔ (تصویر 802)

میڈلا اسپائی نیلس کا مقام مہروی ستون کے حرکات کے ساتھ بدلتا ہے جب ستون خم کھاتا ہے۔ تو اس کا زیرین سرا ذرا سا اٹھ جاتا ہے۔ یہ زندگی کے مختلف زمانوں میں مختلف ہوتا ہے۔ ابتدائی جنینی زندگی میں میڈلا اسپائی نیلس مہروی قنال کے برابر لمبا ہوتا ہے۔ لیکن مزغہ کے ۳۰ ملیمیٹر لمبا ہوجانے کے بعد مہروی ستون میڈلا اسپائی نیلس کی نسبت دم کی طرف زیادہ بڑھنا شروع کرتا ہے اور آخرالذکر آہستہ آہستہ مہروی قنال کے اندر زیادہ اونچا مقام حاصل کرلیتا ہے۔ اس اوپر کے رخ انتقال کا بیشتر حصہ جنینی زندگی کے پہلے نصف میں واقع ہوتا ہے۔ چنانچہ جنینی زندگی کے پچیسویں ہفتہ تک میڈلا اسپائی نیلس کا زیرین سرا کاکسکس کے دوسرے مہرے کے لیول سے تیسرے لمبر مہرے کے لیول تک اُتر جاتا ہے۔ یعنی نو جزوں کا فاصلہ اور جو ان مقام تک پہنچنے میں صرف دو جز باقی رہ جاتے ہیں۔ (اسٹریٹر (streeter) ابتدائی مزغہ میں عصبی جڑیں آڑی اور باہر کو اپنے اپنے بین مہروی سوراخوں کی طرف جاتی ہیں۔ لیکن میڈلا اسپائی نیلس اور مہروی ستون کی بالیدگی کی شرحوں میں اضافی غیر یکسانیت ہونے کی وجہ سے عصبی جڑیں اپنے رخ میں زیادہ ترچھی ہوتی جاتی ہیں۔ یہاں تک کہ جو ان میں لمبر اور سیکرل اعصاب اپنے سوراخوں تک پہنچنے کے لئے تقریباً عموداً اترتے ہیں اس شکل کی وجہ سے جو یہ اعصاب میڈلا اسپائی نیلس سے اپنے الحاق پر پیش کرتے ہیں۔ اور اپنی بڑی لمبائی کی وجہ سے انکو مجمل طور پر کاڈا اکوائنا (cauda equina) کہتے ہیں (تصویر 804)

Fig. 802.—A sagittal section through the vertebral canal showing the lower end of the medulla spinalis and the filum terminale. (Testut.)

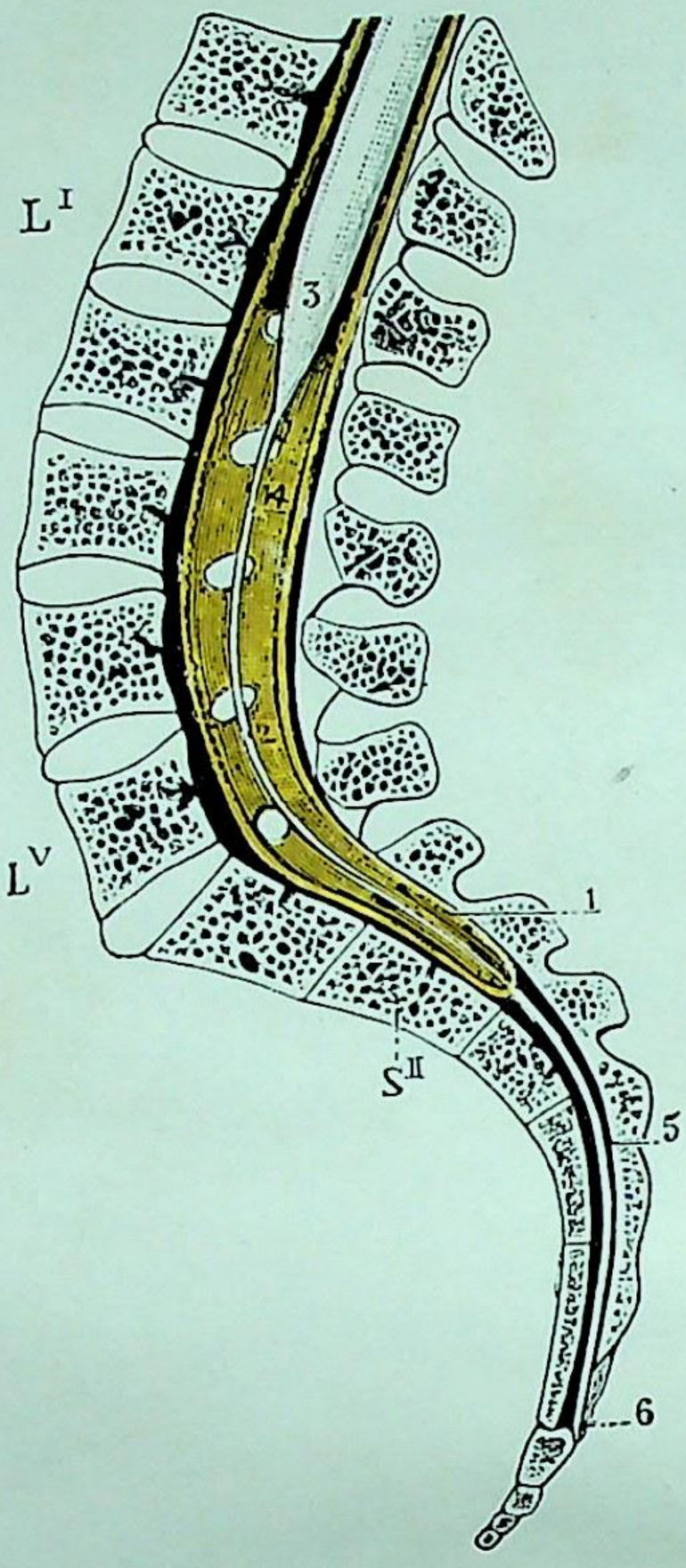
L^I
3
4
L^V
1
S^II
5
6

LI, Lv. First and fifth lumbar vertebræ. SII. Second sacral vertebra. 1. Dura mater. 2. Lower part of tube of dura mater. 3. Lower end of medulla spinalis. 4. Intra-dural, and 5, extra-dural portions of filum terminale. 6. Attachment of filum terminale to first segment of coccyx

Fig. 803.—A transverse section through the medulla spinalis and its membranes. Diagrammatic.

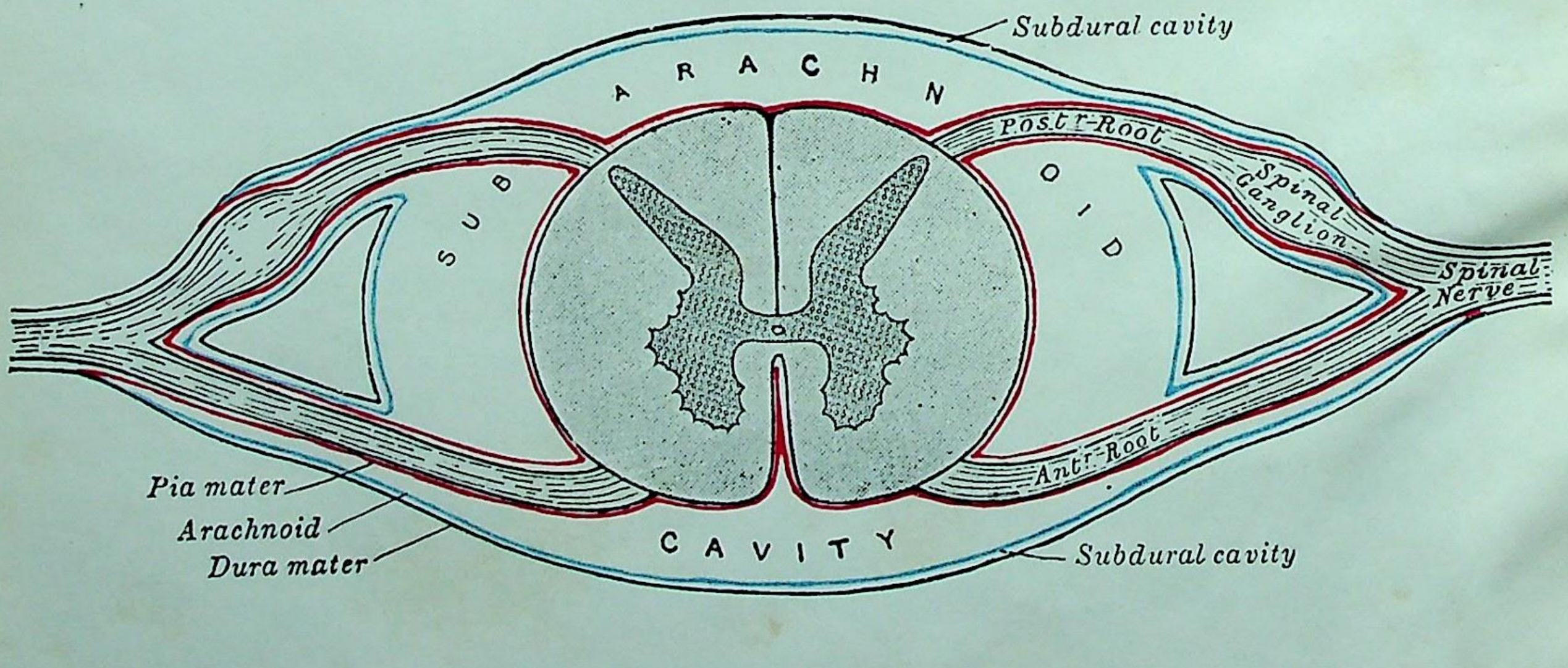
Subdural cavity
ARACHNOID
SUB
CAVITY
Post r Root
Spinal Ganglion
Spinal Nerve
Antr Root
Pia mater
Arachnoid
Dura mater
Subdural cavity

802 بھیجہ اور میڈلا اسپائی نیلس تین محافظ جھلیوں میں لپٹے ہوئے ہیں۔ جو ایک دوسری سے فضاؤں کے ذریعہ الگ ہیں۔ ان جھلیوں کے نام باہر سے اندر کی طرف ڈیورا میٹر۔ ایریکنائڈ۔ اور پایا میٹر ہیں۔ (تصویر 803)۔ ڈیورا میٹر جو ایک مضبوط ریشوی جھلی ہے۔ ایک چوڑا نلی سا غلاف میڈلا اسپائی نیلس کے گرد بناتی ہے۔ اور نیچے ایک نوکدار تھیلی کے پیندے کی شکل میں دوسرے سیکرل مہرے کے زیرین کنارے کے لیول پر ختم ہوتی ہے۔ ڈیورا میٹر مہروی قنال کی دیوار سے ایپی ڈیورل کیوٹی (epidural cavity) کے ذریعہ الگ ہے جس میں خانہ دار بافت چربی۔ اور وریدوں کا ایک ضفیرہ واقع ہے۔ ڈیورا میٹر اور اس سے تحتی ایریکنائڈ کے درمیان سب ڈیورل کیویٹی (subdural cavity) ہے۔ جو ایک شعری فاصلہ ہے۔ جس میں سیال کی تھوڑی مقدار ہوتی ہے جو غالباً لمف کی خاصیت کا ہوتا ہے۔ ایریکنائڈ ایک پتلا۔ شفاف غلاف ہے۔ جو دوسرے سیکرل مہرے کے زیرین کنارے پر ختم ہوتا ہے۔ سب ایریکنائڈ کیویٹی (subarachnoid cavity) کے ذریعہ یہ پایا میٹر سے الگ رہتی ہے جس میں سیریبرو اسپائنل سیال ہے۔ پایا میٹر میڈلا اسپائی نیلس کو قریب سے لپیٹتی ہے۔ اور اس کے جرم کے اندر نازک حاجزات بھیجتی ہے۔ پایا میٹر کے ہر پہلو سے ایک ریشوی بند جس کو لیگامنٹم ڈنٹیکولیٹم کہتے ہیں۔ سب ایریکنائڈ اسپیس میں نکل آتا ہے۔ اور نوکدار زائدوں کے ایک سلسلہ کے ذریعہ ڈیورا میٹر کی اندرونی سطح سے چپکا ہے۔

ان جھلیوں کا مفصل بیان صفحات 803 اور 901 پر دیا گیا ہے۔

نخاعی اعصاب کے اکتیس جوڑے میڈلا اسپائی نیلس سے نکلتے ہیں۔

ہر ایک عصب ایک اگلی اور ایک پچھلی جڑ رکھتا ہے۔ آخر الذکر ایک بیضوی پھولن یعنی نخاعی عقدہ کی موجودگی سے پہچان لی جاتی ہے۔ جس میں بہت سے عصبی خلیے ہوتے ہیں۔ ہر ایک جڑ عصبی ریشوں کے کئی بنڈلوں پر مشتمل ہے۔ اور اپنے الحاق کے قریب میڈلا اسپائی نیلس کے پہلو کے ساتھ ساتھ تھوڑی دور تک جاتی ہے۔

نخاعی اعصاب کے جوڑوں کے گروہ حسب ذیل ہیں:۔ سروائیکل ۸۔ تھوریسک ۱۲۔ لمبر ۵۔ سیکرل ۵۔ کاکسیجیل ۱۔ اور بیان کے آسانی کے لئے میڈلا اسپائی نیلس۔

سروائیکل۔ تھوریسک۔ لمبر اور سیکرل خطوں میں منقسم ہے۔ جو اعصاب کے مختلف
گروہوں کے الحاقوں کے مطابق ہیں۔

حالانکہ میڈلا اسپائی نیلیس کی سطح پر آڑی تقسیم کا کوئی نشان موجود نہیں
پھر بھی یہ مان لینا آسان ہے۔ کہ یہ ایک دوسرے پر واقع ہونے والے نخاعی ٹکڑوں
یا نیورومیرز (neuromeres) کے ایک سلسلہ سے بنا ہے۔ جن میں سے ہر ایک
کے ساتھ نخاعی اعصاب کا ایک جوڑا چپکا ہوا ہے۔

فائلم ٹرمینیلی (تصاویر 802, 804) ایک نازک ریشہ ہے۔ تقریباً
۲۰ سنٹی میٹر لمبا اور کونس میڈلیرس (conus medullaris) کی نوک سے نیچے کو
بڑھ جاتا ہے۔ اس کا بالائی حصہ یعنی فائلم ٹرمینیلی انٹرنم (internum) تقریباً
۱۵ سنٹی میٹر لمبا ہے۔ ڈیورا میٹر کے نلی نما غلاف میں واقع ہے۔ اور دوسرے سیکرل
مہرے کے زیریں کنارے تک پہنچتا ہے۔ یہ اُن اعصاب سے گھرا ہوا ہے۔
جن سے کاڈا اکوائنا بنتا ہے۔ لیکن اپنے نیلگوں سفید رنگ کی وجہ سے جلد
پہچانا جا سکتا ہے۔ اس کا زیریں حصہ یعنی فائلم ٹرمینیلی اکسٹرنم ڈیورا میٹر سے خوب گھرا
ہوا اور اس سے چپکا ہوا ہے۔ یہ ڈیورا میٹر کے نلی نما غلاف کے راس سے
اترتا ہے۔ اور کاکسکس کے پہلے حصے کی پشت سے چپکا ہوا ہے۔ فائلم ٹرمینیلی 803
زیادہ تر ریشوی ساخت سے بنا ہے۔ جو اوپر پایا میٹر کی ساخت کے ساتھ مسلسل
ہے۔ لیکن اس کے بالائی حصے کی بیرونی سطح سے چپکے ہوئے عصبی ریشوں
کے چند ڈورے ہیں۔ جو غالباً نامکمل دوسرے اور تیسرے کاکسیجیل اعصاب کے
نمایندے ہیں۔ اور میڈلا اسپائی نیلیس کا مرکزی قنال اس کے اندر نیچے کو ۵ یا ۶
سنٹی میٹر تک چلا جاتا ہے۔

کلانیاں۔ میڈلا اسپائی نیلیس بالکل اُستوانی نہیں ہے۔ اور آگے
سے پیچھے تھوڑا سا چپٹا ہو گیا ہے۔ اس میں بھی دو کلانیاں ہیں۔ ایک بالائی یا
عنقی (cervical) اور ایک زیریں یا کمری (lumbar) (تصویر 805)

عنقی کلانی زیادہ واضح ہے۔ اور بالائی جارحہ کے بڑے اعصاب کے 804
چپکاؤں سے مطابق ہے۔ یہ تیسرے عنقی مہرے سے دوسرے صدری مہرے تک

FIG. 804.—The cauda equina and filum terminale seen from behind. The dura mater has been opened and spread out, and the arachnoid has been removed.

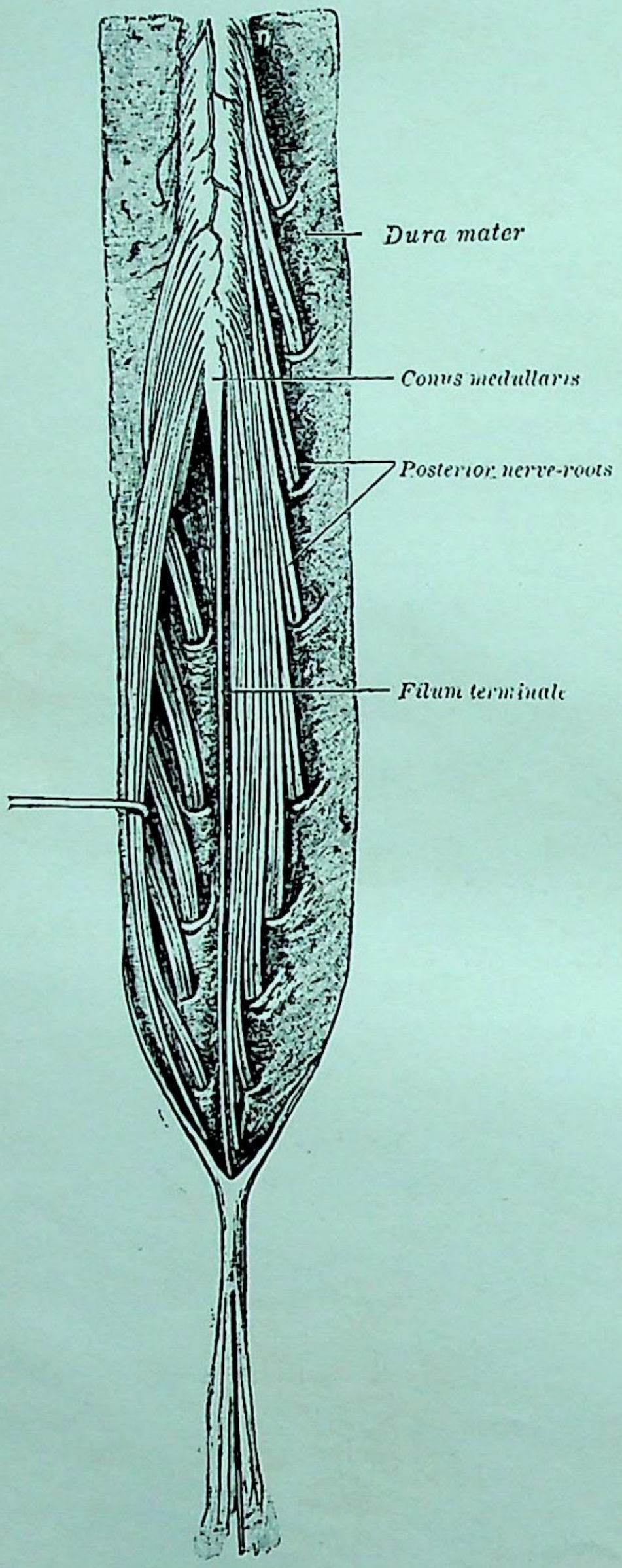
Dura mater
Conus medullaris
Posterior nerve-roots
Filum terminale

FIG. 805.—Diagrams of the medulla spinalis.

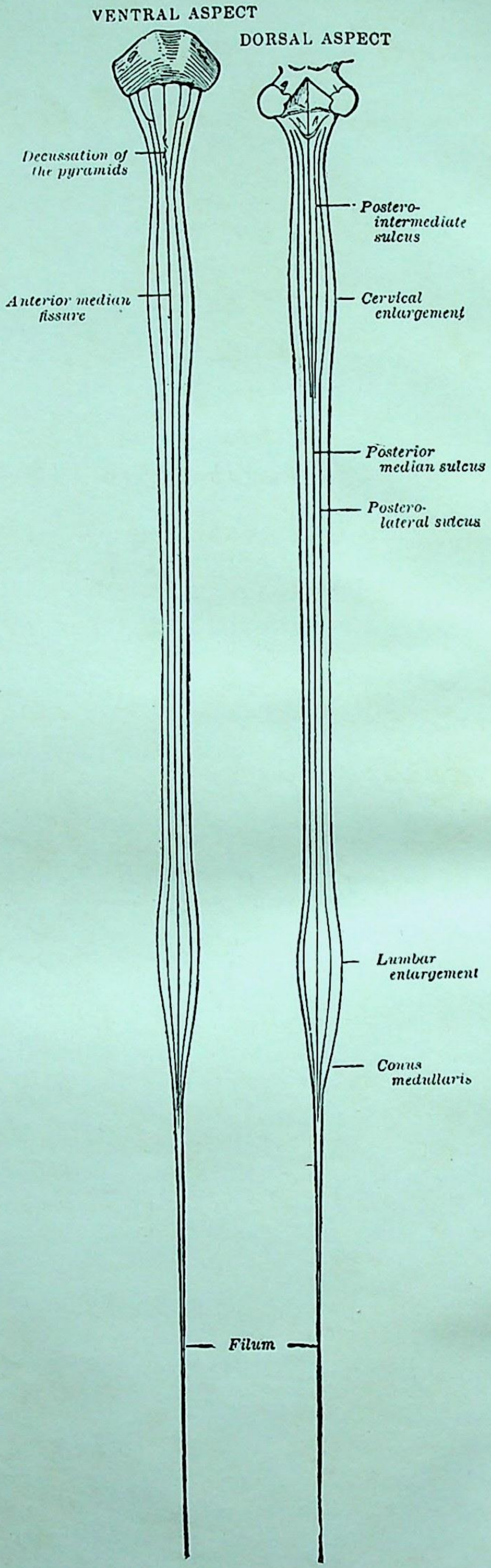
VENTRAL ASPECT
DORSAL ASPECT
Decussation of the pyramids
Postero-intermediate sulcus
Anterior median fissure
Cervical enlargement
Posterior median sulcus
Postero-lateral sulcus
Lumbar enlargement
Conus medullaris
Filum

جاتی ہے۔ اس کا محیطِ اعظم (تقریباً ۳۸ میلی میٹر) عنقی اعصاب کے چھٹے جوڑے کی جڑوں کے لیول پر واقع ہے۔

کمری کلانی سے جارحہ زیرین کے اعصاب چپکے ہیں۔ یہ نویں صدری مہرے کے لیول پر شروع ہوتی ہے۔ اور آخری صدری مہرے کے مقابل اپنے تقریباً ۳۳ میلی میٹر کے بڑے سے بڑے محیط کو حاصل کرتی ہے۔ جس سے نیچے بہت جلد گاؤدم ہو کر کونس میڈلیرس بن جاتا ہے۔

شقیں (fissures) **اور تجویفیں** (sulci) (تصویر 806) ایک اگلی وسطی شق اور ایک پچھلی وسطی تجویف میڈلا اسپائی نیلیس کو دو ہم شکل حصوں میں تقسیم کرتی ہیں۔ جو وسطی خط کے پار عصبی مادہ کے ایک ربطی بند (commissural band) کے ذریعہ ملے ہوئے ہیں۔

اگلی وسطی شق (anterior median fissure) تقریباً ۳ میلی میٹر کی اوسط گہرائی رکھتی ہے۔ لیکن میڈلا اسپائی نیلیس کے زیرین حصے میں عمیق ترین ہوتی ہے۔ اس میں پایا میٹر کا دوہرا بل ہوتا ہے۔ اور اس کا فرش سفید مادہ کے ایک آڑے بند یعنی اگلی سفید کمیشر (anterior white commissure) سے بنتا ہے۔ جو ان دموی عروق سے چھدا ہے۔ جو میڈلا اسپائی نیلیس کے مرکزی حصے کی طرف جاتی یا اوس سے آتی ہیں۔

پچھلی وسطی تجویف (posterior median sulcus) بہت اتھلی ہے۔ اس سے نیوروگلایا کا ایک حاجز میڈلا اسپائی نیلیس کے جرم میں آدھی دور سے کچھ زیادہ ہی جاتا ہے۔ یہ حاجز عمق میں ۴ سے ۶ میلی میٹر تک ہوتا ہے۔ لیکن میڈلا اسپائی نیلیس کے زیرین حصے میں بہت گھٹ جاتا ہے۔

پچھلی وسطی تجویف (posterior median sulcus) کے ہر طرف اور تھوڑے فاصلہ پہ پچھلی عصبی جڑیں ایک عمودی میزاب کے ساتھ ساتھ جس کو پس جانبی تجویف (postero lateral sulcus) کہتے ہیں لگی ہوتی ہیں۔ میڈلا اسپانی نیلیس کا وہ حصہ جو اس کے اور پچھلے وسطی حاجز کے درمیان واقع ہے پچھلا لچھا (posterior funiculus) کہلاتا ہے۔ عنقی اور بالائی صدری خطوں میں اس لچھے کی سطح ایک

طولانی ناب پیش کرتی ہے۔ جسکو پس درمیانی تجویف (Postero-intermediate sulcus) کہتے ہیں۔ یہ اس حاجز کے مقام کو ظاہر کرتی ہے۔ جو پچھلے لچھے میں جاتا ہے اور اس کو دو لچھیوں میں تقسیم کرتا ہے۔ ایک وسطانی جس کو فیسیکولس گریسی لس (fasciculus gracilis) (tract of Goll) کہتے ہیں۔ اور ایک جانبی یعنی فیسیکولس کیونی ایٹس (fasciculus cuneatus) (tract of Burdach) (تصویر 812)

پس جانبی تجویف (Postero-lateral sulcus) اور اینٹیریر میڈین فشر کے درمیان میڈلّا اسپائی نیلیس کا حصہ پیش جانبی خطہ کہلاتا ہے۔ پچھلی جڑوں کے برعکس اگلی جڑیں قطاری سلسلے میں چپکی ہوئی نہیں۔ اور ان کے نکاس کے مقامات کسی تجویف سے ظاہر نہیں ہوتے۔ یہ الگ الگ بنڈلوں کے ذریعہ نکلتی ہیں۔ جو رمادی مادہ کے اگلے ستون سے نکلتے ہیں۔ اور سفید مادہ کے اندر سے آگے کی طرف گزر کر کچھ چوڑائی کے رقبہ پہ نکلتی ہیں۔ ان بنڈلوں میں سے سب سے جانبی کے نکاس کا
خط وہ تقسیم کرنے والا خط لیا جاتا ہے۔ جو پیش جانبی حصے کو دو حصوں میں تقسیم کرتا ہے۔ 805
یعنی ایک اگلا لچھا (anterior funiculus) اگلے وسطی شق (anterior median fissure) اور اگلی عصبی جڑوں میں سے سب میں جانبی کے درمیان اور ایک جانبی لچھا (lateral funiculus) اِن جڑوں کے نکاس اور پس جانبی تجویف (Postero lateral sulcus) کے درمیان۔ عنقیّ خطہ کے بالائی حصے میں عصبی جڑوں کا ایک سلسلہ جانبی لچھے (lateral funiculus) کے اندر سے باہر کو گزرتا ہے۔ یہ مِل کر ایکسسری (accessory) عصب کا نخاعی حصہ بناتی ہیں۔ جو صعود کرکے اور فورمین میگنم کے اندر سے کاسئی کہف میں داخل ہوتا ہے۔ (تصویر- 821) اور ایکسسری عصب تک وہ ریشے لے جاتا ہے۔ جو اسٹرنوکلیڈو میسٹائڈیس اور ٹریپی زیس کو رسداتے ہیں۔

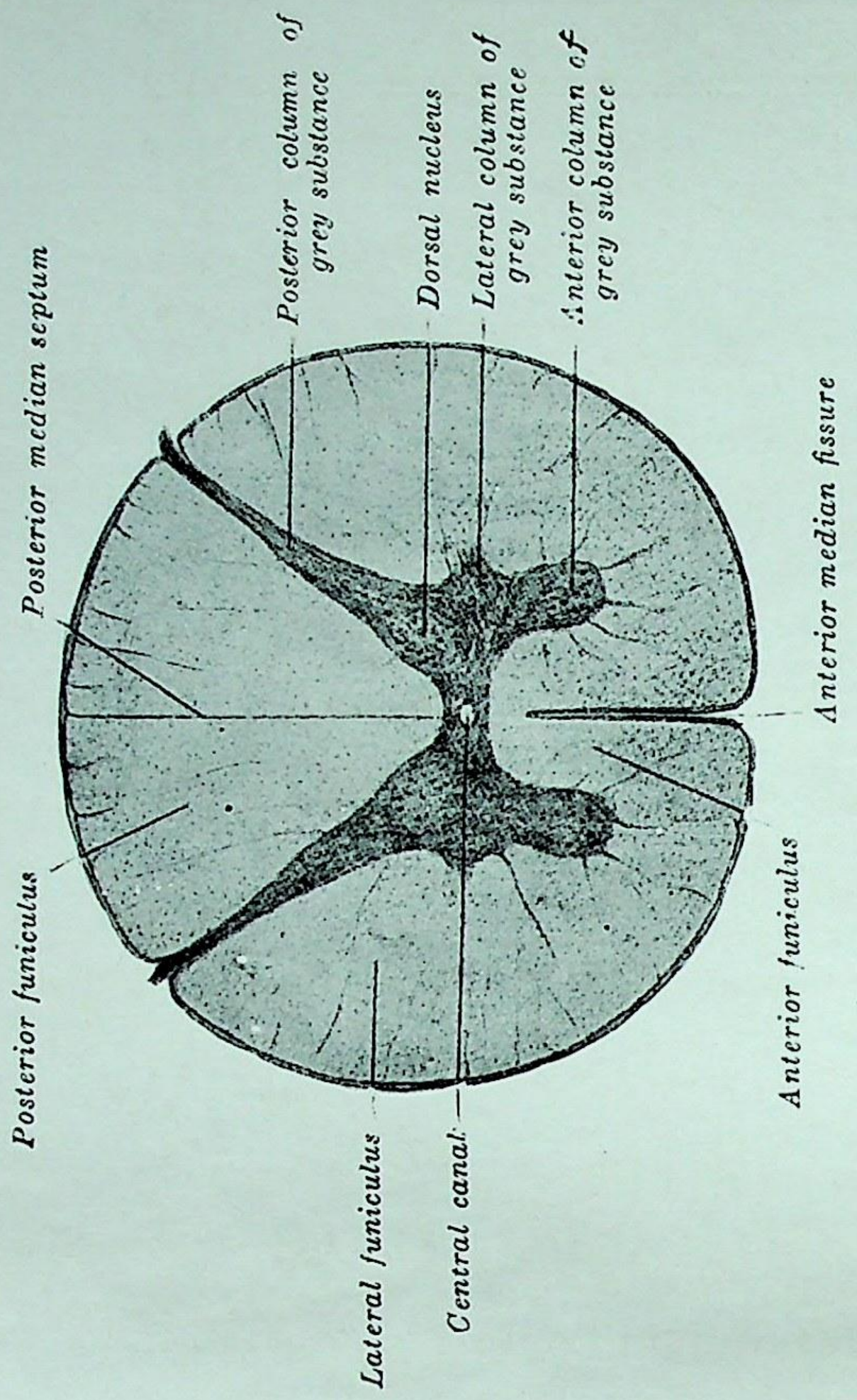
Posterior column of grey substance
Dorsal nucleus
Lateral column of grey substance
Anterior column of grey substance
Posterior median septum
Anterior median fissure
Posterior funiculus
Lateral funiculus
Central canal
Anterior funiculus

FIG. 806.—A transverse section through the mid-thoracic region of the medulla spinalis. × 8.

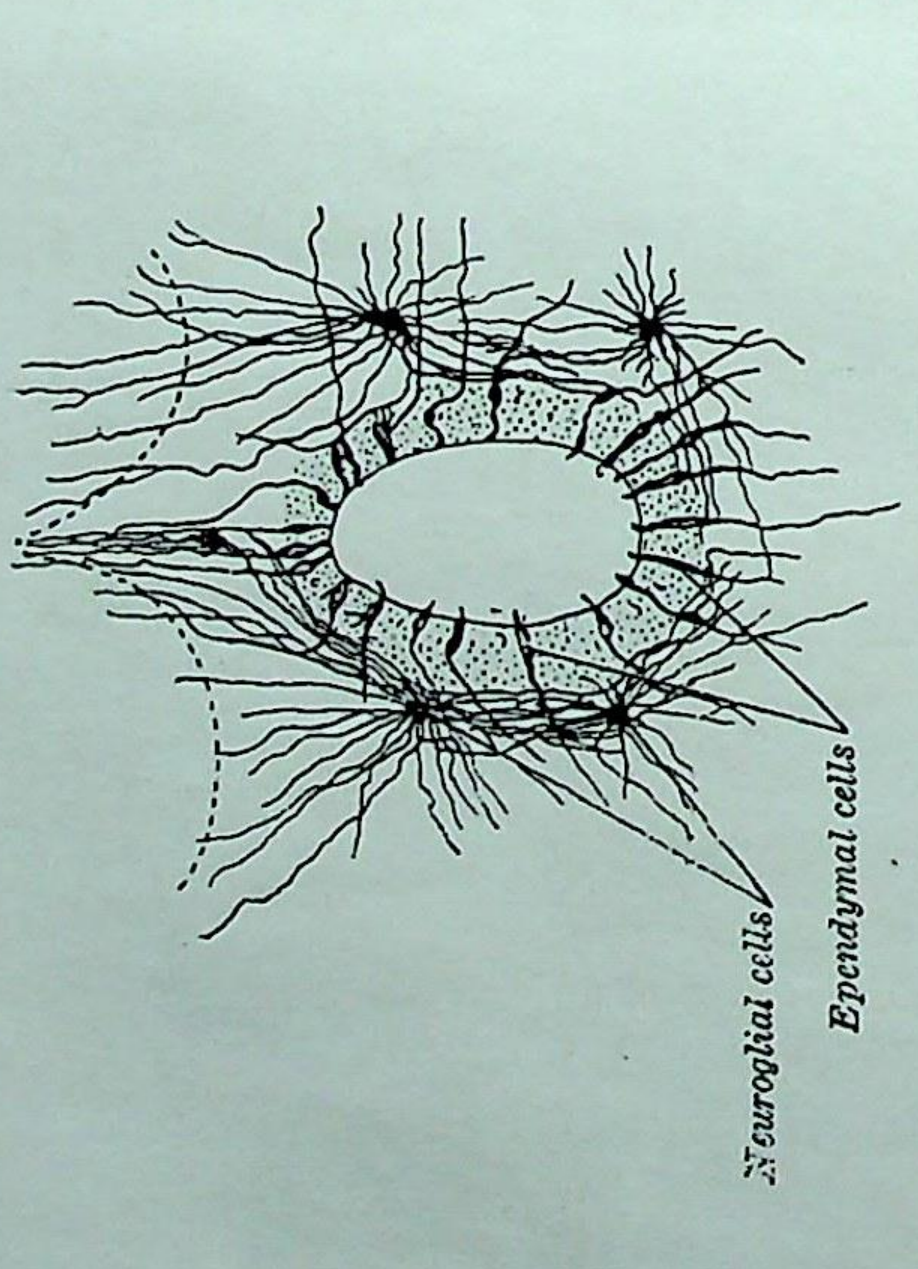
Neuroglial cells
Ependymal cells

FIG. 808.—A transverse section through the central canal of the medulla spinalis, showing the ependymal and neuroglial cells. (Lenhossék.)

FIG. 807.—Transverse sections through the medulla spinalis at different levels.

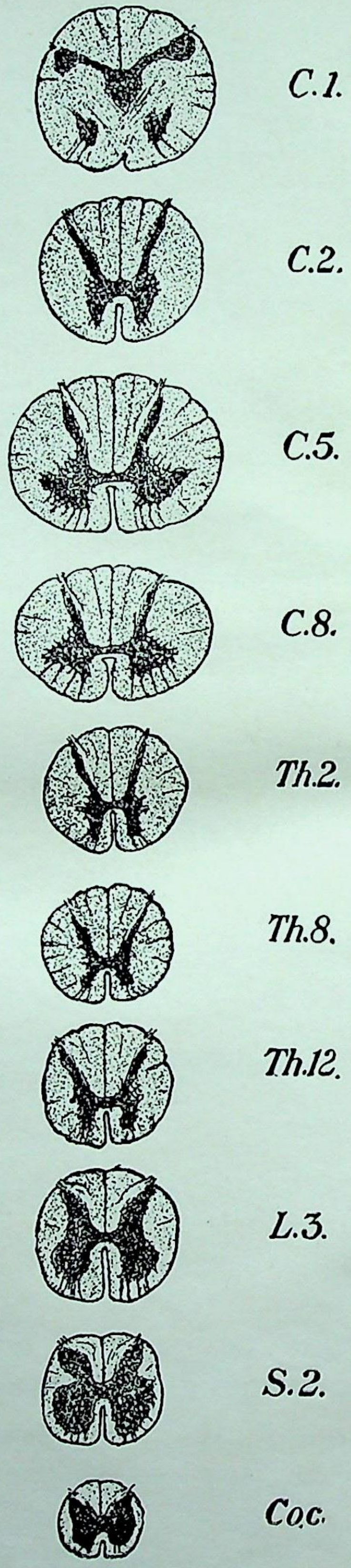
C.1.
C.2.
C.5.
C.8.
Th.2.
Th.8.
Th.12.
L.3.
S.2.
Coc.

میڈلا اسپائی نیلس (نخاع) کی اندرونی ساخت

میڈلا اسپائی نیلس رمادی اور سفید عصبی مادہ سے بنا ہے۔ اِن دونوں میں نیوروگلایا کا سہارلے والا ڈھانچا موجود ہے۔

رمادی مادہ (سبسٹنشیا گریزیا = substantia grisea) سفید مادہ کے اندر ملفوف ہے۔ (تصویر = 806) اور میزاب دار ستون کی شکل رکھتا ہے۔ جو میڈلا اسپائی نیلس کے سارے طول میں واقع ہے۔ یہ ستون دو متشاکل حصوں پر مشتمل ہے جن میں سے میڈلا اسپائی نیلس کے ہر ایک نصف میں ایک ایک ہوتا ہے۔ یہ دونوں رمادی مادہ کے ایک متعرض رابطہ (commissure) کے ذریعہ ایک دوسرے سے ملے ہوئے ہیں۔ جس کے اندر سے مرکزی قنال گزرتی ہے۔ جو خالی آنکھ کو ذرا دکھائی دیتی ہے۔ آڑی تراش میں رمادی مادہ کا ہر ایک نصف ایک (و) یا ہلال کی شکل کا ہوتا ہے۔ جس کا انقعاد جانبی طرف ہوتا ہے۔ اور یہ درمیانی رمادی رابطہ کے ساتھ مل کر حرف H کی شکل بناتے ہیں۔ مرکزی قنال کے اندر سے اکلیلی مستوی ہر ایک ہلال کو ایک اگلے اور ایک پچھلے ستون میں تقسیم کرتا ہے۔

اگلا ستون (اگلا قرن) آگے کو رخ رکھتا ہے۔ یہ چوڑا ہوتا ہے۔ اور شکل میں گول یا چوکون ہوتا ہے۔ اس کا پچھلا حصہ قاعدہ کہلاتا ہے۔ اور اگلا حصہ سَر۔ لیکن یہ دونوں کسی خوب صاف تنگی کے ذریعہ ایک دوسرے سے الگ نہیں ہوتے۔ ستون کے سر اور میڈلا اسپائی نیلس کی سطح کے درمیان سفید مادہ کی ایک تہ ہے۔ جس کے اندر سے اگلی عصبی جڑوں کے بنڈل گزرتے ہیں۔ صدری خطہ میں رمادی مادہ کا ایک جانبی بڑھاؤ ہے۔ جسکو جانبی ستون (جانبی قرن) کہتے ہیں۔

پچھلا ستون (پچھلا قرن) لمبا اور نازک ہوتا ہے۔ اور پیچھے کو اور جانبی طرف رخ رکھتا ہے۔ یہ تقریباً پس جانبی تجویف تک پہنچ جاتا ہے۔ جس سے یہ سفید مادہ کی ایک پتلی تہ کے ذریعہ الگ ہے۔ جسکو لِسار (Lissauer) کا قطعہ کہتے ہیں۔ اس میں ایک قاعدہ ہوتا ہے۔ جو اگلے ستون کے قاعدہ کے ساتھ بالرّاست مسلسل ہے۔ اور ایک گردن یعنی ذرا سا بھچا ہوا حصہ جسکے بعد ایک بیضوی یا تکلہ نما رقبہ آتا ہے۔ جس کو سر کہتے ہیں۔ اس کا راس پس جانبی تجویف تک پہنچتا ہے۔ اس راس پر غیر شفاف جلاٹینی نیوروگلایا کی ٹوپی ہوتی ہے۔ جس کو رولینڈو کا جلاٹینی مادہ (substantia gelatinosa Rolando) کہتے ہیں۔ جس میں نیوروگلایا کے خلیے اور چھوٹے عصبی خلیے دونوں ہوتے ہیں یہ آڑی تراش پر (V) نما یا ہلالی دکھائی دیتا ہے۔ 806 اگلے اور پچھلے ستونوں کے درمیان رمادی مادہ جانبی گچھے کے اندر تک زائدوں کے سلسلہ کی شکل میں جاتا ہے اور ایک جال بناتا ہے۔ جس کو فارمیشیو ریٹیکولیرس (formatio reticularis کہتے ہیں۔

رمادی مادہ کی مقدار اور وہ شکل جو یہ آڑی تراش پر پیش کرتا ہے مختلف لیولوں پر متغائر ہوتی ہیں۔ صدری خط میں رمادی مادہ مقدار میں تھوڑا ہوتا ہے نہ صرف مطلق طور پر بلکہ گرد کے سفید مادہ کی نسبت سے بھی۔ عنقی اور کمری کلانیوں میں جن کے ساتھ جارحوں کے اعصاب چپکے ہوتے ہیں۔ یہ بہت بڑھ جاتا ہے۔ یہاں تک کہ آخرالذکر میں اور خاص کر کونس میڈلیرس (conus medullaris) میں اس کی مقدار سفید مادہ کے ساتھ اور مقامات کے مقابلہ میں زیادہ ہوتی ہے۔ (تصویر 807) عنقی خط میں رمادی مادہ کا پچھلا ستون مقابلۃً تنگ ہوتا ہے۔ اور اگلا ستون چوڑا اور پھیلا ہوا ہوتا ہے۔ صدری خط میں دونوں ستون تنگ ہوتے ہیں۔ اور جانبی ستون واضح ہوتا ہے۔ کمری کلانی میں اگلا اور پچھلا دونوں ستون چوڑے ہوتے ہیں۔ لیکن کونس میڈلیرس میں رمادی مادہ دو بیضوی پوٹوں کی شکل اختیار کر لیتا ہے جن میں سے ایک میڈلا اسپائی نلیس کے ہر نصف میں ہوتا ہے۔ اور دونوں ایک چوڑے خاکستری رابطہ کے ذریعہ ملے رہتے ہیں۔ جوارح کے حرکی

اعصاب عصبی خلیوں کے ان گروہوں سے نکلتے ہیں۔ جو عنقی اور کمری کلائیوں میں چوڑے اگلے خاکستری ستونوں کے جانبی حصوں میں واقع ہوتے ہیں۔

سنٹرل کینال (central canal) یعنی مرکزی قنال میڈلا اسپائی نیلس کے سارے طول میں سے گزرتی ہے۔ یہ میڈلا آبلانگاٹا کے زیریں حصے میں سے اوپر کو بڑھ جاتی ہے۔ اور بھیجہ کے چوتھے بطن میں کھلتی ہے۔ نیچے یہ تھوڑی دور (۵ - ۶ سنٹی میٹر) تک فائلم ٹرمینیلی میں چلی جاتی ہے۔ کونس میڈلیرس کے زیریں حصے میں یہ ایک تکلہ نما پھیلاؤ ظاہر کرتی ہے۔ جس کو اختتامی بطن کہتے ہیں۔ جس کا عمودی ناپ ۸ سے ۱۰ میلی میٹر ہے۔ جو آڑی تراش پر تکونا ہے۔ اور قاعدہ آگے کو رکھتا ہے اور چالیس سال کی عمر کے بعد بند ہوتا جاتا ہے۔

عنقی اور صدری خطوں میں سنٹرل کنال میڈلا اسپائی نیلس کے اگلے حصے میں واقع ہوتی ہے۔ کمری کلائی میں وسط کے قریب ہوتی ہے۔ اور کونس میڈلیرس میں پچھلی سطح کے قریب پہنچ جاتی ہے۔ یہ دماغی نخاعی سیال سے بھری ہوتی ہے۔ اور ہدبہ دار استوانی برحلمہ کا استر رکھتی ہے۔ جو جلاٹینی مادہ کے ایک بند سے گھری ہوتی ہے۔ جس کو سبسٹنشیا جیلیٹینوسا سنٹریلس (substantia gelatinosa centralis) کہتے ہیں۔ یہ جلاٹینی مادہ زیادہ تر نیوروگلایا پر مشتمل ہے۔ لیکن چند عصبی خلیے اور عصبی ریشے رکھتا ہے۔ اس میں سے ان استوانی خلیوں کے عمقی سروں کے زائدے گزرتے ہیں۔ جو سنٹرل کنال کو استر کرتے ہیں۔ (تصویر 808)

کنال کے سامنے کا رمادی مادہ اگلا رمادی رابطہ (anterior grey commissure) کہلاتا ہے۔ اور اس کے پیچھے کا پچھلا رمادی رابطہ۔ اگلا رمادی رابطہ پتلا ہوتا ہے اور اگلے سفید رابطہ (anterior white commissure) سے لگا ہوتا ہے۔ اس میں وسطی خط کے ہر طرف طولانی وریدوں کا ایک جوڑا ہوتا ہے۔ پوسٹیریر گرے کمیشر مرکزی قنال سے پچھلے وسطی حاجز تک پہنچتا ہے۔ یہ صدری خطہ میں مہین ترین ہوتا ہے اور کونس میڈلیرس (conus medullaris) میں دبیز ترین۔

رمادی مادہ کی ساخت۔ میڈلا اسپائی نیلس رمادی مادہ نیوروگلایا۔ عصبی خلیوں اور عصبی ریشوں پر مشتمل ہے۔ اس کے بیشتر حصے کے اندر نیوروگلایا

اسفنج جیسے جال کی شکل میں مرتب ہے۔ لیکن مرکزی قنال کے گرد اور پچھلے ستونوں
کے راسوں پر یہ جمع ہو کر جلاٹینی مادہ بناتا ہے۔ جسکا ذکر پہلے ہو چکا۔ یہ عصبی خلیے کثیر
قطبی (multipolar) ہوتے ہیں۔ اور جسامت اور شکل میں بہت مختلف ہوتے
ہیں۔ لیکن ان کو تین خاص نمونوں میں تقسیم کر سکتے ہیں۔ (۱) بڑے قد کے حرکی
خلیے جو اگلے ستون میں واقع ہیں۔ اور عنقی اور کمری (lumbar) کلانیوں میں
خاص طور پر زیادہ ہوتے ہیں۔ ان میں سے بیشتر خلیوں کے محورئیے باہر نکل کر اگلی
عصبی جڑیں بناتے ہیں۔ لیکن سفید مادہ کو چھوڑنے سے پہلے یہ اکثر ہم جانب
ریشے دیتے ہیں جو رمادی مادہ میں پھر داخل ہوتے اور پھیلتے ہیں٭۔ (۲) چھوٹے 807
یا اوسط جسامت کے خلیے جن کے محورئیے سفید مادہ کے اندر جاتے ہیں۔ جہاں
ان میں سے بعض صعودی اور بعض نزدلی راستہ اختیار کرتے ہیں۔ لیکن بیشتر ریشے
ایک T نما طریقہ میں صعودی اور نزدلی زائدوں میں تقسیم ہوتے ہیں۔ اور ہم جانب
شاخیں دیتے ہیں۔ جو رمادی مادے میں داخل ہوتی اور پھیلتی ہیں۔ اور محورئیے
اسی طرح ختم ہوتے ہیں۔ ان محوریوں میں سے بعض چھوٹے ہوتے ہیں۔ اور
صرف متصل نخاعی مقطوعوں کے درمیان گزرتے ہیں۔ بعض زیادہ لمبے ہوتے
ہیں۔ اور زیادہ دور کے مقطوعوں کو ملاتے ہیں۔ یہ خلیے اور ان کے
زائدے تلازمی یا بین فلقی عصبیوں (association and intersegmental
neurons) کا ایک سلسلہ بناتے ہیں۔ (تصویر 809) جو میڈلا اسپائی نیلس کے
مختلف حصوں کو آپس میں جوڑتے ہیں۔ ان میں سے بیشتر خلیوں کے محورئیے
میڈلا اسپائی نیلس کی اسی طرف تک محدود ہیں۔ جس میں یہ عصبی خلیے واقع
ہیں۔ لیکن بعض اگلے کمیشر میں سے ہو کر مقابل طرف چلے جاتے ہیں۔ اور

٭ لہاسیک Lehossek اور کہزال Cajal نے یہ دریافت کیا تھا کہ چوزہ کے مزغہ میں ان عصبی خلیوں میں سے چند کے محورئیے پچھلے ستون میں سے ہو کر پیچھے کو جاتے ہیں اور پچھلی عصبی جڑوں کے حرکی ریشے بن کر نکلتے ہیں۔ کہتے ہیں کہ یہ ریشے آنتوں کی دودی حرکتوں پر اقتدار رکھتے ہیں۔ انسان میں ابتک ان کی موجودگی ثابت نہیں ہوئی ۔

Fig. 809.—A diagram showing in longitudinal section the intersegmental neurons of the medulla spinalis. The grey and white parts correspond respectively to the grey and white substance of the medulla spinalis. (Poirier.)

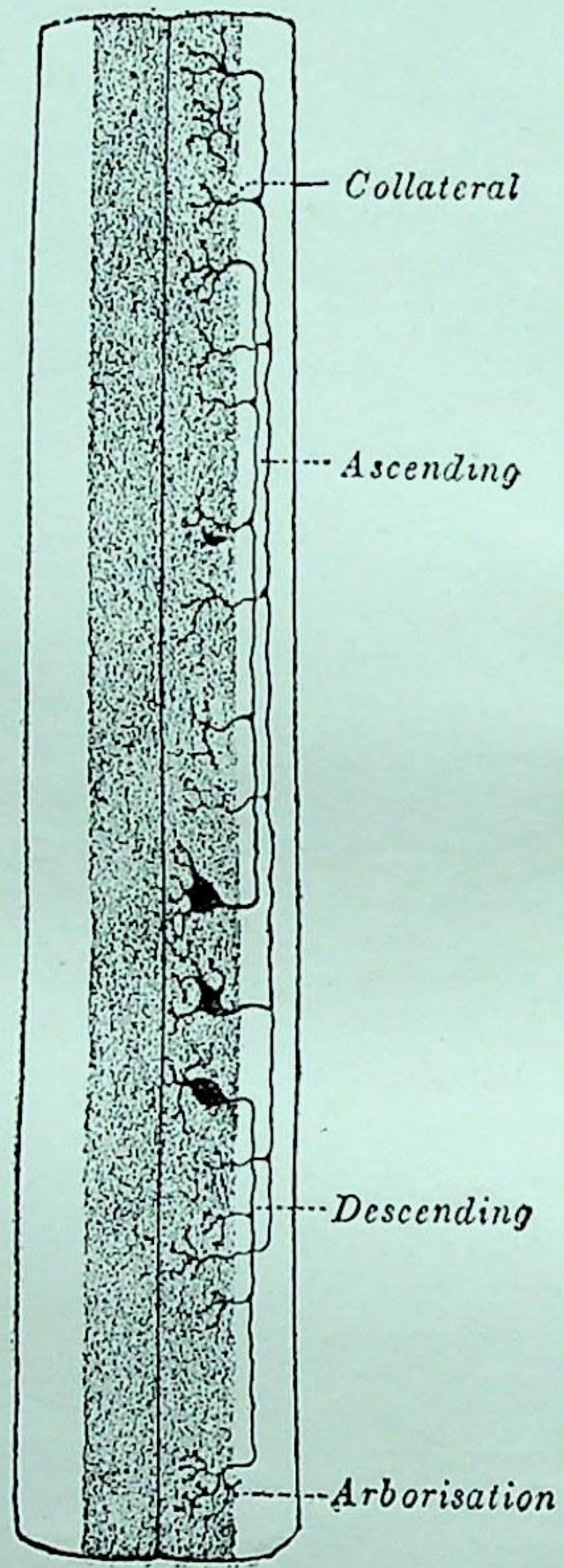
Collateral
Ascending
Descending
Arborisation

پار شدہ ربطی ریشے (crossed commissural fibres) کہلاتے ہیں۔ آخر الذکر میں سے بعض براہِ راست رمادی مادہ میں ختم ہوتے ہیں اور بعض سفید مادہ میں داخل ہوتے ہیں۔ اور اس کے اندر مختلف فاصلوں تک صعود یا نزول کرتے ہیں۔ پیشتر اس کے کہ وہ رمادی مادہ میں ختم ہوں۔ عصبی خلیوں میں سے بیشتر طولانی ستونوں میں مرتب ہیں۔ اور مستعرض تراشں پر گروہوں میں دکھائی دیتے ہیں (تصاویر 810, 811)

اگلے ستون میں عصبی خلیے۔ اگلے ستون میں عصبی خلیے مختلف لمبائی کے ستونوں میں مرتب ہیں۔ طولانی ترین اگلے ستون کے وسطانی حصے میں واقع ہے۔ اور پیش وسطانی ستون (antero-medial column) کہلاتا ہے۔ یہ صرف پانچویں لمبر پہلے سیکرل اور دوسرے سیکرل فلقوں کے بالائی حصے میں نہیں ہوتا۔ اس کے پیچھے چھوٹے خلیوں کا پس وسطانی ستون (postero medial column) واقع ہے۔ جو دوسرے تھوریسک سے پہلے لمبر فلقہ تک جاتا ہے۔ اور زیرین دو سروائیکل فلقوں میں بھی موجود ہوتا ہے وہ عصبی ریشے جو پیش وسطانی ستون کے خلیوں سے نکلتے ہیں۔ غالباً پشت کے عمقی عضلوں میں پھیلتے ہیں۔

سروائیکل اور لمبر کلانیوں میں جہاں اگلا ستون جانبی رخ میں پھیلا ہوا ہے۔ عصبی خلیوں کے مندرجہ ذیل زائد ستون موجود ہوتے ہیں۔ یعنی (الف) پیش جانبی چوتھے۔ پانچویں اور چھٹے سروائیکل دوسرے تھوریسک۔ زیرین چار لمبر اور بالائی دو سیکرل فلقوں میں۔ (ب) پس جانبی زیرین پانچ سروائیکل زیرین چار لمبر۔ اور بالائی تین سیکرل فلقوں میں۔ (ج) پس پس جانبی (post-postero lateral) آخری سروائیکل پہلے تھوریسک اور بالائی تین سیکرل فلقوں میں اور (د) مرکزی زیرین چار لمبر اور بالائی دو سیکرل فلقوں میں۔ اگلے ستون کے سارے قاعدے کے اندر تنہا خلیے ملتے ہیں۔ جن میں سے بعض گے محوریئے اگلے سفید رابطہ (anterior white commissure) کے اندر سے مقابل طرف چلے جاتے ہیں۔

جانبی ستون (lateral column) میں عصبی خلیے۔

یہ ایک ستون بناتے ہیں۔ جو صدری خطّہ میں بہترین طور پر واضح ہوتا ہے۔ یہ آٹھویں سروائیکل فلقہ سے دوسرے لمبر کے زیرین حصے یا تیسرے لمبر کے بالائی فلقہ تک جاتا ہے۔ لیکن ہیڈلا اسپائی نیلس کے سارے طول میں چھوٹے چھوٹے خلیوں کے گروہوں کی شکل میں پایا جاسکتا ہے جو فارمیشیو ریٹیکولیرس (formatio reticularis) کے اگلے حصّے میں واقع ہیں۔ اس ستون کے خلیے تکلہ نما یا ستارہ نما۔ اور اوسط جسامت کے ہوتے ہیں۔ ان میں سے بیشتر کے محوریئے اگلی عصبی جڑوں میں جاتے ہیں۔ اور سفید ربطی شعبوں (white rami communicantes) کے اندر سے ہوکر مشارکی عقدوں میں چلے جاتے ہیں۔ چند کے محوریئے اگلے اور جانبی 808 لچھوں (funiculi) میں جاتے ہیں۔ جہاں یہ طولانی بن جاتے ہیں۔

پچھلے ستون میں عصبی خلیے۔ ایشتی نوات {کلارک (Clarke) کا ستون} پچھلے ستون کے قاعدے کے وسطانی حصے میں واقع ہے۔ اور آڑی تراش پر بہت واضح بیضوی رقبہ معلوم ہوتا ہے۔ (تصاویر 811, 806) یہ نیچے دوسرے یا تیسرے لمبر عصب کے لیول پر شروع ہوتا ہے۔ اور بارھویں صدری عصب کے مقابل اپنی بڑی سے بڑی جسامت حاصل کرتا ہے۔ یہ نویں تھوریسک عصب کے لیول سے اوپر جسامت میں گھٹ جاتا ہے۔ اور آخری سروائیکل یا پہلے تھوریسک عصب کے مقابل ختم ہوتا ہے۔ لیکن یہ دوسرے خطوں میں ان بکھرے ہوئے خلیوں سے ظاہر ہوتا ہے۔ جو جمع ہوکر تیسرے سروائیکل عصب کے مقابل ایک عنقی نوات بناتے ہیں۔ اور ایک سیکرل نوات سیکرل خطّہ کے وسطی اور زیرین حصے میں۔ اس کے خلیے اوسط جسامت کے اور شکل میں بیضوی یا انجیر نما ہوتے ہیں۔ ان کے بیشتر محوریئے اسی طرف کے جانبی لچھے کے محیطی حصے میں چلے جاتے ہیں اور وہاں راست دمیغی طبقہ (direct cerebellar tract) کے نام سے صعود کرتے ہیں۔ چند دوسرے طرف گزر جاتے ہیں

FIG. 810.—A scheme showing the mode of distribution of the nerve-cells in the grey substance. (Testut.)

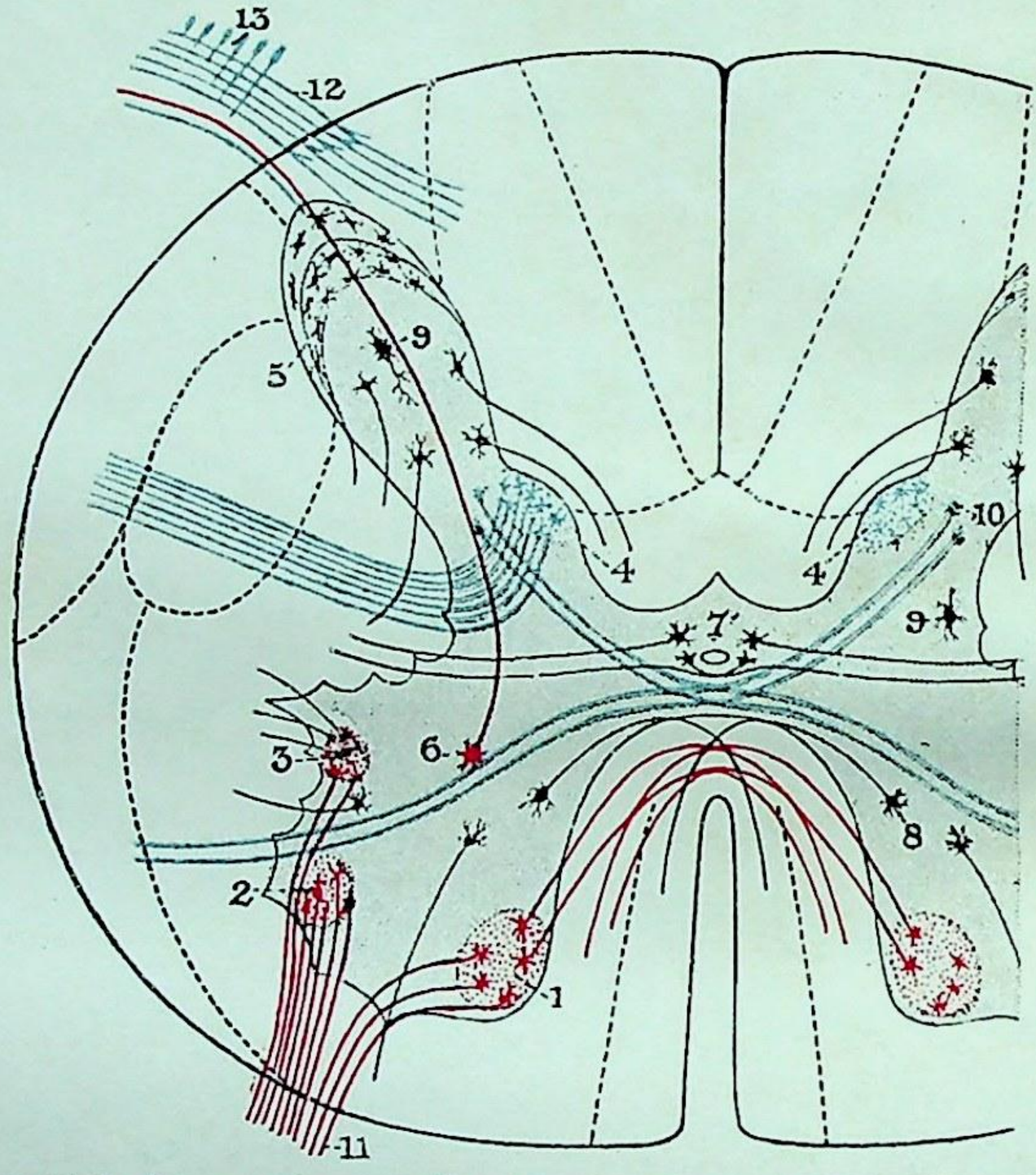

1, 2. Medial and lateral groups of nerve-cells in anterior column. 3. Nerve-cells in lateral column. 4, 4. Dorsal nucleus. 5. Group of nerve-cells in substantia gelatinosa of Rolando. 6. Nerve-cell of anterior column, the axon of which is passing into the posterior nerve-root. 7. Cells of substantia gelatinosa centralis. 8. Solitary cell. 9. Cells of Golgi. 10. Cells of origin of the superficial anterolateral fasciculus. 11. Anterior root. 12. Posterior root. 13. Spinal ganglion.

22522

اور اوپری پیش جانبی لچھی (superficial antero lateral fasiculus) بن کر صعود کرتے ہیں۔

694

۲۔ رولینڈو کے سبسٹنشیا جیلیٹینوسا (substantia gelatinosa) میں عصبی خلیئے۔ یہ تین منطقوں میں مرتب ہیں۔ ایک پچھلا یا حاشیئی تکونے یا تکلہ نما خلیوں کا ایک درمیانی چھوٹے تکلہ نما خلیوں کا۔ اور ایک اگلا ستارہ کی شکل کے خلیوں کا۔ ان خلیوں کے محورئیے جانبی اور پچھلے لچھوں میں جاتے ہیں۔ اور وہاں عمودی راستہ لیتے ہیں۔ اگلے منطقے کے ان خلیوں میں سے بعض گالجی (Golgi) کے قسم ۲ سے تعلق رکھتے ہیں۔ ان کے محورئیے رمادی مادہ تک محدود ہیں۔

۳۔ تنہا خلیے مختلف شکل اور جسامت کے پورے پچھلے ستون کے اندر بکھرے ہوئے ہیں۔ ان میں سے بعض جمع ہوکر ایک غیر واضح پچھلا قاعدی ستون بناتے ہیں۔ جو پشتی نوات سے جانبی ہوتا ہے۔ اس ستون کے خلیوں کے محورئیے کچھ تو اسی طرف کے پچھلے اور جانبی لچھوں میں جاتے ہیں۔ اور کچھ اگلے سفید رابطہ (anterior white commissure) میں سے ہوکر مقابل طرف کے جانبی لچھے میں جاتے ہیں رمادی مادہ کو چھوڑنے سے پہلے ایک بڑی تعداد پچھلے ستون کے سر کے اندر مختلف فاصلہ تک طولاً جاتی ہے۔ اور پچھلے ستون کی طولانی لچھی بناتی ہے۔

809 چند ستارہ نما یا تکلہ نما۔ مختلف جسامت کے عصبی خلیئے مرکزی جلاٹینی مادہ میں ملتے ہیں۔ ان کے محورئیے اسی یا مقابل طرف کے جانبی لچھے میں جاتے ہیں۔ رمادی مادہ کے عصبی ریشے عصبی خلیوں کے درمیان ایک گھنا جال بناتے ہیں۔ یہ جال کچھ تو ان محوریوں سے بنتا ہے۔ جو رمادی مادہ کے خلیوں سے نکل کر سفید لچھوں یا اگلی عصبی جڑوں میں داخل ہوتے ہیں۔ اور کچھ گالجی کے خلیوں کے محوریوں سے جو صرف رمادی مادہ میں پھیلتے ہیں۔ اور کچھ سفید لچھوں کے عصبی ریشوں کے ہم جانبوں سے بنتا ہے۔ جو جیسا کہ

पुस्तकालय
गुरुकुल कांगड़ी

پہلے ہی بیان ہو چکا رمادی مادہ میں داخل ہوتے اور اس کے اندر پھیلتے ہیں۔

میڈلا اسپائی نیلس کا سفید مادہ (sabstantia alba) رمادی مادہ کو گھیرتا ہے۔ اور زیادہ تر لب پوشش عصبی ریشوں سے بنا ہے۔ یہ عصبی ریشے تین لچھوں۔ اگلے جانبی۔ اور پچھلے میں مرتب ہیں۔ اگلا لچھا اگلی وسطی درز اور اگلی عصبی جڑوں میں سب سے جانبی کے درمیان واقع ہے۔ جانبی لچھا ان جڑوں اور پس جانبی تجویف کے درمیان۔ اور پچھلا لچھا پس جانبی تجویف اور پچھلے وسطی حاجز کے درمیان (تصویر 812)۔ عصبی ریشے موٹائی میں کم و بیش ہوتے ہیں۔ باریک ترین فیسکولس گریسی لس (fasiculus gracilis)۔ لسار (Lissauer) کی لچھی اور جانبی لچھے کے مرکزی حصے میں ملتے ہیں۔ دبیز ترین ریشے اگلے لچھے اور جانبی لچھی کے محیطی حصے میں ہوتے ہیں ان عصبی ریشوں میں سے بعض کم و بیش آڑے جاتے ہیں۔ مثلاً وہ ریشے جو وسطی خط کا تقاطع اگلے سفید رابطہ میں کرتے ہیں۔ لیکن زیادہ تعداد طولانی راستہ اختیار کرتی ہے۔ اور یہ منقسم ہوتے ہیں (۱) ان ریشوں میں جو میڈلا اسپائی نیلس کو بھیجہ کے ساتھ ملاتے ہیں۔ اور آخرالذکر کی طرف صدمات کو لیجاتے یا اس سے لاتے ہیں۔ اور (۲) ان میں جو میڈلا اسپائی نیلس تک محدود ہیں۔ اور اس کے مختلف فلقوں کو آپس میں ملاتے ہیں۔ (یعنی بین فلقی یا ربطی ریشے)۔

عصبی لچھیاں۔ طولانی ریشے کم و بیش واضح بنڈلوں یا لچھیوں میں 810
مرتب ہیں۔ یہ قدرتی حالت میں ایک دوسرے سے تمیز نہیں ہو سکتے۔ اور ان کی موجودگی ذیل کے طریقوں کے ذریعہ معین کی گئی ہے۔ (۱) اے والر (A. Waller) نے دریافت کیا تھا۔ کہ اگر عصبی ریشوں کا کوئی بنڈل کاٹ دیا جائے۔ تو ریشوں کے ان حصوں میں جو اپنے خلیوں سے الگ ہو گئے ہیں۔ جلد انحطاط واقع ہوتا ہے۔ اور افسردگی آ جاتی ہے لیکن ان کے خلیوں اور ریشوں کے ان حصوں میں جو ان کے ساتھ

FIG. 811.—Transverse sections through the medulla spinalis at different levels, showing the arrangement of the principal cell-columns.

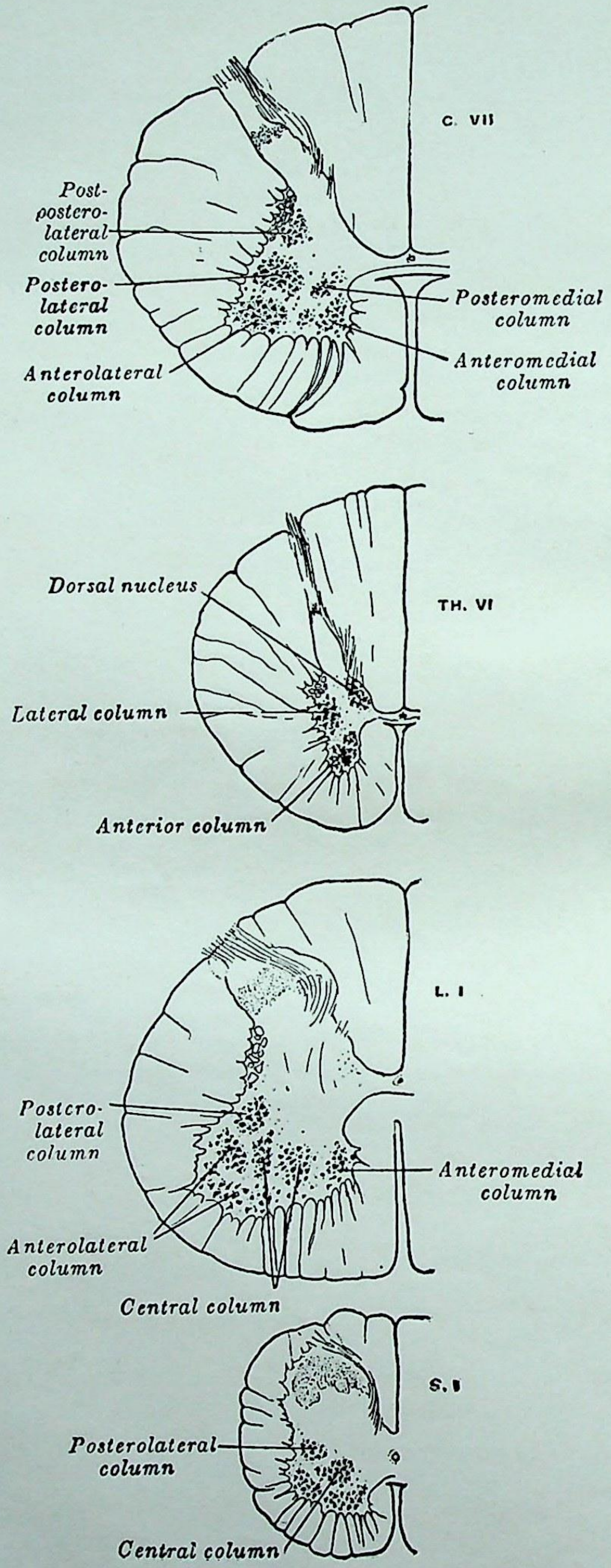
C. VII
Post-postero-lateral column
Postero-lateral column
Posteromedial column
Anteromedial column
Anterolateral column
TH. VI
Dorsal nucleus
Lateral column
Anterior column
L. I
Postero-lateral column
Anteromedial column
Anterolateral column
Central column
S. I
Posterolateral column
Central column

FIG. 812.—A diagram of the principal fasciculi of the white substance of the medulla spinalis.

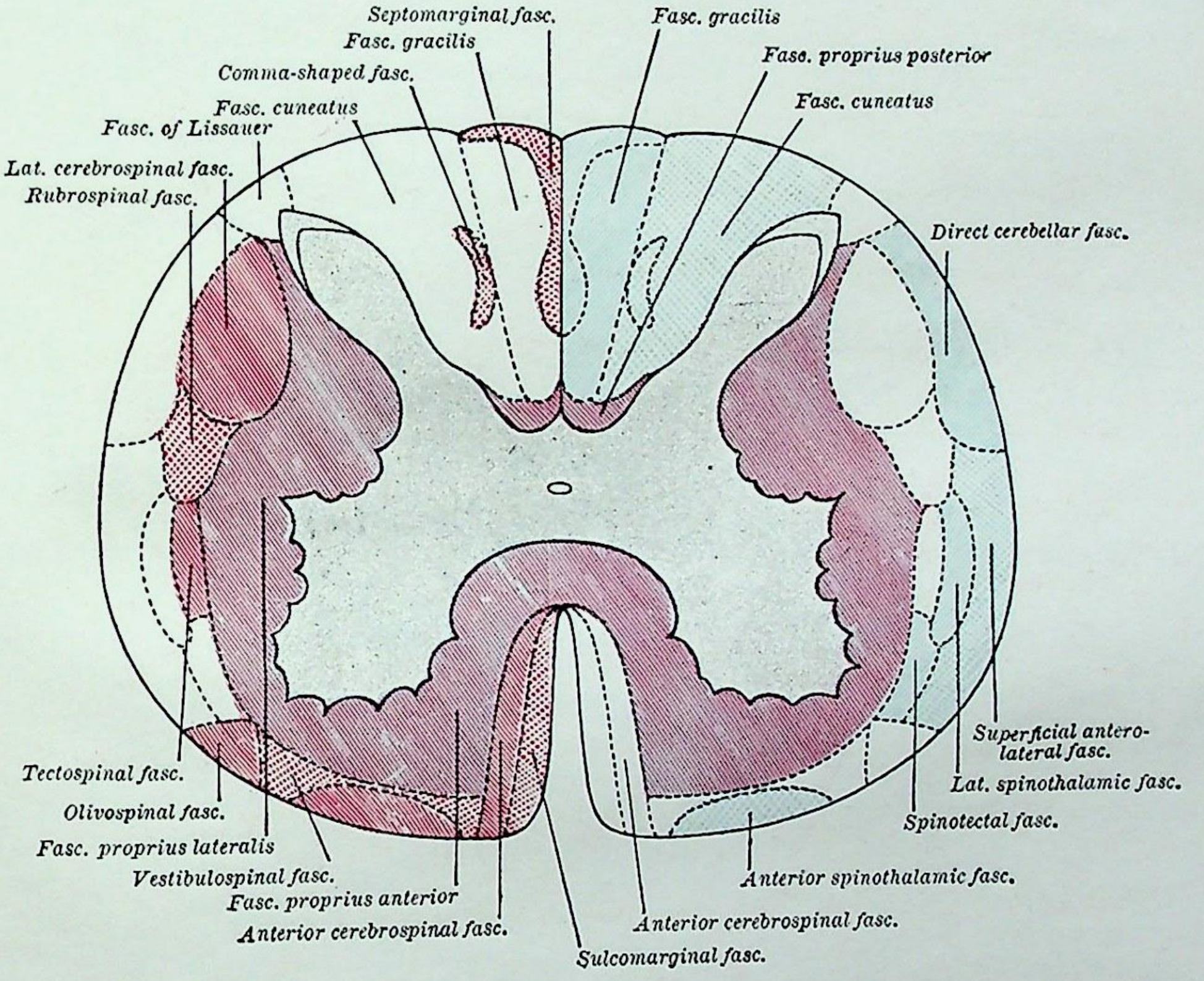
Septomarginal fasc.
Fasc. gracilis
Comma-shaped fasc.
Fasc. cuneatus
Fasc. of Lissauer
Lat. cerebrospinal fasc.
Rubrospinal fasc.
Fasc. gracilis
Fasc. proprius posterior
Fasc. cuneatus
Direct cerebellar fasc.
Superficial antero-lateral fasc.
Lat. spinothalamic fasc.
Spinotectal fasc.
Anterior spinothalamic fasc.
Anterior cerebrospinal fasc.
Sulcomarginal fasc.
Tectospinal fasc.
Olivospinal fasc.
Fasc. proprius lateralis
Vestibulospinal fasc.
Fasc. proprius anterior
Anterior cerebrospinal fasc.

ملے ہوئے ہیں۔ کچھ ہی تبدیلی واقع ہوتی* ہے۔

اس کو ویلر کا انحطاط (Wallerian degeneration) کہتے ہیں۔ اسی طرح اگر عصبی خلیوں کا کوئی گروہ برباد ہوجائے۔ تو ان سے نکلنے والے ریشوں میں افسردگی واقع ہوجاتی ہے۔ اس طرح اگر دماغی قشرہ کے حرکی خلیے برباد ہوجائیں۔ یا اگر ان خلیوں سے نکلنے والے ریشے کاٹ دئے جائیں۔ تو نزولی انحطاط (descending degeneration) مقام ضرر کی طرف سے ریشوں کے اندر واقع ہوتا ہے۔ اسی طرح اگر کوئی نخاعی عقدہ برباد ہوجائے۔ یا وہ ریشے جو اس سے میڈلا اسپائی نیلس کے اندر جاتے ہیں۔ کٹ جائیں۔ تو ان ریشوں میں صعودی انحطاط ضرر (lesion) سے اوپر ان ریشوں میں واقع ہوتا ہے۔ (۲) نظام عصبی کے نمو کے ابتدائی مدارج میں عصبی ریشے عریاں محوری استوانے ہوتے ہیں۔ عصبی ریشوں کے گروہ مختلف وقتوں میں اپنی لبی غلاف حاصل کرتے ہیں۔ اسی واسطے ریشوں کے گروہوں کو ان تاریخوں کے مطابق مرتب کرسکتے ہیں۔ جن میں ان کو یہ غلاف ملتے ہیں۔ سب سے پہلے لبی غلاف حاصل کرنے والے ریشے عصبی جڑوں کے اور فیسیکولائی پروپری آئی (fasciculi proprii) کے ریشے ہوتے ہیں۔ اور سب سے آخری دماغی نخاعی گچھوں کے ریشے۔ (۳) عصبی بافتوں کو توشیہ کرنے کے گالگی کے طریقہ کی وجہ سے محوری استوانہ کے زائدوں کے گزر اور ختم ہونے کے طریقے کا تعاقب ہوسکتا ہے۔

---

* کسی قدر دیر میں ہونے والی تبدیلی جس کو لون پاشیدگی chromato.lysis کہتے ہیں۔ عصبی خلیوں میں واقع ہوتی ہے۔ اور نسِل Nissl اجسام کے ٹوٹ جانے اور آخر کار غائب ہونے پر مشتمل ہے۔ خلوی جسم پھول جاتا ہے۔ نوات خلیے کے محیط کی طرف ایک طرف ہٹ جاتا ہے۔ اور محوریہ کا وہ حصہ جو ابھی تک تبدیل شدہ خلیے سے چپکا ہے جسامت میں گھٹ جاتا اور افسردہ ہوجاتا ہے۔ موافق حالات میں خلیہ اپنی لمبی شکل اختیار کرسکتا ہے۔ اور اس کا محوریہ پھر بڑھ سکتا ہے۔

اگلے لچھے (anterior funiculus) کے اندر لچھیاں (ا) اگلی دماغی نخاعی لچھی (راست اہرامی قطعہ (direct pyramidal tract) عموماً چھوٹی ہوتی ہے۔ لیکن جسامت کے لحاظ سے جانبی دماغی نخاعی لچھی (lateral cerebro-spinal fasciculus) سے معکوساً مختلف ہوتی ہے۔ یہ میڈلا اسپائی نلیس کے صرف بالائی حصے میں موجود ہوتی ہے۔ اور نیچے آتے آتے جسامت میں بتدریج کم ہوتی جاتی ہے۔ اور پنجری خط کے وسط کے قریب ختم ہوتی ہے۔ یہ ان ریشوں پر مشتمل ہے۔ جو اسی طرف کے دماغی نیم کرہ کے حرکی رقبہ کے خلیوں سے نکلتے ہیں۔ اور جو میڈلا اسپائی نلیس میں نیچے کو جاتے وقت یکے بعد دیگرے اگلے سفید رابطہ (anterior white commissure) میں سے ہو کر دوسری طرف گزر جاتے ہیں؛ جہاں یہ اگلے ستون کے حرکی خلیوں کے ساتھ شاخ شاخ ہو کر (arborising) ختم ہوتے ہیں۔

(ب) وسٹیبولو اسپائنل (vestibulo-spinal) لچھی ڈائٹر (Deiter) کے نوات کے خلیوں سے نکلتی ہے۔ (صفحہ 830) اگلے لچھے میں اترتی ہے اور یہ ان نواتوں میں سے ایک ہے۔ جن میں اکوسٹک (acoustic) نرو کا وسٹیبولر (vestibular) ڈویژن ختم ہوتا ہے۔ اس کے ریشے اگلے رمادی ستون کے خلیوں کے گرد ختم ہوتے ہیں۔

(ج) اینٹیریر اسپائنو تھیلیمک (spinothalamic) لچھی لامسی حسّی صدمات کو لیجاتی ہے۔ (صفحہ 890) اس کے ریشے میڈلا اسپائی نلیس کے دوسری طرف کے پچھلے رمادی ستون کے خلیوں سے نکلتے ہیں۔ اگلے سفید رابطہ میں عبور کرتے ہیں۔ اور اگلے لچھے میں تھیلیمس کو جاتے ہیں۔

(د) ایک چھوٹی تجویفی حاشئی (sulco-marginal) لچھی اگلے وسطی شق کے قریب واقع ہے۔

اگلے لچھے کے باقی ریشے اگلی قاعدی لچھی (fasciculus proprius anterior or anterior basis bundle) بناتے ہیں۔ اس میں طولانی بین حلقی ریشے ہوتے ہیں۔ جو رمادی مادہ کے خلیوں سے نکلتے ہیں۔ اور

لمبے یا چھوٹے ممسر کے بعد پھر رمادی مادہ میں داخل ہو جاتے ہیں۔ اس لچھی کے بعض ریشے اوپر کی طرف وسطانی (ظہری) طولانی لچھی میں جاتے ہیں۔ (صفحہ۔ 848)

لچھیاں جانبی لچھے ہیں۔ ۱۔ نزولی لچھیاں۔

(الف) جانبی دماغی نخاعی لچھی (پار شدہ اہرامی قطعہ (crossed pyramidal tract) میڈلا اسپائی نیلس کے تقریباً سارے طول میں واقع ہے۔ یہ اترتے وقت بتدریج جسامت میں گھٹتی ہے۔ اور تیسرے یا چوتھے سیکرم والے اعصاب کے چپکاؤ کے لیول پر ختم ہوتی ہے۔ آڑی تراش پر یہ ایک بیضوی رقبہ دکھائی دیتی ہے۔ جو پچھلے رمادی ستون کے آگے اور راست دمیغی قطعہ (direct cerebellar tract) سے وسطانی ہے۔ کمری اور سیکرم والے خطوں میں جہاں راست دمیغی لچھی نہیں ہوتی۔ جانبی دماغی نخاعی لچھی میڈلا اسپائی نیلس کی سطح تک پہنچتی ہے۔ اس کے ریشے مقابل طرف کے دماغی نیم کرہ کے حرکی رقبہ کے خلیوں سے اٹھتے ہیں۔ یہ اگلی دماغی نخاعی لچھی کے ریشوں سمیت نیچے کو دماغ کے اسی پہلو کے اندر سے گزرتے ہیں۔ جس میں سے نکلتے ہیں۔ لیکن میڈلا آبلانگاٹا میں دوسری طرف کو تقاطع کر جاتے ہیں۔ اور میڈلا اسپائی نیلس کے جانبی لچھے میں اترتے ہیں۔ یہ اگلے ستون کے حرکی خلیوں کے گرد شاخ شاخ ہو کر ختم ہوتے ہیں۔ ٭

٭ سر ای شارپی شیفر (Sir E. Sharpev Schafer) (Proc. Physiological Soc. 1899) کہتے ہیں۔ کہ یہ اغلب ہے کہ اگلے اور جانبی دماغی نخاعی لچھیوں کے ریشے اگلے ستون کے خلیوں کے ساتھ بالراست متعلق نہیں۔ بلکہ پچھلے ستون کے قاعدہ پر کے اُن خلیوں کے گرد شاخ شاخ ہو کر ختم ہوتے ہیں۔ جو خود ان کو اگلے ستون کے حرکی خلیوں سے عموماً نخاع کے کئی فلقوں میں جوڑ دیتے ہیں۔ ان بیچ میں پڑی ہوئی عصبیوں کی وجہ سے دماغی نخاعی لچھیوں کے ریشے اکیلے اکیلے عضلوں سے نہیں۔ بلکہ عضلوں کے مربوط گروہوں سے مطابق ہوتے ہیں۔

اگلی اور جانبی دماغی نخاعی لچھیوں سے میڈلا اسپائی نیلس کی حرکی لچھیاں بنتی ہیں۔ اور ان کے مبداء دماغی قشرہ کے خلیوں میں ہوتے ہیں یہ دماغ کے انٹرنل کیپسول (internal capsule) کے اندر سے اترتی ہیں۔ دماغی پیڈنکلز (peduncles) اور پانز میں سے گزرتی ہیں۔ اور میڈلا آبلانگاٹا کے پیرمڈ (pyramid) میں داخل ہوتی ہیں۔ آخرالذکر کے زیرین حصے میں ان میں سے تقریباً دو تہائی وسطی خط کا تقاطع کرتی ہیں۔ اور جانبی دماغی نخاعی لچھی بن کر جانبی لچھے میں نیچے جاتی ہیں۔ اور باقی ریشے تقاطع نہیں کرتے۔ مگر میڈلا اسپائی نیلس کی اسی طرف میں بڑھ آتے ہیں۔ جہاں یہ اگلی دماغی نخاعی لچھی بناتے ہیں۔ لیکن آخرالذکر کے ریشے اگلے سفید رابطہ کے اندر سے ایک ایک کرکے تقاطع کرتے ہیں۔ اور اس طرح مجمل طور پر دماغ کی ایک طرف کے سارے حرکی ریشے میڈلا اسپائی نیلس کی مقابل طرف پہنچ جاتے ہیں۔ ان ریشوں کی مقدار جو میڈلا آبلانگاٹا میں تقاطع کرتے ہیں۔ مستقل نہیں ہے۔ اور اس طرح اگلی اور جانبی دماغی نخاعی لچھیاں معکوس طور پر جسامت میں کم و بیش ہوتی ہیں۔ بعض وقت مقدم الذکر غائب ہوتی ہے اور اس وقت یہ مان لیا جاتا ہے۔ کہ میڈلا آبلانگاٹا میں حرکی ریشوں کا پورا تقاطع ہوچکا اور ان دو لچھیوں کے ریشوں کی لب پوشی دوسرے سال سے پہلے مکمل نہیں ہوتی۔ تجرباتی اور سریری ثبوت یہ ظاہر کرتا ہے۔ کہ جانبی دماغی نخاعی لچھی میں چند ریشے ہوتے ہیں۔ جو اسی طرف کے دماغی نیم کرہ سے نکلتے ہیں۔ (پار نہ گئے ہوئے جانبی دماغی نخاعی ریشے (uncrossed lateral cerebro-spinal fibres)

(ب) روبرو اسپائنل (rubro spinal) لچھی (Monakow) جانبی دماغی نخاعی لچھی سے آگے ہوتی ہے۔ اور آڑی تراش پر کسی قدر تکونا رقبہ دکھائی دیتی ہے۔ اس کے ریشے میان دماغ سے اترتے ہیں۔ جہاں ان کے مبداء دوسری طرف کے ٹیگمنٹم (tegmentum) کے سرخ نوات کے خلیوں میں ہیں۔ یہ اگلے رمادی ستون کے خلیوں کے ساتھ تشبکے (synapses)

بناکر ختم ہوتے ہیں۔

812 (ج) ٹکٹو اسپائنل (tecto spinal) لچھی روبرو اسپائنل لچھی سے آگے ہوتی ہے۔ اس کے ریشے دوسری طرف کے سوپیریر کالیکولس (superior colliculus) {بالائی کواڈرائی جیمینل (quadrigeminal) جسم} میں شروع ہوتے ہیں۔ اور اگلے رمادی ستون کے خلیوں کے ساتھ مشبکے بناکر ختم ہوتے ہیں۔

(د) آلیوو اسپائنل (olivo-spinal) لچھی (Helweg) میڈلا آبلانگاٹا کے زیرین آلیوری نوات کے قرب میں اٹھتی ہے۔ اور میڈلا اسپائنی نیلس کے صرف عنقی حصے میں دکھائی دیتی ہے۔ جہاں یہ محیط پر اگلی عصبی جڑوں میں سے جانبی ترین کے قریب ایک چھوٹا مثلث رقبہ بناتی ہے۔ اس کے ریشے اگلے رمادی ستون کے خلیوں کے ساتھ شبکے بناتے ہیں۔

۲۔ صعودی لچھیاں۔ (الف) فلکسگ (Flechsig) کا راست دمیغی قطعہ (direct cerebellar tract) (پچھلی نخاعی دمیغی لچھی (posterior spino eerebellar) ایک چپٹا بند ہے۔ جو جانبی لچھی کے پچھلے حصے کے محیط پر واقع ہے۔ وسطانی جانب یہ جانبی دماغی نخاعی لچھی سے ملحق ہے۔ اور پیچھے لسار (Lissauer) کی لچھی سے۔ یہ قطعہ دوسرے اور تیسرے کمری عصب کے لیول کے قریب شروع ہوتا ہے صعود کرتے وقت جسامت میں بڑھتا ہے اور آخرکار رسٹیفارم (restiform) جسم کے اندر سے دمیغ میں چلا جاتا ہے اس کے ریشے اسی طرف کے پشتی نوات (Clark's column) کے خلیوں کے محورئیے ہیں۔ ان کو ان کا لبتی غلاف جنینی زندگی کے چھٹے یا ساتویں مہینے کے قریب بنتا ہے۔

(ب) اوپری پیش جانبی لچھی (Gowers کا قطعہ) راست دمیغی قطعہ کے سامنے جانبی لچھے کے محیط کو چھوکر جاتی ہے۔ آڑی تراش میں اس کی شکل کاما (،) کی ہوتی ہے۔ اور چوڑا سرا جانبی دماغی نخاعی لچھی کے سامنے واقع ہوتا ہے۔ یہ کمری اعصاب کے تیسرے جوڑے کے لیول کے قریب

شروع ہوتا ہے۔ اور صعود کرتے وقت جسامت میں بڑھتا ہے۔ اور اس کا تعاقب میڈلا آبلانگاٹا اور پانز کے اندر سے ہوسکتا ہے۔ یہ تین لچھیوں سے بنتا ہے (۱) اگلی نخاعی دمیغی (۲) جانبی نخاعی سریری (lateral spino thalamic) اور (۳) اسپائنو ٹکٹل (spino tectal) ان لچھیوں میں سے پہلی اور دوسری کے ریشے پچھلے رمادی ستون کے خلیوں سے نکلتے ہیں۔ اور اگلے رابطہ میں دوسری طرف تقاطع کرجاتے ہیں۔ تیسری لچھی کے ریشے میڈلا اسپائی نیلس کی اسی طرف کے رمادی مادہ کے خلیوں سے نکلتے ہیں۔ لیکن مینرٹ (Meynert) کے چشمہ نما تقاطع (fountain decussation) میں میان دماغ کی مخالف طرف چلے جاتے ہیں۔ (صفحہ 847) اگلے نخاعی دمیغی ریشے بریکیم کنجنکٹائوم (brachium conjunctivum) (بالائی دمیغی پیڈنکل) کے راستے دمیغ تک پہنچتے ہیں۔ جانبی نخاعی سریری ریشے دکھ اور تپش کے حسی صدمات کو سریر تک لیجاتے ہیں۔ نخاعی ٹکٹل ریشے کارپورا کواڈرا ئی جیمینا میں ختم ہوتے ہیں۔

(ج) لسار کی لچھی ایک چھوٹی ڈوری ہے۔ جو پچھلی عصبی جڑوں کے داخلہ کے قریب پچھلے رمادی ستون کی نوک پر واقع ہے۔ یہ باریک ریشوں سے بنی ہے۔ جن کے لبّی غلاف جنینی زندگی کے اختتام کے قریب تک نہیں بنتے۔ اس کو عموماً پچھلی عصبی جڑوں کے کچھ ریشوں سے بنا ہوا سمجھا جاتا ہے۔ جو اس قطعہ میں تھوڑی دور تک صعود کرتے ہیں اور پھر پچھلے رمادی ستون میں داخل ہوتے ہیں۔ لیکن اس کے ریشے پچھلی عصبی جڑوں کے ریشوں کی نسبت دیر میں لب پوش ہوتی ہیں۔ اور حرکی کجالی (locomotor ataxia) میں انحطاط پذیر نہیں ہوتے۔ یہ غالباً خاصیت میں بین خلقی ہوتے ہیں۔

(د) جانبی قاعدی لچھی (fasciculus proprius lateralis) جانبی لچھے کے باقی حصے سے ملحق ہے۔ اور آگے اگلی قاعدی لچھی کے ساتھ مسلسل ہے یہ زیادہ تر بین خلقی ریشوں سے بنی ہے۔ جو رمادی مادے کے خلیوں سے نکلتے ہیں۔ اور لمبے یا چھوٹے ٹمہ

Fig. 813.—A diagram showing the formation of the fasciculus gracilis. (Poirier.)

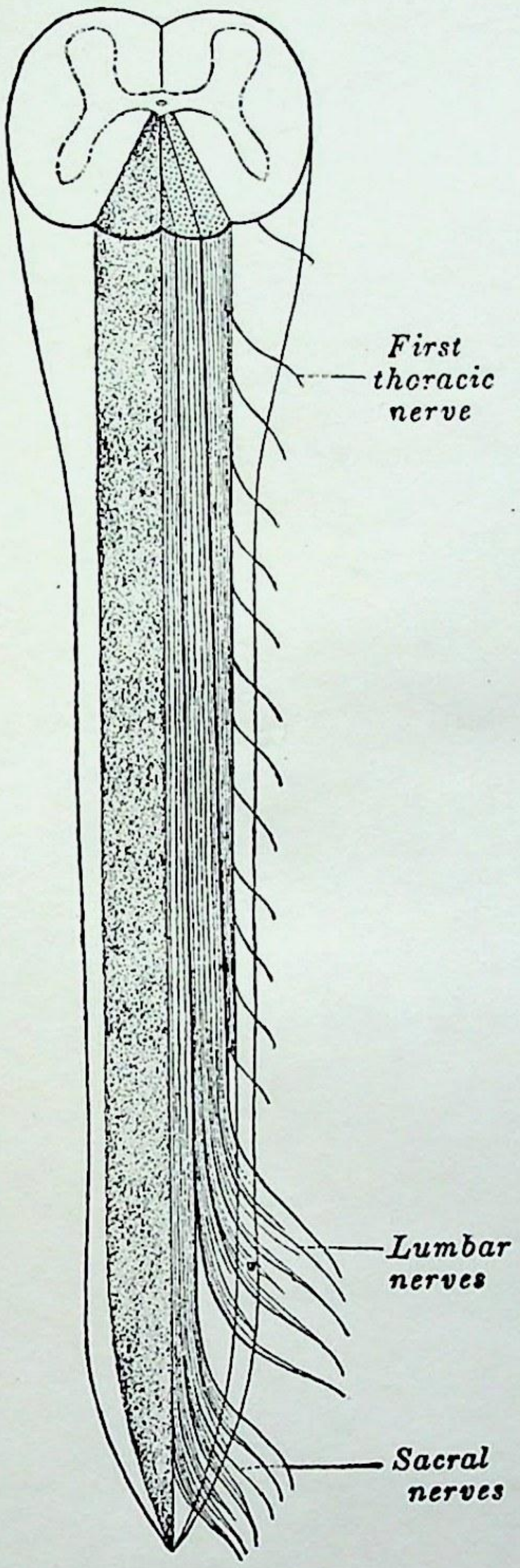
First
thoracic
nerve
Lumbar
nerves
Sacral
nerves

The medulla spinalis viewed from behind. To the left, the fasciculus gracilis is shaded. To the right, the drawing shows that the fasciculus gracilis is formed by the long ascending fibres of the posterior roots and that the sacral nerves lie next the median plane, the lumbar to their lateral side, and the thoracic still more laterally.

Fig. 814.—The descending fibres in the posterior funiculi, shown at different levels. (After Testut.)

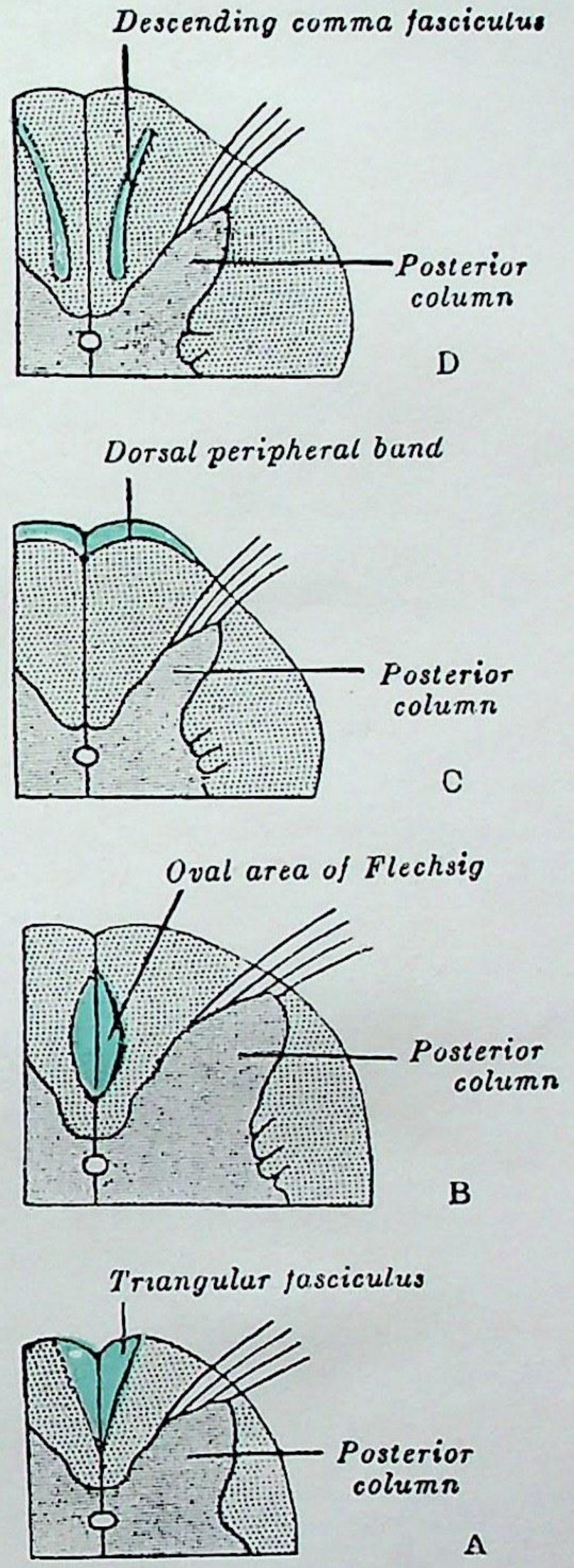
Descending comma fasciculus
Posterior
column
D
Dorsal peripheral band
Posterior
column
C
Oval area of Flechsig
Posterior
column
B
Triangular fasciculus
Posterior
column
A

A. In the conus medullaris. B. In the lumbar region. C. In the lower thoracic region. D. In the upper thoracic region.

کے بعد رمادی مادے میں پھر داخل ہوتے ہیں۔ اور اس میں پھیلتے ہیں۔ اگلی اور جانبی قاعدی پچھیوں کے بیشتر بین فلقی ریشے اپنی طرف میں محدود رہتے ہیں۔ لیکن بعض میڈلاؔ اسپائی نیلس کی دوسری طرف تقاطع کرکے چلے جاتے ہیں۔ جانبی قاعدی پچھی کے بعض ریشے وسطانی طولانی پچھی کے نام سے اوپر کی طرف بھیجہ میں چلے جاتے ہیں۔

پچھیاں پچھلے لچھے میں۔ اس لچھے میں دو بڑی پچھیاں شامل ہیں۔ یعنی فیسیکولس گریسی لس (fasciculus gracilis) اور فیسی کولس کیونی ایٹس (fasciculus cuneatus) جو عنقی اور بالائی پنجری خطوں میں پچھلے درمیانی حاجز کے ذریعہ ایک دوسری سے الگ رہتی ہیں (صفحہ - 804) یہ زیادہ تر ان صعودی ریشوں پر مشتمل ہیں۔ جو پچھلی عصبی جڑوں سے نکلتے ہیں۔ اور عضلوں سے حسّی اثرات کو لاتے ہیں۔ (صفحہ 890)

فیسیکولس گریسی لس {گال (Goll) کا قطعہ} پچھلے وسطی حاجز کے پاس واقع ہے۔ اور آڑی تراش پر فانہ نما ہوتی ہے۔ اس کا قاعدہ میڈلا اسپائی نیلس کی سطح پر ہوتا ہے۔ یہ نیچے سے اوپر جسامت میں بڑھتی ہے (تصویر-813) اور لمبے پتلے ریشوں سے بنتی ہے۔ جو پچھلی عصبی جڑوں سے نکلتے ہیں۔ اور میڈلاؔ آبلانگاٹا تک صعود کرتے ہیں۔ اور یہاں نیوکلیس گریسی لس (nucleus gracilis) میں ختم ہوتے ہیں۔

813 فیسیکولس کیونی ایٹس (tract of Burdach) آڑی تراش پر تکونی ہوتی ہے۔ اور فیسیکولس گریسی لس اور پچھلے رمادی ستون کے درمیان واقع ہے۔ اس کا قاعدہ میڈلاؔ اسپائی نیلس کی سطح پر ہوتا ہے۔ اس کے ریشے جو فیسیکولس گریسی لس سے بڑے ہوتے ہیں۔ زیادہ تر اسی منبع یعنی پچھلی عصبی جڑوں سے نکلتے ہیں۔ اس کے بعض ریشے صرف تھوڑی دور تک صعود کرتے ہیں۔ اور رمادی مادہ میں داخل ہوکر ظہری نوات کے خلیوں سے متعلق ہوجاتے ہیں۔ بعض کا تعاقب میڈلاؔ آبلانگاٹا تک کیا جاسکتا ہے۔ جہاں یہ نیوکلیس گریسی لس اور نیوکلیس کیونی ایٹس میں ختم ہوتے ہیں۔

پچھلے لچھے میں بعض نزولی ریشے ہوتے ہیں۔ جو مختلف لیول پر
مختلف حصوں میں واقع ہیں۔ (تصاویر 812, 814) عنقی اور بالائی پنجری
حصوں میں یہ ریشے فیسیکولس کیونی ایٹس کے وسطانی حصے میں کاما (د) نما
لچھے دکھائی دیتے ہیں۔ لچھی کا کند سرا آگے کی طرف رخ رکھتا ہے۔ زیرین
پنجری حصے میں یہ لچھے کی پچھلی سطح پر ایک ظہری محیطی بند بناتے ہیں۔ کمری
خطہ میں پچھلے وسطی حاجز کے پہلو میں واقع ہیں۔ اور تراشش پر نیم بیضوی بنڈل
دکھائی دیتے ہیں۔ کونس میڈلیرس میں یہ ایک تکونے بند کی شکل اختیار کرتے
ہیں۔ جو فیسیکولس گریسی لس کے پس وسطانی حصے میں ہوتا ہے۔ مجموعی طور 814
پر یہ تینوں بنڈل مل کر حاجزی حاشئی لچھی (septo-marginal fasciculus) بناتے
ہیں۔ پچھلے لچھے کے یہ نزولی ریشے خاصیت میں زیادہ بین فلقی ہوتے ہیں
اور پچھلے ستون کے خلیوں سے نکلتے ہیں۔ لیکن بعض کو پچھلی عصبی جڑوں
کی نزولی شاخوں سے بنا ہوا بتایا جاتا ہے۔ کاما (د) نما لچھی کو دوسری فہرست
سے متعلق خیال کرتے تھے۔ لیکن اس خیال کے خلاف یہ واقعہ ہے کہ یہ لچھی
پچھلی عصبی جڑوں کے برباد ہونے پر انحطاط پذیر نہیں ہوتی۔

پچھلے لچھے کے اگلے یا عمیق ترین حصے میں ریشوں کا ایک چھوٹا بند
ہے۔ جس کو پچھلی مخصوص لچھی (fasciculus proprius posterior) کہتے ہیں۔
ترچھی تراشش پر یہ کسی قدر ہلال نما ہوتی ہے۔ اور پچھلے رمادی رابطہ اور پچھلے لچھے
کے درمیان واقع ہے۔ کمری خطہ میں یہ بہترین طور پر واضح ہے۔ لیکن اس کا
تعاقب پنجری اور عنقی خطوں کے اندر تک کیا جا سکتا ہے۔ اس کے ریشے
جو بین فلقی ہیں پچھلے ستون کے خلیوں سے نکلتے ہیں۔ یہ صعودی اور نزولی
شاخوں میں تقسیم ہوتے ہیں۔ جو رمادی مادہ میں پھر داخل ہوتی اور پھیلتی ہیں۔
اختلاج حرکت (locomotor ataxia) کے بعض مریضوں میں یہ لچھی اپنی ہستی کو
قائم رکھتی پائی گئی ہے۔

نخاعی اعصاب کی جڑیں۔ ہر نخاعی عصب دو جڑیں رکھتا ہے
ایک اگلی اور ایک پچھلی جو رمادی مادہ کے نظیری ستونوں کے مقابل میڈلا

اسپائی نیلس کی سطح سے چپکی ہیں۔ (تصویر- 815)۔ ان کے ریشے جنینی زندگی کے تقریباً پانچویں ماہ میں اپنے لبی غلاف حاصل کرتے ہیں۔

اگلی عصبی جڑ زیادہ تر حرکی ریشوں سے بنتی ہے۔ جو اگلے رمادی ستون میں کے خلیوں کے محورئیے ہیں۔ لیکن اس میں چند بر آور خود آئین (autonomic) ریشے بھی ہوتے ہیں۔ جو جانبی رمادی ستون کے خلیوں سے آتے ہیں۔ یہ محورئیے اپنے مبداؤں سے تھوڑے فاصلہ پر لبی غلافوں میں لپٹے ہوتے ہیں۔ اور آگے گزر کر دو یا تین بے ترتیب قطاروں میں ایک رقبہ پر نکلتے ہیں۔ جو چوڑائی میں تقریباً ۳ میلی میٹر ہوتا ہے۔

پچھلی عصبی جڑ چھ یا آٹھ لچھیوں پر مشتمل ہے۔ جو پس جانبی تجویف کے ساتھ ساتھ قطار وار سلسلہ میں چپکی ہوئی ہیں۔ یہ جڑ اُن درآرندہ ریشوں سے بنی ہے۔ جو کسی نخاعی عقدہ کے خلیوں سے نکلتے ہیں۔ ہر ایک عقدی خلیہ ایک تنہا ریشہ دیتا ہے۔ جو (T) کی طرح دو زائدوں ایک وسطانی اور ایک جانبی میں تقسیم ہوتا ہے۔ عقدی خلیوں کے وسطانی زائدے نخاعی اعصاب کی پچھلی جڑیں بن کر میڈلا اسپائی نیلس میں جاتے ہیں اور جانبی زائدے محیط کا رخ رکھتے ہیں۔

پچھلی عصبی جڑ دو خاص بنڈلوں وسطانی اور جانبی کی شکل میں میڈلا اسپائی نیلس میں داخل ہوتی ہے۔ وسطانی ڈورا فیسیکولس کیونی ایٹس میں سیدھا چلا جاتا ہے۔ یہ موٹے ریشوں سے بنا ہے۔ جو درون رحمی زندگی کے پانچویں ماہ کے قریب اپنا لبی غلاف حاصل کرتے ہیں۔ جانبی ڈورا زیادہ تر باریک ریشوں سے بنا ہے۔ جن میں سے بہت سے غیر لب پوش ہیں۔ یہ لسار (Lissauer) کی لچھی میں داخل ہوتے ہیں۔

میڈلا اسپائی نیلس میں داخل ہونے کے بعد پچھلی عصبی جڑوں کے سب ریشے صعودی اور نزولی شاخوں میں تقسیم ہوتے ہیں۔ اور پھر یہ ہم جانب شاخیں دیتی ہیں۔ جو رمادی مادہ میں داخل ہوتی ہیں۔ (تصویر-

816) نزولی شاخیں چھوٹی ہوتی ہیں۔ اور جلد رمادی مادے میں داخل ہوجاتی
ہیں۔ صعودی شاخیں لمبے۔ چھوٹے اور درمیانی ریشوں میں جمع ہوتی ہیں۔ لمبے
ریشے فیسیکولس کیونی ایٹس اور فیسیکولس گریسی لس میں میڈلا آبلانگاٹا تک
چڑھتے ہیں۔ جہاں یہ شاخ شاخ ہوکر کیونی ایٹ اور گریسائل نواتوں کے گرد
ختم ہوتے ہیں۔ چھوٹے ریشے اوپر کے رخ صرف ۵ یا ۶ میلی میٹر کے فاصلہ
تک جاتے ہیں۔ اور رمادی مادے میں داخل ہوتے ہیں۔ لیکن درمیانی
ریشے کسی قدر لمبے ممر کے بعد اسی منزل پہ پہنچتے ہیں۔ رمادی مادہ میں 815
داخل ہونے والے کل ریشے اُس کے عصبی خلیوں کے گرد شاخ شاخ
ہوکر ختم ہوتے ہیں۔ تھوریکس کے خط میں درمیانی طول کے ریشے ظہری نوات
کے خلیوں کے ساتھ خاص طور پر متعلق ہوتے ہیں۔ وہ ہم پہلو شاخیں جو پچھلی
عصبی جڑوں کے ریشوں کی صعودی اور نزولی شاخوں سے نکلتی ہیں۔ اگلے
اور پچھلے رمادی ستونوں کے خلیوں کے گرد شاخ شاخ ہوکر ختم ہوتی ہیں
تھوریکس کے خط میں ان ہم پہلو شاخوں میں سے بہت سی ظہری نوات کے
خلیوں اور جانبی رمادی ستون کے خلیوں کے گرد شاخ شاخ ہوتی ہیں۔

پچھلی عصبی جڑوں کے لمبے صعودی ریشے ایک ترچھا ممر اختیار کرتے ہیں۔ کیونکہ یہ پہلے پہل فیسیکولس کیونی ایٹس کے جانبی حصے میں واقع ہوتے ہیں۔ اس سے اوپر جاکر یہ اس گچھی کے وسط میں واقع ہوتے ہیں۔ کیونکہ دوسرے داخل ہونے والے ریشوں کے پہنچنے کی وجہ سے ہٹ جاتے ہیں لیکن اوپر اونچے جاکر یہ ریشے فیسیکولس گریسی لس میں صعود کرتے ہیں۔ بالائی عنقی خطہ میں ان ریشوں کا مقام بہت واضح ہے۔ سیکرم والے اعصاب فیسیکولس گریسی لس کے وسطانی حصے میں اور اس کے قاعدے کے قریب واقع ہیں۔ کمری اعصاب ان سے جانبی ہیں۔ تھوریکس والے زیرین اعصاب اور بھی زیادہ جانبی ہیں۔ لیکن بالائی صدری اور عنقی اعصاب فیسیکولس کیونی ایٹس تک محدود ہیں۔ (تصویر 813)

میڈلا اسپائنی نیلس کا نمو صفحات 87 تا 90 پر بیان ہوچکا ہے۔

Fig. 815.—A spinal nerve with its anterior and posterior roots. (Testut.)

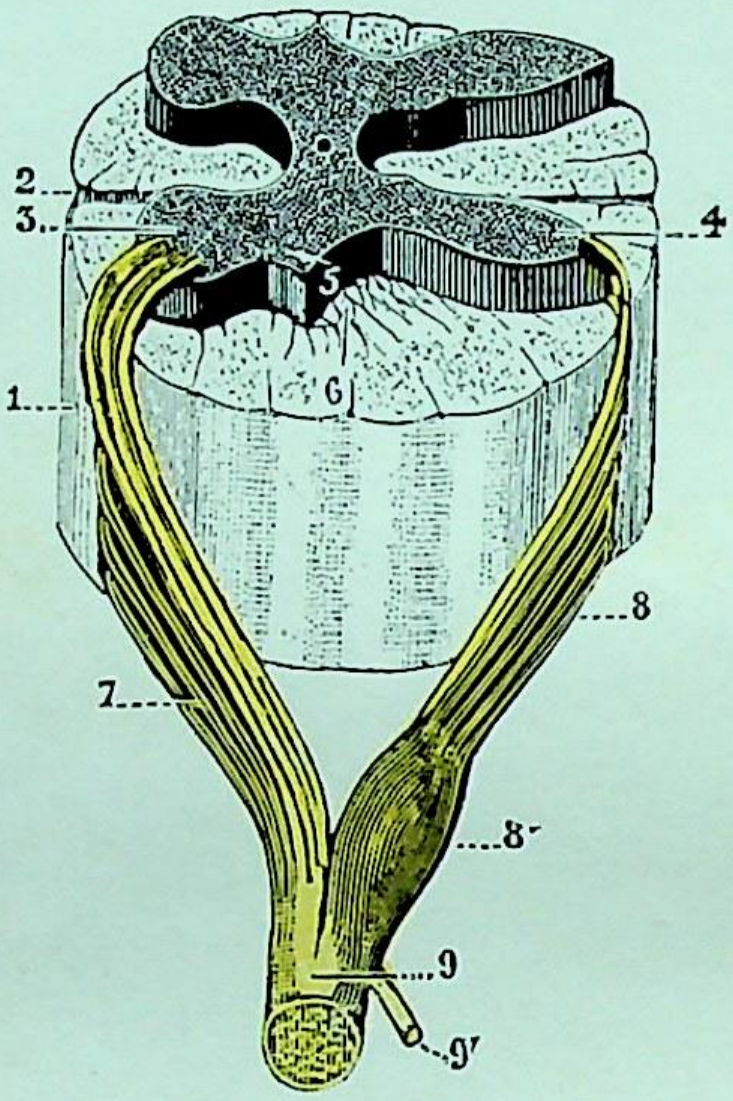

1. A portion of the medulla spinalis viewed from the left side. 2. Anterior median fissure. 3. Anterior column. 4. Posterior column. 5. Lateral column. 6. Formatio reticularis. 7. Anterior root. 8. Posterior root, with 8', its ganglion. 9. Spinal nerve; and 9', its posterior division.

تشریح اطلاقی۔ کئی بیان (cases) مذکور ہیں[*]۔ جن میں میڈلا اسپائی نیلیس کا مقامی دہراؤ واقع ہوا ہے۔ یہ حالت غالباً مضغہ میں عصبی نلی کے نمو میں کوئی خلل پڑنے سے واقع ہوتی ہے۔ بعض میں یہ حالت اسپائنا بائیفدا (spina bifida) کے ساتھ تھی۔ لیکن ایک میں دونوں حصے ایک جلد نما سلعہ کے ذریعہ ایک دوسرے سے الگ تھے[†]۔ میڈلا اسپائی نیلیس کی اور پیدائشی بے قاعدگیاں اسپائنا بائفڈا اور سرنگو مائیلیا (syringomyelia) کے تعلق میں واقع ہوتی ہیں۔ (صفحہ 72) سب آخر الذکر مزمن حالتیں نیوروگلایا کی غیر طبعی زیادتی (proliferation) عموماً مرکزی کنال کے قریب اور معمولاً عنقی کلانی میں واقع ہوتی ہے۔ اور بعد کو یہ پوٹ اپنی جگہ ایک بے قاعدہ کہفہ چھوڑ کر جذب ہو جاتی ہے۔ مہروی ستون کی کسروں اور کسر خلعوں میں دوسرے کمری مہرے سے اوپر کسی مقام پر میڈلا اسپائی نیلیس کو سخت ضربیں پہنچ سکتی ہیں۔ اگر میڈلا اسپائی نیلیس پوری طرح کچلا جائے یا آڑا ٹوٹ جائے تو جسم کے کل اُن حصوں کا شلل اور عدم حسیت واقع ہونگے۔ جو اپنی عصبی رسد مضروب جگہ سے نیچے کے حصے سے پاتے ہیں۔ اور مثانہ اور معاء مستقیم کے افعال پر قدرت نہ رہے گی۔ ایسا ضرر جتنا اونچا واقع ہوگا۔ اتنا ہی برا انذار (prognosis) ہوگا چنانچہ اٹلس یا ایپسٹروفیس کے کسر میں میڈلا آبلا نگاٹا کے اندر کے حیاتی مرکز مضروب ہوتے ہیں۔ اور موت فوراً واقع ہوتی ہے۔ اگر فرنیک عصب کا آغاز (جس میں بیشتر حصہ چوتھے عنقی عصب کا ہوتا ہے) ایسے مریض (case) میں بچ جائے۔ جس کی گردن ٹوٹی ہو تو تنفس اکیلے ڈایا فرام کو چلانا پڑے گا۔ اور موت غالباً ششی پیچیدگیوں کی وجہ سے جلد

---

[*] ان بیانوں کی ایک تحلیل (Review of Neurology and Psychiatry Jan. 1916 میں دی ہے۔

[†] (Harriehausen, D. Ztschrft. of Nervenheilk Bd. 36 Hft. 3 und 4 S. 268)

واقع ہو جائے گی۔ جب پشت تھورکیس کے زیرین خطہ میں ٹوٹتی ہے۔ تو زندگی فوری خطرہ میں نہیں ہوتی۔ مگر جبتک مریض کی داشت باحتیاط نہ ہو۔ موت کسی وقت بھی عدیم الحس رقبہ میں بستری زخم پڑنے یا جراثیمی سرایت یوریٹرول (ureters) میں سے ہوکر گردوں تک پھیلنے سے ہو سکتی ہے۔ جو التہاب مثانہ کا نتیجہ (secondary to) ہوتی ہے۔ اور اسکا رجحان ان مریضوں میں زیادہ ہوتا ہے جن کو اپنے مثانہ پر قدرت نہیں ہوتی۔

انکیفیلان ENCEPHALON یا بھیجہ

816

عام بحث اور تقسیم

ان کیفیلان یا بھیجہ مرکزی عصبی نظام کا بالائی پھیلا ہوا حصہ ہے اور جمجمہ کے اندر واقع ہے میضفہ میں یہ تین کھوکھلی کیسکوں پر مشتمل ہوتا ہے۔ جنکو رہامبنکیفیلان یا پس دماغ میزنکیفیلان (mesencephalon) یا میان دماغ اور پروزنکیفیلان (prosencephalon) یا پیش دماغ کہتے ہیں۔ اور وہ حصے جو ان میں کے ہر ایک سے نمو پاتے ہیں بالغ میں پہچانے جا سکتے ہیں۔ (تصویر 817) ۔ رہا مبنکیفیلان کا کہف چوتھا بطن بنانے کے لئے پھیلتا ہے۔ اور اس کی دیوار ترمیم پا کر میڈلا آبلانگاٹا پانز۔ اور سیریبلم بناتی ہے۔ میزنکیفیلان جوان بھیجہ کا صرف تھوڑا سا حصہ بناتا ہے اس کا کہف سیریبرل ایکوئیڈکٹ (cerebral aqueduct of Sylvius) بنجاتا ہے۔ جو تیسرے اور چوتھے بطینوں کے درمیان ایک نلیائی راستہ کا کام دیتا ہے۔ اسکی دیوار دبیز ہوکر کارپورا کواڈرائی جیمینا اور دماغی پیڈنکل بناتی ہیں۔ پروزنکیفیلان میں بہت تبدیلیاں ہوتی ہیں۔ اگلا حصہ (ٹیلنکیفیلان (telencephalon) جانبین میں پھیلکر دو کھوکھلی کیسکیں بناتا ہے جن کے کہفے جانبی بطن بنتے ہیں۔ اور ان کے گرد کی دیواریں دماغی نیم کرے اور ان کے

FIG. 816.—The posterior nerve-roots dividing into ascending and descending branches. (Van Gehuchten.)

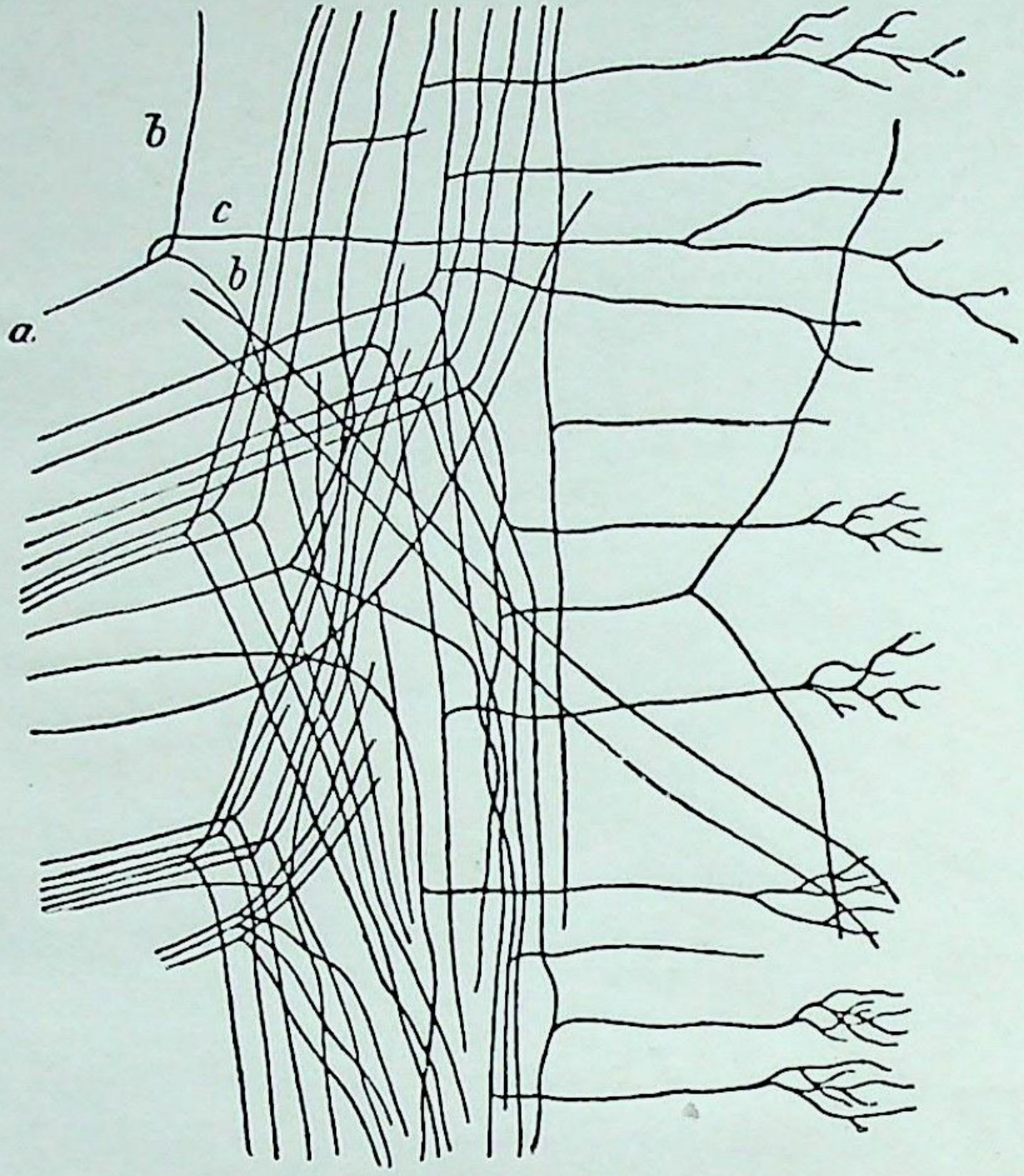

a. Nerve-fibre. b, b. Ascending and descending branches. c. Collateral arising from nerve-fibre.

FIG. 817.—A scheme showing the connexions of the several parts of the brain. (After Schwalbe.)

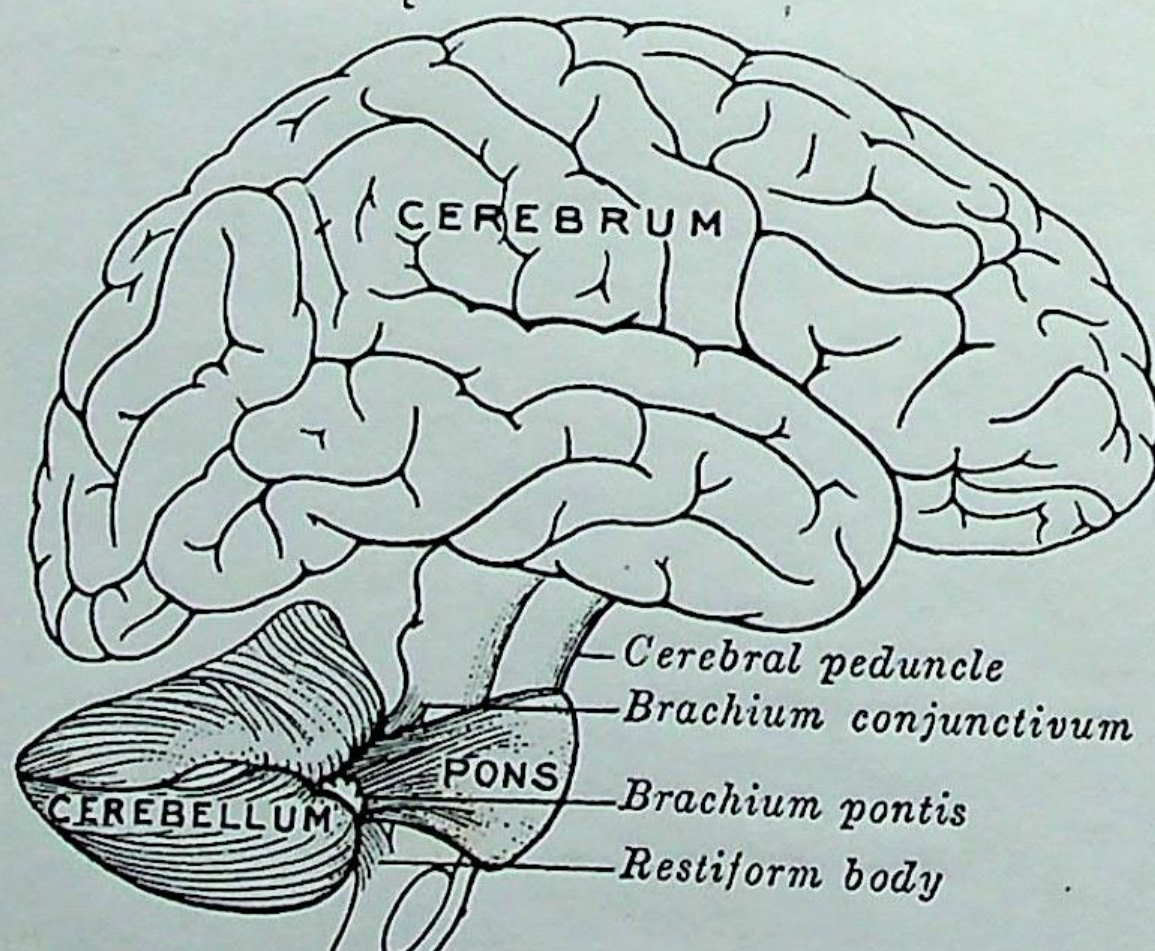
CEREBRUM
Cerebral peduncle
Brachium conjunctivum
PONS
CEREBELLUM
Brachium pontis
Restiform body
Medulla oblongata

رابطے بناتی ہیں ۔ پچھلے حصے (ڈائنکیفیلان = diencephalon) کا کہفہ تیسرے بطن کا بیشتر حصہ بناتا ہے ۔ اور اسکی دیواروں سے ان ساختوں میں سے بہت سی نمو پاتی ہیں ۔ جو اس کہفہ کو گھیرتی ہیں ۔ ان ضروری تبدیلیوں کے متعلق مزید تفصیلات صفحات 92 تا 102 پر دی ہوئی ہیں ۔

رہامبنکیفیلان یا پس دماغ

رہامبنکیفیلان یا پس دماغ کا سئی کہفہ کے پچھلے حفرہ میں ۔ اور ڈیورا میٹر کے ایک بل کے نیچے واقع ہے ۔ جو ٹنٹوریم سیریبلائی کہلاتا ہے ۔ اس کے حصے یہ ہیں ۔ (الف) مائلنکیفیلان (myelencephalon) جس میں میڈلا آبلانگاٹا اور چوتھے بطین کا زیریں حصہ شامل ہیں ۔ (ب) میٹنکیفیلان (metencephalon) جس میں پانز ۔ سیریبلم ۔ اور چوتھے بطین کا درمیانی حصہ شامل ہیں ۔ اور (ج) استھمس رہامبنکیفیلائی (isthmus rhombencephali) یعنی وہ تنگ حصہ جو میزنکیفیلان سے بالکل لگا ہوا ہے ۔ اس میں دمیغ کے بریکیا کنجنکٹائوا اینٹیریر میڈلری ویلم ۔ اور چوتھے بطین کا بالائی حصہ شامل ہیں ۔

میڈلا آبلانگاٹا (MEDULLA OBLONGATA)

میڈلا آبلانگاٹا یعنی بھیجہ کا زیریں ترین حصہ ساخت میں بے انتہا پیچیدہ ہے ۔ کیونکہ یہ دماغی اعصاب میں سے کئی کو الحاق دیتا ہے ۔ اور نیچے میڈلا اسپائی نیلس اور اوپر دماغ اور دمیغ کے درمیان اتصالی کڑی ہے ۔

یہ پانز کے زیریں کنارے سے اس مستوی تک جاتا ہے ۔ جو اہرام کے تقاطع کے نیچے اور عنقی اعصاب کے پہلے جوڑ کے اوپر آڑا گزرتا ہے یہ مستوی پیچھے اٹلس کے بالائی کنارے سے مطابق ہے اور آگے ایپسٹروفیس (epistropheus) کے ڈنس کے وسط سے ۔ اس

مستوی پر میڈلا آبلانگاٹا میڈلا اسپائی نیلس کے ساتھ مسلسل ہو جاتا ہے۔ میڈلا آبلانگاٹا کی اگلی سطح آکسیپٹل ہڈی کے قاعدی حصے اور ایپسٹروفیس کے ڈنس کے بالائی حصے سے دماغ کی جھلیوں اور آکسیپیٹو ایکسیل (occipito-axial) رباطوں کے ذریعہ الگ رہتی ہے۔ اسکی پچھلی سطح دمیغ کے نیم کرّوں کے درمیانی حفرہ میں متمکن ہے۔ اور اس کا بالائی حصہ چوتھے بطین کے فرش کا زیرین حصہ ہے۔ مہروی شریانیں اسکی جانبی سطحوں سے متعلق ہو کر اوپر کو اور آگے کو جاتی ہیں۔ پھر یہ اسکی اگلی سطح کی طرف آگے کو مڑتی ہیں۔ اور بیسلر (basilar) شریان بنانے کے لئے پانز کے زیرین کنارے پر ملتی ہیں۔

میڈلا آبلانگاٹا شکل میں اہرامی ہوتا ہے۔ (تصویر-818) اس کا چوڑا سرا اوپر کو پانز کی طرف رخ رکھتا ہے۔ اور اس کا تنگ زیرین سرا میڈلا اسپائی نیلس کے ساتھ مسلسل ہے۔ اس کی جسامت طولاً تقریباً ۳ سنٹی میٹر۔ آڑے رخ میں اپنے عریض ترین حصے پر ۲ سنٹی میٹر۔ اور آگے سے پیچھے ۱٫۲۵ سنٹی میٹر ہے میڈلا اسپائی نیلس کی مرکزی قنال اپنے زیرین نصف میں بڑھ جاتی ہے اور اسکے بعد چوتھے بطین کے کہفہ میں کھلتی ہے اسلئے میڈلا آبلانگاٹا ایک زیرین بند حصے میں جسکے اندر قنال ہوتی ہے اور ایک بالائی کھلے حصے میں منقسم ہے۔ جو چوتھے بطین کے زیرین حصے کے مطابق ہے۔ اسکی اگلی اور پچھلی سطحیں وسطی شقیں رکھتی ہیں۔

اگلی وسطی شق میں پایا میٹر کا ایک بل ہے۔ اور یہ شق میڈلا آبلانگاٹا کی ساری لمبائی کے ساتھ ساتھ جاتی ہے۔ نیچے یہ میڈلا اسپائی نیلس کی اگلی وسطی شق کے ساتھ مسلسل ہے۔ اور اوپر یہ پانز کے زیرین کنارے پہ ایک چھوٹے 818 تکون پھیلاؤ میں ختم ہوتی ہے۔ جس کو فورامین سیکم (foramen caecum) کہتے ہیں۔ اس کے زیرین حصہ کا سلسلہ ریشوں کے ان بنڈلوں سے ٹوٹ جاتا ہے۔ جو ترچھے رخ میں ایک طرف سے دوسری طرف جاتے ہیں۔ اور اہرامی تقاطع بناتے ہیں۔ بعض ریشے جن کو اکسٹرنل آرکوایٹ فائبرس (external arcuate fibres) کہتے ہیں۔ اس تقاطع سے اوپر اس شق میں سے نکلتے ہیں اور جانبی رخ اور اوپر کے رخ میڈلا آبلانگاٹا کی سطح پر سے ہو کر مڑتے ہیں۔

پچھلی وسطی شق۔ ایک تنگ میزاب ہے۔ جو میڈلا آبلانگاٹا کے

FIG. 818.—The medulla oblongata, pons and mid-brain. Ventral aspect.

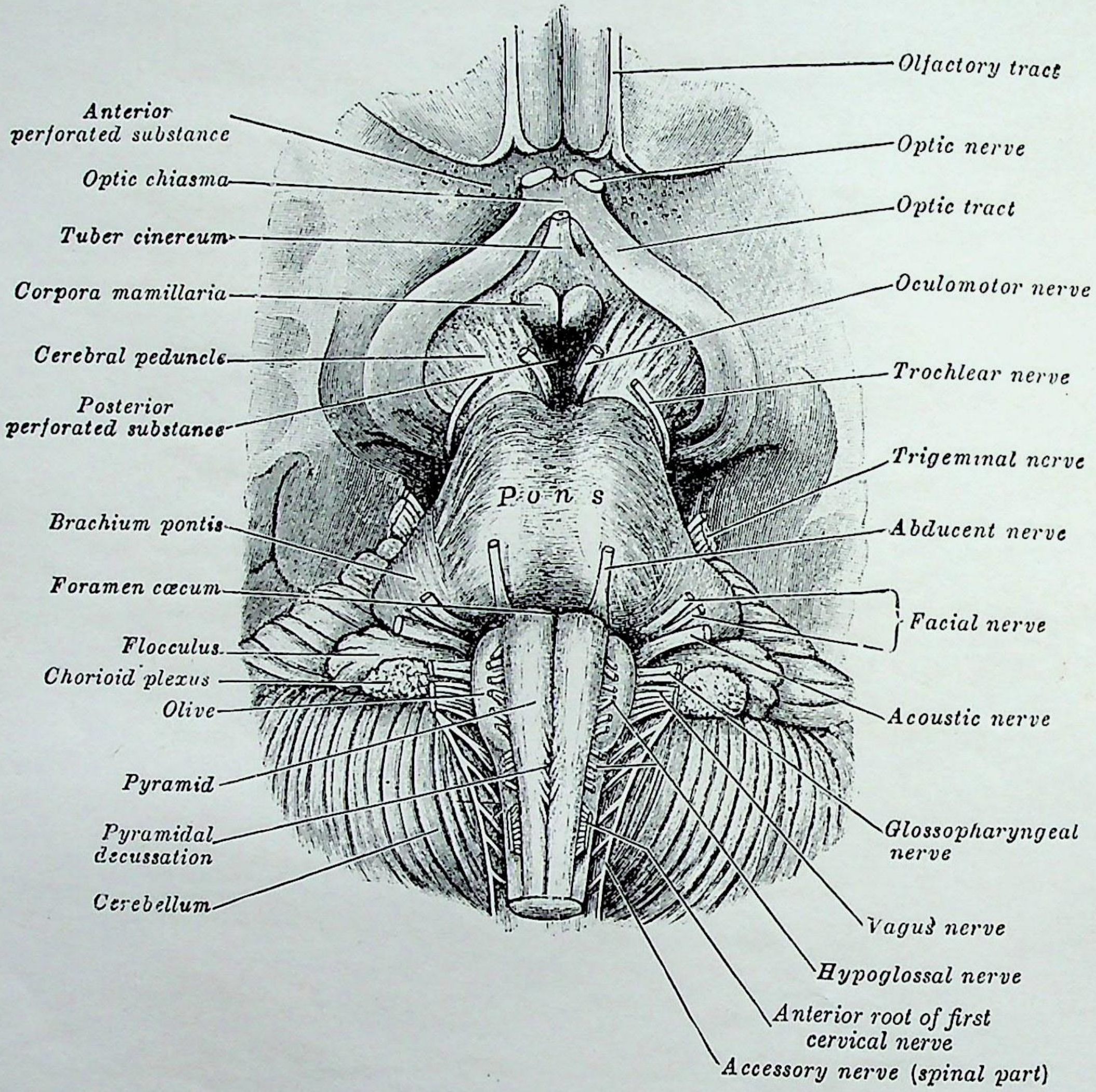
Olfactory tract
Anterior perforated substance
Optic nerve
Optic chiasma
Optic tract
Tuber cinereum
Corpora mamillaria
Oculomotor nerve
Cerebral peduncle
Trochlear nerve
Posterior perforated substance
Trigeminal nerve
Pons
Brachium pontis
Abducent nerve
Foramen cæcum
Facial nerve
Flocculus
Chorioid plexus
Olive
Acoustic nerve
Pyramid
Pyramidal decussation
Glossopharyngeal nerve
Cerebellum
Vagus nerve
Hypoglossal nerve
Anterior root of first cervical nerve
Accessory nerve (spinal part)

FIG. 819.—A scheme showing the passage of various fasciculi through the medulla oblongata. (Testut.)

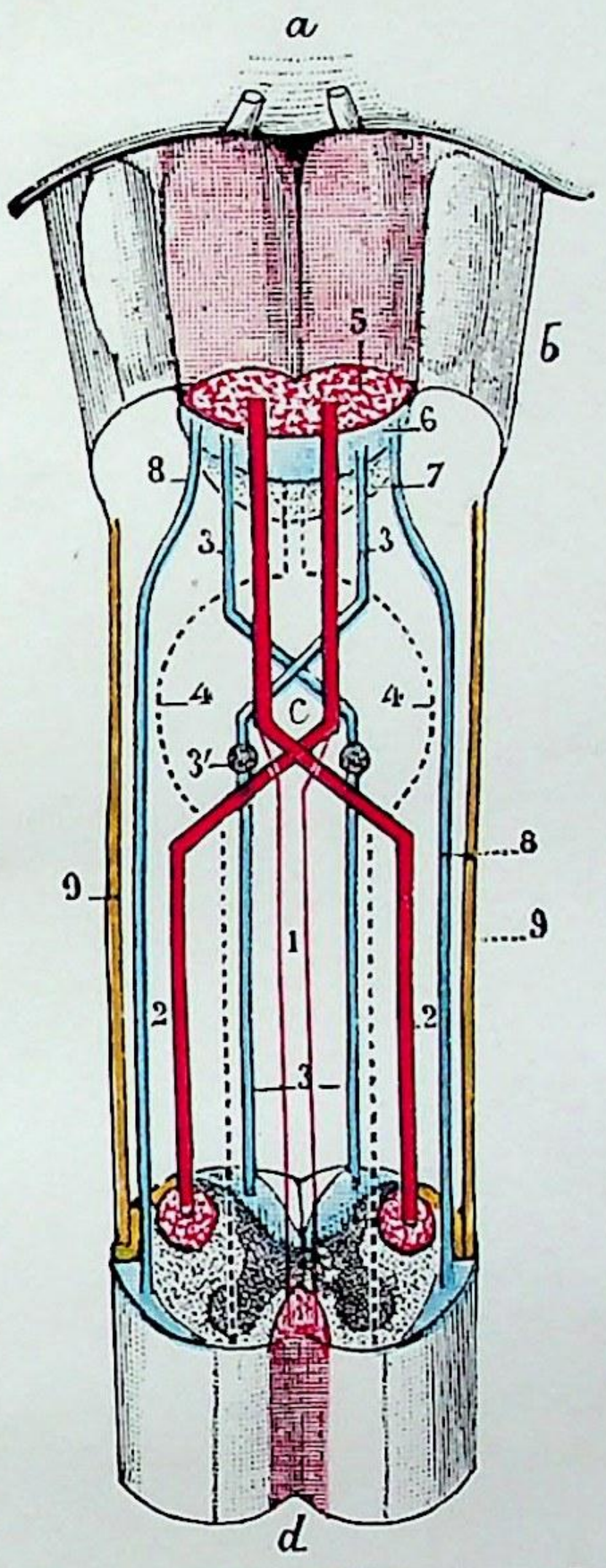

a. Pons. *b.* Medulla oblongata. *c.* Decussation of the pyramids. *d.* Section of cervical part of medulla spinalis. 1. Anterior cerebrospinal fasciculus (in red). 2. Lateral cerebrospinal fasciculus (in red). 3. Fasciculus gracilis and fasciculus cuneatus (in blue). 3′. Nucleus gracilis and nucleus cuneatus. 4. Anterolateral proper fasciculus (in dotted line). 5. Pyramid. 6. Lemniscus. .7. Medial longitudinal fasciculus. 8. Superficial anterolateral fasciculus (in blue). 9. Direct cerebellar tract (in yellow).

صرف بند حصے میں واقع ہے۔ یہ نیچے میڈلا اسپائی نیلس کی پچھلی وسطی تجویف کے ساتھ مسلسل ہے۔ لیکن نیچے سے اوپر جلد زیادہ اتھلا ہو جاتا ہے۔ اور میڈلا آبلانگاٹا کے وسط کے قریب ختم ہوتا ہے۔ جہاں مرکزی قنال پھیل کر چوتھے بطین کا کہفہ بن جاتی ہے۔

یہ دو شقیں میڈلا آبلانگاٹا کے بند حصے کو جانبی نصفوں میں تقسیم کرتی ہیں۔ جو سطحی منظر میں میڈلا اسپائی نیلس کے نصفوں کے ساتھ مسلسل معلوم ہوتے ہیں۔ کھلے ہوئے حصے میں یہ نصف اگلی وسطی شق اور ایک وسطی رافو کے ذریعہ الگ ہیں۔ جو اس شق کی تہ سے لیکر رامبائڈ حفرے کی وسطانی تجویف یعنی چوتھے بطین کے فرش تک پھیلتا ہے۔ اس کے علاوہ دماغی اعصاب میں سے چند میڈلا آبلانگاٹا کے جرم کے اندر سے گزرتے ہیں۔ اور اسکی سطح سے نخاعی اعصاب کی جڑوں کے سلسلہ میں چپکے ہیں۔ اس طرح ہائپوگلاسل (hypoglossal) عصب کے ریشے مقام کے لحاظ سے نخاعی اعصاب کی اگلی جڑوں سے مطابق ہوتے ہیں۔ اور خط دار سلسلہ میں ایک ناب سے نکلتے ہیں۔ جس کو پیش جانبی تجویف کہتے ہیں۔ اسی طرح اکیسری واگس۔ اور گلاسو فیرنجیل اعصاب نخاعی اعصاب کی پچھلی جڑوں سے مطابق ہیں اور ایک تجویف کی تہ میں چپکے ہیں۔ جس کو پس جانبی تجویف کہتے ہیں۔ میڈلا آبلانگاٹا کے ہر نصف کو اگلے۔ وسطی۔ اور پچھلے خطوں میں تقسیم کرنے کے لئے اس سے فائدہ اٹھایا جاتا ہے۔ حالانکہ یہ تین خطے میڈلا اسپائی نیلس کے مطابقی لچھوں کے ساتھ بالراست مسلسل دکھائی دیتے ہیں۔ مگر ان میں ضروری طور پر یہی عصبی ریشے نہیں ہوتے۔ کیونکہ میڈلا اسپائی نیلس کے بعض لچھے میڈلا آبلانگاٹا میں ختم ہوتے ہیں۔ اور اس میں سے گزرتے گزرتے اپنے ممر بدل دیتے ہیں۔

میڈلا آبلانگاٹا کا اگلا خطہ (تصویر-818) ہرم (pyramid) کہلاتا ہے۔ اور اگلی وسطی شق اور پیش جانبی تجویف کے درمیان واقع ہے۔ اس کا بالائی سرا ذرا سا بھچا ہوا ہوتا ہے۔ اور اس کے اور پانز کے درمیان

ایبڈوسنٹ (abducent) عصب کے ریشے نکلتے ہیں۔ نیچے جاکر یہ گاؤدم ہوکر میڈلا اسپائی نیلس کے اگلے لچھے میں مل جاتا ہے۔ جسکے ساتھ یہ پہلی نظر میں بالراست مسلسل معلوم ہوتا ہے۔

دونوں اہرام کے اندر حرکی ریشے ہیں۔ جو بھیجہ سے میڈلا اسپائی نیلس تک جاتے ہیں۔ جن کی تفتیش اگر نیچے کی طرف کیجائے تو ان میں سے دو تہائی یا زیادہ ریشے اہرام کو یکے بعد دیگرے بنڈلوں میں چھوڑتے ہیں اور اگلی وسطی شق میں تقاطع کرکے اہرامی تقاطع (pyramidal decussation) پیدا کرتے ہیں۔ وسطی خط کا تقاطع کرنے کے بعد یہ ریشے جانبی دماغی نخاعی لچھے کی شکل میں میڈلا اسپائی نیلس کے جانبی لچھے کے پچھلے حصے میں نیچے کو گزرتے ہیں۔ باقی ریشے یعنی ہرم کے جانبی حصے والے وسطی خط کا تقاطع نہیں کرتے۔ بلکہ اگلی دماغی نخاعی لچھی بن کر (تصویر-819) میڈلا اسپائی نیلس کے اسی طرف کے آگلے لچھے میں نزول کرتے ہیں۔ 819

میڈلا اسپائی نیلس کی اگلی خاص لچھی کا بیشتر حصہ وسطانی طولانی لچھی کے نام سے میڈلا آبلانگاٹا کے اندر سے اوپر کو چلا جاتا ہے۔

میڈلا آبلانگاٹا کا **جانبی خطہ** (تصویر-820 آگے پیش جانبی تجویف اور ہائپوگلاسل عصب کی جڑوں سے محدود ہے۔ اور پیچھے پس جانبی تجویف اور ایکسسری۔ ویگس۔ اور گلاسو فیرنجیل اعصاب کی جڑوں سے۔ اس کا بالائی حصہ ایک نمایاں بیضوی پوٹے سے بنا ہے۔ جس کو آلیو (olive) کہتے ہیں۔ لیکن اس کا زیرین حصہ اسی چوڑائی کا ہے۔ جو میڈلا اسپائی نیلس کے جانبی لچھے کی ہے۔ اور سطح پر اس کا بالراست سلسلہ دکھائی دیتا ہے حقیقت میں میڈلا اسپائی نیلس کے جانبی لچھے کا صرف ایک حصہ اوپر کو بڑھ کر اس خطہ میں جاتا ہے۔ کیونکہ جانبی دماغی نخاعی لچھی مخالف طرف کے ہرم سے نکلتی ہے۔ اور راست دمیغی قطعہ کے بیشتر ریشے رسٹیفارم باڈی (restiform body) میں چلے جاتے ہیں۔ جو پچھلے خطہ میں واقع ہے۔ جانبی خاص لچھی (fasciculus proprius lateralis) اور اگلی نخاعی دمیغی لچھی اوپر کی جانب میڈلا آبلانگاٹا کے جانبی خطہ میں چلی جاتی

FIG. 820.—The hind-brain and the mid-brain. Posterolateral aspect.

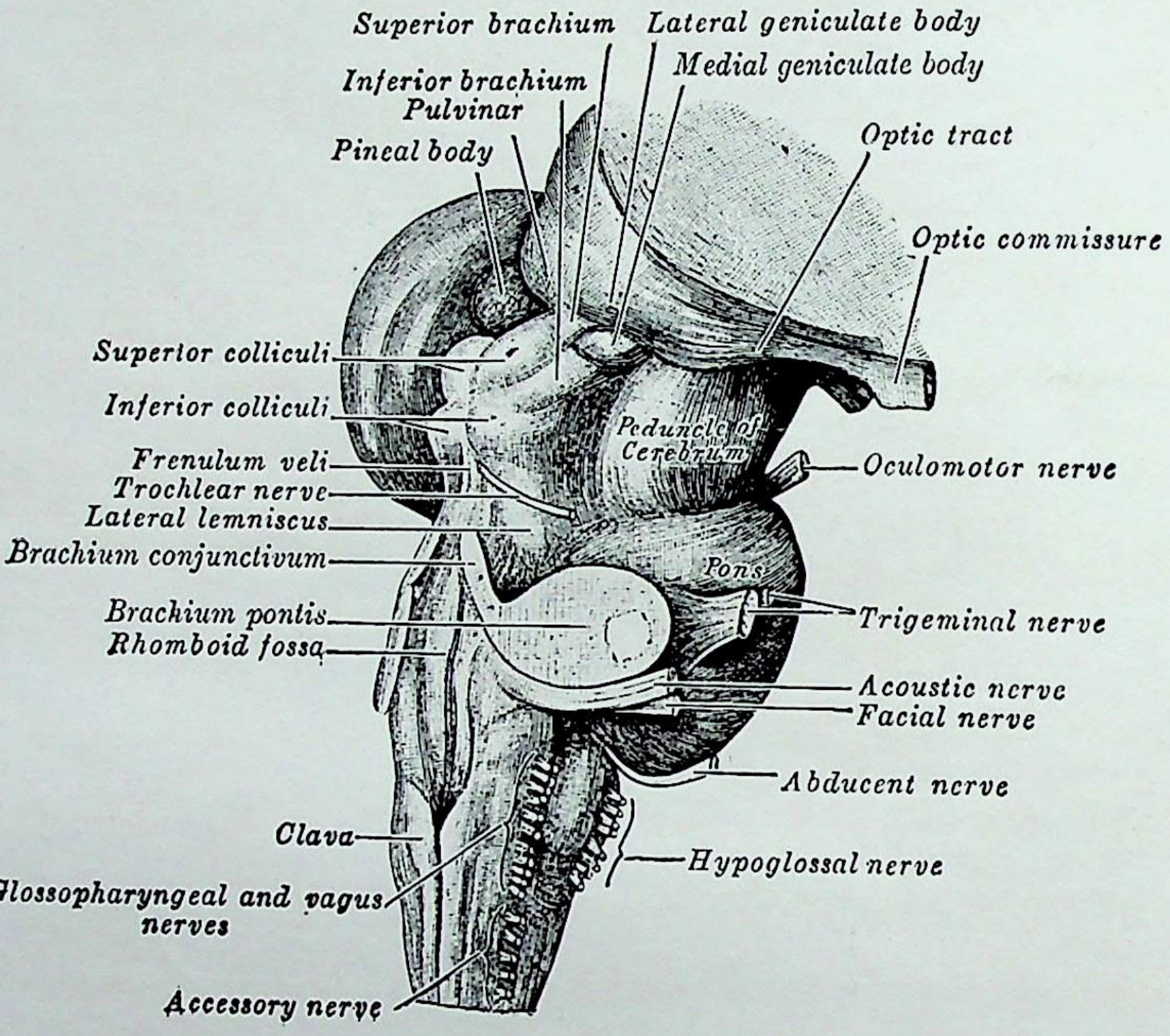
Superior brachium
Lateral geniculate body
Inferior brachium
Medial geniculate body
Pulvinar
Pineal body
Optic tract
Optic commissure
Superior colliculi
Inferior colliculi
Peduncle of Cerebrum
Frenulum veli
Oculomotor nerve
Trochlear nerve
Lateral lemniscus
Brachium conjunctivum
Pons
Brachium pontis
Trigeminal nerve
Rhomboid fossa
Acoustic nerve
Facial nerve
Abducent nerve
Clava
Hypoglossal nerve
Glossopharyngeal and vagus nerves
Accessory nerve

Fig. 821.—The upper part of the medulla spinalis and the hind- and mid-brains. Exposed from behind.

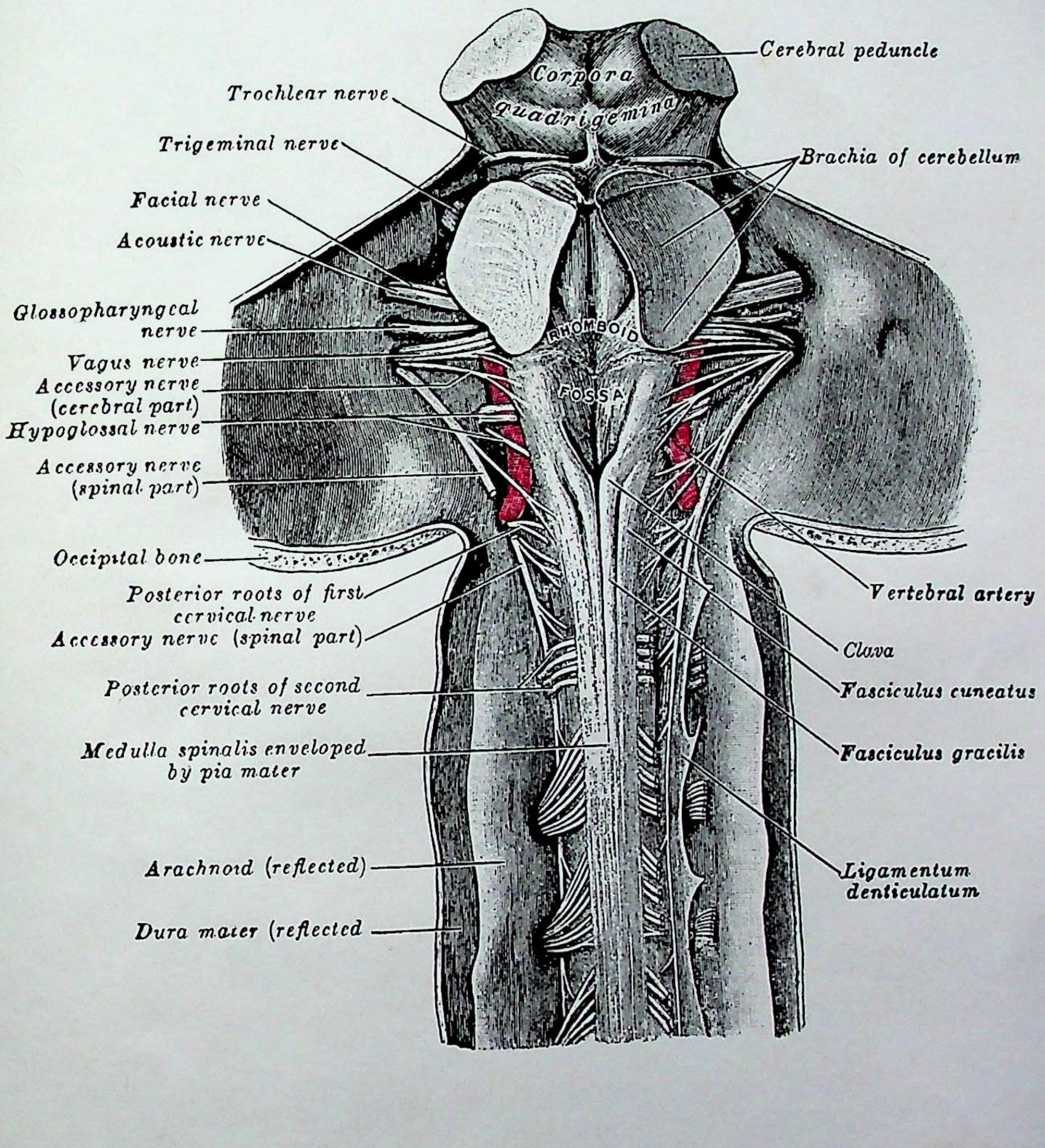
Cerebral peduncle
Corpora quadrigemina
Trochlear nerve
Trigeminal nerve
Brachia of cerebellum
Facial nerve
Acoustic nerve
Glossopharyngeal nerve
RHOMBOID
Vagus nerve
FOSSA
Accessory nerve (cerebral part)
Hypoglossal nerve
Accessory nerve (spinal part)
Occipital bone
Vertebral artery
Posterior roots of first cervical nerve
Accessory nerve (spinal part)
Clava
Posterior roots of second cervical nerve
Fasciculus cuneatus
Medulla spinalis enveloped by pia mater
Fasciculus gracilis
Arachnoid (reflected)
Ligamentum denticulatum
Dura mater (reflected

ہیں۔ ان ریشوں میں زیادہ ریشے آلیو کے نیچے ڈوب جاتے ہیں۔ اور سطح سے غائب ہوجاتے ہیں۔ لیکن ایک چھوٹا ڈورا اوپری رہ جاتا ہے۔ اور آلیو اور پس جانبی تجویف کے درمیان صعود کرتا ہے اس ڈورے کے بالائی سرے پر ایک نشیب میں اکوسٹک (acoustic) عصب ہے۔

آلیو ایک ہموار بیضوی ابھار ہے جو رمادی مادہ کی ایک نیچے پڑی ہوئی پوٹ کی وجہ سے ہوتا ہے۔ جس کو آلیو کا زیرین نوات کہتے ہیں۔ (صفحہ 824) یہ ہرم سے جانبی واقع ہے۔ جس سے اس کو پیش جانبی تجویف اور ہائپوگلاسل عصب کے ریشے علیٰحدہ کرتے ہیں۔ پیچھے اس کو جانبی لچھے کا چھوٹا اوپری ڈورا جسکا ذکر پہلے ہوچکا ہے پس جانبی تجویف سے علیٰحدہ کرتا ہے۔ یہ تقریباً ۱ء۲۵ سنٹی میٹر لمبا ہے اور اس کے بالائی سرے اور پانز کے درمیان ایک ہلکا سا گڑھا ہے۔ جس میں فیشل عصب کی جڑیں چپکی ہوئی ہیں۔ بیرونی آرکوایٹ ریشے اگلی وسطی شق سے نکلتے ہیں۔ اور ہرم کے زیرین حصے اور آلیو کے پار پیچھے کی طرف مڑتے اور رسٹیفارم باڈی میں داخل ہوتے ہیں۔

میڈلا آبلانگاٹا کا پچھلا خط۔ (تصویر 821) پس جانبی تجویف اور ایکسیری، ویگس۔ اور گلاسو فیرنجیل اعصاب کے پیچھے واقع ہے۔ اور جانبی خط کی طرح ایک زیرین اور ایک بالائی حصے میں تقسیم ہوسکتا ہے۔

820 زیرین حصہ پیچھے پچھلی وسطی شق سے محدود ہے۔ اور میڈلا آبلانگاٹا کی فیسکولس گریسی لس اور فیسی کولس کیونی ایٹس پر مشتمل ہے۔ فیسکولس گریسی لس پچھلی وسطی شق کے پہلو کے متوازی اور اس سے لگی ہوئی واقع ہے۔ اور پس درمیانی تجویف اور حاجز کے ذریعہ فیسکولس کیونی ایٹس سے علیٰحدہ ہے۔ یہ دونوں لچھیاں پہلے تو عمودی ہوتی ہیں۔ لیکن رہامبائڈ حفرہ (rhomboid fossa) کے زیرین حصے پر یہ کی شکل کے طریقہ میں وسطی خط سے متسع ہوتی ہیں۔ اور ہر ایک لچھی پر ایک لمبوترا پھلاؤ ہے۔ فیسکولس گریسی لس کے اوپر والا ابھار کلیوا (clava) کہلاتا ہے۔ اور رمادی مادہ کے

ایک تحتی واقع نوات یعنی نیوکلیس گریسی لس کی وجہ سے پیدا ہوتا ہے فیسکولس کیونی ایٹس والے ابھار کو کیونی ایٹ درنہ (cuneate tubercle) کہتے ہیں اور اسی طرح یہ اُس رمادی مادہ کی وجہ سے پیدا ہوتا ہے۔ جس کو نیوکلیس کیونی ایٹس کہتے ہیں۔ ان دونوں لچھوں کے ریشے اپنے اپنے نوات کے خلیوں کے گرد شاخ شاخ ہوکر ختم ہوتے ہیں۔ ایک تیسرا ارتفاع جس کو ٹیوبرکولم سائنیریم (tuberculum cinereum) (رولینڈو =Rolando کا ٹیوبرکل) کہتے ہیں۔ میڈلا آبلانگاٹا کے پچھلے خط کے زیرین حصہ میں موجود ہے۔ یہ فیسکولس کیونی ایٹس اور ایکسسری عصب کی جڑوں کے درمیان واقع ہے۔ اور نیچے تنگ لیکن اوپر چوڑا ہے۔ یہ اوپر پانز سے تقریباً ۱،۲۵ سنٹی میٹر نیچے ختم ہوتا ہے۔ یہ رمادی مادہ کے ایک نوات سے پیدا ہوتا ہے۔ جو نیچے رولینڈو کے جلاٹینی جرم کے ساتھ مسلسل ہے۔ اور جس میں نخاعی قطعہ یا ٹرائی جیمینل عصب کی نخاعی جڑ ختم ہوتی ہے۔ یہ ریشے اس نوات کو میڈلا آبلانگاٹا کی سطح سے علیحدہ کرتے ہیں۔

میڈلا آبلانگاٹا کے پچھلے خط کا بالائی حصہ رسٹیفارم سے بھرا ہوا ہے۔ جو ایک رسے جیسا ڈورا ہے۔ اور چوتھے بطین کے زیرین حصے اور گلاسو فیرنجیل اور ویگس اعصاب کی جڑوں کے درمیان واقع ہے۔ دونوں 821 رسٹیفارم اجسام میڈلا اسپائنلیس اور میڈلا آبلانگاٹا کو دمیغ کے ساتھ ملاتے ہیں۔ اور بعض دفعہ دمیغ کے انفیریر پیڈنکلز (inferior peduncles) کہلاتے ہیں۔ جب یہ صعود کرتے ہیں۔ تو ایک دوسرے سے متسع ہوتے ہیں۔ اور چوتھے بطین کی جانبی حدود کے زیرین حصوں کے بنانے میں مدد کرتے ہیں۔ اس سے اوپر جاکر ان کا رخ پیچھے کی طرف ہوتا ہے۔ اور ہر ایک اپنے نظیری دمیغی نیم کرے کو چلا جاتا ہے۔ ان کے دمیغ میں داخلہ کے قریب ان کا تقاطع ان ریشوں کے کئی ڈورے کرتے ہیں۔ جو رہامبائڈ حفرہ کی وسطی تجویف کیطرف جاتے ہیں۔ اور اسٹرائی میڈلیریز (striae medullares) کہلاتے ہیں۔ رسٹیفارم باڈی فیسکولس گریسی لس اور فیسکولس کیونی ایٹس کا اوپر کی طرف سلسلہ نہیں ہے

FIG. 822.—A section through the medulla oblongata below the level of the decussation of the pyramids. Schematic. (Testut.)

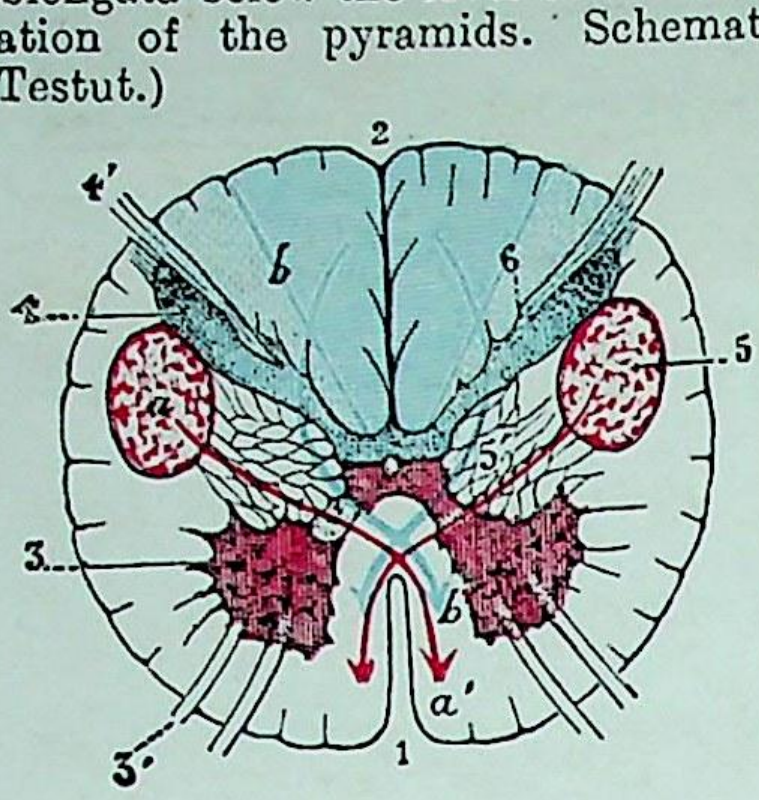

1. Anterior median fissure. 2. Posterior median sulcus. 3. Anterior column (in red), with 3′, anterior root. 4. Posterior column (in blue), with 4′, posterior root. 5. Lateral cerebrospinal fasciculus. 6. Posterior funiculus. The arrow, *a a′*, indicates the course of the decussation of the pyramids; the arrow, *b b′*, that of the decussation of the lemniscus.

FIG. 823.—A section through the medulla oblongata at the level of the decussation of the pyramids. Schematic. (Testut.)

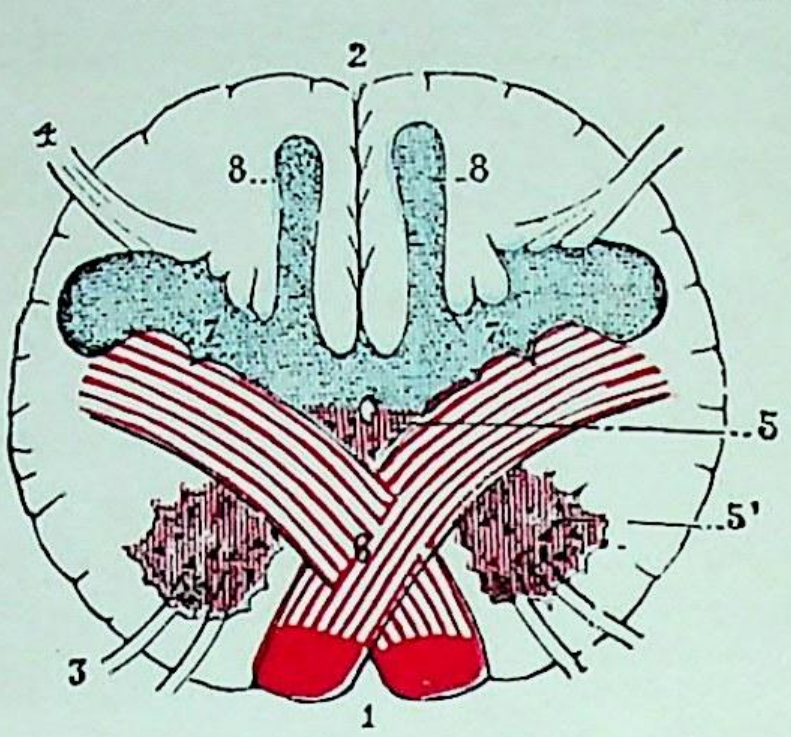

1. Anterior median fissure. 2. Posterior median sulcus. 3. Motor roots. 4. Sensory roots. 5. Base of the anterior column, from which the head (5′) has been detached by the lateral cerebrospinal fasciculus. 6. Decussation of the pyramids. 7. Posterior columns (in blue). 8. Nucleus gracilis.

FIG. 824.—A scheme showing the superior terminations of the fasciculus gracilis and fasciculus cuneatus of the medulla spinalis. (Testut.)

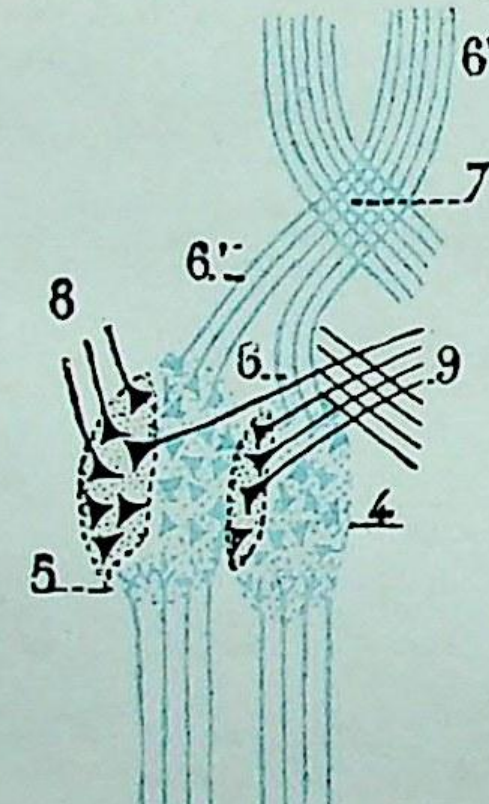

1. Posterior median sulcus. 2. Fasciculus gracilis. 3. Fasciculus cuneatus. 4. Nucleus gracilis. 5. Nucleus cuneatus. 6, 6′, 6″, Sensory fibres forming the lemniscus. 7. Sensory decussation. 8. Cerebellar fibres, uncrossed. 9. Cerebellar fibres, crossed.

FIG. 825.—A transverse section through the sensory decussation (decussation of the lemniscus). Schematic. (Testut.)

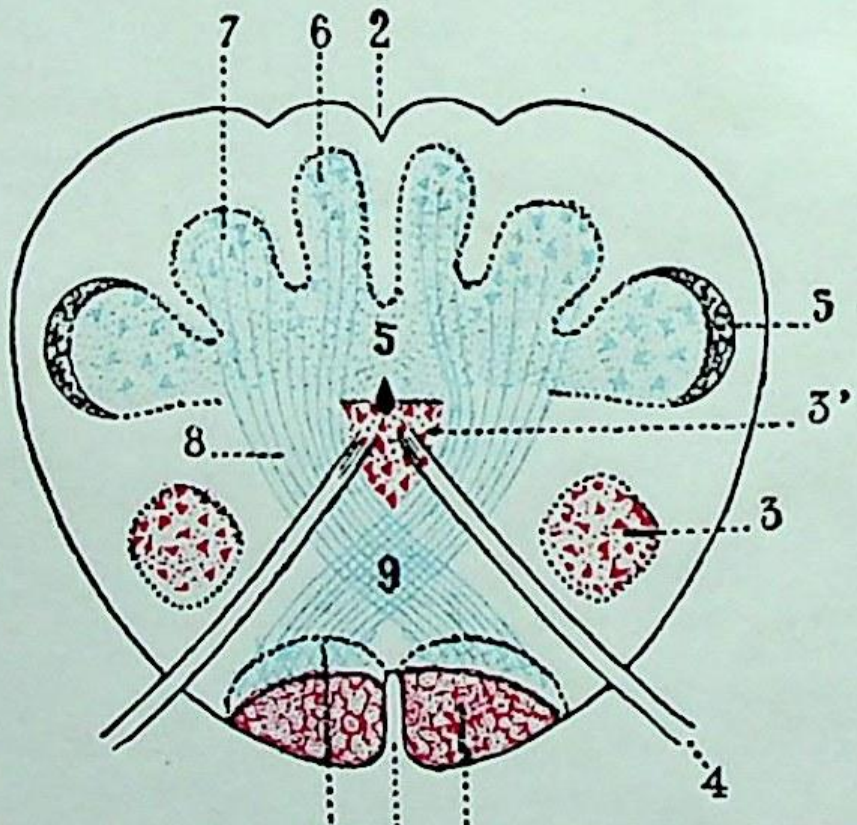

1. Anterior median fissure. 2. Posterior median sulcus. 3, 3′. Head and base of the anterior column (in red). 4. Hypoglossal nerve. 5. Bases of the posterior columns. 5′. Tuberculum cinereum (tubercle of Rolando). 6. Nucleus gracilis. 7. Nucleus cuneatus. 8, 8. Lemniscus. 9. Sensory decussation. 10. Pyramid.

حالانکہ ایسا معلوم ہوتا ہے۔ کیونکہ ان لچھیوں کے ریشے گریسی لس نوات اور کیونی اٹیس نوات میں ختم ہوتے ہیں۔ اس کی بناوٹ (صفحہ - 835) پر مذکور ہے۔

میڈلا آبلانگاٹا کی اندرونی ساخت۔ حالانکہ میڈلا آبلانگاٹا کی بیرونی شکل میڈلا اسپائنی نیلس کے بالائی حصے کی شکل کے ساتھ خاص تشبیہ رکھتی ہے۔ پھر بھی اس کی اندرونی ساخت آخرالذکر کی اندرونی ساخت سے بہت مختلف ہے۔ اور اس کے بڑے وجوہ درج ذیل ہیں (۱) عصبی ریشوں کی بعض لچھیاں جو میڈلا اسپائنی نیلس سے دماغ تک یا اس سے برعکس جاتی ہیں۔ میڈلا آبلانگاٹا میں سے گزرتے وقت دوبارہ مرتب ہوتی ہیں۔ (۲) میڈلا اسپائنی نیلس کی دوسری لچھیاں میڈلا آبلانگاٹا میں ختم ہوتی ہیں۔ (۳) میڈلا آبلانگاٹا کے رمادی مادہ میں نئی لچھیاں نکلتی ہیں اور بھیجے کے مختلف حصوں کو جاتی ہیں۔ (۴) وہ رمادی مادہ جو میڈلا اسپائنی نیلس میں ایک مسلسل H کی شکل بناتا ہے۔ بہت ترمیم پا جاتا ہے۔ اور میڈلا آبلانگاٹا میں ذیلی تقسیم پاتا ہے۔ جہاں رمادی مادہ کی نئی پوٹیں بھی مل جاتی ہیں۔ (۵) مرکزی قنال کے کھل جانے کی وجہ سے رمادی مادہ کے بعض حصے جو میڈلا اسپائنی نیلس میں کم و بیش مرکزی واقع تھے۔ رہامبائڈ فاسا (rhomboid fossa) میں نمایاں ہو جاتے ہیں۔ (۶) میڈلا آبلانگاٹا بہت سے دماغی اعصاب کے ساتھ گہرا تعلق رکھتا ہے۔ بعض اس میں سے نکلتے ہیں اور اس میں اس کے اندر کے نواتوں میں ختم ہوتے ہیں۔ اب بڑی بڑی لچھیوں کے ممر اور رمادی مادہ کی ترتیب کا چھوٹا سا بیان دیا جائیگا۔

دماغی نخاعی لچھیاں۔ میڈلا آبلانگاٹا کے اہرام سے ان لچھیوں کا نیچے کی طرف ممر اور ان کا جزوی تقاطع پہلے بیان ہو چکے ہیں۔ (صفحہ - 818) دوسری طرف کی جانبی لچھی کی طرف تقاطع کرنے میں جانبی دماغی نخاعی لچھیوں کے ریشے رمادی مادہ کے اگلے ستونوں کے اندر سے پیچھے کی طرف جاتے ہیں اور ان ستونوں میں سے ہر ایک کے سر کو اس کے قاعدہ سے الگ کرتے

ہیں۔ (تصاویر- 822, 823) قاعدہ مرکزی قنال کے بطنی رخ سے متعلق اپنے
مقام کو قائم رکھتا ہے۔ اور جب آخرالذکر چوتھے بطین میں کھلتا ہے۔ تو یہ
رہامبائڈ فاسا یا بطین کے فرش میں وسطی خط کے قریب ظاہر ہوتا ہے جہاں 822
یہ ہائپوگلاسل اور ایبڈوسنٹ اعصاب کے نوات بناتا ہے۔ لیکن بطین کے
لیول سے اوپر یہ سیریبرل ایکوئیڈکٹ (cerebral aqueduct) کے فرش سے
متعلق ٹراکلیر (trochlear) اور آکیولوموٹر (oculomotor) اعصاب کے نواتوں
کی شکل میں موجود ہوتا ہے۔ اس ستون کا سر جانبی طرف ہٹ جاتا ہے۔ اور
نیوکلیس ایمبی گواس (nucleus ambiguus) بن جاتا ہے۔ جو نیچے سے اوپر
ایکسیسری (accessory) عصب کے دماغی حصے۔ اور ویگس اور گلاسوفیرنجیل اعصاب
کے حرکی ریشوں کو آغاز دیتا ہے۔ اس سے اوپر اس ستون کا سر فیشیل اور
ٹرائی جیمینل (trigeminal) اعصاب کے حرکی نواتوں سے ظاہر ہوتا ہے۔

فیسیکولس گریسی لِس اور فیسیکولس کیونی ایٹس سے میڈلا اسپائی نیلس کی پچھلی حسی لچھیاں بنتی ہیں۔ یہ اوپر کی طرف میڈلا آبلانگاٹا کے زیرین حصے میں چلی جاتی ہیں۔ جہاں یہ نیوکلیس گریسی لِس اور نیوکلیس کیونی ایٹس میں ختم ہوتی ہیں۔ یہ دو نوات میڈلا اسپائی نیلس کے مرکزی رمادی مادہ کے ساتھ مسلسل ہیں۔ جس کے ظہری بڑھاؤ ان دونوں کو سمجھا جا سکتا ہے۔ اور ہر ایک اوپری طرف اپنی نظیری لچھی کے ریشوں سے ڈھکا ہوا ہے۔ آڑی تراش پر نیوکلیس گریسی لِس ایک تنہا کم و بیش چوکون پوٹ دکھائی دیتا ہے۔ اور نیوکلیس کیونی ایٹس ایک بڑے وسطانی نوات پر جو چھوٹے یا اوسط قد کے خلیوں سے بنا ہے۔ اور ایک چھوٹے نوات پر مشتمل ہے۔ جس میں خلیے بڑے ہوتے ہیں۔

فیسیکولس گریسی لس اور فیسیکولس کیونی ایٹس کے ریشے ان نواتوں کے خلیوں کے گرد شاخ شاخ ہو کر ختم ہوتے ہیں۔ (تصویر- 824). ان نواتوں کے خلیوں سے نئے ریشے نکلتے ہیں۔ ان میں سے بعض بیرونی آرکوایٹ (arcuate) ریشوں کی شکل میں اسی طرف کے رسٹیفارم باڈی میں چلے جاتے ہیں۔ اور اس میں سے ہو کر دمیغ میں۔ لیکن ان میں سے بیشتر اندرونی آرکوایٹ

FIG. 826.—A transverse section through the medulla oblongata at about the middle of the olive. (Schwalbe.)

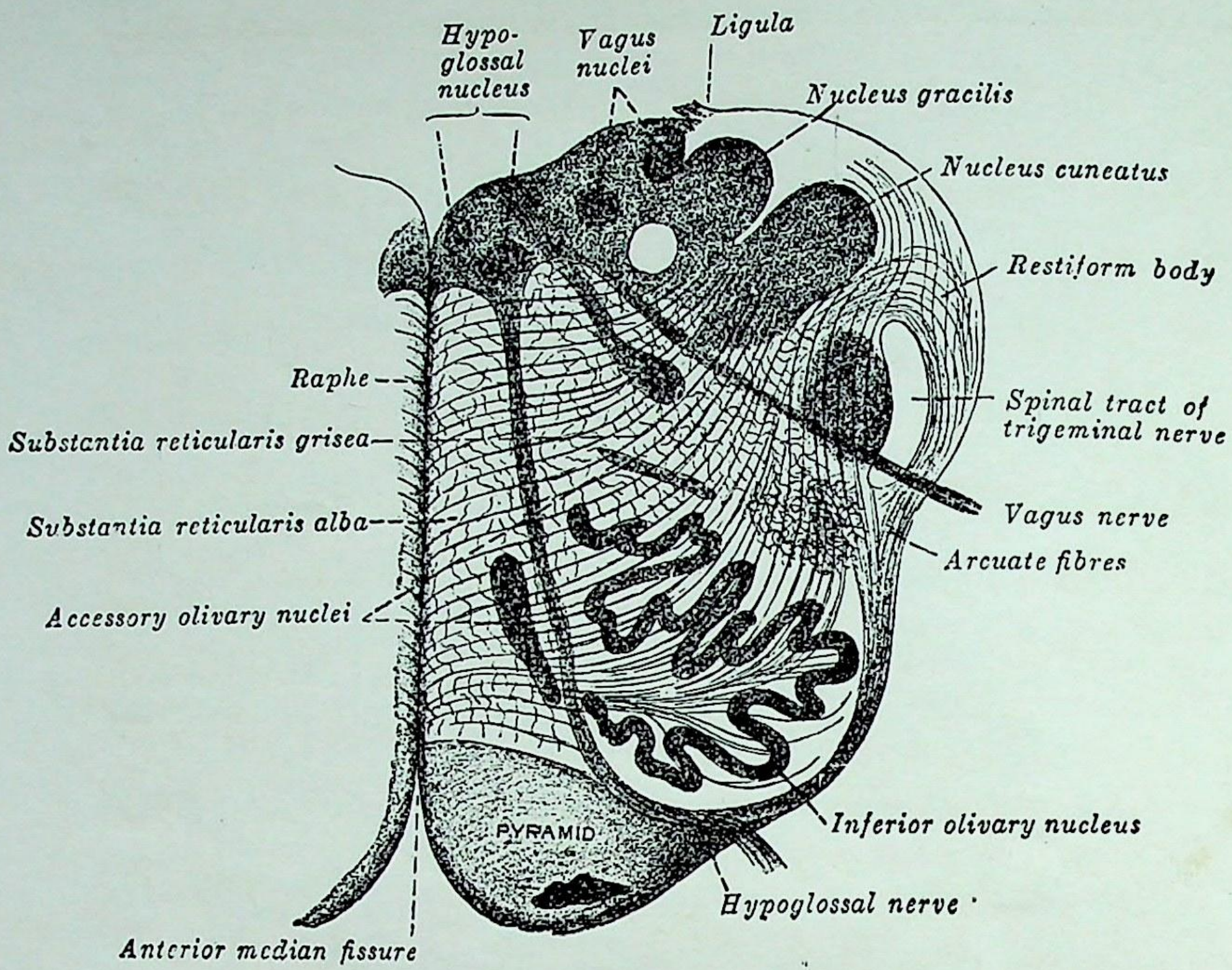
Hypoglossal nucleus
Vagus nuclei
Ligula
Nucleus gracilis
Nucleus cuneatus
Restiform body
Raphe
Substantia reticularis grisea
Spinal tract of trigeminal nerve
Substantia reticularis alba
Vagus nerve
Arcuate fibres
Accessory olivary nuclei
Inferior olivary nucleus
PYRAMID
Hypoglossal nerve
Anterior median fissure

FIG. 827.—A transverse section through the medulla oblongata below the middle of the olive.

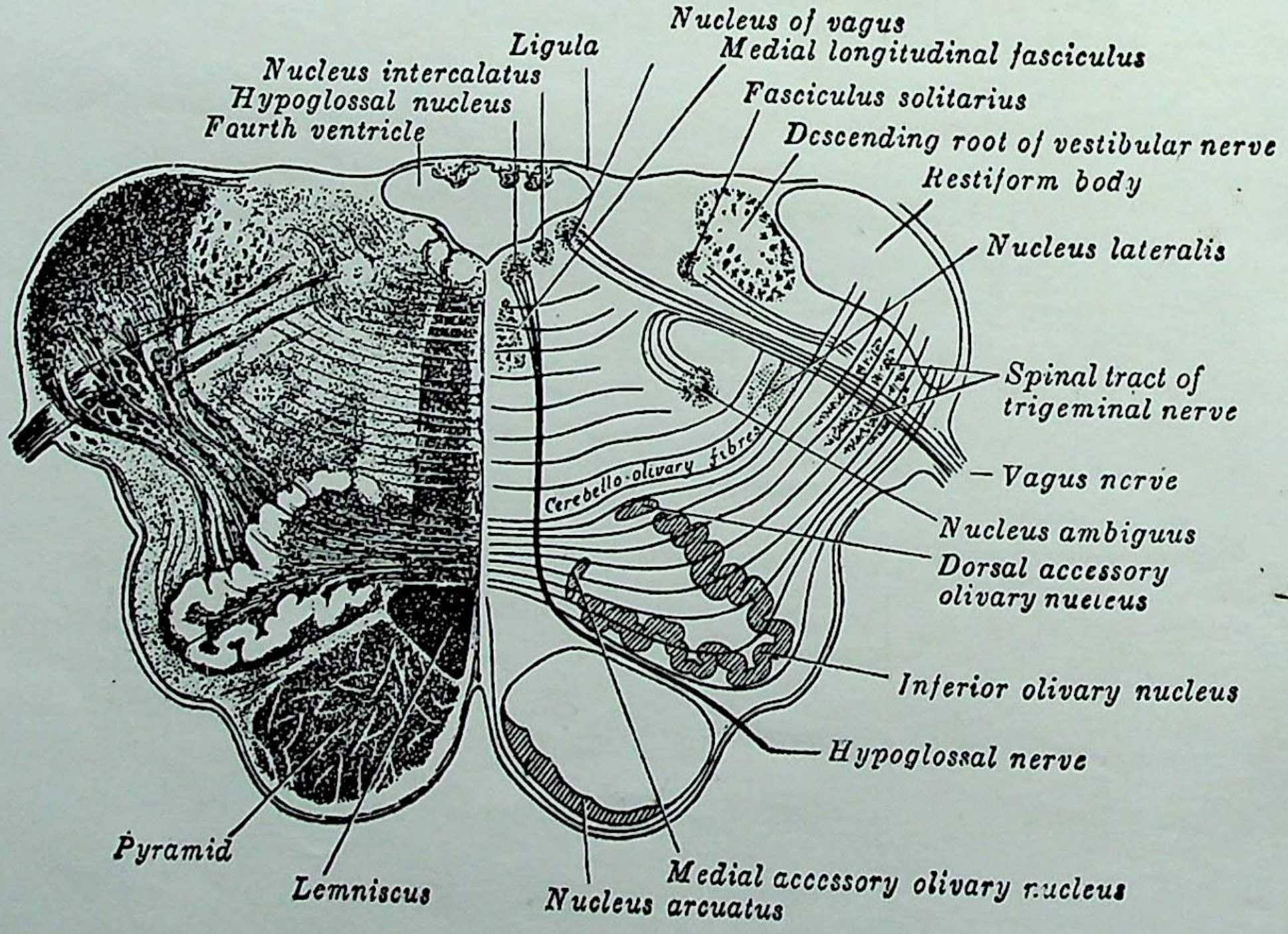
Nucleus of vagus
Ligula
Medial longitudinal fasciculus
Nucleus intercalatus
Fasciculus solitarius
Hypoglossal nucleus
Faurth ventricle
Descending root of vestibular nerve
Restiform body
Nucleus lateralis
Spinal tract of trigeminal nerve
Cerebello-olivary fibres
Vagus nerve
Nucleus ambiguus
Dorsal accessory olivary nueleus
Inferior olivary nucleus
Hypoglossal nerve
Pyramid
Lemniscus
Medial accessory olivary nucleus
Nucleus arcuatus

ریشوں کی شکل میں پچھلے ستون کی گردن میں سے آگے کی طرف گزرتے ہیں۔ اور اس طرح اس کے سر کو اس کے قاعدہ سے الگ کر دیتے ہیں (تصویر-825) آگے جھک کر یہ وسطی خط کا تقاطع کرتے ہیں۔ اور دماغی نخاعی ریشوں کے بالکل پیچھے اوپر کی طرف ایک چپٹے بند کی شکل میں جاتے ہیں جسکو لمنسکس (lemniscus) یا فلٹ (fillet) کہتے ہیں۔ ان حسی ریشوں کا تقاطع حرکی ریشوں کے تقاطع سے اوپر واقع ہے۔ اور آلیو (olive) کے وسط کے برابر اونچا پہنچتا ہے۔ اس سے لمنسکس کا تقاطع یا حسی تقاطع بنتا ہے۔

824 پہلے پہل پچھلے ستون کا قاعدہ مرکزی قنال کے ظہری رُخ پر واقع ہوتا ہے۔ لیکن جب آخر الذکر چوتھے بطین میں کھلتا ہے۔ تو یہ رہامبائڈ فاسا کے جانبی حصے میں ظاہر ہوتا ہے۔ یہ ویگس اور گلاسو فیرنجیل اعصاب کے حسی ریشوں کے اختتامی نوات بناتا ہے۔ اور اکوسٹک عصب کے وسٹیبول (vestibule) والے حصے اور فیشیل عصب کی حسی جڑ سے متعلق ہوتا ہے۔ اور اوپر جا کر اس سے رنگدار خلیوں کی پوٹ یعنی لوکس سیرولیس (locus coeruleus) بنتا ہے۔ جس میں ٹرائی جیمینیل عصب کے بعض حسی ریشے ختم ہوتے ہیں۔ پچھلے ستون کا سر ٹیوبر کولم سائنیریم بناتا ہے۔ یہ ایک لمبا نوات ہے جس میں ٹرائی جیمینیل عصب کے نخاعی خط کے بعض ریشے ختم ہوتے ہیں۔

راست دمیغی قطعہ (direct cerebellar tract) میڈلا آبلانگاٹا کے جانبی خط کو چھوڑتا ہے۔ اس کے بیشتر ریشے پیچھے کی طرف اسی طرف کے رسٹیفارم باڈی میں جاتے ہیں۔ اور اس میں سے ہو کر دمیغ میں چلے جاتے ہیں لیکن بعض ریشے لمنسکس کے ریشوں کے ساتھ اوپر کو جاتے ہیں۔ اور انفیریر کالیکولس میں پہنچکر تقاطع کرتے ہیں۔ اور بریکیم کنجنکٹائوم کے اندر سے ہو کر دمیغ کو چلے جاتے ہیں۔

میڈلا اسپائی نیلس کے اگلے اور جانبی لچھوں کی اساسی لچھیاں (fasciculi Proprii) زیادہ تر بین فلقی ریشوں سے بنی ہیں۔ جو اس کے

مختلف فلقوں کو آپس میں ملاتے ہیں۔ یہ میڈلا آبلانگاٹا کے فارمیشیو ریٹیکولیریس (formatio reticularis) کی پیدائش میں مدد کرتے ہیں۔ اور ان میں بہت سے جمع ہو کر ایک لچھی بنجاتے ہیں۔ جو لمنسکس اور رہامبائڈ فاسا کے درمیان وسطی سیون کے قریب جاتی ہے۔ یہ ڈورا وسطانی طولانی لچھی ہے۔ اور زیادہ تفصیل کے ساتھ آئندہ بیان ہوگا۔ (صفحہ-843)

میڈلا آبلانگاٹا کا رمادی مادہ (تصاویر- 826, 827) گریسائل اور کیونی ایٹ نواتوں کے علاوہ جن کا پہلے ذکر ہوچکا کئی اور نوات کا ذکر باقی ہے۔ ان میں سے بعض کو میڈلا اسپائنی نیلس کے رمادی مادہ سے کھوج سکتے ہیں۔ اور بعض کی نمائندگی ان میں نہیں ہوتی۔

۱- ہائپوگلاسل نیوکلیس اگلے ستون کے قاعدے سے نکلتا ہے۔ میڈلا آبلانگاٹا کے زیرین بند حصے میں یہ مرکزی قنال کے بطنی جانبی رخ پہ واقع ہے۔ لیکن بالائی کھلے حصے میں یہ رہامبائڈ فاسا تک پہنچتا ہے۔ جہاں یہ وسطی خط کے قریب ایک ابھار کے نیچے واقع ہے۔ جس کو ٹرائیگونم ہائپوگلاسائی (trigonum hypoglossi) کہتے ہیں۔ (تصویر-841) یہ نوات تقریباً ۲ سنٹی میٹر لمبا ہے۔ اور بڑے کثیر قطبی عصبی خلیوں سے بنا ہے۔ جن کے محور ریشے مل کر ہائپوگلاسل عصب کی جڑیں بناتے ہیں۔ یہ عصبی جڑیں میڈلا آبلانگاٹا کے اگلے اور جانبی خطوں کے درمیان آگے کو جاتی ہیں۔ اور پیش جانبی تجویف پہ نکلتی ہیں۔

۲- حرکی نوات (تصاویر 828, 829) جو گلاسو فیرنجیل۔ ویگس۔ اور ایکسری عصب کے دماغی حصے کے لئے مشترک ہے۔ نیوکلیس ایمبیگواس (nucleus ambiguus) کہلاتا ہے۔ یہ فارمیشیو ریٹیکولیریس گریزیا (formatio reticularis grisea) میں عمقی واقع ہے۔ اور میڈلا آبلانگاٹا کے تقریباً سارے طول میں پھیلتا ہے۔

۳- گلاسو فیرنجیل اور ویگس کے درآئندہ ریشے کچھ تو فیسیکولس سالی ٹیریس (solitarius) کے نوات میں ختم ہوتے ہیں۔ (صفحہ-827) اور

کچھ اُس میں جو ونگس اور گلاسو فیرنجیل اعصاب کا ظہری نوات کہلاتا ہے۔ میڈلا آبلا نگاٹا کے بالائی یا کھلے حصہ میں یہ ظہری نوات رہا مبائڈ فاسا (چوتھے بطین کے فرش) کے زیرین حصے کے رمادی مادہ میں واقع ہے۔ یہاں یہ ایلاسائنریا (ala cinerea) کے نیچے اور ہائپو گلاسل نیوکلیس کے جانبی پہلو کے قریب واقع ہے۔ میڈلا آبلا نگاٹا کے زیرین یا بند حصے میں یہ مرکزی قنال سے جانبی اور ہائپو گلاسل نوات سے ظہری واقع ہے۔ ظہری نوات کے بعض خلیے ان برآرندہ خود آئین ریشوں کو آغاز دیتے ہیں جو ونگس اور گلاسو فیرنجیل اعصاب کے اندر نکلتے ہیں۔

۴۔ اکوسٹک عصب کے نواتوں کا بیان صفحہ 830) پر ہے۔

۵۔ آلیو والے نوات (تصاویر-827 ,826) وسطی خط کے ہر طرف تعداد میں تین ہیں۔ یعنی زیرین آلیوری نوات اور وسطانی اور ظہری زائد آلیوری (olivary) نوات' یہ چھوٹے گول زردی نما خلیوں اور بہت سے باریک عصبی ریشوں سے بنے ہیں۔ (الف) انفیریہ آلیوری نوات سب میں بڑا ہے۔ اور آلیو کے اندر واقع ہے۔ (صفحہ-819)۔ یہ ایک رمادی تہدار پتر پر مشتمل ہے۔ جو ایک نامکمل کیسہ کی شکل میں مرتب ہے۔ جو ایک سوراخ کے ذریعہ وسطانی جانب کھلتا ہے۔ جس کو نافہ (hilum) کہتے ہیں۔ اس نافہ میں داخل ہونے والے اور اس سے نکلنے والے بہت سے ریشے ہیں۔ جو مل کر آلیو کا پیڈنکل بناتے ہیں۔ (ب) وسطانی زائد آلیوری نوات زیرین آلیوری نوات اور ہرم کے درمیان واقع ہے۔ اور ایک خمدار پتر بناتا ہے۔ جس کی قعریت جانبی رُخ رکھتی ہے۔ ہائپو گلاسل عصب کے ریشے میڈلا میں سے گزرتے وقت وسطانی زائد اور زیرین آلیوری نواتوں کے درمیان گزرتے ہیں۔ (ج) ظہری زائد آلیوری نوات سب سے چھوٹا ہے۔ اور آڑی تراش پر زیرین آلیوری نوات کے پیچھے خمدار پتر معلوم دیتا ہے۔ 825

زیرین آلیوری نوات ملا ہوا ہے۔ (۱) دوسرے طرف کے اسی نوات کے ساتھ اُن ریشوں کے ذریعہ جو سیون ہما سے گزرتے ہیں۔ (۲) اسپائنو

آلیوری لچھی کے ذریعہ میڈلا اسپائی نلس کی اسی طرف کے اگلے ستون سے (۳) دماغ کے تھیلیمس (thalamus) کے ساتھ تھیلیمو آلیوری لچھی کے ذریعہ جو پانز اور ٹیگمنٹم (tegmentum) کے اندر سے گزرتی ہے۔ (۴) مقابل کے دمیغی نیم کرہ کے ساتھ آلیو سیری بیلر لچھی کے ذریعہ (تصویر۔ 831) جس کے ریشے سیون کا تقاطع کرتے ہیں۔ اور رسٹیفارم باڈی کے عمقی حصے میں داخل ہونے کے لئے پیچھے کو مڑتے ہیں۔ ایک دمیغی نیم کرہ کو کاٹ دینے سے دوسری طرف کے آلیوری نوات کا ذبول ہوجاتا ہے۔

(۶) نیوکلیس آرکوائٹس (nucleus arcuatus) کا ذکر بیرونی آرکوایٹ ریشوں کے ساتھ ہوا ہے۔

بیرونی آرکوایٹ ریشے (تصاویر۔ 831, 832) مختلف بھیجوں میں اپنے ابھار کے لحاظ سے مختلف ہوتے ہیں۔ بعض میں یہ تقریباً مسلسل تہ ہرم اور آلیو کو ڈھانکنے والی بناتے ہیں۔ اور بعض بھیجوں میں یہ سطح پر مشکل سے دکھائی دیتے ہیں۔ یہ نیوکلیس گریسی لس اور نیوکلیس کیونی ایٹس کے خلیوں سے نکلتے ہیں۔ فارمیشیو ریٹی کولیرس کے اندر سے آگے کو جاتے ہیں۔ اور وسطی خط میں تقاطع کرتے ہیں۔ ان میں سے بیشتر اگلی وسطی شق کے راستے سطح تک پہنچتے ہیں۔ اور ہرم کے اوپر سے پیچھے کو مڑتے ہیں۔ دوسرے ریشوں کو ساتھ لیکر جو ہرم اور آلیو کے درمیان گزرتے ہیں۔ یہ ریشے آلیو اور میڈلا آبلانگاٹا کے جانبی خط کے اوپر سے پیچھے کو جاتے ہیں۔ اور رسٹیفارم باڈی میں داخل ہوتے ہیں۔ یہ اس طرح دمیغ کو دوسری طرف کے نیوکلیس گریسی لس اور نیوکلیس کیونی ایٹس کے ساتھ ملاتے ہیں۔ جب ریشے ہرم کے پار محراب بناتے ہیں۔ تو ایک چھوٹے نوات کو ملفوف کرتے ہیں۔ جو ہرم کے سامنے اور وسطانی جانب واقع ہے۔ اِس کو نیوکلیس آرکوائٹس کہتے ہیں۔ اور یہ اوپر جاکر پانز کے نواتوں کے ساتھ یکے بعد دیگرے مسلسل ہے۔ اس کے اندر چھوٹے تکلہ نما خلیے ہیں۔ جن کے گرد بعض آرکوایٹ ریشے ختم ہوتے ہیں۔ اور جن سے بعض نکلتے ہیں۔

کہتے ہیں۔ کہ چند ریشے نیوکلیس گریسی لس اور نیوکلیس کیونی ایٹس سے

Fig. 828.—The nuclei of the cerebral nerves schematically represented. Dorsal aspect. Motor nuclei, in red; sensory in blue. (The olfactory and optic centres are omitted.)

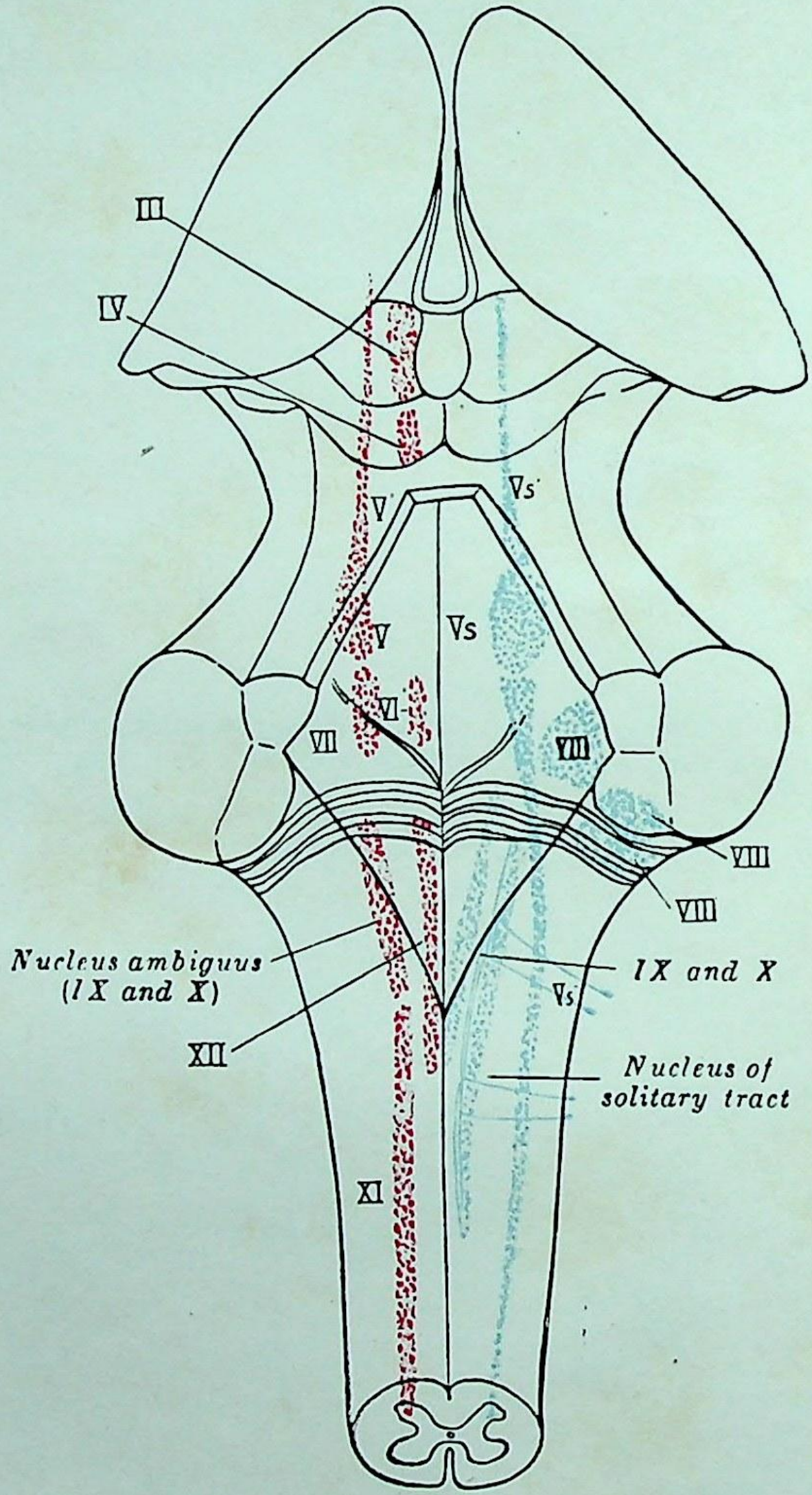
III
IV
V
Vs
V
Vs
VI
VII
VIII
VIII
VIII
Nucleus ambiguus (IX and X)
XII
IX and X
Vs
Nucleus of solitary tract
XI

FIG. 829.—The nuclei of origin of the cerebral motor nerves schematically represented. Lateral aspect.

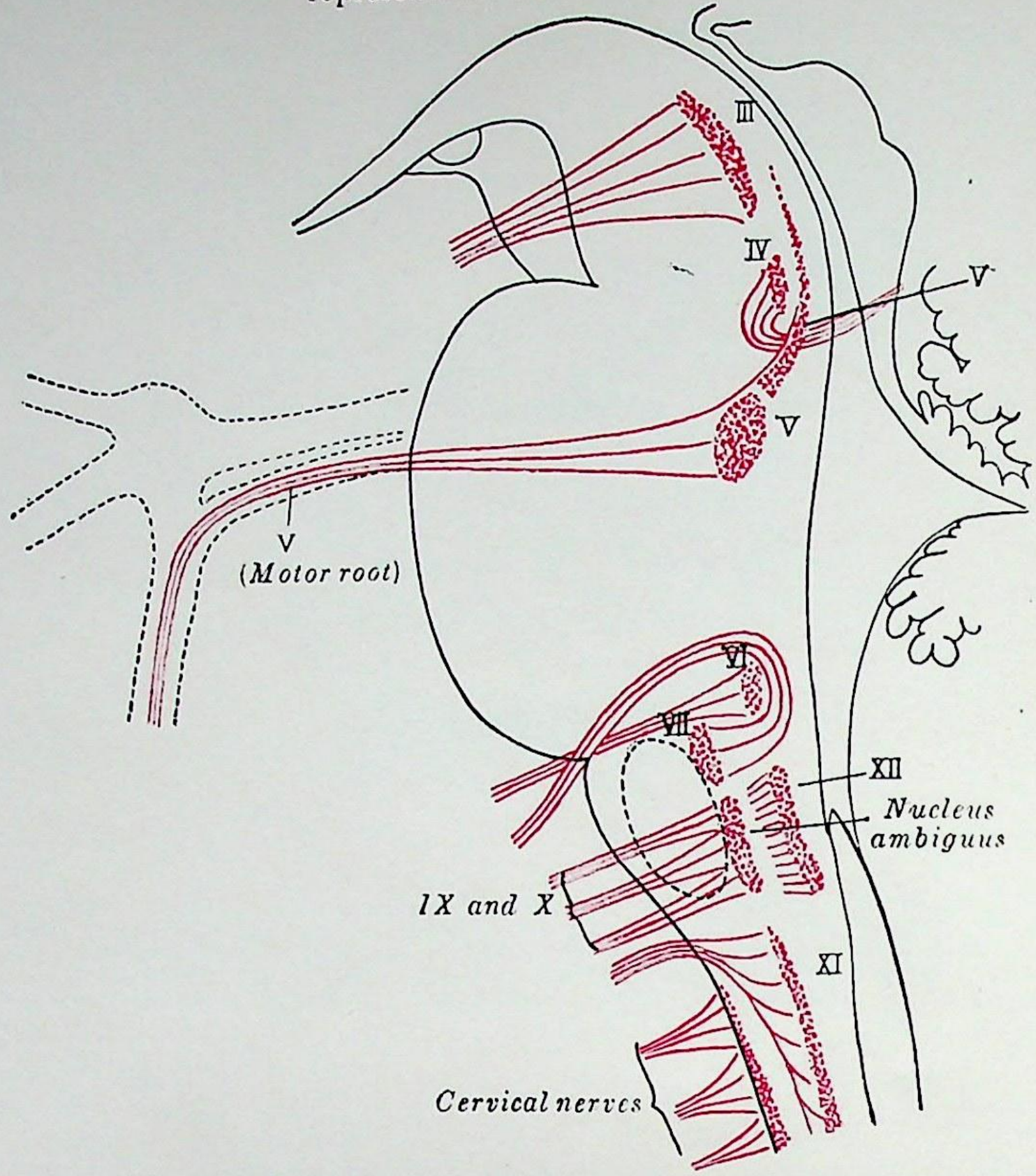
III
IV
V'
V
V
(Motor root)
VI
VII
XII
Nucleus ambiguus
IX and X
XI
Cervical nerves

FIG. 830.—The primary terminal nuclei of the afferent (sensory) cerebral nerves schematically represented. Lateral aspect. (The olfactory and optic centres are omitted.)

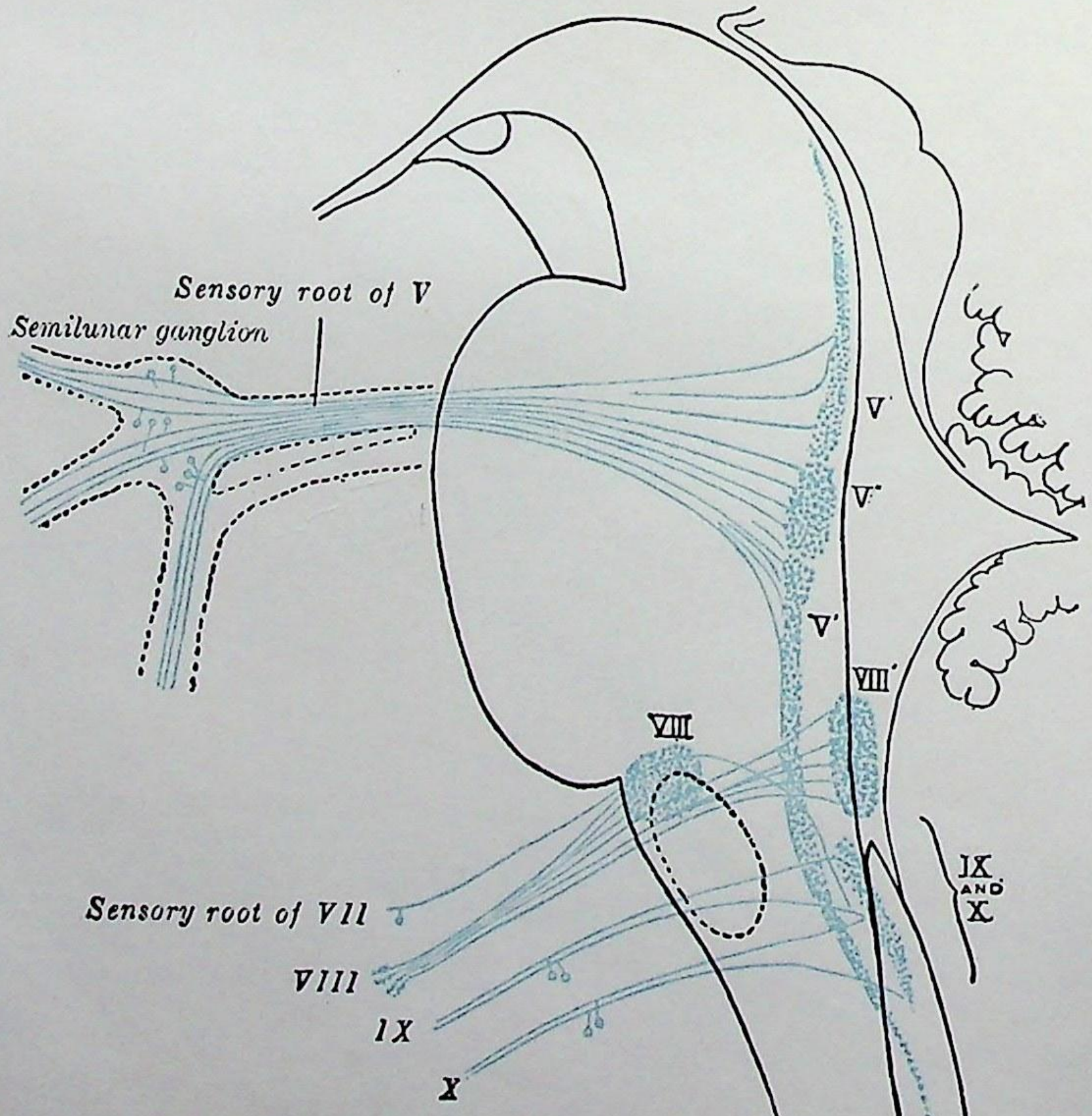
Sensory root of V
Semilunar ganglion
V'
V'
V'
VIII'
VIII
IX AND X
Sensory root of VII
VIII
IX
X

FIG. 831.—A scheme showing the course of the arcuate fibres. (Testut.)

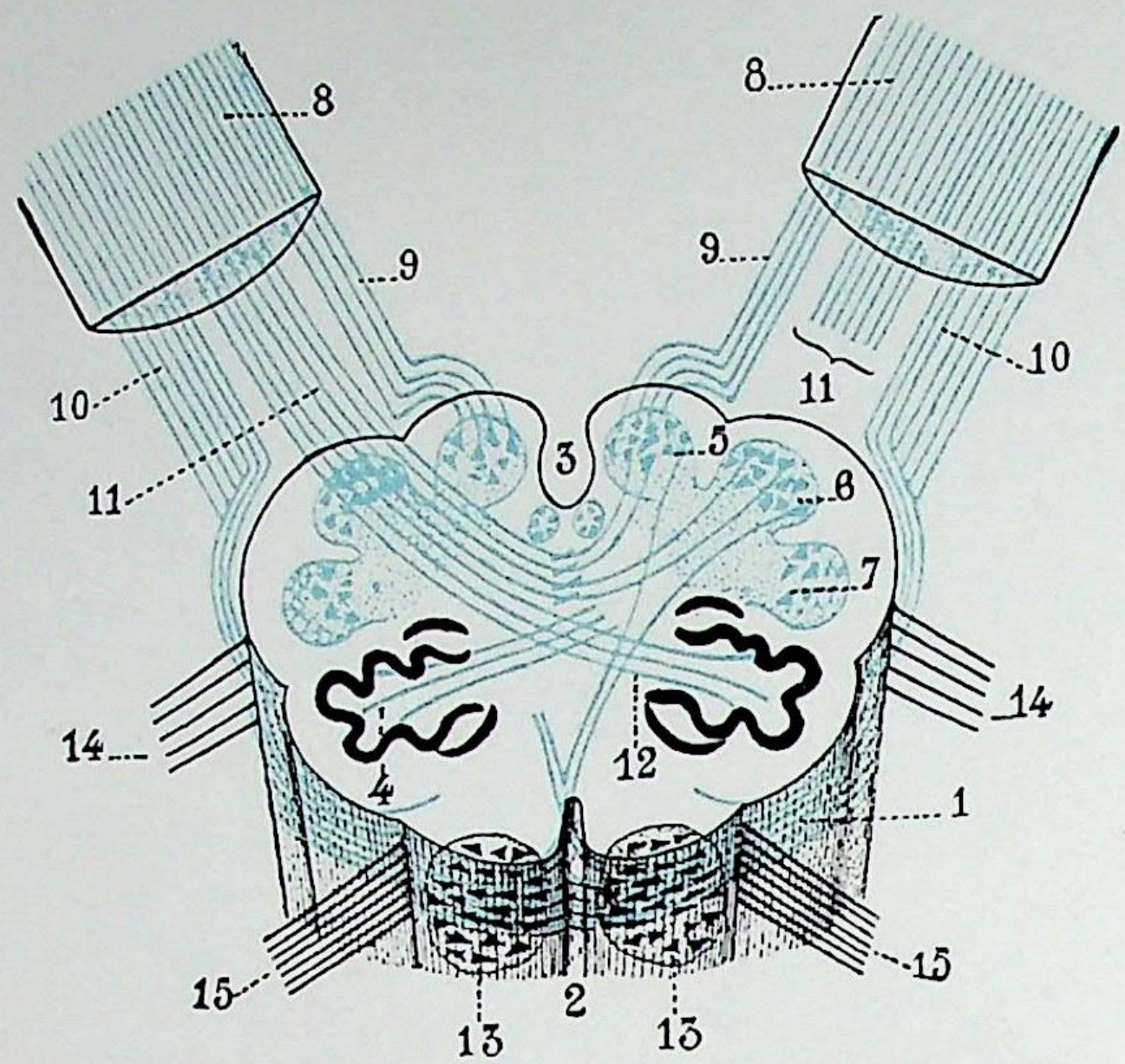

1. Medulla oblongata, anterior surface. 2. Anterior median fissure. 3. Fourth ventricle. 4. Inferior olivary nucleus, with the accessory olivary nuclei. 5. Nucleus gracilis. 6. Nucleus cuneatus. 7. Spinal tract and nucleus of trigeminal nerve. 8. Restiform bodies. 9. Posterior external arcuate fibres. 10. Anterior external arcuate fibres. 11. Olivo-cerebellar fasciculus. 12. Peduncle of inferior olivary nucleus. 13. Nucleus arcuatus. 14. Vagus nerve. 15. Hypoglossal nerve.

FIG. 832.—A transverse section of the medulla oblongata through the middle of the olive, showing the formatio reticularis. Schematic. (Testut.)

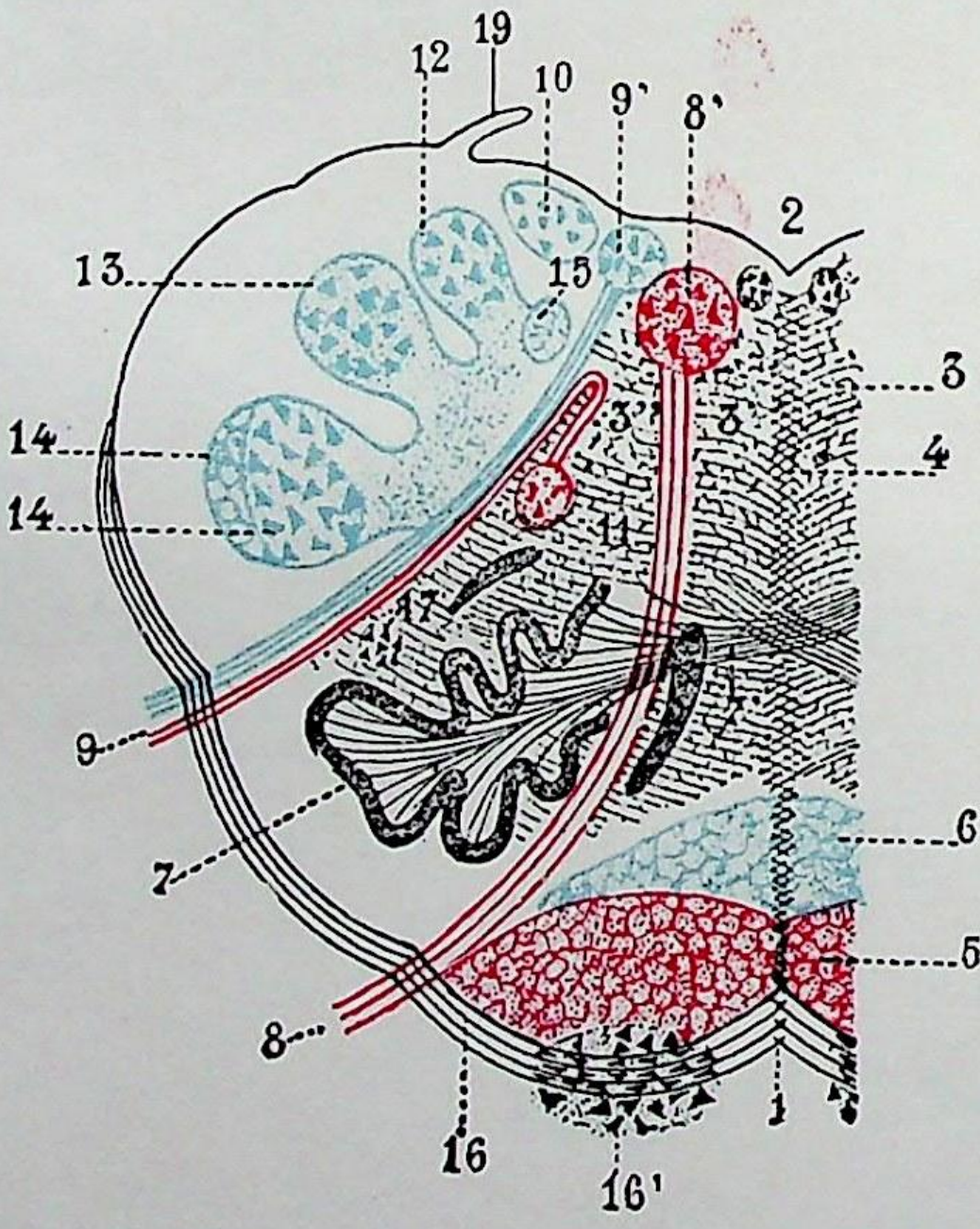

1. Anterior median fissure. 2. Fourth ventricle. 3. Formatio reticularis, with 3′, its internal part (reticularis alba), and 3″, its external part (reticularis grisea). 4. Raphe. 5. Pyramid. 6. Lemniscus. 7. Inferior olivary nucleus, with the two accessory olivary nuclei. 8. Hypoglossal nerve, with 8′, its nucleus of origin. 9. Vagus nerve, with 9′, its nucleus of termination. 10. Medial vestibular nucleus. 11. Nucleus ambiguus (nucleus of origin of motor fibres of glossopharyngeal, vagus, and cerebral portion of accessory). 12. Nucleus gracilis. 13. Nucleus cuneatus. 14. Nucleus of trigeminal nerve, with 14′, the spinal root of trigeminal nerve. 15. Fasciculus solitarius. 16. External arcuate fibres, with 16′, the nucleus arcuatus. 17. Nucleus lateralis. 19. Ligula.

نکل کر اسی طرف کے رسٹیفارم باڈی کو جاتے ہیں۔

فارمیشیو ریٹکیولیرس (fermatio reticularis)

(تصویر 882) یہ اصطلاح اس موٹے جال کے لیئے ہے۔ جو میڈلا آبلانگاٹا کے
اگلے اور جانبی خطوں میں واقع ہے۔ یہ ہرم اور آلیو کے پیچھے واقع ہے۔
جانبوں میں رسٹیفارم باڈیز تک اور ظہری رخ میں رہا مبائڈ فاسا سے تھوڑے
فاصلہ اندر تک جاتا ہے۔ یہ جال ان ریشوں کے ایک دوسرے کو کاٹنے
سے بنتا ہے۔ جو ایک دوسرے پر زاویہ قائمہ بناتے ہوئے گزرتے ہیں
828 بعض رخ میں طولانی ہیں۔ اور بعض کم و بیش آڑے۔ اگلے خط کے فارمیشیو
ریٹکیولیرس میں عصبی خلیے تقریباً بالکل معدوم ہوتے ہیں۔ اور اس لیئے یہ
حصہ سبسٹنشیا ریٹیکولیرس البا (substantia reticularis alba) کہلاتا ہے
لیکن جانبی خط میں عصبی خلیے بہت ہوتے ہیں۔ اور اس وجہ سے فارمیشیو
ریٹی کولیرس کی شکل رمادی ہوتی ہے۔ اور اسکو سبسٹنشیا ریٹی کولیرس گریزیا کہتے ہیں۔

فارمیشیو ریٹی کولیرس کے جرم میں رمادی مادہ کا ایک چھوٹا نوات یعنی نیوکلیس
لیٹریلیس (nucleus lateralis) ہے جو آلیو اور ٹرائی جیمنیل عصب کے نخاعی قطعہ کے
درمیان واقع ہے۔

سبسٹنشیا ریٹی کولیرس البا میں سارے اہم طولانی ریشے لمنسکس پر
مشتمل ہیں۔ جو سیون کے قریب ہرم کے عین پیچھے واقع ہے ٹکٹو اسپائنل
(tecto-spinal) لچھی لمنسکس کے پیچھے اور اس سے بھی پیچھے وسطانی طولانی
لچھی۔ سبسٹنشیا ریٹی کولیرس گریزیا میں صعودی ریشے نخاعی دمیغی۔ نخاعی تھیلیمک
اور نخاعی ٹکٹل (spino-tectal) ہوتے ہیں۔ نزولی ریشوں میں روبرو اسپائنل
(rubro-spinal) اور تھیلیمو آلیوری لچھیاں اور فیسیکولس سالیٹریس شامل ہیں
آخر الذکر میں ویگس اور گلاسوفیرنجل اعصاب کے نیچے کی طرف رخ رکھنے والے
درآرندہ ریشے ہوتے ہیں۔ فارمیشیو ریٹی کولیرس کے آڑے ریشے آرکوایٹ
ریشے ہیں۔ جن کا ذکر پہلے ہی ہو چکا ہے۔ (صفحہ-825)

پانز

پانز (پانز ویرولائی = Pons Varolii) یا رہا مبنکیفیلان کا اگلا حصہ دمیغ کے سامنے واقع ہے۔ اس کے بالائی حصے سے دماغی پیڈنکل وسطی خط کے ہر طرف نکلتے ہیں۔ پیچھے اور نیچے پانز میڈلا آبلانگاٹا کے ساتھ مسلسل ہے لیکن آگے اور جانبی رخ اس سے ایک آڑے ناب کے ذریعہ الگ ہے۔ جس میں ایبڈوسنٹ۔ فیشیل اور اکوسٹک اعصاب ظاہر ہوتے ہیں۔

پانز کی بطنی یعنی اگلی سطح ابھری ہوئی ہے (تصویر-818) ایک جانب سے دوسری جانب خوب محدب اور اوپر سے نیچے کم محدب۔ یہ آڑے ریشوں سے بنا ہے۔ جو وسطی خط کے پار پل کی طرح محراب بناتے ہیں۔ اور ہر طرف ایک پیوستہ پوٹ میں جمع ہوجاتے ہیں۔ جو برکیم پانٹس بناتی ہے یہ اسفینائڈ ہڈی کے کلائوس (clivus) پر ٹکا ہوا ہے۔ اور اوپر اور نیچے خوب واضح کناروں کے ذریعہ محدود ہے۔ وسطی خط میں اتھلی سلکس بیسیلرس (basilaris) ہے۔ جس میں بیسیلر شریان رہتی ہے۔ یہ تجویف ہر طرف ایک ابھار سے محدود ہے۔ جو پانز کے جرم کے اندر سے دماغی نخاعی ریشوں کے نزول کرنے کی وجہ سے پیدا ہوتا ہے۔ ان ابھاروں سے جانبی طرف پانز کے بالائی کنارے کے قریب ٹرائی جیمینل اعصاب نکلتے ہیں۔ ان میں سے ہر ایک میں۔ ایک چھوٹی وسطانی حرکی جڑ اور ایک بڑی جانبی حسی جڑ ہوتی ہے۔ عمودی خطوط جو ٹرائی جیمینل اعصاب کے الحاقوں سے بالکل جانبی کھینچے جائیں۔ پانز کی بطنی سطح اور برکیا پانٹس کے درمیان کی حدود مانے جاسکتے ہیں۔

پانز کی ظہری یا پچھلی سطح شکل میں تکونی دمیغ سے چھپی ہوئی۔ اور جانبی طرف برکیا کنجنکٹائوا سے محدود ہوتی ہے۔ یہ رہامبائڈ فاسا کا بالائی

FIG. 833.—A coronal section through the upper part of the pons. (Testut.)

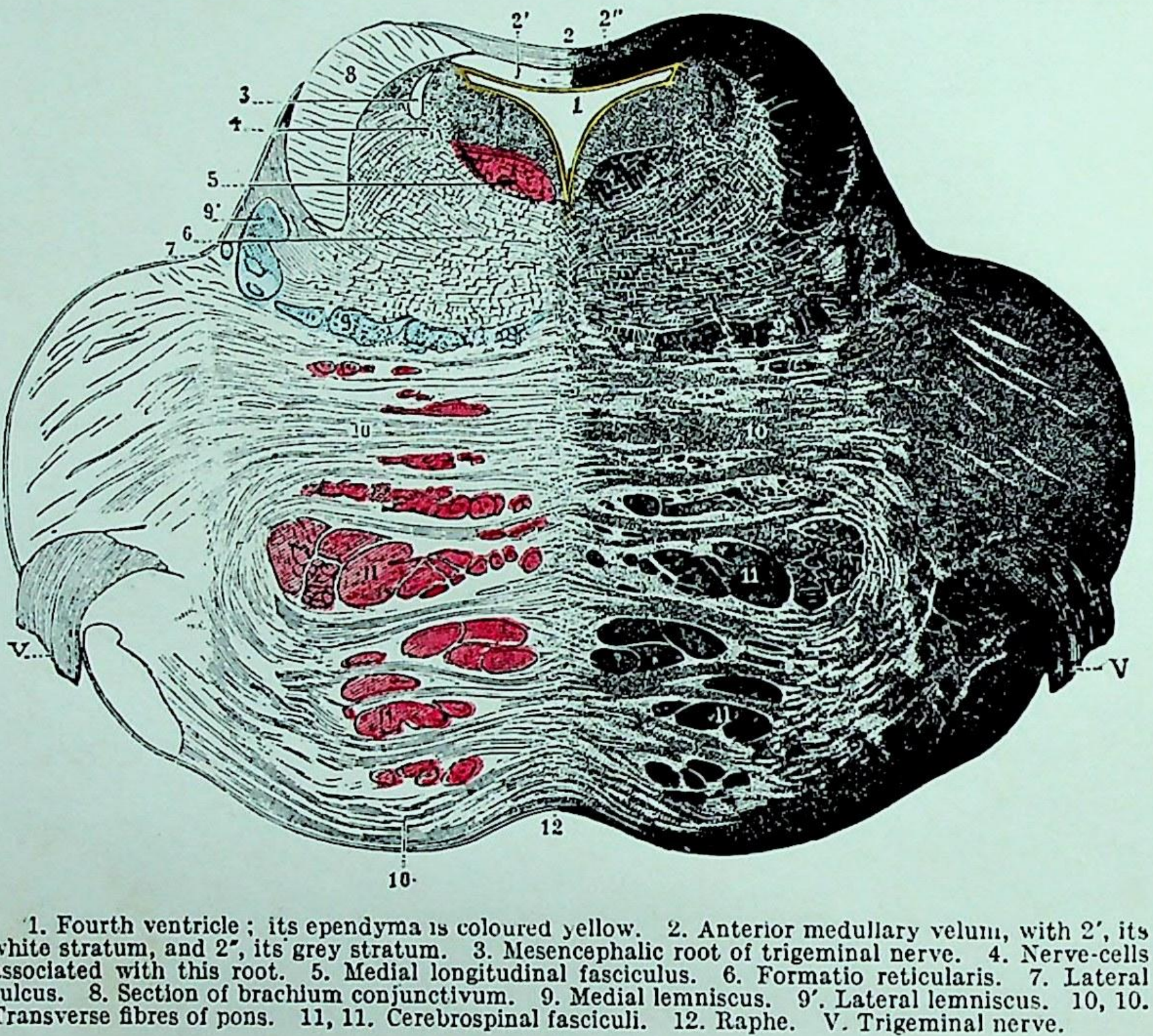

1. Fourth ventricle ; its ependyma is coloured yellow. 2. Anterior medullary velum, with 2', its white stratum, and 2'', its grey stratum. 3. Mesencephalic root of trigeminal nerve. 4. Nerve-cells associated with this root. 5. Medial longitudinal fasciculus. 6. Formatio reticularis. 7. Lateral sulcus. 8. Section of brachium conjunctivum. 9. Medial lemniscus. 9'. Lateral lemniscus. 10, 10. Transverse fibres of pons. 11, 11. Cerebrospinal fasciculi. 12. Raphe. V. Trigeminal nerve.

حصہ بناتی ہے۔ جس کے ساتھ یہ بیان ہوگی۔

ساخت (تصویر-833) پانز کے اندر سے آڑی تراشین اس کو دو حصوں سے بنا ہوا ظاہر کرتی ہیں۔ ایک بطنی یا قاعدی حصہ جن کا بیشتر حصہ اُن ریشوں سے بنا ہے جو رمادی مادہ کی ایک مقدار سمیت آڑے اور طولانی بنڈلوں میں مرتب ہیں۔ اور ایک ظہری یا ٹگمنٹل حصہ جو میڈلا آبلانگاٹا کی جالدار ساخت کے ساتھ مسلسل ہے اور جس کے بیشتر حصے بڑھ کر دماغی پیڈنکلز کے ٹگمنٹا میں چلے جاتے ہیں۔

پانز کا بطنی یا اساسی حصہ ان حصوں پر مشتمل ہے:- (الف) اوپری اور عمقی آڑے ریشے (ب) طولانی لچھیاں اور (ج) رمادی مادہ کی ایک مقدار جس کو پانز کے نوات کہتے ہیں۔

اوپری آڑے ریشے پانز کی بطنی سطح پر ایک موٹی سی تہ بناتے ہیں اور ہر طرف ایک بڑے گول بنڈل میں جمع ہوجاتے ہیں۔ یہ بنڈل پانز کے عمقی حصے کے بعض آڑے ریشوں سمیت برکیم پانٹس کا بیشتر حصہ بناتا ہے۔

عمقی آڑے ریشے کچھ تو تقاطع کرتے ہیں۔ اور کچھ طولانی لچھیوں کے ظہری رخ پر واقع ہیں۔ یہ پانز کے جانبی کنارے کی طرف جاتے ہیں۔ اور برکیم پانٹس کا ایک حصہ بناتے ہیں۔ برکیم پانٹس کے باقی تعلقات کا ذکر دمیغ کی تشریح کے ساتھ کیا جائے گا۔

طولانی لچھیاں دماغی پیڈنکلز سے بڑھ کر آتی ہیں۔ اور پانز کی بالائی سطح میں داخل ہوتی ہیں۔ یہ وسطی خط کے ہر طرف نیچے کو آتی ہیں۔ عمقی آڑے ریشوں کے ذریعہ ایک دوسری سے الگ رہتی ہیں۔ اور اگلی سطح پر کے ابھار بناتی ہیں۔ ان میں سے بعض ریشے پانز کے نواتوں میں ختم ہوتے ہیں۔ اور بعض تقاطع کرنے کے بعد ایبڈوسنٹ اور ہائپوگلاسل اعصاب کے نواتوں میں اور ٹرائی جیمینل اور فیشیل اعصاب کے حرکی نواتوں میں۔ لیکن بہت سے پانز کے اندر سے گزرتے ہیں۔ جس کے زیرین کنارے پر یہ جمع ہوکر میڈلا آبلانگاٹا کے

829

اہرام بناتے ہیں۔ وہ ریشے جو دماغی اعصاب کے حرکی نواتوں میں ختم ہوتے ہیں دماغی قشرہ کے اہرامی خلیوں سے نکلتے ہیں۔ اور دماغی اعصاب کے حرکی خلیوں کے ساتھ وہی تعلق رکھتے ہیں۔ جو دماغی نخاعی ریشے میڈلا اسپائی نیلس کے اگلے ستون کے حرکی خلیوں کے ساتھ رکھتے ہیں۔

پانز کے نوات ایک ایک کرکے میڈلا آبلا نگاٹا کے اندر کے آرکوایٹ نواتوں کے ساتھ مسلسل ہیں۔ اور کثیر قطبی خلیوں کے چھوٹے گروہوں پر مشتمل ہیں۔ جو تقاطع کرنے والے ریشوں کے بنڈل کے درمیان بکھرے ہوئے ہیں۔ ان خلیوں کے محوریئے پانز کے آڑے ریشوں کے ساتھ مسلسل ہیں۔

پانز کا ظہری یا ٹگمنٹم والا حصہ زیادہ تر میڈلا آبلا نگاٹا کی جالدار ساخت اور رمادی مادہ کے اوپر کی طرف بڑھ آنے سے بنتا ہے۔ یہ ایک وسطی سیون کے ذریعہ منقسم ہے۔ یہ آڑے اور طولانی ریشوں پر مشتمل ہے۔ اور اہم رمادی نوات رکھتا ہے۔ پانز کے زیریں حصے میں ٹگمنٹم والے حصے کے آڑے ریشے جمع ہوکر ایک ڈورا بناتے ہیں۔ جو ٹریپی زائد (trapezoid) باڈی کہلاتا ہے۔ یہ ان ریشوں پر مشتمل ہے۔ جو بطنی یا اکیسری کاکلیر (accessary cochlear) نوات اور بالائی آلوری نوات کے خلیوں سے نکلتے ہیں۔ اور اکوسٹک عصب کی کاکلیر قسمت کے سلسلہ میں ان کا ذکر آئیگا۔ ٹریپی زائڈ باڈی کے جرم کے اندر عصبی خلیوں کا ایک مجموعہ ہے۔ جس کو ٹریپی زائڈ نوات کہتے ہیں۔ طولانی ریشوں میں سے تین لچھیوں کا ذکر ضروری ہے۔ وہ یہ ہیں (الف) لمنسکس کا بڑھاؤ اوپر کی طرف جو چڑھتے وقت ایک چپٹے بند کی شکل اختیار کرتا ہے۔ (ب) وسطانی طولانی لچھی جو چوتھے بطن کے فرش کے قریب واقع ہے۔ اور (ج) اگلی نخاعی دمیغی لچھی جو بریکیم کنجنکٹائوم کے راستے دمیغ کو جاتی ہے۔

پانز کے ظہری حصہ کا باقی ماندہ حصہ میڈلا آبلا نگاٹا کی جالدار ساخت کا اوپر کی طرف سلسلہ ہے۔ اور اسکی طرح ایک جال کی شکل پیش کرتا ہے۔ جس کے خلاؤں میں بہت سے عصبی خلیے ہیں۔ ان بکھرے ہوئے عصبی خلیوں کے علاوہ رمادی مادہ کی بعض بڑی پوٹیں ہیں۔ یعنی بالائی آلوری نوات۔ اور

830

ٹرائی جیمینل ۔ ایبڈوسنٹ ۔ فیشل اور اکوسٹک اعصاب کے نوات (تصویر 828)

۱۔ بالائی آلیوری نوات رمادی مادہ کی ایک چھوٹی پوٹ ہے ۔ جو ٹریپی زائڈ جسم کے جانبی حصے کی ظہری سطح پر واقع ہے ۔ انسان میں نانشونمو مگر بعض حیوانوں میں خوب نمو پایا ہوا ہوتا ہے ۔ یہ وہی ساخت رکھتا ہے جو زیرین آلیوری نوات، اور اس نوات کے عین اوپر واقع ہے ۔ ٹریپی زائڈ باڈی کے بعض ریشے بالائی آلیوری نوات کے خلیوں کے گرد شاخ شاخ ہو کر ختم ہوتے ہیں ۔ لیکن بعض ان خلیوں سے نکلتے ہیں ۔

۲۔ ٹرائی جیمینل عصب کے نوات پانز کے اندر حرکی اور حسّی ہیں زیرین یا اصلی حرکی نوات پانز کے بالائی حصّے میں اِنکی پچھلی سطح کے قریب اور چوتھے بطین کے جانبی کنارے کے خط کے ساتھ ساتھ واقع ہے ۔ ان کے خلیوں کے محوریے ٹرائی جیمینل نرو کی حرکی جڑ کا ایک حصہ بناتے ہیں ۔ اس عصب کی حرکی جڑ کے باقی ریشے ایک لچھی پر مشتمل ہیں ۔ جو سیریبرل ایکوئیڈکٹ کے فرش کے رمادی مادہ میں ایک نوات سے اٹھتی ہے ۔ اور اسلئے میزنکیفیلک (mesencephalic) جڑ کہلاتی ہے ۔* ٹرائی جیمینل عصب کے حسّی ریشے ہلالی عقدہ کے خلیوں سے نکلتے ہیں ۔ ان ریشوں میں سے بعض ایک نوات میں ختم ہوتے ہیں ۔ جو حرکی نوات سے جانبی اور بریکیم کنجنکٹائوم کے نیچے واقع ہے ۔ لیکن زیادہ تعداد ٹرائی جیمینل عصب کے نخاعی قطعہ کے نام سے نزول کرتی ہے ۔ تاکہ اس نوات میں ختم ہو ۔ جو نیچے رولینڈو کے جلاٹینی مادہ کے ساتھ مسلسل ہے ۔ ٹرائی جیمینل عصب کی حرکی اور حسّی جڑیں پانز کے جرم کے اندر سے گزرتی ہیں ۔ اور اسکی اگلی سطح کے بالائی کنارے کے قریب نکلتی ہیں ۔

۳۔ ایبڈوسنٹ عصب کا نوات رمادی مادہ کی ایک گول پوٹ ہے جو چوتھے بطین کے فرش کے قریب اسٹرائی میڈلیریز (striae medullares)

---

* دیکھو فٹ نوٹ صفحہ 909

کے اوپر اور کالیکولس فیشی الیس (colliculus facialis) سے تحتی واقع ہے۔ ایبڈوسنٹ عصب کے ریشے آگے کی طرف پانز کی کل موٹائی کے اندر سے بالائی آلیوری نوات کے وسطانی پہلو پر دماغی نخاعی ریشوں کی جانبی لچھیوں کے درمیان گزرتے ہیں۔ اور پانز کے زیرین کنارے اور میڈلا آبلانگاٹا کے ہرم کے درمیان نکلتے ہیں۔

۴۔ فیشیل عصب کا نوات پانز کی جالدار بافت میں بالائی آلیوری نوات کے ظہری رخ پر تحتی واقع ہے۔ اور اس عصب کی جڑیں جو اس سے نکلتا ہے پانز کے مادہ کے اندر سے نمایاں طور پر بلدار حمر اختیار کرتی ہیں۔ پہلے پہل یہ پیچھے کو اور وسطانی جانب گزرتی ہیں۔ یہانتک کہ یہ رہامبائڈ فاسا میں وسطی تجویف کے قریب پہنچتی ہیں۔ جہاں یہ ایک گول بنڈل میں جمع ہو جاتی ہیں۔ یہ بنڈل اوپر کو اور آگے کو جاتا ہے۔ رہامبائڈ فاسا میں ایک ابھار کالیکولس فیشی ایلیس پیدا کرتا ہے۔ اور پھر ایبڈوسنٹ عصب کے نوات کے گرد ایک تیز جانبی موڑ لیکر پانز کے اندر سے گزرتا ہے۔ تاکہ اس کے زیرین کنارے پر آلیو اور میڈلا آبلانگاٹا کے رسٹیفارم جسم کے درمیانی فاصلہ میں نکلے۔

۵۔ اکوسٹک عصب کے نوات۔ اکوسٹک عصب میں کاکلیر عصب اور وسٹیبولر عصب شامل ہیں۔ کاکلیر عصب کے ریشے دو نواتوں میں ختم ہوتے ہیں۔ (الف) جانبی کاکلیر نوات رسٹیفارم باڈی کی جانبی سطح پر اور (ب) بطنی یا زائد کاکلیر نوات رسٹیفارم جسم کی بطنی سطح پر۔ وہ نوات جن میں وسٹیبولر عصب ختم ہوتا ہے یہ ہیں۔ (الف) وسطانی یا خاص وسٹیبولر نوات۔ جو رہامبائڈ فاسا میں اکوسٹک رقبہ کے زیرین حصے سے مطابق ہے۔ اس نوات کا دم کیطرف والا سرا (ب) نزولی یا نخاعی وسٹیبولر نوات کہلاتا ہے۔ (ج) جانبی وسٹیبولر نوات (ڈائٹرس (Deiters) کا نوات) جس میں بڑے کثیر قطبی خلیے ہیں۔ اور جو رہامبائڈ فاسا کے جانبی زاویہ میں واقع ہے۔ اس نوات کا ظہری جانبی حصہ بعض اوقات (د) بالائی وسٹیبولر نوات (بکٹرو (Bechterew) کا نوات) کہلاتا ہے۔

دمیغ (CEREBELLUM)

دمیغ یعنی لِس دماغ کا سب سے بڑا حصہ پانز اور میڈلا آبلانگاٹا کے پیچھے واقع ہے۔ اس کے مرکزی حصے اور ان ساختوں کے درمیان چوتھے بطین کا کہفہ ہے۔ یہ آکسیپٹل ہڈی کے زیرین حفروں پر واقع ہے۔ اور ٹنٹوریم سیریبلائی سے ڈھکا ہوا ہے۔ (صفحہ 895) یہ شکل میں کسی قدر بیضوی ہے۔ لیکن اپنے وسطی حصے میں بھچا ہوا۔ اور اوپر سے نیچے چپٹا ہے اور اس کا بڑے سے بڑا قطر جانب سے جانب ہے۔ اسکی سطح دماغ کی سطح کی طرح تلفیف دار نہیں ہے۔ مگر بہت سی خمیدہ فجوے اور تجویفیں اس میں سے گزرتی ہیں۔ جو مختلف حصوں میں عمق میں مختلف ہیں۔ اور ان پتروں کو الگ کرتی ہیں جن سے یہ سطح بنی ہوئی ہے۔ مرد میں اس کا اوسط وزن ۱۵۰ گرام ہوتا ہے۔ جوان میں دماغ اور دمیغ کے درمیان نسبت ۱ سے ۸ اور رضیع میں ۱ سے ۲۰ ہوتی ہے۔ 831

دمیغ کے تختے۔ سیریبلم میں ایک وسطی بھچا ہوا حصہ یعنی ورمس (vermis) اور دو جانبی پھیلے ہوئے حصے یعنی نیم کرّے ہوتے ہیں۔ دمیغ کی بالائی سطح پر ورمس ان نیم کرّوں کے لیول سے اوپر اٹھا ہوا ہے۔ لیکن زیرین سطح پر یہ نگاہ سے تقریباً بالکل باہر ان دونوں کے درمیان ایک عمیق گہرائی میں دبا ہوا ہے۔ اس گہرائی کو ویلیکولا سیریبلائی (vallecula cerebelli) کہتے ہیں اور اس میں میڈلا آبلانگاٹا کا پچھلا حصہ بھی واقع ہے۔ ورمس کا وہ حصہ جو دمیغ کی بالائی سطح پر ہے۔ بالائی ورمس کہلاتا ہے اور وہ جو زیرین سطح پر ہے زیرین ورمس کہلاتا ہے۔ نیم کرّے نیچے اور پیچھے ایک عمیق کٹاؤ یعنی پچھلے دمیغی کٹاؤ کے ذریعہ الگ ہیں۔ اور آگے ایک چوڑے زیادہ اتھلے یعنی اگلے دمیغی کٹاؤ سے پچھلے کٹاؤ میں فالکس سیریبلائی (Falxcerebelli) کا بالائی حصہ۔ یعنی ڈورا میٹر کا

ایک بل واقع ہے۔ اگلا کٹاؤ پانز اور میڈلا کے بالائی حصے کے قریب واقع ہے اور اس کا بالائی کنارا زیریں کالیکولائی (colliculi) اور دیمغ کے بریکیا کنجنکٹائوا کے گرد خم کھاتا ہے۔

دیمغ اپنی پتردار یا پتوں دار شکل سے مخصوص ہے۔ اس میں خمدار شقیں نمایاں ہوتی ہیں۔ جو خاصی دور تک اس کے جرم میں پھیلتی ہیں۔ اور اس کو تہوں یا پتوں کے ایک سلسلہ میں تقسیم کرتی ہیں۔ سب سے بڑی اور عمیق ترین شق کو افقی تجویف (horizontal sulcus) کہتے ہیں۔ یہ آگے بریکیا پانٹس پر شروع ہوتی ہے۔ اور نیم کرّوں کے محیط کے گرد افقاً گزر کر دیمغ کو ایک بالائی اور ایک زیریں حصے میں تقسیم کرتی ہے۔ بہت سی ثانوی لیکن عمیق شقیں دیمغ کو لختوں میں تقسیم کرتی ہیں۔ اور یہ پھر زیادہ اتھلی تجویفوں کے ذریعہ تحتی طور پر منقسم ہیں۔ جو ایک ایک پتے یا پتروں کو ایک دوسرے سے الگ کرتی ہیں۔ ان پتروں کی تراشیں یہ ظاہر کرتی ہیں۔ کہ یہ پتے ایک مرکزی سفید مادے سے بنے ہیں۔ جو رمادی مادہ سے ڈھکا ہوا ہے۔

دیمغ دماغ کے ساتھ بریکیا کنجنکٹائوا کے ذریعہ پانز کے ساتھ بریکیا پانٹس کے ذریعہ اور میڈلا آبلانگاٹا کے ساتھ رسٹیفارم باڈیز کے ذریعہ ملا ہوا ہے۔

دیمغ کی بالائی سطح (تصویر 834) ایک اٹھی ہوئی وسطی حید (ridge) یعنی بالائی ورمس کو پیش کرتی ہے۔ جو نیم کرّوں سے وضاحت کے ساتھ الگ نہیں ہے۔

بالائی ورمس جو آگے سب سے زیادہ نمایاں ہے۔ آگے سے پیچھے لنگولا (lingula) لابیولس سنٹرلیس (lobulus centralis) مانٹی کولس (monticulus) اور فولیم ورمس (folium vermis) میں تحتی منقسم ہے۔ اور لنگولا کے سوا ان میں سے ہر ایک حصہ نیم کرّوں کے مطابقی حصوں کے ساتھ مسلسل ہے مرکزی خط ایلی (alae) کے ساتھ مانٹی کولس چوکون لختوں کے ساتھ اور فولیم ورمس بالائی ہلالی لختکوں کے ساتھ۔

832 لنگولا ایک چھوٹا زبان کی شکل کا زائدہ ہے۔ جس میں چار یا پانچ پتے

Fig. 834.—The cerebellum. Superior aspect. (Sharpey-Schafer.)

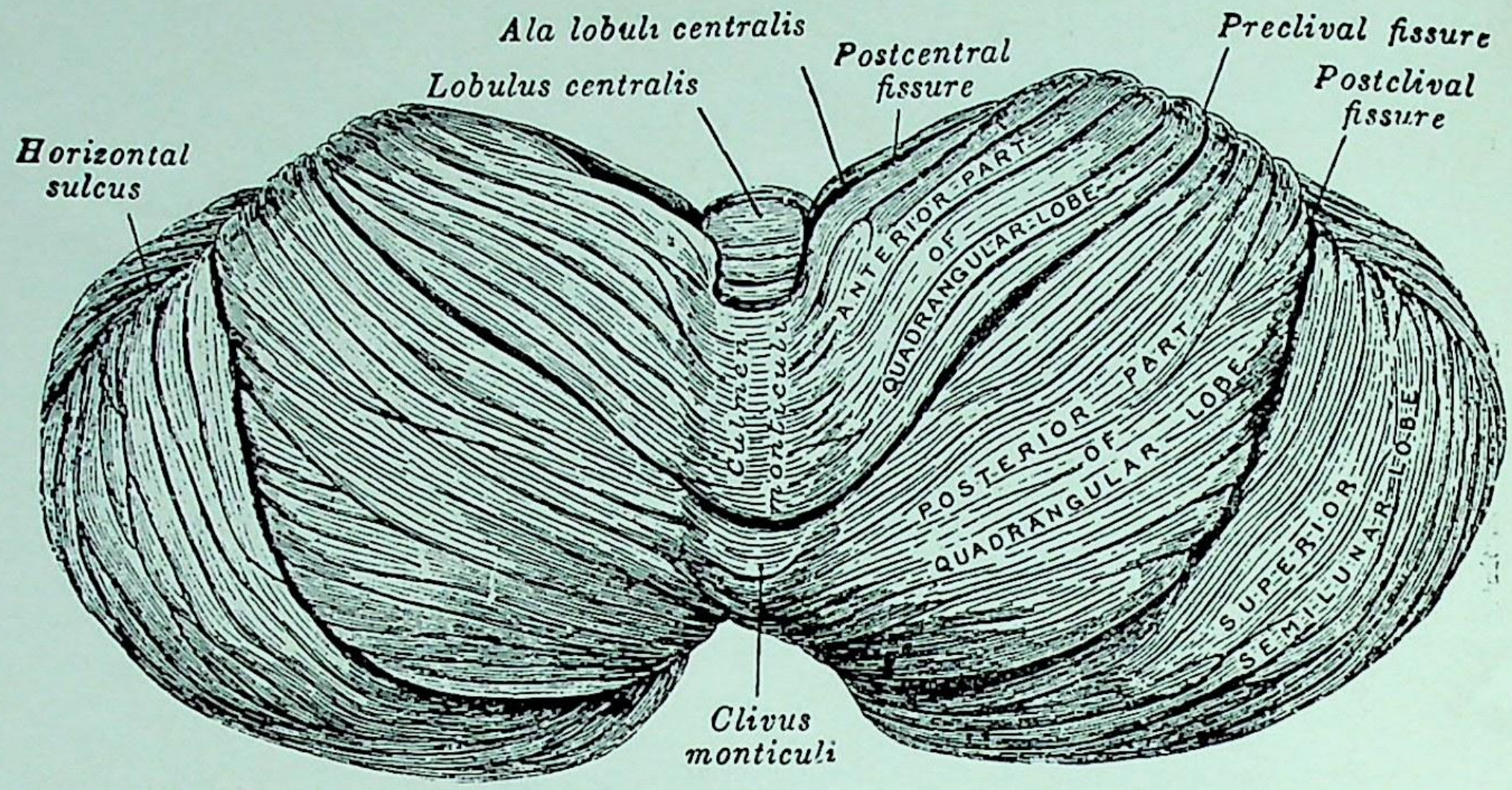
Ala lobuli centralis
Postcentral fissure
Preclival fissure
Lobulus centralis
Postclival fissure
Horizontal sulcus
Culmen monticuli
ANTERIOR PART OF QUADRANGULAR LOBE
POSTERIOR PART OF QUADRANGULAR LOBE
SUPERIOR SEMILUNAR LOBE
Clivus monticuli

Fig. 835.—The cerebellum. Interior aspect. (Sharpey-Schaffer.)

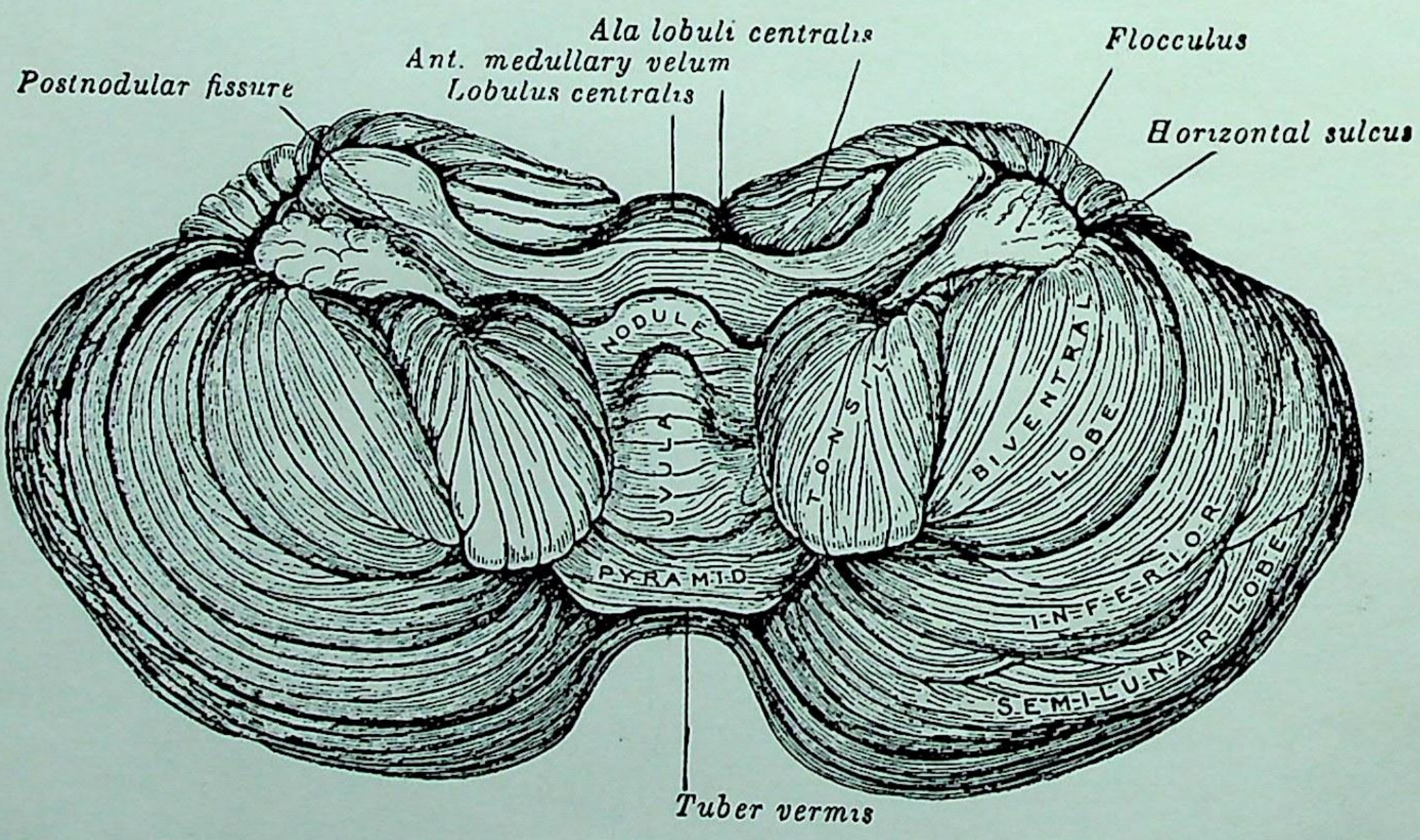
Ala lobuli centralis
Ant. medullary velum
Lobulus centralis
Flocculus
Postnodular fissure
Horizontal sulcus
NODULE
UVULA
TONSIL
BIVENTRAL LOBE
PYRAMID
INFERIOR SEMILUNAR LOBE
Tuber vermis

ہیں۔ یہ مرکزی لختے کے آگے واقع ہے۔ اور اس سے ڈھکا ہوا ہے۔ یہ اگلے میڈلری ویلم (medullary velum) کی ظہری سطح پر ٹکا ہوا ہے اور اس کا سفید مادہ ویلم والے سفید مادہ کے ساتھ مسلسل ہے۔

لابولس سنٹریلس اور ایلی (alae) لابولس سنٹریلس ایک چھوٹی مربع لختک ہے۔ جو اگلے دمیغی کٹاؤ میں واقع ہے۔ یہ لنگولا کا تراکب کرتا ہے لیکن پیش مرکزی شق کے ذریعہ اس سے الگ ہے۔ جانبی طرف یہ ہر ایک نیم کرہ میں ایک پر جیسے بڑھاؤ یعنی ایلا لوبولائی سنٹریلس (ala lobuli centralis) کی شکل میں بڑھ جاتا ہے۔

مانٹی کولس (monticulus) **اور چوکون لختکیں** مانٹیکولس بالائی ورمس کا سب سے بڑا حصہ ہے۔ آگے یہ مرکزی لختک کا تراکب کرتا ہے جس سے اس کو پیش مرکزی شق الگ کرتی ہے۔ جانبی طرف یہ نیم کروں میں چوکون لختکوں کے ساتھ مسلسل ہے۔ یہ پری کلائول (preclival) شق (پہلی شق) کے ذریعہ ایک اگلے اٹھے ہوئے حصے یعنی کلمن (culmen) یا چوٹی اور ایک پچھلے ڈھلوان حصے یعنی کلائوس (clivus) میں منقسم ہے۔ چوکون لختک اسی طرح منقسم ہے۔ کلمن اور چوکون لختکوں کے اگلے حصے لوبس کلمینس (culminis) بناتے ہیں اور کلائوس (clivus) اور پچھلے حصوں سے لوبس کلائوی (lobusclivi) بنتا ہے۔

فولیم ورمس اور بالائی ہلالی لختکیں (superior semi lunar lobules) فولیم ورمس (فولیم کیکومینس (cacuminis) بالائی ورمس کے پچھلے سرے پر ایک چھوٹا۔ تنگ۔ چھپا ہوا بند ہے۔ جس میں بظاہر ایک ہی پتا ہے لیکن حقیقت میں اسکی بالائی اور زیرین سطحوں پر ثانوی شقوں کے نشان ہیں۔ جانبی رخ یہ ہر ایک نیم کرہ کے اندر پھیل کر ایک خاصی لختک یعنی بالائی ہلالی لختک بناتا ہے۔ جو نیم کرہ کی بالائی سطح کے پچھلی ایک ثلث میں واقع ہے۔ اور نیچے افقی تجویف سے محدود ہے۔ فولیم ورمس اور بالائی ہلالی لختکیں ہلالی لختہ بناتی ہیں۔

دماغ کی زیریں سطح (تصویر-835) وسطی خط میں زیریں ورمس کو پیش کرتی ہے۔ جو ویلیکولا میں چھپا ہے۔ اور ہر طرف ایک عمقی میزاب یعنی سلکس ویلی کولی کے ذریعہ نیم کرے سے الگ ہے۔ یہ سطح بالائی سطح کی طرح لختکوں میں منقسم ہے۔ لیکن ترتیب زیادہ پیچیدہ ہے۔ اور ورمس کے حصوں کے تعلقات نیم کرّوں کے حصوں کے ساتھ کم واضح ہیں۔ زیریں ورمس آگے سے ان حصوں میں تحتی منقسم ہے۔ (۱) ناڈیول (nodule) (۲) او وولا (uvula) (۳) پیرامڈ (pyramid) اور (۴) ٹیوبر ورمس۔ ہر ایک نیم کرّہ میں مطابقی حصے یہ ہیں۔ (۱) فلاکولس (fiocculus) (۲) ٹانسلا سیری بلائی (tonsilla cerebelli) (۳) بائیونٹرل لابیول (biventral lobule) اور (۴) انفیریر سیمی لیونر لابیول۔ تین بڑی شقیں یہ ہیں:- (۱) پوسٹ ناڈولر فشر جو ناڈول اور اووولا کے درمیان ورمس کے پار آڑا جاتا ہے۔ نیم کرّوں کے اندر یہ فشر ٹانسلا (tonsilla) اور بائیونٹرل لختے کے آگے گزرتا ہے۔ لیکن فلاکولس کے پیچھے۔ اور آڑی تجویف کے اگلے سرے میں ملتا ہے (۲) پیش اہرامی (pre-pyramidal) فشر اوووولا اور ہرم کے درمیان ورمس کا تقاطع کرتا ہے۔ پھر ٹانسلا اور بائیونٹرل لختہ کے درمیان آگے کو 833 مڑتا ہے۔ تاکہ پس گرہکی فشر میں مل جائے۔ (۳) پس اہرامی فشر ہرم اور ٹیوبر ورمس کے درمیان ورمس کے پار گزرتا ہے۔ اور نیم کرّہ کے اندر ٹانسلا اور بائیونٹرل لختک کے پیچھے گزرتا ہے۔ اور پھر بائیونٹرل لختک کے جانبی کنارے کے ساتھ ساتھ پوسٹ نوڈولر فشر تک جاتا ہے۔ نیم کرّہ کے اندر یہ زیریں ہلالی لختک کی اگلی حد بناتا ہے۔

ناڈول۔ پوسٹ میڈلری ویلم اور فلاکولس مل کر لوبس ناڈولائی (lobus noduli) بناتے ہیں۔ ناڈیول یعنی زیریں ورمس کا اگلا سرا چوتھے بطین کی چھت سے لگا رہتا ہے۔ اور صرف اسی وقت واضح طور پر دکھائی دیتا ہے۔ کہ میڈلا آبلانگاٹا اور پانز سے دماغ کو الگ کر دیا جائے۔ ناڈیول کے ہر طرف سفید مادہ کی ایک پتلی تہ ہے۔ جس کو پوسٹیریر میڈلری ویلم کہتے

ہیں۔ فلاکولس ایک ابھری ہوئی بے قاعدہ لختک ہے۔ جو بائی ونٹرل لختک کے سامنے اس کے اور برکیم پانٹس سیری بلائی (brachium pontiscerebelli) کے درمیان واقع ہے۔ یہ چند چھوٹے پتروں میں تحتی منقسم ہے۔ اور اپنے مرکزی سفید گودے کے ذریعہ پوسٹیریر میڈلری ویلم کے ساتھ ملا ہوا ہے

اووولا اور دونوں ٹانسل مل کر لوبس اووولی (lobus uvulae) بناتے ہیں۔ اووولا زیرین ورمس کا معتدبہ حصہ ہے۔ یہ ہر طرف ٹانسلا سے سلکس ویلیکولی کے ذریعہ علٰحدہ ہے۔ جس کی تہ میں یہ ٹانسلا کے ساتھ رمادی مادہ کی ایک ناب دار حید کے ذریعہ ملا ہوا ہے۔ جس کو ناب دار بند کہتے ہیں دونوں ٹانسل گول پوٹیں ہیں۔ جو نیم کرّوں کے اندر واقع ہیں۔ ان میں سے ہر ایک گہرے حفرے میں واقع ہے۔ جس کو پرندے کا گھونسلا کہتے ہیں۔ اور جو اووولا اور بائی ونٹرل لختک کے درمیان واقع ہے۔

پیرامڈ (pyramid) اور بائی ونٹرل لابولز۔ ہرم اور بائی ونٹرل لختکیں مل کر لوبس پیرمیڈیلیس (lobus pyramidalis) بناتی ہیں۔ پیرامڈ ایک مخروطی بڑھاؤ اور زیرین ورمس کا سب سے بڑا ابھار ہے۔ یہ ہر ایک نیم کرے سے سلکس ویلیکولی کے ذریعہ الگ ہے۔ جسکی تہ کے پار یہ بائیونٹرل لختک کے ساتھ ایک مدھم رمادی بند کے ذریعہ ملا ہوا ہے۔ جو اُس ناب دار بند کا متماثل ہے۔ جس کا پہلے ذکر ہوا۔ بائیونٹرل لختک شکل میں کسی قدر بیضوی ہے۔ اس کا زیادہ تنگ سرا پیچھے اور جانبی طرف رخ رکھتا ہے۔ اور رمادی بند کے ذریعہ پیرانڈ کے ساتھ ملا ہوا ہے۔ اس کا چوڑا سرا جس کا آگے کو رخ ہے ٹانسلا کے آگلے کنارے والے خط میں ہے۔ اور پوسٹ ناڈولر شق کے ذریعہ فلاکولس سے الگ ہے۔ جانبی کنارہ زیرین ہلالی لختک سے پوسٹ پیرامڈل قشر کے ذریعہ الگ ہے۔

ٹیوبرورمس اور زیرین ہلالی لختکیں لوبس ٹیوبرس (labustuberis) بناتی ہیں۔ ٹیوبرورمس یعنی زیرین ورمس کی سب سے پچھلی تقسیم چھوٹی جسامت کی ہے۔ اور جانبی رخ بڑی زیرین ہلالی لختکوں میں پھیلتی ہے۔ جو نیم کرّہ کی

زیریں سطح کا کم از کم دو تہائی بناتی ہیں۔

اینٹیریر میڈلری ویلم۔ (ویسنس (Vieussens) کا مصرع) سفید مادہ کا ایک پتلا۔ شفاف پتر ہے۔ جو بریکیا کنجنکٹوا کے درمیان پھیلتا ہے۔ اور ان کے ساتھ مل کر چوتھے بطین کے بالائی حصے کی چھت بناتا ہے۔ اسکی عمقی سطح بطین والے سرحلمہ سے ڈھکی ہوئی ہے۔ ویلم اوپر تنگ ہے۔ جہاں یہ کارپورا کواڈرائی جیمینا کے انفیریر کالیکولائی کے نیچے گزرتا ہے۔ اور نیچے چوڑا ہے جہاں یہ بالائی ورمس کے سفید مادہ کے ساتھ مسلسل ہے۔ **لنگولا** کے پتے اس کے زیریں نصف کی ظہری سطح پر بڑھے ہوئے ہیں۔ اور ایک وسطی حید یعنی فرینولم ویلی (frenulum veli) اس کے بالائی حصے پر زیریں کالیکولائی کے درمیان سے نزول کرتی ہے۔ ٹراکلیر اعصاب فرینولم کے پہلوؤں سے نکلتے ہیں

پوسٹیریر میڈلری ویلم۔ سفید مادہ کی ایک پتلی تہ ہے۔ جو اوپر جاکر ناڈول کے ہر طرف واقع ہے۔ یہ چوتھے بطین کی چھت کا ایک حصہ بناتا ہے اور اسکی عمقی سطح بطین والے سرحلمہ سے ڈھکی ہوئی ہے۔ اسکا بالائی محدب کنارہ شکل میں کسیقدر ہلالی۔ دماغ کے سفید مادہ کے ساتھ مسلسل ہے۔ اسکا زیریں مقعر کنارہ آزاد ہے۔ اور اس سے بطین والا سرحلمہ نیچے کی طرف بطین کے ٹینی (taeniae) تک بڑھا ہوا ہے۔

دونوں میڈلری ویلا دماغ کے سفید مادہ سے اپنے نکلنے کے خط کے ساتھ ساتھ ایک دوسرے سے متصل ہیں۔ اور یہ خطِ اتصال چوتھے بطین کی چھت کی چوٹی ہے جو اس کہف کی اندر سے سہمی تراش میں ایک نکیلا زاویہ معلوم ہوتی ہے۔

دماغ کی اندرونی ساخت

دماغ سفید اور رمادی مادہ پر مشتمل ہے:۔

Fig. 836.—A sagittal section through the left cerebellar hemisphere, near its junction with the vermis. (Sharpey-Schafer.)

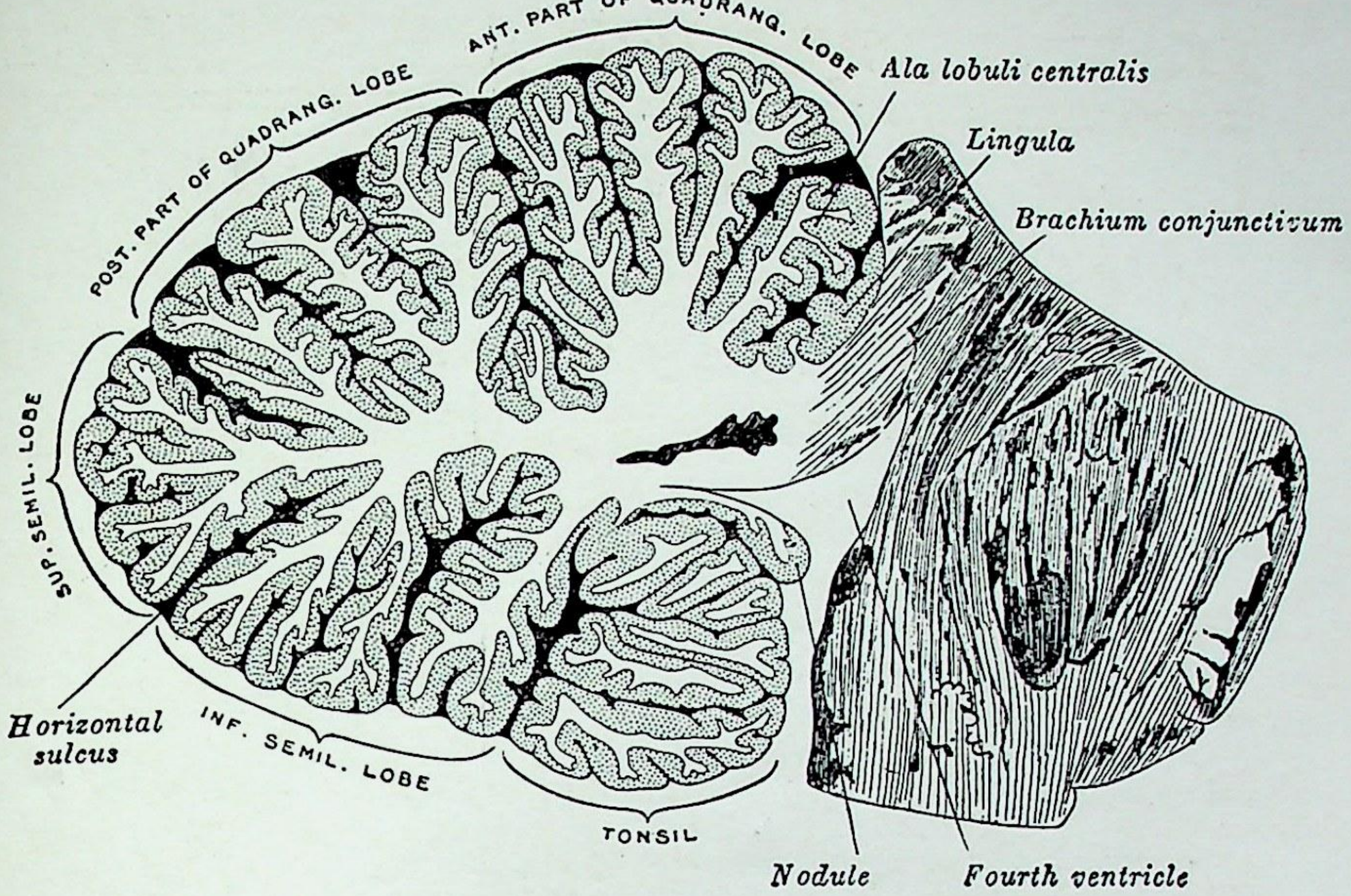
ANT. PART OF QUADRANG. LOBE
Ala lobuli centralis
Lingula
POST. PART OF QUADRANG. LOBE
Brachium conjunctivum
SUP. SEMIL. LOBE
Horizontal sulcus
INF. SEMIL. LOBE
TONSIL
Nodule
Fourth ventricle

Fig. 837.—A dissection showing the projection fibres of the cerebellum. (E. B. Jamieson.)

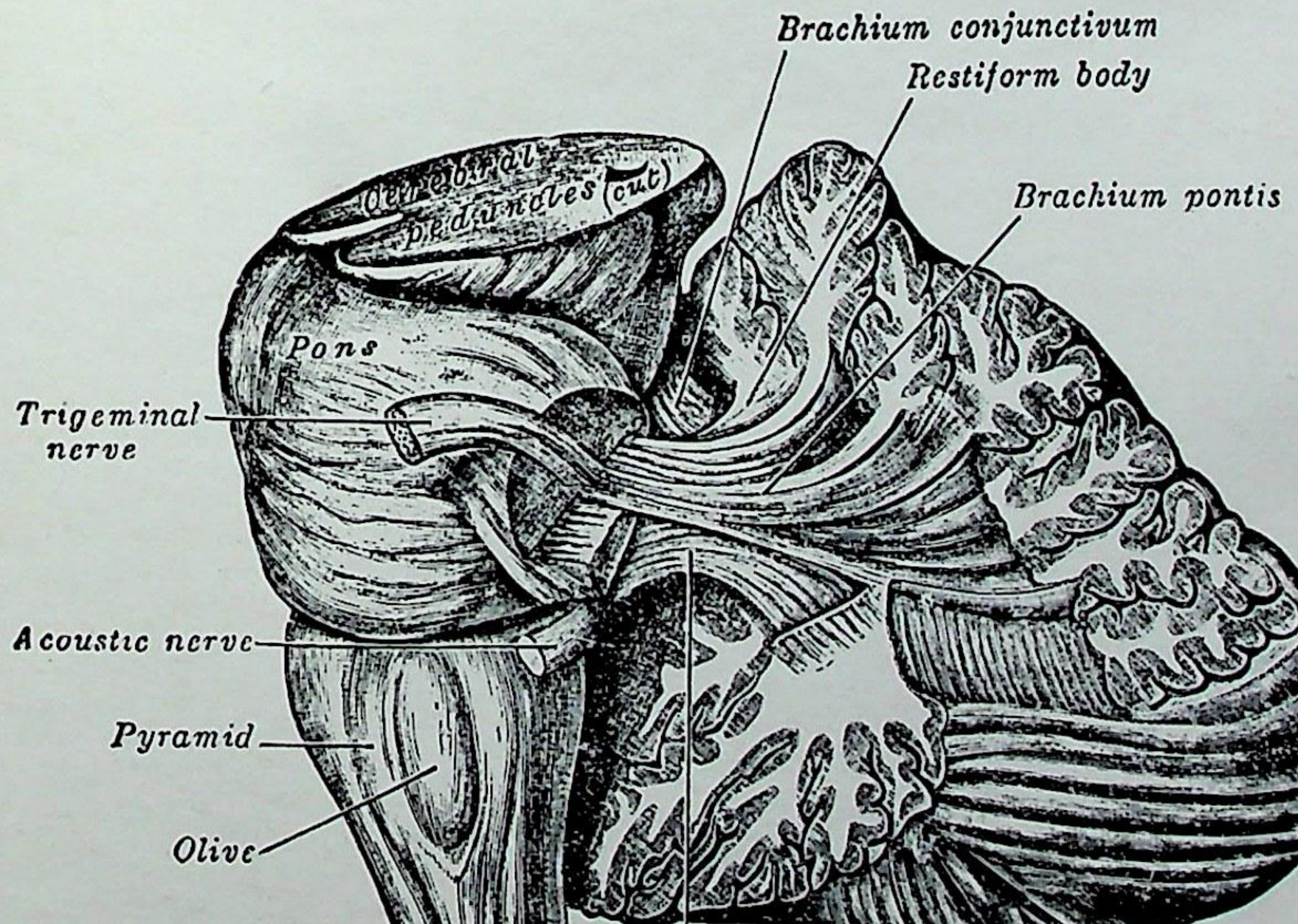
Brachium conjunctivum
Restiform body
Cerebral peduncles (cut)
Brachium pontis
Pons
Trigeminal nerve
Acoustic nerve
Pyramid
Olive
Restiform body

سفید مادہ - اگر ہر ایک نیم کرّہ میں سے سہمی تراش (تصویر- 836)
بنائی جائے تو اسکا اندرون سفید مادہ کے ایک مرکزی تنے کا بنا ہوا ملیگا۔
جسکے وسط میں ایک رمادی پوٹ یعنی ڈنٹیٹ نیوکلیس (dentate nucleus)
834 واقع ہے۔ اس مرکزی سفید تنے سے پلیٹوں کا ایک سلسلہ متسع ہوتا ہے۔
یہ پلیٹیں رمادی مادہ سے ڈھکی ہوئی ہیں۔ اور پتر بناتی ہیں۔ مرکزی تنے کی
بڑی شاخیں تقسیم ہوتی اور تحتی تقسیم ہوتی ہیں۔ اور ایک خاص شکل بنجاتی ہے
جسکو آربور وائٹی (arbor vitae) کہتے ہیں۔ اگر ورمس کے وسط کے اندر سے
سہمی تراش بنائی جائے۔ تو یہ دکھائی دیگا۔ کہ مرکزی تنا ایک عمودی اور ایک
افقی شاخ میں تقسیم ہوتا ہے۔ عمودی شاخ اوپر کی طرف کلمن مانٹی کولس تک
جاتی ہے۔ جہاں یہ خوب تحتی تقسیم ہوتی ہے۔ اسکی شاخوں میں سے ایک
شاخ مرکزی تلختک تک آگے کو اور اوسکے اوپر کو جاتی ہے۔ افقی شاخ
پیچھے کی طرف فولیم ورمس (folium vermis) تک جاتی ہے۔ اور بڑی بڑی
ثانوی شاخیں دے چکنے کی وجہ سے جسامت میں بہت گھٹ جاتی ہے۔ ان
شاخوں میں سے ایک کلائوس مانٹی کولائی (clivus monticuli) تک صعود کرتی ہے
دوسری نزول کرتی ہیں۔ اور ٹیوبر ورمس - پیرامِڈ - اووولا (uvula) اور ناڈول
(nodule) میں داخل ہوتی ہیں۔

دمیغ کا سفید مادہ مرمیہ ریشوں (projection-fibres) اور خاص ریشوں (fibriae proprii) سے بنا ہے۔

مرمیہ ریشے - دمیغ بھیجہ کے دوسرے حصوں کے ساتھ مرمیہ ریشوں کے تین بڑے بنڈلوں کے ذریعہ ملا ہوا ہے۔ یعنی دماغ کے ساتھ بریکیا کنجنکٹائوا کے ذریعہ پانز کے ساتھ بریکیا پانٹس کے ذریعہ اور رسٹیفارم باڈیز کے ذریعہ میڈلا آبلانگاٹا کے ساتھ (تصویر- 837)

بریکیا کنجنکٹائوا (سوپیریر سیری بلیر پیڈنکلز) تعداد میں دو اور ہر طرف ایک ایک ہیں۔ یہ نیم کروں کے سفید مادہ کے بالائی اور وسطانی حصے سے نکلتے ہیں۔ اور دمیغ کے بالائی حصے کے اوجھل واقع ہیں۔ یہ وسطی خط

کے پار ایک دوسرے کے ساتھ اینٹیریر میڈلری ویلم کے ذریعہ ملے ہوئے ہیں۔ اور انکا تعاقب اوپر کی طرف زیرین کالیکولائی تک ہو سکتا ہے۔ جنکے نیچے یہ غائب ہوتے ہیں۔ نیچے یہ چوتھے بطین کی بالائی جانبی حدود بناتے ہیں۔ لیکن جب صعود کرتے ہیں۔ تو بطین کے ظہری رخ پر مستدق ہوتے ہیں۔ اور اسکی چھت کا ایک حصہ بناتے ہیں۔

بریکیم کنجنکٹائوم کے بیشتر ریشے دمیغ کے ڈنٹیٹ نیوکلیس کے خلیوں سے نکلتے ہیں۔ (صفحہ۔837) اور اس نوات کے ناف سے نکلتے ہیں۔ لیکن چند ریشے اِس دمیغی سفید مادہ کے اندر کے چھوٹے رمادی نواتوں کے خلیوں سے نکلتے ہیں۔ دونوں بریکیا کے ریشے کارپورا کواڈرائی جیمینا کے نیچے اوپر کو جاتے ہیں۔ اور سیریبرل ایکوا ڈکٹ کی بطینی سطح پر پورا تقاطع کرتے ہیں۔ اور پھر صعودی اور نزولی شاخوں میں تقسیم ہوتے ہیں۔

ان صعودی شاخوں میں سے بیشتر سرخ نوات میں ختم ہوتی ہیں۔ لیکن بعض تھیلیمس کو اور آکولو موٹر عصب کے نوات کو جاتی ہیں۔ 835

نزولی شاخوں کا تعاقب پانز اور میڈلا کے اندر تک کیا جاسکتا ہے کہال (Cajal) کا عقیدہ یہ ہے کہ یہ شاخیں میڈلا اسپائی نیلس کے اگلے اور جانبی لچھوں میں چلی جاتی ہیں۔ اگلی نخاعی دمیغی لچھی کے ریشے دمیغ تک پہنچنے کے لیئے بریکیا کنجنکٹائوا کے اندر سے گزرتے ہیں۔ ٹکٹو سیری بیلیر (tecto-cerebellar) ریشے بریکیا کنجنکٹائوا کے اندر سے ہو کر وسط دماغ کی چھت سے دمیغ تک جاتے ہیں۔

بریکیا پانٹس (وسطی دمیغی پیڈنکلز) (تصویر۔837) زیادہ تر ان مرکزرو ریشوں سے بنے ہیں۔ جو مخالف طرف کے پانز کے نواتوں کے خلیوں سے نکلتے ہیں۔ اور دمیغی قشرہ میں ختم ہوتے ہیں۔ کہتے ہیں کہ انہیں پانز کے نواتوں کو جانے والے بعض برآرندہ ریشے ہیں۔ اور بعض ایسے ہیں جو میڈلا اسپائی نیلس کو جاتے ہیں۔ ہر ایک بریکیم پانٹس کے ریشے تین لچھیوں۔ بالائی زیرین اور عمقی میں جاتے ہیں۔ بالائی لچھی پانز کے بالائی

آڑے ریشوں سے بنتی ہے۔ یہ پیچھے کو اور جانبی طرف رخ رکھتی ہے۔ اور باقی دو لچھیوں سے اوپری ہوتی ہے۔ اور زیادہ تر ریشے دماغی نیم کروں کی زیرین سطح والی لختکوں اور بالائی سطح کے ان حصوں میں پھیلتے ہیں جو پچھلے اور جانبی کناروں سے ملے ہوئے ہیں۔ زیرین لچھی پانز کے زیر ترین آڑے ریشوں سے بنتی ہے۔ یہ بالائی لچھی کے اوجھل گزرتی ہے۔ اور نیچے کو اور پیچھے کو اسکے کم و بیش متوازی جاتی ہے۔ تاکہ ورمس کے قریب زیرین سطح پر کے پتوں میں انقسیم ہوجائے۔ عمقی لچھی میں پانز کے عمقی آڑے ریشوں میں سے بیشتر ریشے شامل ہیں. پہلے پہل یہ بالائی اور زیرین لچھیوں سے ڈھکی ہوتی ہے۔ لیکن ترچھی گزر کر بالائی لچھی کے وسطانی جانب نمایاں ہوتی ہے۔ جس سے یہ ایک بنڈل پاتی ہے۔ اِسکے ریشے پھیلتے ہیں۔ اور بالائی اگلے دماغی پتوں کو جاتے ہیں۔ اس لچھی کے ریشے رسٹیفارم باڈی کے ریشوں کو ڈھانکتے ہیں[*]۔

رسٹیفارم باڈیز (زیرین دماغی پیڈنکلز) پہلے پہل اوپر کو اور جانبی طرف گزرتے ہیں۔ چوتھے بطین کی جانبی دیواروں کے حصے بناتے ہیں۔ اور یک لخت پیچھے کو مڑتے ہیں۔ تاکہ بریکیا کنجنکٹائوا اور بریکیا پانٹس کے درمیان دماغ میں داخل ہوجائیں۔ ہر ایک رسٹیفارم باڈی میں مندرجہ ذیل لچھیاں ہیں (١) میڈلا اسپائی نیلس کا راست دماغی قطعہ (پچھلی نخاعی دماغی لچھی)، جس کا زیادہ حصہ بالائی ورمس کے قشرہ میں ختم ہوتا ہے۔ (٢) اسی طرف اور مقابل کی طرف کے گریسی لِس نوات اور کیونی ایٹس نوات سے آنے والے ریشے۔ (٣) مقابل کے زیرین آلیوری (olivary) نوات سے آنیوالے ریشے۔ (٤) میڈلا آبلانگاٹا کی جالدار بافت سے آنیوالے تقاطع کردہ اور تقاطع ناکردہ ریشے۔ (٥) وسٹی بول (vestibule) والے ریشے جو کچھ تو

---

[*] دیکھو ایک مضمون (E. B. Jamieson, Journal of Anatomy and Physiology Vol. XLIV.)

اکوسٹک عصب کی وسطی بول والی تقسیم سے آتے ہیں۔ اور کچھ ان نواتوں سے آتے ہیں۔ جن میں یہ تقسیم ختم ہوتی ہے۔ یہ ریشے رسٹیفارم باڈی کے وسطانی فلقہ میں واقع ہیں۔ اور صعودی اور نزولی شاخوں میں تقسیم ہوتے ہیں۔ صعودی شاخیں کچھ تو مقابل کے چھت والے نوات میں ختم ہوتی ہیں اور کچھ دمیغ کے قشرہ میں۔ (۶) سیری بلو بلبر (cerebello-bulbar) ریشے جو مقابل کی چھت کے نوات سے۔ اور غالباً ڈنٹیٹ نوات سے آتے ہیں اور ڈائٹر (Deiter) کے نوات اور میڈلا آبلانگاٹا کی جالدار بافت میں ختم ہوتے ہیں۔

دمیغ کے **اصلی ریشے** (fibriae proprii) دو قسم کے ہیں۔

(۱) ربطی ریشے (commissural fibres) جو ورمس کے اگلے اور پچھلے حصوں میں وسطی خط کا تقاطع کرتے ہیں۔ اور دمیغ کے مقابل نصفوں کو ملاتے ہیں۔

(۲) آرکوایٹ یا ایسوسی ایشن فائبرس (association-fibres) یا وہ ریشے جو متصل لختکوں اور پتروں کو ایک دوسرے کے ساتھ ملاتے ہیں۔

رمادی مادہ۔ دمیغ کا رمادی مادہ دو مقامات میں ملتا ہے (۱) سطح پر جو قشرہ بناتا ہے۔ (۲) الگ الگ پوٹیں اندرون میں۔

(۱) قشرہ کا رمادی مادہ ایک خاص پتے دار شکل پیش کرتا ہے۔ جو ان پتروں کے سلسلہ کی وجہ سے ہے۔ جو مرکزی سفید مادہ سے باہر نکلتے ہیں اور یہ خود ثانوی پتر دیتے ہیں۔ جو رمادی مادہ سے ڈھکے ہوئے ہیں۔

باہر کی طرف یہ قشرہ پایا میٹر سے ڈھکا ہوا ہے اور اندر کی طرف سفید مادہ پر ٹکا ہے۔ 837

قشرہ کا خردبینی امتحان (تصویر- 838) قشرہ دو تہوں پر مشتمل ہے یعنی ایک بیرونی رمادی یا سالمی تہ اور ایک اندرونی زنگ کے رنگ کی یا نواتی تہ۔ انکے درمیان خلیوں کا ایک نامکمل طبقہ ہے۔ جن کو پرکنجی (Purkinje) کے خلیے کہتے ہیں۔

بیرونی۔ رمادی یا سالمی تہ عصبی ریشوں اور خلیوں پر مشتمل ہے۔ ان

FIG. 838.—A transverse section through a cerebellar folium. Diagrammatic. (After Ramon y Cajal and Kölliker.)

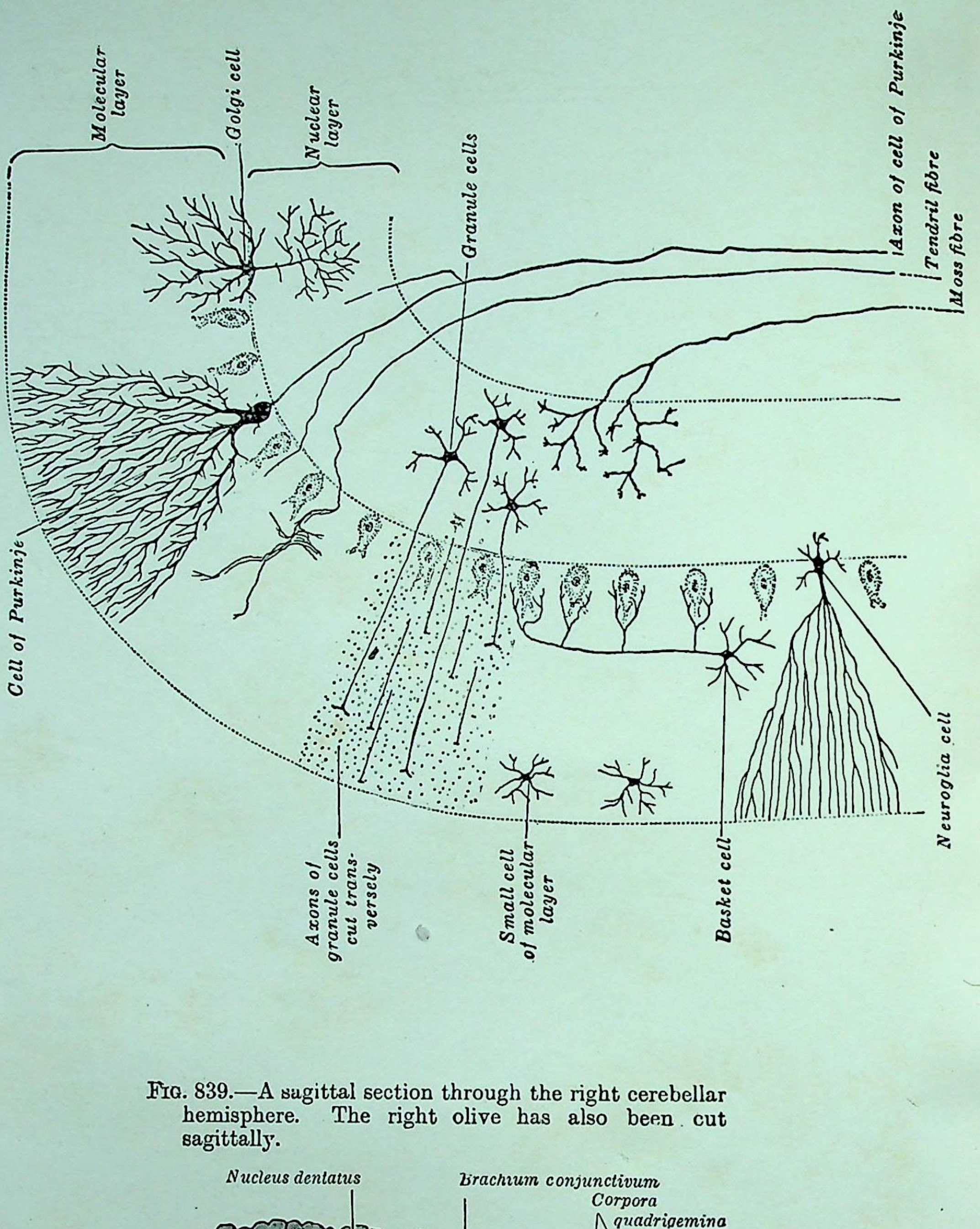
Molecular layer
Golgi cell
Nuclear layer
Granule cells
Axon of cell of Purkinje
Tendril fibre
Moss fibre
Cell of Purkinje
Axons of granule cells cut transversely
Small cell of molecular layer
Basket cell
Neuroglia cell

FIG. 839.—A sagittal section through the right cerebellar hemisphere. The right olive has also been cut sagittally.

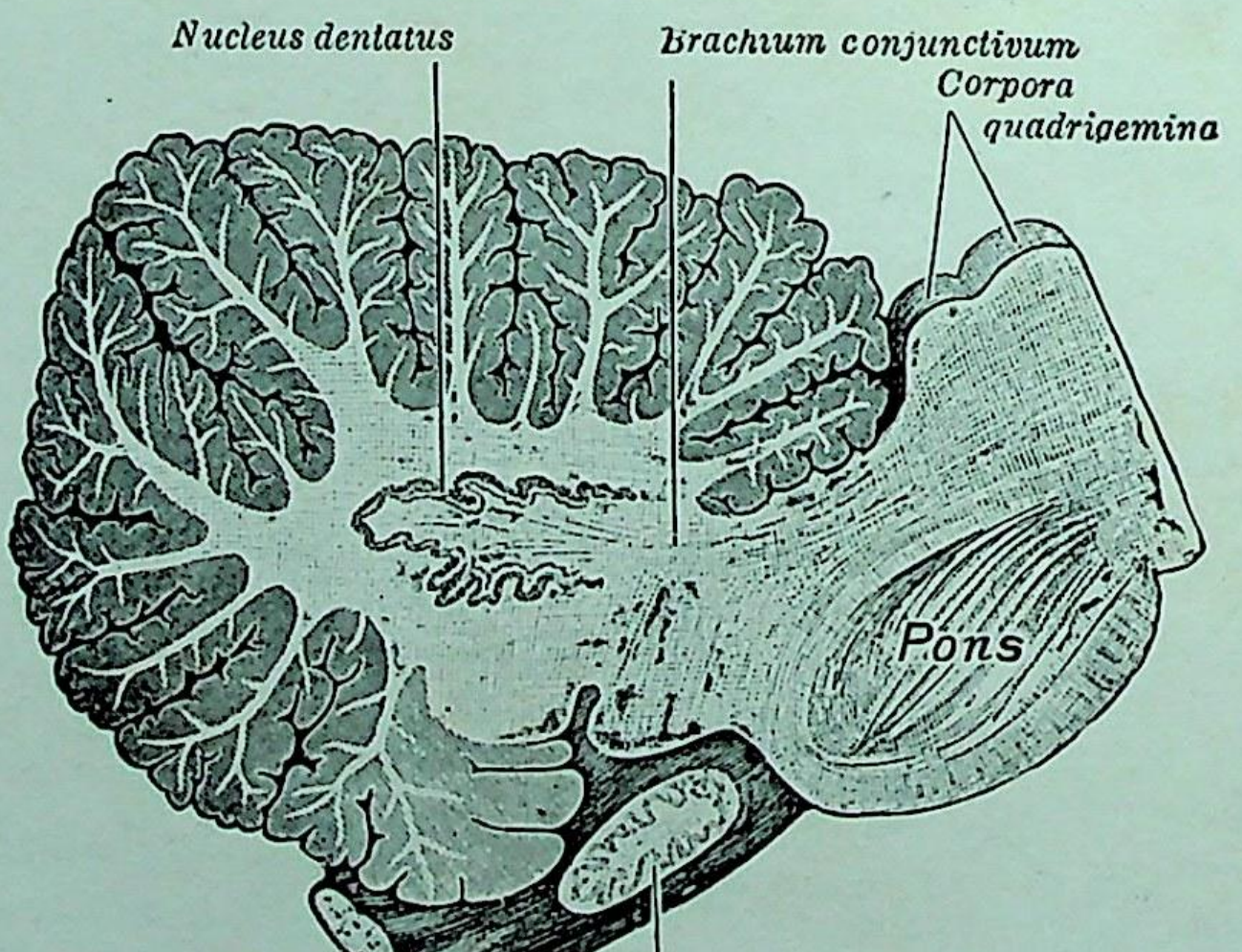
Nucleus dentatus
Brachium conjunctivum
Corpora quadrigemina
Pons
Inferior olivary nucleus

ریشوں میں یہ شامل ہیں (الف) پرکنجی کے خلیوں کے شجرئیے (dendrites) اور محوری ہم جانبات (ب) نواتی تہ کے خلیوں کے ریشے (ج) دمیغ کے سفید مادہ کے ریشے (د) وہ ریشے جو خود سالمی تہ سے آتے ہیں۔ انکے علاوہ اور ریشے ہیں۔ جو انتصابی رُخ رکھتے ہیں۔ اور اُن بڑے نیوروگلایا والے خلیوں کے زائدے ہیں۔ جو نواتی تہ میں واقع ہیں۔ یہ باہر کو رماوی مادہ کے محیط کی طرف جاتے ہیں۔ جہاں یہ چھوٹی مخروطی کلائیوں میں پھیل جاتے ہیں۔ جو پایا میٹر کے نیچے ایک قسم کی حدبند جھلی بناتی ہیں۔ جو ریٹینا کی اندرونی حدبند جھلی سے یکسا ترکیب ہے۔

سالمی تہ کے خلیے چھوٹے ہوتے ہیں اور ایک اندرونی اور ایک بیرونی تہ میں مرتب ہیں۔ ان سب میں شاخدار محورئیے ہوتے ہیں۔ اندرونی تہ کے خلیوں کو ٹوکری خلیے (basket-eells) کہتے ہیں۔ انکے محورئیے کچھ فاصلے تک پتے کی سطح کے متوازی جاتے ہیں۔ اور ہم جانب شاخیں دیتے ہیں۔ پرکنجی کے خلیوں کے جسموں کے گرد ٹوکری جیسے جال بناتی ہیں۔

پرکنجی کے خلیے دمیغ کے ساتھ مخصوص ہیں۔ یہ سالمی اور نواتی تہوں کے اتصال پر بڑے صراحی نما خلیوں کی ایک تنہا تہ بناتے ہیں۔ انکے قاعدے نواتی تہ سے لگے رہتے ہیں۔ یہ خلیے اُس رُخ میں چپٹے ہیں۔ جو پتے کے لمبے محور سے آڑا ہے۔ اور اسوجہ سے اُن تراشوں میں چپٹے دکھائی دیتے ہیں۔ جو پتے کے پار گزرتی ہیں۔ اور ان تراشوں میں تکلہ نما دکھائی دیتے ہیں۔ جو پتے کے لمبے محور کے متوازی ہوتی ہیں۔ صراحی کی گردن سے ایک یا زیادہ شجرئیے (dendrites) نکلتے اور سالمی تہ میں جاتے ہیں۔ جہاں یہ تحتی تقسیم ہوتے ہیں اور ایک نہایت گھنا شجراؤ بناتے ہیں۔ ان شجریوں کی مختلف تقسیمیں اجانبی کانٹے نما زائدوں سے ڈھکی ہوتی ہیں۔ خلیے کی طرح یہ شجراؤ پتے کے لمبے محور سے زاویہ قائمہ پر چپٹا ہے۔ دوسرے لفظوں میں یہ ایک میوہ دار درخت کی شاخوں سے مشابہ ہے۔ جو کسی جالی یا دیوار کے ساتھ چڑھایا گیا ہو۔ اسلئے ان تراشوں میں جو کسی پتے کے پار بنائی جائیں۔ یہ شجراؤ چوڑا اور پھیلا ہوا ہوتا ہے۔

لیکن پتے کے لمبے محور کے متوازی تراشوں میں یہ شجراؤ خلیے کی طرح کناروں سے دکھائی دیتا ہے۔ اور ایک تنگ رقبہ تک محدود ہے۔

صراحی کی شکل کے خلیے کے پیندے سے محوریہ اٹھتا ہے۔ یہ نواتی تہ میں سے گزرتا ہے۔ اور لب پوش ہوکر تحتی سفید مادہ کے اندر عصبی ریشہ بنکر چلا جاتا ہے۔ جب یہ نواتی تہ میں سے گزرتا ہے تو ہمیں ہم جانب شاخیں دیتا ہے۔ جن میں سے بعض سالمی تہ میں جاتی ہیں۔

اندرونی زنگ کے رنگ کی یا نواتی تہ۔ (تصویر-838) میں بہت سے چھوٹے سرخی نما بھورے رنگ کے خلیے اور بہت سی عصبی ریشکیں ہیں۔ بیشتر خلیے تقریباً گروی ہیں۔ اور چھوٹے شجرئیے رکھتے ہیں۔ جو نواتی تہ میں مکڑی کی طرح پھیلتے ہیں۔ ان کے محورئیے سالمی تہ میں جاتے ہیں۔ اور زاویہ قائمہ پر دو شاخ ہوکر تھوڑے فاصلہ تک پتے کے لمبے محور کے متوازی گزرتے ہیں نواتی تہ کے بیرونی حصے میں گالگی کے طرز ۲ کے بعض بڑے خلیے ہوتے ہیں۔ ان کے محورئیے خلیے سے نکلتے ہی کئی بار تقسیم ہوتے ہیں اور نواتی تہ میں جاتے ہیں۔ لیکن ان کے شجرئیے زیادہ تر سالمی تہ میں پھیلتے ہیں۔

آخرکار دماغی قشرہ کے رمادی مادہ میں ایسے ریشے ہوتے ہیں۔ جو سفید مرکز سے آتے ہیں۔ اور قشرہ میں گھستے ہیں۔ ان ریشوں کا خلوی آغاز معلوم نہیں۔ لیکن یہ غالباً درآئندہ ریشے ہیں۔ جو بریکیا اور رسٹیفارم باڈیز میں ہوتے ہیں۔ انمیں سے بعض نواتی تہ کے اندر بہت سی ایسی شاخوں میں تقسیم ہوکر ختم ہوتے ہیں۔ جن پر عجیب کائی نما زائدے ہوتے ہیں۔ اس لئے انکو رامونی کہال (Ramony Cajal) نے کائی ریشے کہا ہے۔ یہ نواتی تہ کے خلیوں کے گرد ایک شجراؤ بناتے ہیں۔ باقی ریشوں یعنی چمٹنے والوں (clinging) یا بیل کے ڈوروں جیسے (tendril) ریشوں کا تعاقب سالمی تہ کے اندر تک کیا جاسکتا ہے۔ جہاں انکی شاخیں پرکنجی کے خلیوں کے شجریوں کے گرد لپٹتی ہیں۔

(۲) رمادہ مادہ کے خود مختار مرکز۔ دماغ کے سفید مادہ میں دبے ہوئے ہیں۔ اور ہر طرف تعداد میں چار ہیں۔ ایک بڑے قد کا ہے اور نیوکلیس ڈنٹیس

Nucleus dentatus کہلاتا ہے۔ باقی تین جو بہت چھوٹے ہیں۔ دمیغ کے مرکز کے قریب واقع ہیں۔ اور نیوکلیس امبولیفارمس (emboliformis) نیوکلیس گلوبوسس (globosus) اور نیوکلیس فیسٹی جیائی (fastigü) کہلاتے ہیں۔

نیوکلیس ڈنٹیٹس تصویر (839) نیم کرہ کے سفید مادہ کے تنے کے مرکز کے تھوڑا سا وسطانی جانب واقع ہے۔ یہ ایک بے قاعدہ دوہرائیے ہوئے رمادی پتر پر مشتمل ہے۔ جسمیں ایک سفید مرکز ہے۔ اور یہ اپنے پیش وسطانی رخ پر ایک 838 دروازہ یا نافہ رکھتا ہے۔ جسمیں سے بریکیم کنجنکٹا توم کے بیشتر ریشے نکلتے ہیں۔ (صفحہ 834)

نیوکلیس امبولیفارمس نیوکلیس ڈنٹیٹس کے وسطانی جانب کے قریب واقع ہے۔ اور اسکے نافہ کو جزواً ڈھانپتا ہے۔ نیوکلیس گلوبوسس جو ایک لمبی پوٹ ہے نیوکلیس امبولیفارمس کے وسطانی جانب واقع ہے اور آگے سے پیچھے کی طرف رخ رکھتا ہے۔ نیوکلیس فیسٹی جیائی (نیوکلیس ٹکٹائی (nucleus tecti) جو دوسرے دو سے کسقدر بڑا ہے۔ بالائی ورمس کے اگلے حصے میں وسطی خط کے قریب اور چوتھے بطین کی چھت کے عین اوپر واقع ہے۔ جس سے یہ سفید مادہ کی ایک پتلی تہ کے ذریعہ الگ ہے۔

چوتھا بطین (تصاویر 840, 841)

چوتھا بطین یا رہامبنکیفیلان (rhombencephalon) کا کہفہ کسیقدر لوز کی شکل کی فضا ہے۔ جو دمیغ کے آگے اور پانز اور میڈلا ابلانگاٹا کے بالائی نصف کے پیچھے واقع ہے۔ نمو کے نقطۂ نظر سے یہ تین حصوں پر مشتمل ہے یعنی ایک بالائی جو استھمس رہامبنکیفیلائی (isthumus rhombincephali) سے تعلق رکھتا ہے۔ ایک درمیانی جو میٹنکیفیلان (metencephalon) سے تعلق رکھتا ہے اور ایک زیرین جو مائلنکیفیلان (myelencephalon) سے متعلق ہے

یہ حدبہ دار سرحلمہ سے استر شدہ ہے۔ اور اسکا زیرین زاویہ میڈلا آبلانگاٹا کی مرکزی کنال کے ساتھ مسلسل ہے۔ اور اسکا بالائی زاویہ سیریبرل ایکوئیڈکٹ کے ساتھ جو تیسرے بطین کے کہفہ میں کھلتا ہے۔ اسکے وسطی حصے سے ایک تنگ خمدار جیب جسکو جانبی زائدہ کہتے ہیں۔ ہر طرف رسٹیفارم باڈی اور فلاکولس کے درمیان اوپر کو بڑھ جاتی ہے۔ اور گلاسو فیرنجیل اور ویگس اعصاب کے التحاق تک پہنچتی ہے۔

839 چوتھا بطین جانبی حدود۔ ایک چھت یعنی ظہری دیوار اور ایک فرش یعنی بطنی دیوار (رہامبائڈ فاسا rhomboid fossa) رکھتا ہے۔

جانبی حدود۔ ہر ایک جانبی حد کا زیرین حصہ کلیوا۔ فیسی کولس۔ کیونی ایٹس اور رسٹیفارم باڈی سے بنتا ہے۔ بالائی حصہ بریکیم پانٹس اور بریکیم کنجنکٹائوم (brachium conjunctivum) سے

چھت یا ظہری دیوار (تصویر 840) چھت کا بالائی حصہ بریکیا کنجنکٹائوا اور اگلے میڈلری ویلم سے بنتا ہے۔ اور زیرین حصہ پچھلے میڈلری ویلم۔ بطین کے سرحلمی استر (جو زیرین ٹیلا کورائڈیا سے ڈھکا ہے) بطین کے ٹینی اور اوبکس (obex) سے بنتا ہے۔

بریکیا کنجنکٹائوا (صفحہ 834) دماغ کے مرکزی سفید مادہ سے نکلکر اوپر کو اور آگے کو جاتے ہیں۔ اور پہلے بطین کے بالائی حصے کی جانبی حدود بناتے ہیں زیرین کالیکولائی پر پہنچکر یہ مستدق ہوتے ہیں۔ اور انکے وسطانی حصے بطین کا تراکب کرتے ہیں اور اسکی چھت کا ایک حصہ بناتے ہیں۔

اگلا میڈلّری ویلم (P. 833) بریکیا کنجنکٹائوا کے درمیانی زاویہ دار فاصلہ کو بھرتا ہے۔ اور پیچھے دماغ کے مرکزی سفید مادہ کے ساتھ مسلسل ہے۔ یہ اپنی ظہری سطح پر ابالائی ورمس کے لنگولا سے ڈھکا ہوا ہے۔

پچھلا میڈلّری ویلم (صفحہ 833) دماغ کے مرکزی سفید مادہ سے نکلکر ناڈیول اور ٹانسلوں کے سامنے نیچے کو اور آگے کو چلا جاتا ہے۔ اور نیچے ایک پتلے مقعر کسیقدر ناہموار کنارے میں ختم ہوتا ہے۔ اس کنارے سے نیچے بطین کی چھت عصبی مادہ سے معرّا ہے۔ سوائے بطین کی جانبی حدود کے بہت قرب کے

FIG. 840.—A scheme showing the roof of the fourth ventricle. The arrow is in the foramen of Majendie.

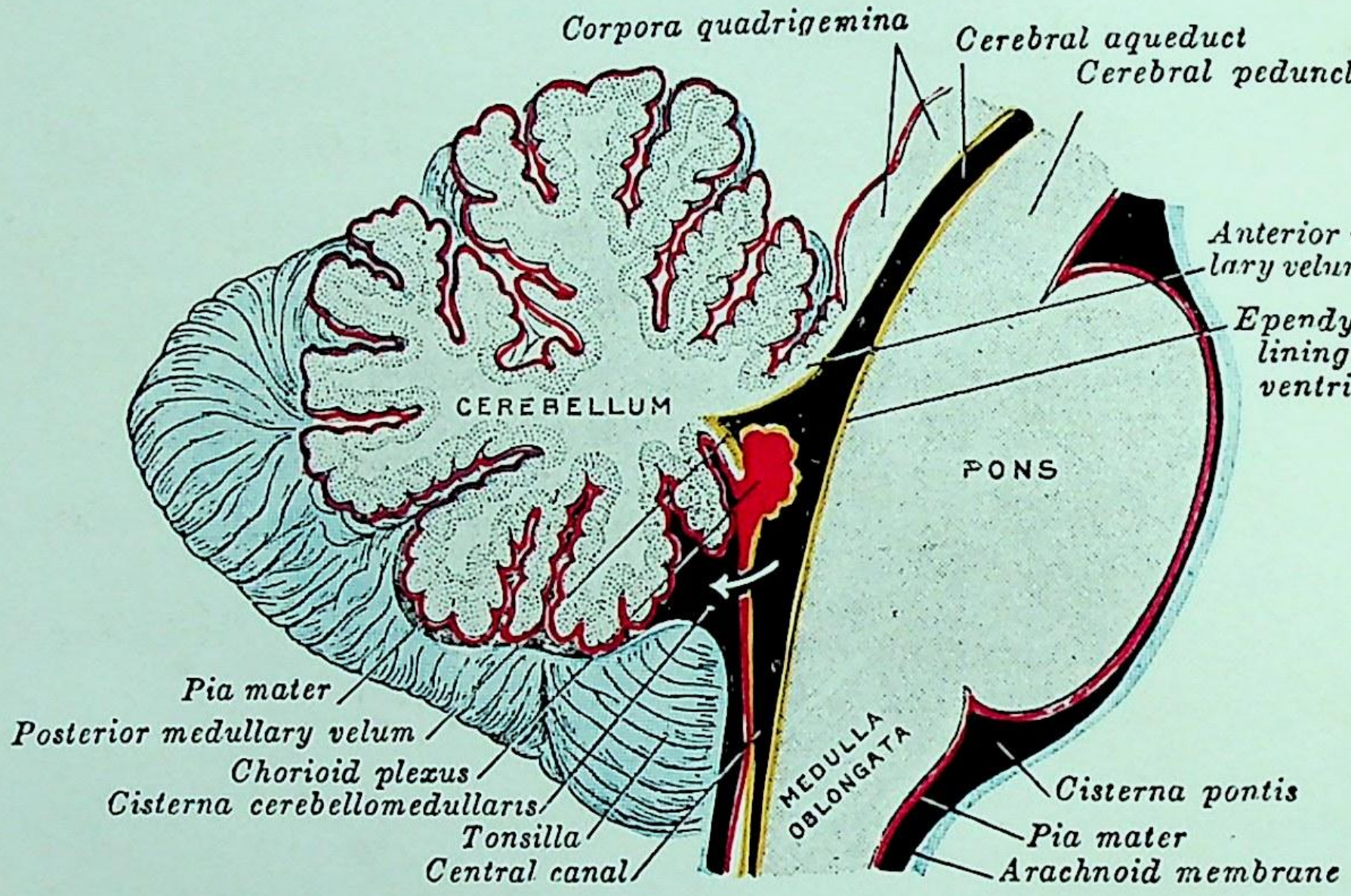
Corpora quadrigemina
Cerebral aqueduct
Cerebral peduncle
Anterior medullary velum
Ependymal lining of ventricle
CEREBELLUM
PONS
MEDULLA OBLONGATA
Pia mater
Posterior medullary velum
Chorioid plexus
Cisterna cerebellomedullaris
Tonsilla
Central canal
Cisterna pontis
Pia mater
Arachnoid membrane

FIG. 841.—The rhomboid fossa.

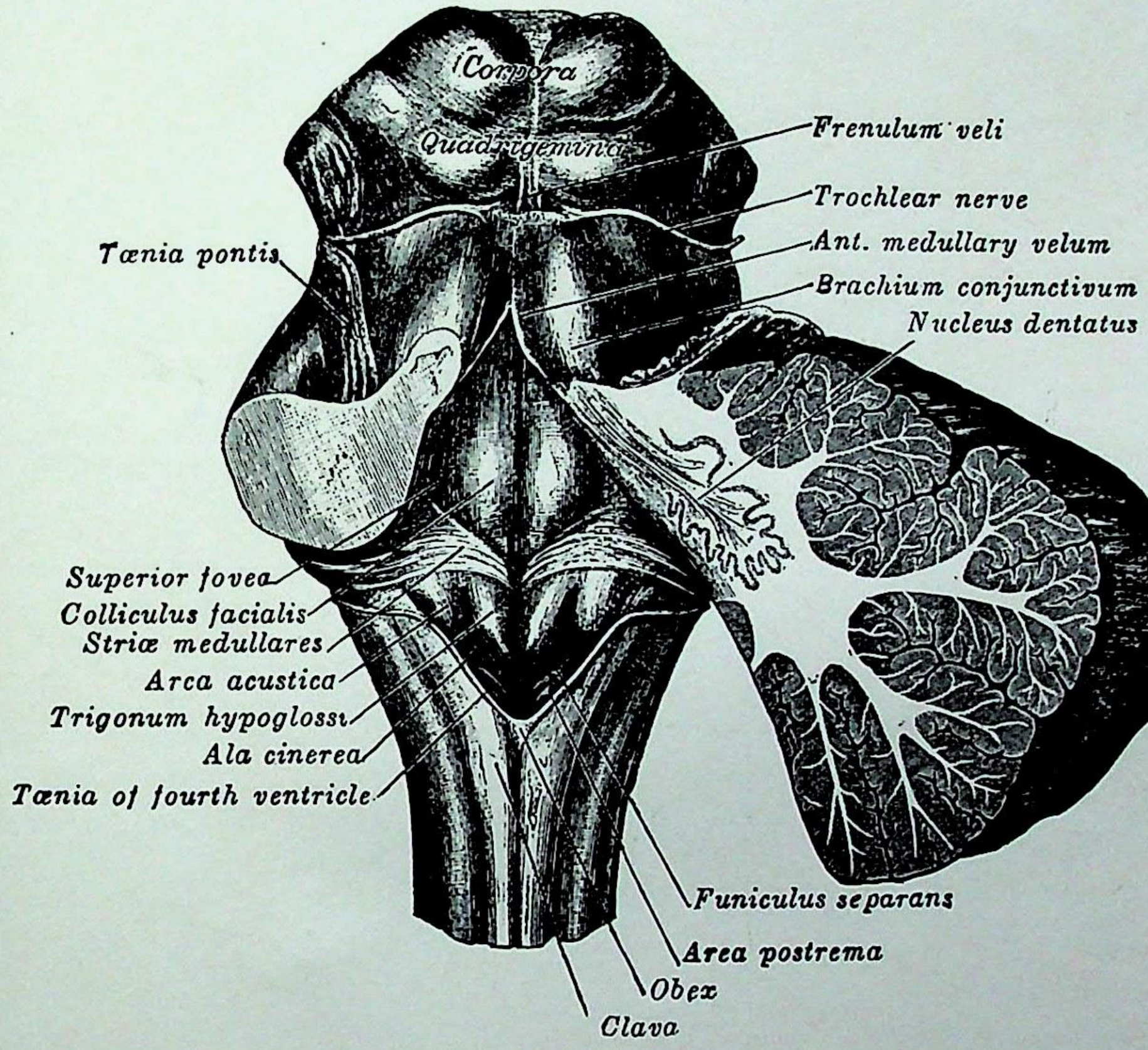
Corpora
Quadrigemina
Frenulum veli
Trochlear nerve
Ant. medullary velum
Brachium conjunctivum
Nucleus dentatus
Tænia pontis
Superior fovea
Colliculus facialis
Striæ medullares
Area acustica
Trigonum hypoglossi
Ala cinerea
Tænia of fourth ventricle
Funiculus separans
Area postrema
Obex
Clava

جہاں دو تنگ بند یعنی چوتھے بطین کے ٹینی دکھائی دیتے ہیں۔ یہ بند بطین کے زیریں زاویہ پر ایک پتلے مثلث پتر میں ملتے ہیں۔ جسکو اوبکس کہتے ہیں۔ اس چھت کا غیر عصبی حصہ بطین کے سرحلمی استر سے بنا ہے۔ جو نیچے کی طرف پچھلے میڈلری ویلم کی عمقی سطح سے ایک باریک جھلی کی شکل ہیں اوبکس کی مطابقی سطح اور ٹینی تک چلا جاتا ہے۔ اور وہاں سے بطین کے کہف کے فرش پر۔ یہ پایا میٹر کے ایک حصہ کے ذریعہ ڈھکا اور مضبوط بنا ہوا ہے۔ جسکو چوتھے بطین کا ٹیلا کوریائیڈیا (tela chorioidea) کہتے ہیں۔

چوتھے بطین کے ٹینی (لیگولی = ligulae) (تصویر 841) دو تنگ بند ہیں۔ ہر طرف ایک ایک۔ جو بطین کی چھت کے زیریں حصے کو مکمل کرتے ہیں۔ ہر ایک میں ایک انتصابی اور ایک افقی حصہ ہوتا ہے۔ انتصابی حصہ کلیوا کیساتھ مسلسل ہے۔ جسکے ساتھ یہ اپنے جانبی کنارے کے ذریعہ ملا ہوا ہے۔ افقی حصہ رسٹیفارم باڈی کے آر پار آڑا ہو کر اور اسٹرائی میڈلریز کے نیچے پھیلتا ہے۔ اور جانبی گوشہ کے زیریں اور پچھلے حصے کی چھت بناتا ہے۔ یہ اپنے زیریں کنارے کے ذریعہ رسٹیفارم باڈی کے ساتھ چپکا ہے۔ اور کوریائڈ پلکسس کو جزواً ملفوف کرتا ہے۔ جو البتہ اس سے بڑھ کر انگوروں کے گچھے کی طرح نکلتا ہے۔ اوبکس ایک پتلا مثلث رہادی پتر ہے۔ جو بطین کے زیریں زاویہ کو ڈھانکتا ہے۔ اور اپنے جانبی کناروں کے ذریعہ کلیوی (clavae) کے ساتھ چپکا ہے۔ چوتھے بطین کا ٹیلا کوریائیڈیا پایا میٹر کے اوس مثلث دہراؤ کا نام ہے۔ جو دیغ اور میڈلا آبلانگاٹا کے درمیان اوپر کو جاتا ہے۔ یہ دو تہوں پر مشتمل ہے۔ جو ایک دوسری کے ساتھ آگے مسلسل ہیں۔ اور ہر جگہ کم و بیش چپکی ہیں۔ پچھلی تہ دیغ کی پیش زیریں سطح کو ڈھانکتی ہے۔ لیکن اگلی تہ ان ساختوں سے چپکی ہے۔ جو بطین کی چھت کا زیریں حصہ بناتی ہیں۔ اور یہ حصہ نیچے رسٹیفارم باڈیز اور میڈلا کے بند حصوں پر پایا میٹر کے ساتھ مسلسل ہے۔

چھت کے سوراخ۔ چوتھے بطین کی چھت میں تین سوراخ ہیں۔ ایک وسطی اور دو جانبی۔ وسطی روزن (فورمین مجنڈی foramen majendii) بطین کے

زیرین زاویہ کے قریب واقع ہے۔ جانبی روزن جانبی گوشوں کے سروں پر ملتے ہیں۔ ان سوراخوں کے اندر سے بطین کا کہفہ۔ سب ایریکنائڈ کہفہ کے ساتھ راہ رکھتا ہے۔ اور دماغی نخاعی سیال ایک کہفہ سے دوسرے میں گشت کرسکتا ہے

کوریائڈ پلیکسسز۔ ٹیلا کورائڈیا کے دو بہت عروقی جھالر نما زائدوں کو چوتھے بطین کے کورائڈ پلیکسس کہتے ہیں۔ یہ بطین کی چھت کے زیرین حصہ کا انعقاد کرتے ہیں۔ اور ہر جگہ اس کہفہ کے سطحی استر سے ڈھکے ہوتے ہیں۔ ہر ایک میں ایک انتصابی اور ایک افقی حصہ ہوتا ہے۔ اول الذکر وسطی خط کے قریب ہی واقع ہے۔ اور آخر الذکر جانبی زائدے میں جاتا ہے۔ اور جانبی سوراخ میں سے باہر آتا ہے۔ ان جالوں کے انتصابی حصے ایک دوسرے سے الگ ہیں لیکن افقی حصے وسطی خط میں ملے ہوئے ہیں۔ اور اسی لئے ساری ساخت 840 حرف T کی شکل رکھتی ہے۔ لیکن اسکا انتصابی بازو دوہرا ہے۔

رہامبائڈ فاسا (تصویر 841) چوتھے بطین کی اگلی دیوار یا فرش کو اسکی شکل کیوجہ سے رہامبائڈ فاسا کہتے ہیں۔ یہ پانز اور میڈلا آبلانگاٹا کی پچھلی سطحوں سے بنتا ہے۔ یہ رمادی مادہ کی ایک تہ سے ڈھکا ہوا ہے۔ جو میڈلا اسپائنی نیلیس والی تہ کے ساتھ مسلسل ہے۔ اس تہ سے اوپری رخ نیوروگلایا کا ایک پتلا بستر ہے۔ جس سے بطین کا ایپنڈیما (ependyma) بنتا ہے۔ اور حدبہ دار سرحلمہ کی ایک تہ کو سہارا دیتا ہے۔ اس حفرے میں تین حصے ہیں۔ بالائی درمیانی اور زیرین۔ بالائی حصہ شکل میں مثلث ہے۔ اور جانبی طرف دمیغی بریکیا کنجنکٹائوا سے محدود ہے۔ اسکا راس جسکا رخ اوپر کو ہے۔ سیریبرل ایکوئیڈکٹ کے ساتھ مسلسل ہے۔ اسکا قاعدہ ایک فرضی خط سے ظاہر ہوتا ہے۔ جو دو چھوٹے نشیبوں کے بالائی سروں کے لیول پر واقع ہے۔ جنکو بالائی نقرے (superior foveae) کہتے ہیں۔ درمیانی حصہ اس لیول سے بطین کے ٹینی کے افقی حصوں کے لیول تک جاتا ہے۔ اور جانبی گوشوں تک بڑھ جاتا ہے۔ زیرین حصہ مثلث ہے۔ اور اسکا نیچے کو رخ رکھنے والا راس جسکو کیلیمس اسکرپٹوریس (calamus scriptorius) کہتے ہیں۔ میڈلا آبلانگاٹا کے بند حصے کی مرکزی

قنال کی دیوار کے ساتھ مسلسل ہے۔

رہا مبائڈ فاسا ایک وسطی تجویف کے ذریعہ دو متشاکل حصوں میں منقسم ہے۔ جو فاسا کے بالائی زاویہ سے زیرین زاویہ تک پہنچتی ہے۔ اور اوپر کی نسبت نیچے زیادہ عمیق ہے۔ اس تجویف کے ہر طرف ایک ابھار ہے میڈیل ایمی ننس (medial eminence) جو جانبی طرف ایک تجویف (سلکس لیمی ٹنس (sulcus limitans) سے محدود ہے۔ اس حفرہ کے بالائی حصے میں اس وسطانی ابھار کی چوڑائی حفرہ کے جوابی نصف کی چوڑائی کے برابر ہے لیکن بالائی نقرہ کے مقابل۔ یہ ایک لمبوترا پھلاؤ یعنی کالیکولس فیشی ایلیس (colliculus facialis) بناتا ہے۔ جو ایبڈوسنٹ عصب کے نوات کے اوپر واقع ہے۔ اور جزوی طور پر فیشل عصب کی جڑ کے صعودی حصے سے پیدا ہوتا ہے۔ حفرہ کے زیرین حصے میں وسطانی ابھار ایک تکونے رقبہ کی شکل اختیار کرتا ہے۔ جس کو ٹرائیگونم ہائپوگلاسائی (trigonum hypoglossi) کہتے ہیں۔ جب عدسہ کے ذریعہ زیر آب امتحان کیا جاتا ہے۔ تو ٹرائیگونم ہائپوگلاسائی ایک وسطانی اور ایک جانبی رقبہ کا بنا ہوا دکھائی دیتا ہے۔ جو ترچھے نالیوں کے ایک سلسلہ کے ذریعہ الگ ہیں۔ وسطانی رقبہ ہائپوگلاسل عصب کے نوات کے بالائی حصے کے مطابق ہے۔ اور جانبی رقبہ ایک چھوٹے نوات یعنی نیوکلیس انٹرکیلیٹس (nucleus intercalatus) کے مطابق ہے۔

841 سلکس لیمیٹینس وسطانی ابھار کی جانبی حد بناتی ہے۔ اسکا بالائی حصہ حفرہ کی جانبی حد کے مطابق ہے۔ اور ایک نیلگوں رمادی رقبہ لوکس سیرولیس (locus coeruleus) کو پیش کرتا ہے۔ جس کا رنگ گہرے رنگ دار عصبی خلیوں کے ایک ٹکڑے کی وجہ سے ہے۔ جس کو سبسٹنشیا فیروجینیا (substantia ferruginea) کہتے ہیں۔ کالیکولس فیشی ایلیس کے لیول پر سلکس لیمی ٹنس چوڑی ہو کر ایک چپٹے نشیب یعنی بالائی نقرہ میں بدل جاتی ہے اور حفرہ کے زیرین حصے میں ایک واضح چاک یعنی زیرین نقرہ دکھائی دیتی ہے۔ ان نقروں سے جانبی طرف ایک گول ابھار سماعی رقبہ

(area acustica واقع ہے۔ جو جانبی گوشہ کے اندر تک جاتا ہے۔ رسٹیفارم باڈی کے گرد گھومنے اور سماعی رقبہ اور وسطانی ابھار کا تقاطع کرنے والے بہت سے سفید ڈورے یعنی اسٹرائی میڈلیریز (اسٹرائی اکسٹیسی (striae acusticae) ہیں۔ جو اکوسٹک عصب کی کاکلیا والی تقسیم کا ایک حصہ بناتے ہیں۔ اور وسطی تجویف میں غائب ہو جاتے ہیں۔ زیریں نقرہ کے نیچے اور ٹرائگونم ہائپوگلاسائی اور سمعی رقبہ کے زیریں حصے کے درمیان ایک مثلث کا لا میدان ہے۔ جسکو ایلا سائینیریا کہتے ہیں۔ جسمیں وگس اور گلاسو فیرنجیل اعصاب کے بعض ریشے ختم ہوتے ہیں۔ ایلا سائینیریا کے زیریں حصہ کا تقاطع ایک تنگ نیم شفاف حیار یعنی فیونیکولس سی پیرنس (funiculus separans) کے ذریعہ ہوتا ہے۔ اور اس پیچھے اور کلیوا کے درمیان ایک چھوٹا زبان کی شکل کا رقبہ ہے۔ جسکو ایریا پوسٹریما (area postrema) کہتے ہیں۔ تراش پر یہ دکھائی دیتا ہے۔ کہ فیونیکولس سی پیرنس دبیز شدہ ایپنڈیما کی ایک دھجی سے بنتا ہے۔ اور ایریا پوسٹریما ڈھیلی بہت عروقی نیوروگلایا والی ساخت ہے جس میں اوسط جسامت کے عصبی خلیے ہوتے ہیں۔

میزنکیفیلان یا میان دماغ

وہ چھوٹا بھنچا ہوا حصہ ہے۔ جو پانز اور دمیغ کو تھیلمی من کیفیلان (thalamencephalon) اور دماغی نیم کروں کے ساتھ ملاتا ہے اسکا رُخ اوپر کو اور آگے کو ہے۔ اور اس کے حصے یہ ہیں۔ (۱) بطنی جانبی حصہ جو استوانی جسموں کے ایک جوڑے سے بنا ہے۔ جنکو سیریبرل پیڈنکلز کہتے ہیں۔ (۲) ایک ظہری حصہ جو چار گول ابھاروں سے بنا ہے۔ جنکو کارپورا کواڈرائی جیمینا کہتے ہیں اور (۳) ایک انکے درمیان کا راستہ یا سرنگ یعنی سریبرل ایکوڈیکٹ (تصویر 842) جو میان دماغ کے اصلی کہفہ کو ظاہر کرتا ہے۔ اور تیسرے اور چوتھے

FIG. 842.—A transverse section through the mid-brain. Schematic. (Testut.)

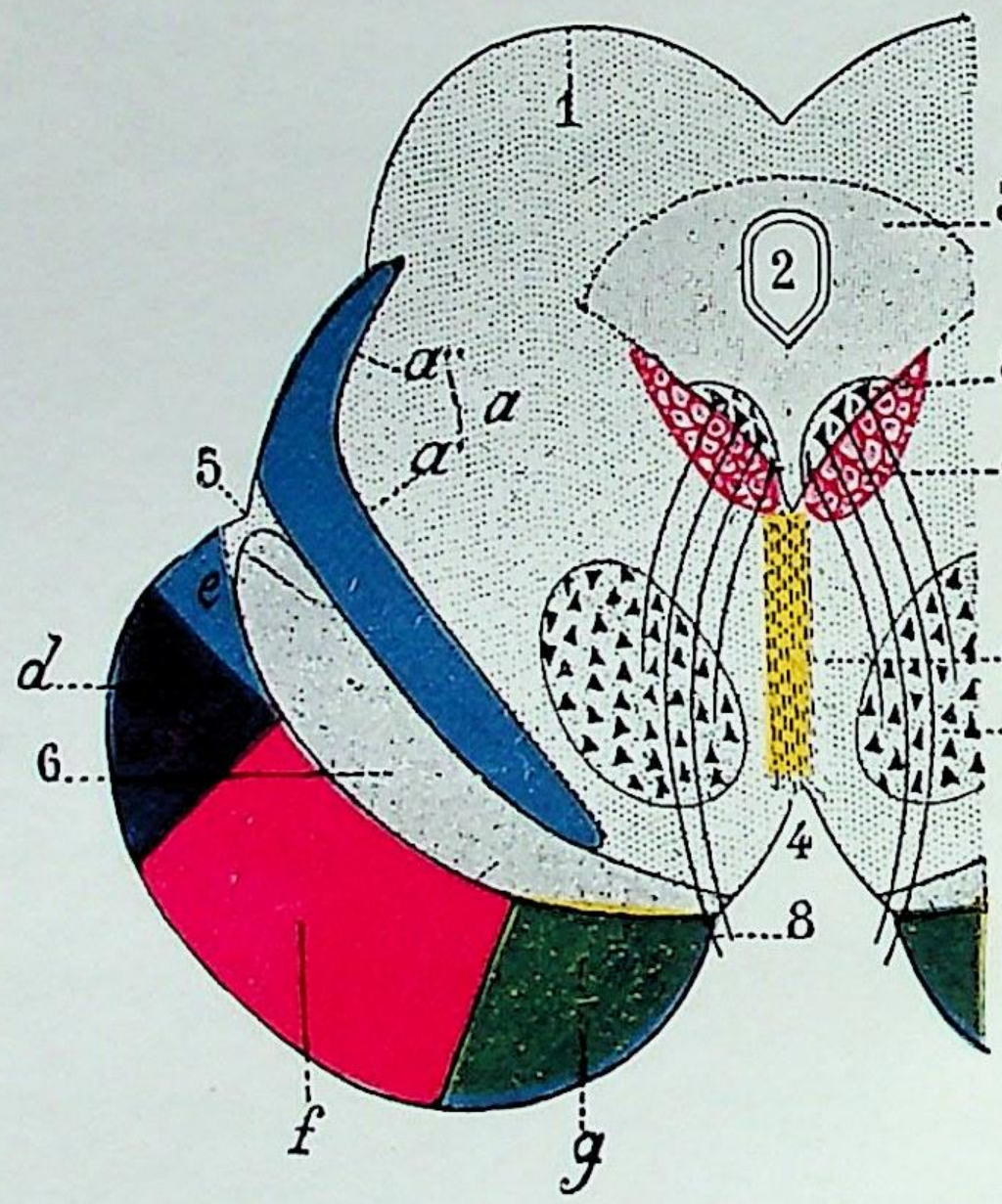

1. Corpora quadrigemina. 2. Cerebral aqueduct. 3. Central grey stratum. 4. Interpeduncular space. 5. Sulcus lateralis. 6. Substantia nigra. 7. Red nucleus of tegmentum. 8. Oculomotor nerve, with 8′, its nucleus of origin. *a*. Lemniscus (in blue), with *a*′ the medial lemniscus and *a*″ the lateral lemniscus. *b*. Medial longitudinal fasciculus. *c*. Raphe. *d*. Temporopontine fibres. *e*. Portion of medial lemniscus which runs to the lentiform nucleus and insula. *f*. Cerebrospinal fibres. *g*. Frontopontine fibres.

بطینوں کو ملاتا ہے۔

سیریبرل پیڈنکلز (کرورا سیریبرائی crura cerebri) (تصویر 818)
دو استوانی پوٹ ہیں۔ جو بھیجہ کے قاعدہ پر واقع ہیں۔ اور دماغ کے ٹمپورل
لختوں کے ذریعہ انکا بیشتر حصہ چھپا رہتا ہے۔ جنکا ایک طرف کو کھینچنا یا کاٹنا انکے
ظاہر کرنیکے لئے ضروری ہے۔ یہ پانز کی بالائی سطح سے نکلتے ہیں۔ وسطی خط کے
ہر طرف ایک ہوتا ہے۔ اور اوپر اور آگے کو گزرتے وقت متسع ہو کر دماغی نیم کروں
کے جرم میں غائب ہو جاتے ہیں۔ پانز کی بالائی سطح کے قریب ہر ایک پیڈنکل کے
گرد گھومتا ہوا ایک پتلا سفید بند۔ یعنی ٹینیا پانٹس (taenia pontis) اکثر دکھائی
دیتا ہے۔ یہ بریکیم پانٹس اور بریکیم کنجنکٹائوم کے درمیان دمیغ میں داخل ہوتا ہے
متسع سیریبرل پیڈنکلز کے درمیان کا دبا ہوا رقبہ انٹرپیڈنکولر فاسا
(interpeduncular fossa) کہلاتا ہے۔ اور رمادی مادہ کی ایک تہ سے بنتا ہے
اسکو پوسٹیریر پرفوریٹیڈ سبسٹانس (posterior perforated substance) کہتے
ہیں۔ جسمیں دموی عروق کے گزرنے کے لئے چھوٹے سوراخ ہوتے ہیں۔ اس 842
مادہ کے پچھلے حصے میں ایک نوات ہے۔ جس کو انٹرپیڈنکولر گینگلین
(interpeduncular ganglion کہتے ہیں۔ (صفحہ 843) اسکا اگلا حصہ تیسرے
بطین کے فرش کو بنانے میں مدد دیتا ہے۔

ہر ایک پیڈنکل کی بطنی سطح کا تقاطع پیچھے وسطانی سے جانبی طرف
بالائی دمیغی اور پچھلی دماغی شریانیں کرتی ہیں۔ اور دماغی نیم کرہ میں پیڈنکل کے
غائب ہونے کے مقام پر آپٹک ٹریکٹ پیچھے کی طرف اسکے گرد گھومتا ہے۔
پیڈنکل کی وسطانی سطح انٹرپیڈنکولر حفرہ کی جانبی حد بناتی ہے۔ اور ایک طولانی
ناب یعنی آکولوموٹر سلکس اسپر بنی ہوئی ہے جسمیں سے آکولوموٹر عصب کی جڑیں
نکلتی ہیں۔ (تصویر 844) پیڈنکل کی جانبی سطح دماغی نیم کرہ کے گائرس ہپوکیمپائی
(gyrus hippocampi) سے تعلق رکھتی ہے۔ اور اسکا تقاطع پیچھے سے آگے
ٹراکلیر عصب کرتا ہے (تصویر 818)۔ اس سطح کے ساتھ ساتھ گزرنے والی
ایک ناب ہے جسکو جانبی تجویف کہتے ہیں۔ جانبی لمنسکس کے ریشے اس تجویف

کے اندر سطح تک پہنچتے ہیں۔ اور انفیریر کالیکولس کے نیچے غائب ہونیکے لیئے پیچھے کو اور اوپر کو گزرتے ہیں۔

سیریبرل پیڈنکلز کی ساخت (تصاویر- 843, 844) - آڑی تراش پر ہر ایک پیڈنکل ایک ظہری اور ایک بطنی حصہ کا بنا ہوا دکھائی دیتا ہے۔ جو 843 رمادی مادہ کے ایک گہرے رنگے ہوئے پتر کے ذریعہ الگ ہیں۔ جسکو سبسٹنشیا نائگرا (substantia nigra) کہتے ہیں۔ ظہری حصہ ٹگمنٹم (tegmentum) کہلاتا ہے۔ بطنی حصہ قاعدہ یا کرسٹا (crusta) پیڈنکلز کے قاعدی حصے ایک دوسرے سے الگ ہیں۔ لیکن ٹگمنٹا وسطی مستوی میں پانز کے رفو کے آگے کی طرف والے بڑھاؤ کے ذریعہ ملے ہوئے ہیں۔ جانبوں میں ٹگمنٹا آزاد ہیں۔ اور ظہری طرف کا پورا کواڈرائی جیمنیا میں مل جاتے ہیں۔

قاعدہ (کرسٹا یا پس pes) آڑی تراش پر ہلالی ہوتا ہے۔ اور تقریباً سارے کا سارا برآرندہ ریشوں کے طولانی بنڈلوں سے بنا ہے۔ جو دماغی قشرہ کے خلیوں سے نکلتے ہیں۔ اور تین بڑے ستونوں میں مرتب ہیں۔ یعنی دماغی نخاعی۔ فرنٹو پانٹائن (fronto-pontine) اور ٹمپورو پانٹائن (temporo-pontine) (تصویر 842) دماغی نخاعی ریشے دماغی قشرہ کے حرکی رقبہ کے خلیوں سے نکلتے ہیں۔ اور قاعدہ کے وسطی $\frac{3}{5}$ میں واقع ہیں۔ یہ پانز اور میڈلا کے اندر سے نزول کرتے ہیں۔ جسکے اندر انہیں سے بعض ریشے سمت مخالف کے حرکی دماغی اعصاب کے نواتوں میں ختم ہوتے ہیں۔ لیکن بیشتر ریشے میڈلا آبلانگاٹا کے اہرام میں چلے جاتے ہیں۔ فرنٹو پانٹائن ریشے قاعدہ کے وسطانی خمس میں واقع ہیں۔ یہ فرنٹل لختہ کے خلیوں سے اٹھتے ہیں۔ اور پانز کے نواتوں میں ختم ہوتے ہیں۔ ٹمپورو پانٹائن ریشے دماغی نخاعی ریشوں سے جانبی واقع ہیں۔ یہ ٹمپورل لختہ میں شروع ہوتے ہیں اور پانز کے نواتوں میں ختم ہوتے ہیں۔٭

٭ ریشوں کا ایک بند یعنی ٹریکٹس پیڈنکولیریس ٹرانسورسس (tractus penduncularis transversus بعض اوقات سیریبرل کالیکولس کے سامنے سے نکلتا ہوا دکھائی دیتا ہے۔ یہ

FIG. 843.—A transverse section through the mid-brain at the level of the inferior colliculi.

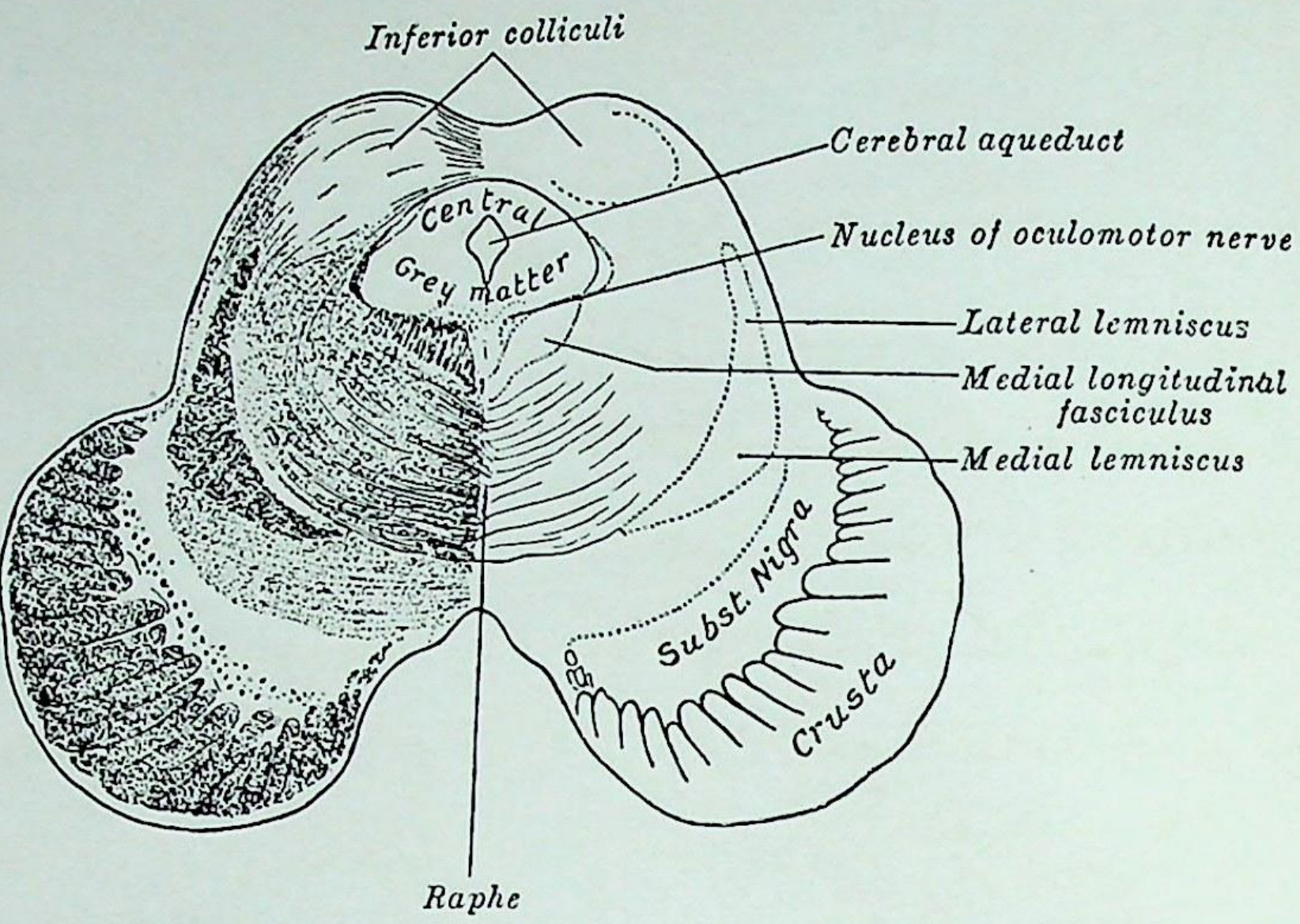
Inferior colliculi
Cerebral aqueduct
Central Grey matter
Nucleus of oculomotor nerve
Lateral lemniscus
Medial longitudinal fasciculus
Medial lemniscus
Subst. Nigra
Crusta
Raphe

FIG. 844.—A transverse section through the mid-brain at the level of the superior colliculi.


Superior colliculi
Cerebral aqueduct
Nucleus of oculomotor nerve
Medial longitudinal fasciculus
Central Grey stratum
Tegmentum
Lemniscus
Red Nucleus
Subst. Nigra
Base
III N.

سبس ٹنشیا نائگرا رمادی مادہ کی ایک تہ ہے۔ جس میں بہت سے گہرے رنگدار کثیر قطبی عصبی خلیے ہیں۔ یہ آڑی تراش پر ہلالی ہوتی ہے۔ اسکی تقعیریت ٹگمنٹم کی طرف رخ رکھتی ہے۔ اسکی محدب سطح سے زائدے پیڈنکل کے قاعدے کے ریشیوں کے درمیان پھیلتے ہیں۔ یہ جانبی رخ کی نسبت وسطانی رخ زیادہ موٹی ہوتی ہے۔ آکولوموٹر تجویف سے جانبی تجویف تک پہنچتی ہے۔ اور پانز کی بالائی سطح سے سب تھیلیمک خطہ تک جاتی ہے۔ اسکے وسطانی حصے میں سے آکولوموٹر عصب کے ریشے گزرتے ہیں۔ جبکہ وہ آکولوموٹر تجویف تک پہنچنے کے لئے آگے کی طرف نکلتے ہیں۔ سبس ٹنشیا نائگرا اپنی طرف کے اور مخالف طرف کے کارپس اسٹرائیٹم سے درآئندہ ریشے پاتا ہے۔ اور ٹگمنٹم کی جالدار ساخت کو برآئندہ ریشے بھیجتا ہے۔

ٹگمنٹم نیچے پانز کی جالدار ساخت کے ساتھ مسلسل ہے۔ اور پانز کیطرح اسمیں رمادی مادہ کی معتدبہ مقدار اور طولانی اور آڑے ریشے موجود ہیں۔ ٹگمنٹم کی اصلی رمادی پوٹیں سرخ نوات اور انٹرپیڈنکولر گینگ لین ہیں اسکے ریشیوں میں بڑے طولانی قطعے برکیم کنجنکٹائوم (brachiurn conjunctivum) وسطانی طولانی لچھی اور لمنسکس (lemniscus) ہیں۔

رمادی مادہ۔ سرخ نوات ٹگمنٹم کے بالائی حصے میں واقع ہے۔ اور اوپر کی طرف سب تھیلیمک خطہ کے پچھلے حصہ میں چلا جاتا ہے۔ بالائی کالیکولس کے لیول پر کی تراشوں میں یہ ایک گول پوٹ دکھائی دیتا ہے۔ جسکے اندر سے آکولوموٹر عصب کے ریشے گزرتے ہیں۔ مخالف برکیم کنجنکٹائوم کی بیشتر صعودی

بقیہ فٹ نوٹ صفحہ ۷۲۔ پانز اور آپٹک ٹریکٹ کے تقریباً درمیان میں پیڈنکل کی بطنی سطح کے گرد گزرتا ہے۔ اور آکولوموٹر سلکس میں ڈوب جاتا ہے۔ یہ بند بہت سے پستانیوں میں ایک مستقل ساخت ہے لیکن انسانی بھیجوں میں صرف تقریباً تیس فیصدی میں موجود ہوتا ہے۔ چونکہ آنکھ کے ڈھیلوں کو نکال دینے کے بعد اسمیں انحطاط واقع ہوجاتا ہے۔ اسلئے یہ سمجھ سکتے ہیں کہ یہ بصری احساسات کا ایک راستہ ہے۔

شاخیں (صفحہ 834) اس نوات میں ختم ہوتی ہیں۔ اسمیں کارپس اسٹرائٹم اور فرنٹل لختہ کے ریشے بھی آتے ہیں۔ اسکے بعض خلیوں کے محورئیے وسطی خط کا تقاطع کرتے ہیں اور پانز اور میڈلا ابلانگاٹا میں سے نیچے کیطرف روبرو اسپائنل (rubrospinal) قطعہ (صفحہ 811) بن کر میڈلا اسپائی نیلس کی جانبی لچھی میں چلے جاتے ہیں۔ باقی خلیوں کے محورئیے تھیلیمس جانبی لمنسکس کے نوات اور میڈلا آبلانگاٹا کی جالدار ساخت میں ختم ہوتے ہیں۔

انٹرپیڈنکولر گینگ لیئن عصبی خلیوں کا ایک وسطی مجمع ہے۔ جو پچھلے سوراخ دار مادہ کے زیرین حصے میں ٹگمنٹا (tegmenta) کے درمیان واقع ہیں۔ مینرٹ (Meynert) کی لوٹی ہوئی لچھی کے ریشے جنکا آغاز گینگ لیئن ہیبی نیولی (ganglion-habenulae) کے خلیوں میں ہے۔ (صفحہ 852) انٹرپیڈنکولر گینگلین میں ختم ہوتے ہیں

ان دو مذکورہ نواتوں کے علاوہ عصبی خلیوں کے چھوٹے مجموعے ہیں۔ جو عقبی اور بطنی نواتیں اور مرکزی نوات یعنی سیون (raphe) کا نوات بناتے ہیں۔

سفید مادہ۔ (۱) بریکیم کنجنکٹائوم کے آغاز اور ہمر کا بیان پہلے ہی ہو چکا ہے۔ (صفحہ 834)

(۲) وسطانی (پچھلی) طولانی لچھی (تصویر 845) نیچے میڈلا اسپائی نیلس کے اگلے اور جانبی لچھوں کی اساسی لچھیوں کے ساتھ مسلسل ہے۔ اس کو ایڈنگر (Edinger) نے ایک نوات یعنی وسطانی طولانی لچھی کا نوات بیان کیا ہے جو ہائپو تھیلیمس میں سیریبرل ایکوپڈکٹ کے عین آگے واقع ہے۔ میڈلا آبلانگاٹا اور پانز میں یہ چوتھے بطین کے فرش کے قریب وسطی خط کے قریب جاتا ہے۔ میزنکیفیلان میں یہ سیریبرل ایکوپڈکٹ کے بطنی رخ پر آکولوموٹر اور ٹراکلیر اعصاب کے نواتوں کے نیچے واقع ہے۔ اسکے تعلقات پورے معلوم نہیں۔ مگر یہ زیادہ صعودی اور نزولی بین فلقی یا ربطی ریشوں پر مشتمل ہے۔ جو رہا ینکیفیلان اور میزنکیفیلان کے نواتوں کو ایک دوسرے سے ملاتے ہیں۔ یہ آکولوموٹر۔ ٹراکلیر

FIG. 845.—A scheme of the **medial longitudinal** fasciculus; motor fibres in red, **sensory fibres in** blue.

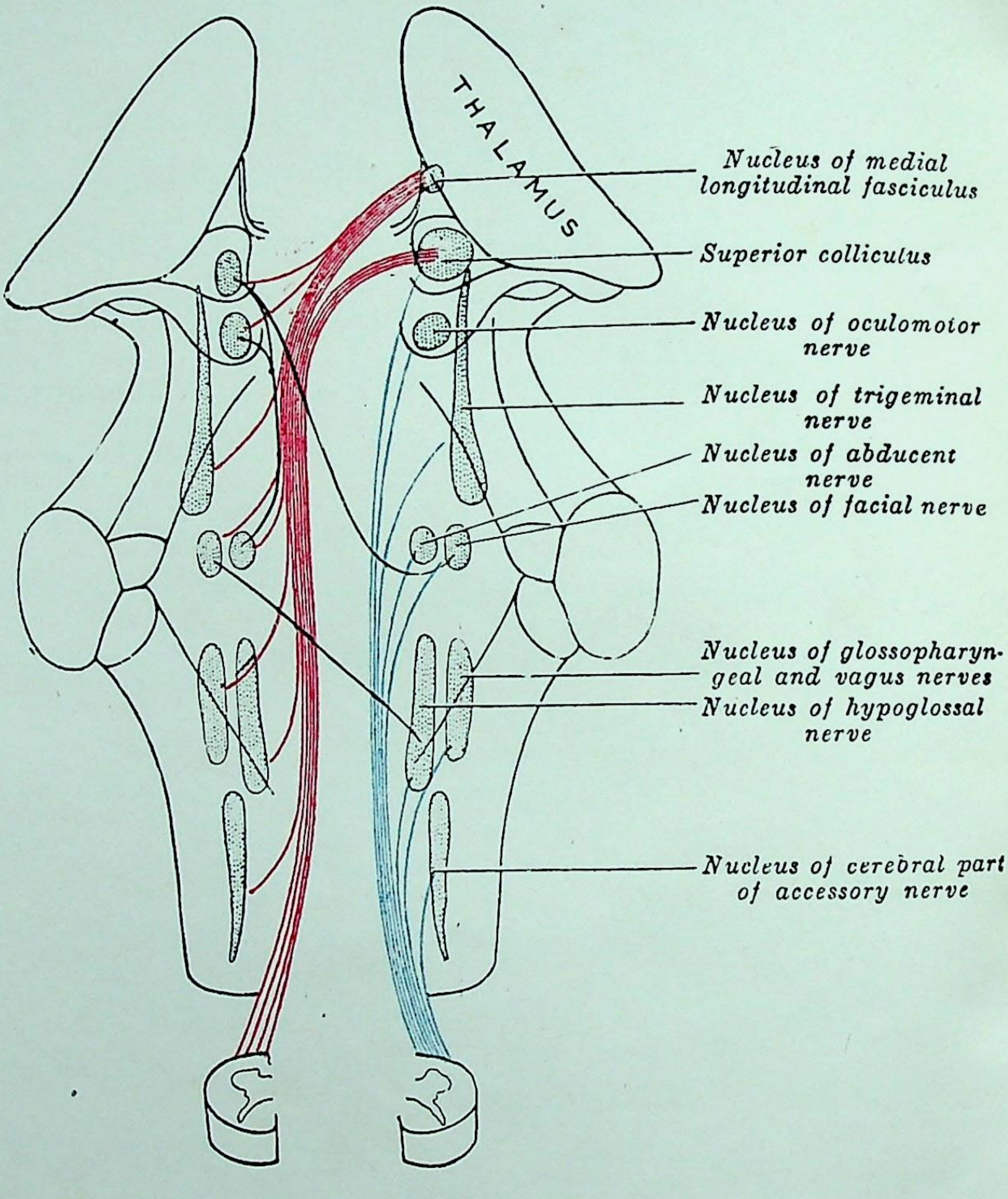
THALAMUS
Nucleus of medial longitudinal fasciculus
Superior colliculus
Nucleus of oculomotor nerve
Nucleus of trigeminal nerve
Nucleus of abducent nerve
Nucleus of facial nerve
Nucleus of glossopharyngeal and vagus nerves
Nucleus of hypoglossal nerve
Nucleus of cerebral part of accessory nerve

اور ایبڈوسنٹ اعصاب کے درمیان ایک اہم رابطہ ہے۔ اور ایبڈوسنٹ عصب
کے نوات سے ریشوں کو مخالف طرف کے ٹراکلیر عصب میں لیجاتا ہے۔ اور اس
عصب کے ذریعہ رکٹس میڈی الیس آکولائی تک۔ اسمیں بہت سے ریشے وسٹی بولر
عصب کے جانبی نوات (ڈائٹر کے نوات) سے آکر داخل ہوتے ہیں۔ اور
صعودی اور نزدلی شاخوں میں تقسیم ہوتے ہیں۔ اول الذکر آکولوموٹر۔ ٹراکلیر
اور ایبڈوسنٹ اعصاب کے نواتوں میں ختم ہوتی ہیں اور آخر الذکر اسپائنل میڈلا کے
اگلے لچھے میں چلی جاتی ہیں۔ ریشے بالائی کالیکولس اور وسطانی طولانی لچھی کے
نوات میں اٹھتے ہیں۔ اور وسطی خط میں تقاطع کرکے پانز اور میڈلا آبلانگاٹا کے
حرکی نواتوں میں ختم ہوتے ہیں۔ باقی ریشے اسپائنل میڈلا کے رمادی مادے
سے اور میڈلا آبلانگاٹا کے نواتوں سے پانز اور میان دماغ کے نواتوں تک صعود
کرتے ہیں۔ کہتے ہیں کہ وسطانی طولانی لچھی آکولوموٹر اور ہائپوگلاسل نواتوں سے
فیشیل عصب کو ریشے لیجاتی ہے۔ اور اسکے ذریعہ چہرے کے بعض عضلوں کو۔
کہتے ہیں۔ کہ آکولوموٹر نوات کے ریشے آربیکولیرس آکولائی (orbicularis oculi)
845 کاروگیٹر (corrugator) اور فرنٹیلس (frontalis) کو رسد پہنچاتے ہیں۔ اور
ہائپوگلاسل نوات کے ریشے آربیکولیرس آرس کو٭۔

لمنسکس یا فلٹ (fillet) (تصویر 847) میڈلا آبلانگاٹا کے اندر سے
اوپر کو جاتا ہے۔ جسکے اندر یہ دماغی نخاعی ریشوں کے پیچھے واقع ہے۔ پانز کے
اندر فلٹ ایک چپٹی فیتہ نما شکل اختیار کرلیتا ہے۔ اور ٹریپیزیم (trapezium)
سے ظہری واقع ہے۔ میزنکیفیلان کے اندر اسکا جانبی حصہ پیچھے کیطرف دوہرا بنجاتا ہے اور
اسکے وسطانی حصے کے ساتھ تقریباً زاویہ قائمہ بناتا ہے۔ اور اسلئے عام طور پر

٭ بروس (Bruce) اور پائری (Pirie On the origin of Facial Nerve, Review of neurology and Psychiatry Vol. VI No. 12, December 1908) اس خیال کے خلاف زبردست شہادت پیش کرتے ہیں۔ کہ فیشیل عصب آکولوموٹر عصب کے نوات سے ریشے پاتا ہے۔

ایک جانبی اور ایک وسطانی لمنسکس بیان کیے جاتے ہیں۔

جانبی لمنسکس میان دماغ کی جانبی تجویف میں سطح پر آتا ہے۔ اور بریکیم کنجنکٹائوم سے اوپری پیچھے کو اور اوپر کو گذر کر زیریں کالیکولس اور وسطانی جینی کولیٹ جسم کے نیچے غائب ہوجاتا ہے۔ اسکے اندر اکوسٹک عصب کی کاکلیا والی قسمت کے اختتامی نواتوں کے ریشے اور نیز بالائی آلیوری (olivary) اور ٹریپی زائڈ (trapezoid) نواتوں کے ریشے شامل ہیں۔ جانبی لمنسکس کے بیشتر ریشے زیریں کالیکولس میں ختم ہوتے ہیں۔ لیکن بعض ریشے زیریں کواڈرائی جیمینل بریکیم کے اندر سے ہوکر وسطانی جینی کولیٹ جسم تک پہنچتے ہیں۔

وسطانی لمنسکس میڈلا آبلانگاٹا کے نیوکلیس گریسی لس اور نیوکلیس کیونی اٹیس میں شروع ہوتا ہے۔ اور حسی تقاطع کے اندر مخالف سمت کیطرف تقاطع کرجاتا ہے۔ پھر اسمیں اسپائنو تھیلیمک ریشے ملتے ہیں۔ جنھوں نے پہلے ہی میڈلا اسپائنلس میں تقاطع کرلیا ہے اور وہ ریشے ملتے ہیں جو مخالف طرف کے حسی اعصاب کے اختتامی نواتوں سے آتے ہیں۔ دماغی پیڈنکل میں اسکے چند ریشے اوپر کے رخ پیڈنکل کے قاعدہ کے جانبی حصے میں ٹمپورو پانٹائن ریشوں کے ظہری رخ پر گزرتے ہیں۔ اور لنٹیفارم نیوکلیس اور انسولا تک پہنچتے ہیں۔ اس استثنار کے ساتھ وسطانی لمنسکس کے ریشے ٹگمنٹم کے اندر سے ہوکر تھیلیمس میں جاتے ہیں۔ جسکے خلیوں کے گرد یہ شجرئیے بناتے ہیں۔ تھیلیمس کے خلیوں سے ریشوں کا ایک دستہ دماغی قشرہ تک چلا جاتا ہے۔

کارپوراکواڈرائی جیمینا (تصویر 851) چار گول ابھار ہیں۔ جو میز نکیفیلان کا ظہری حصہ بناتے ہیں۔ یہ اگلے میڈلری ویلم اور بریکیا کنجنکٹائوا کے اوپر اور آگے۔ اور تیسرے بطین اور پچھلے رابطہ کے نیچے اور پیچھے واقع ہیں۔ یہ کارپس کیلوسم کے اسپلینیم (splenium) سے ڈھکے ہوئے ہیں۔ اور جزوی طور پر انکا تراکب ہر طرف تھیلیمس کے پچھلے سرے کا وسطانی زاویہ یا پلوائنار (pulvinar) کرتا ہے۔ کارپوراکواڈرائی جیمینا جوڑیوں (بالائی اور زیریں کولیکولائی) میں مرتب ہیں اور ایک صلیبی تجویف کے ذریعہ ایک دوسرے سے علیحدہ ہیں۔ اس تجویف کا

FIG. 846.—A transverse section through the sensory decussation (decussation of the lemniscus). Schematic. (Testut.)

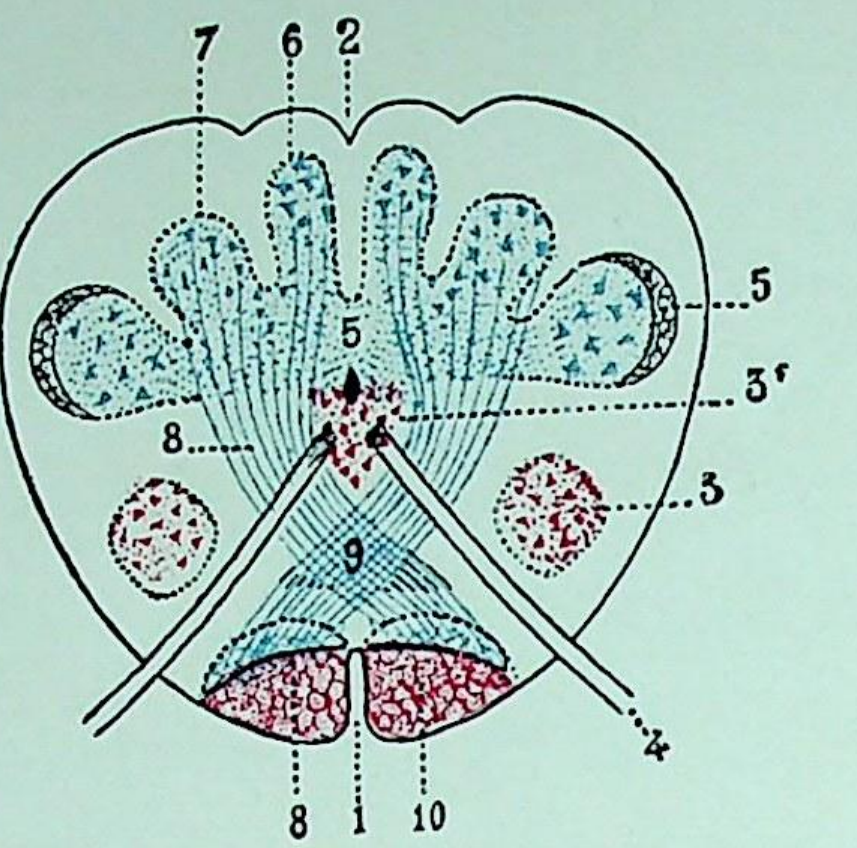
7
6
2
5
5
3'
8
3
9
4
8
1
10

1. Anterior median fissure. 2. Posterior median sulcus. 3, 3'. Head and base of the anterior column (in red). 4. Hypoglossal nerve. 5. Bases of the posterior columns. 5'. Tuberculum cinereum (tubercle of Rolando). 6. Nucleus gracilis. 7. Nucleus cuneatus. 8, 8. Lemniscus. 9. Sensory decussation. 10. Pyramid.

FIG. 847.—A scheme showing the course of the fibres of the lemniscus; medial lemniscus in blue, lateral in red.

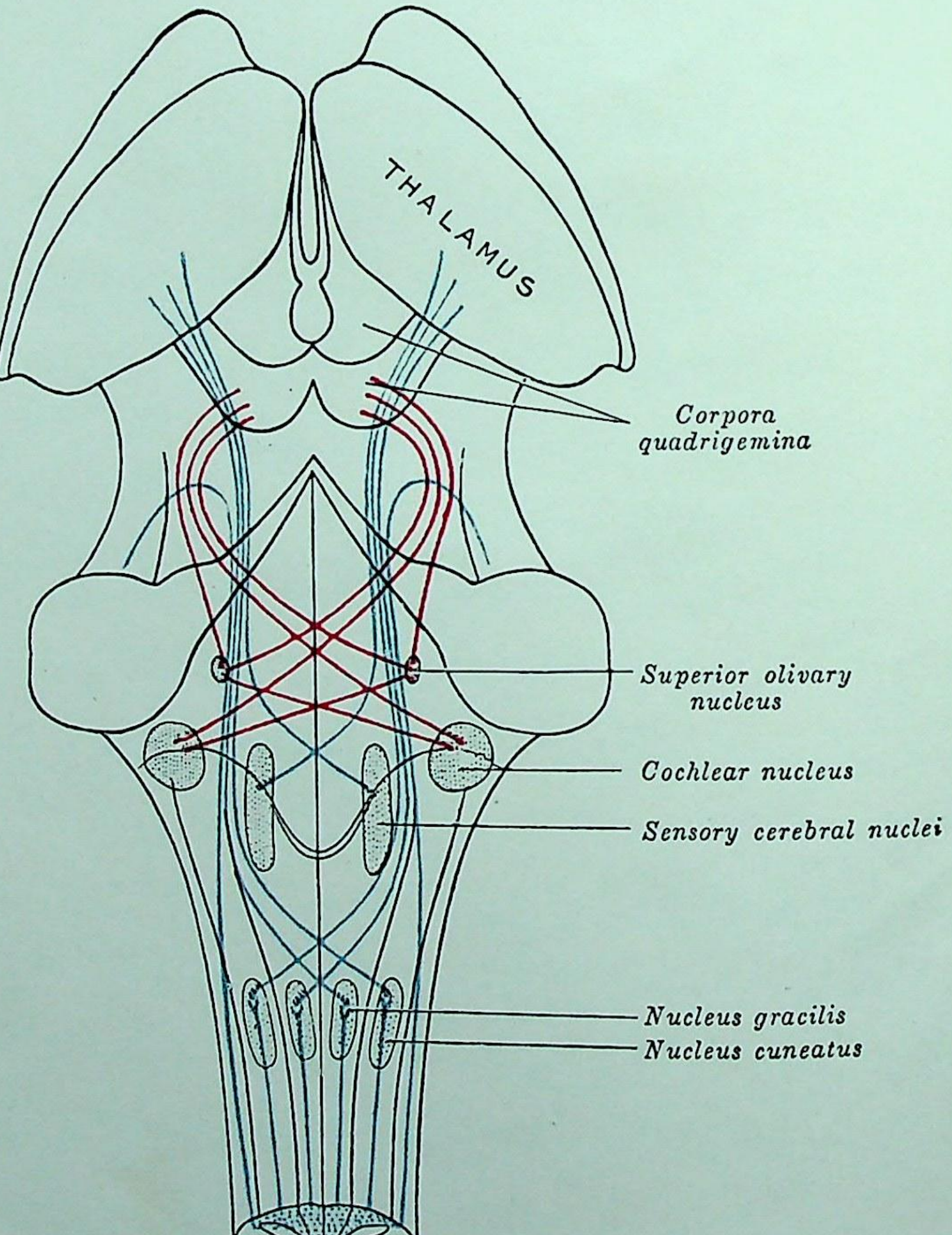
THALAMUS
Corpora quadrigemina
Superior olivary nucleus
Cochlear nucleus
Sensory cerebral nuclei
Nucleus gracilis
Nucleus cuneatus

طولانی حصہ اوپر کی طرف پھیل کر ایک ہلکا گڑھا بناتا ہے۔ جو پینیل (pineal) باڈی کو سہارا دیتا ہے۔ یہ ایک مخروط نما ساخت ہے۔ جو تھیلیمس کیفیلان سے پیچھے کی طرف نکلتی ہے۔ اور بالائی کالیکولائی کو جزوی طور پر چھپاتی ہے۔ طولانی تجویف کے زیرین سرے سے ایک سفید بند یعنی فرینولم ویلی (frenulum veli) اگلے میڈلری ویلم تک نیچے کو چلا جاتا ہے۔ اس بند کے پہلوؤں پر ٹراکلیر اعصاب نکلتے ہیں۔ اور دماغ کے قاعدے تک پہنچنے کے لئے دماغی پیڈنکلز کے جانبی رخوں پر آگے کو جاتے ہیں۔ بالائی کولیکولائی زیرین کی نسبت بڑے اور رنگ میں زیادہ گہرے ہیں۔ اور شکل میں بیضوی ہیں۔ زیرین کولیکولائی نیم کروی ہیں اور بالائی کی نسبت کسیقدر زیادہ نمایاں ہیں۔ بالائی کولیکولائی حس نظر سے متعلق ہیں اور زیرین حس سماعت سے۔

ہر ایک کولیکولس کے جانبی رخ سے ایک سفید بند جسکو برکیم کہتے ہیں۔ اوپر کو اور آگے کو بڑھ جاتا ہے۔ بالائی برکیم بالائی کولیکولس سے جانبی رخ جاتا ہے۔ اور پلوائنار (pulvinar) اور وسطانی جینی کولیٹ جسم کے 846 درمیان گزر کر جزوی طور پر ایک ابھار میں چلا جاتا ہے۔ جسکو جانبی جینی کولیٹ جسم کہتے ہیں۔ اور کچھ بصری قطعہ میں۔ زیرین برکیم زیرین کولیکولس سے آگے کو اور اوپر کو جاتا ہے۔ یہ کچھ ریشے زیرین کولیکولس سے اور جانبی لمنسکس سے وسطانی جینی کولیٹ جسم کو لیجاتا ہے۔

کارپورا کواڈرائی جیمینا کے ساتھ گہرا تعلق رکھنے والے بریکیا کنجنکٹیوا ہیں۔ جو دمیغی نیم کروں کے بالائی اور وسطانی حصوں سے نکلتے ہیں۔ یہ اوپر کو اور آگے جاتے ہیں۔ اور زیرین کولیکولائی کے نیچے سے گزر کر جیسا کہ پہلے ذکر ہوا (صفحہ 834) ٹگمنٹا (tegmenta) میں داخل ہوتے ہیں۔

کارپورا کواڈرائی جیمینا کی ساخت۔ زیرین کولیکولس رماری مادہ کے ایک گھنے نوات پر مشتمل ہے۔ جسمیں بڑے اور چھوٹے کثیر قطبی عصبی خلیے ہیں۔ اور جو کم و بیش مکمل طور پر جانبی لمنسکس سے نکلے ہوئے ریشوں سے گھرا ہوا ہے۔ انمیں سے بیشتر ریشے اسی طرف کے رمادی نوات میں ختم ہوتے ہیں۔ لیکن بعض

دوسری طرف کے رمادی نوات میں چلے جاتے ہیں۔ رمادی نوات کے خلیوں سے ریشے زیرین بریکیم میں سے ہوکر وسطانی جینی کولیٹ جسم میں جاتے ہیں۔ اور اس جسم کے خلیوں سے ریشوں کا ایک دستہ ہیشل (Heschl) کی آڑی تلفیفات (gyri) کو اور بالائی ٹمپورل کنوولیوشن (convolution) کو چلا جاتا ہے۔

سوپیریر کولیکولس سفید ریشوں کی ایک پتلی تہ اسٹریٹم زونیلی 847
(stratum zonale) سے ڈھکا ہوا ہے۔ جن میں بیشتر بصری قطعہ سے آتے ہیں۔ اسکے نیچے اسٹریٹم سائینیریم (stratum cinerium) ہے۔ اور رمادی مادہ کی ایک ٹوپی نماتہ ہے۔ محیط کی نسبت مرکز میں زیادہ دبیز ہے۔ اور بہت سے چھوٹے کثیر قطبی عصبی خلیوں پر مشتمل ہے۔ جو عصبی ریشوں کے ایک باریک جال میں بچھے ہوئے ہیں۔ اس سے بھی عمیق اسٹریٹم آپٹیکم (stratum opticum) ہے۔ جسمیں بڑے کثیر قطبی عصبی خلیے ہیں۔ جو بہت سے باریک عصبی ریشوں کے ذریعہ الگ الگ ہیں۔ آخر میں اسٹریٹم لمنسکائی (lemnisci) ہے۔ جسمیں ایسے ریشے ہیں۔ جو کچھ تو لمنسکس سے آتے ہیں۔ اور کچھ اسٹریٹم آپٹیکم کے خلیوں سے ان ریشوں کے درمیان بہت سے بڑے کثیر قطبی خلیے بکھرے ہوئے ہیں۔ درآرندہ ریشوں میں سے جو سوپیریر کولیکولس تک پہنچتے ہیں۔ بیشتر کا مبدء ریٹینا میں ہے۔ اور یہ سوپیریر بریکیم کے ذریعہ سوپیریر کولیکولس تک جاتے ہیں۔ انہیں سے سب ریشے رمادی مادہ کے خلیوں کے گرد شجراکر ختم ہوتے ہیں برآرندہ ریشوں میں سے چند ریشے مخالف کولیکولس تک جانے کے لئے وسطی خط کا تقاطع کرتے ہیں۔ تقاطع کرنے (مینرٹ کا چشمہ تقاطع) کے بعد بہت سے وسطانی طولانی لچھی میں نزول کرتے ہیں۔ بعض آکولوموٹر۔ ٹراکلیر اور ایبڈوسنٹ اعصاب کے نواتوں میں ختم ہوتے ہیں۔ لیکن نیچے کی طرف ٹکٹو اسپائنل لچھی کے نام سے میٹینکیفیلان کی جالدار ساخت۔ پانز اور میڈلا آبلانگاٹا کے اندر سے میڈلا اسپائنل نیلس میں چلے جاتے ہیں۔

کارپورا کواڈرائی جیمینا انسان کی نسبت اسفل جانوروں میں نسبتاً زیادہ بڑے ہوتے ہیں۔ مچھلیوں رینگنے والے جانوروں اور پرندوں میں

صرف دو کھوکھلے کالیکولائی کارپورا بائی جیمینا (corpora bigemina) ہوتے ہیں یہ پستانیوں کے بالائی کولیکولائی کے نمائندے ہیں۔ اور اکثر بصری قطعوں کے ساتھ اپنے گہرے تعلق کی وجہ سے بصری لختے کہلاتے ہیں۔

سیریبرل ایکویڈکٹ (سلویس کی مصیف) ایک تنگ نالی ہے تقریباً ۱۵ ملیمیٹر لمبی کارپورا کواڈرائی جیمینا اور ٹگمنٹا کے درمیان واقع ہے اور تیسرے بطین کو چوتھے بطین کیساتھ ملاتی ہے۔ اسکی شکل جیسی کہ آڑی تراشوں میں دکھائی دیتی ہے مختلف لیولوں پر مختلف ہوتی ہے۔ نیچے T کی۔ اوپر تکونی۔ اور وسط میں بیضوی ہے اسکا مرکزی حصہ ذرا سا پھیلا ہوا ہے۔ اور رٹزئیس (Retzius) نے اس کا نام میان دماغ کا بطین رکھا تھا۔ اسکا استر تہہ دار استوانی سرحلیہ سے بنتا ہے۔ اور یہ رمادی مادہ کی ایک تہ سے گھری ہوئی ہے۔ جسکو مرکزی رمادی تہ کہتے ہیں۔ یہ نیچے رہامبائڈ فاسا کے اندر والے رمادی مادہ کے ساتھ اور اوپر تیسرے بطین کے رمادی مادہ کے ساتھ مسلسل ہے۔ ظہری طرف یہ مصیف لمنسکائی (lemnisci) کے ریشیوں کے ذریعہ کواڈرائی جیمینل باڈیز کے رمادی مادہ سے الگ رہتی ہے اس سے بطنی طرف وسطانی طولانی لچھی اور ٹگمنٹم کی ریشہ دار ساخت ہیں۔ ساری مرکزی رمادی تہ کے اندر مختلف جسامتوں کے عصب خلیے بکھرے ہوئے ہیں جنکے درمیان باریک ریشوں کا جال ہے۔ ان بکھرے ہوئے خلیوں کے علاوہ اسمیں تین گروہ ہیں۔ جو ٹرائی جیمینل عصب کے میزنکیفیلانی جڑ کا نوات اور آکولوموٹر اور ٹراکلیر اعصاب کے نوات بناتے ہیں۔ ٹرائی جیمینل عصب کے میزنکیفیلانی جڑ کا نوات اس مصیف کے سارے طول کے ساتھ ساتھ پھیلتا ہے۔ اور رمادی تہ کے جانبی حصے میں واقع ہے۔ لیکن آکولوموٹر اور ٹراکلیر اعصاب کے نوات اس کے بطنی حصہ میں واقع ہیں۔ آکولوموٹر عصب کا نوات تقریباً ۱۰ ملی میٹر لمبا ہے۔ اور اس کا بیشتر حصہ سوپیریر کولیکولس کے نیچے واقع ہے۔ لیکن اس سے آگے جاکر یہ تیسرے بطین کی جانبی دیوار کے رمادی مادہ کے اندر تھوڑے فاصلہ تک پھیلتا ہے۔ ٹراکلیر عصب کا نوات چھوٹا اور تقریباً گول ہے۔ اور اس مستوی کے لیول میں ہے۔ جو زیرین کولیکولس کے بالائی حصے میں سے آڑا لیجایا جائے۔

پروزن کیفیلان

(PROSENCEPHALON)

یا پیش دماغ

پروزن کیفبلان یا پیش دماغ کے حصے یہ ہیں۔ (۱) ڈائی ان کیفیلان (diencephalon) جو بڑی حد تک تیسرے بطین اور ان ساختوں سے مطابق ہے جو اسکو محدود کرتی ہیں۔ اور (۲) ٹیلن کیفیلان (telencephalon) جسمیں بھیجہ کا عظیم ترین حصہ یعنی دماغی نیم کرے شامل ہیں۔ یہ نیم کرے وسطی خط کے پار ایک دوسرے کے ساتھ ملے ہوئے ہیں۔ اور ہر ایک میں ایک بڑا کہف ہے۔ جس کو جانبی بطین کہتے ہیں۔

جانبی بطین ایک دوسرے کے ساتھ اور بین بطینی سوراخ کے واسطے سے تیسرے بطین کے ساتھ راہ رکھتے ہیں۔ لیکن زیادہ حصے میں ایک وسطی حاجز یعنی سیپٹم پلوسیڈم (septum pellucidum) کے ذریعہ ایک دوسرے سے الگ ہیں۔ اسکے اندر ایک جھری نما کہف ہے۔ جو بطینوں کے ساتھ راہ نہیں رکھتا۔

ڈائی ان کیفیلان

(DIENCEPHALON)

848 ڈائی ان کیفیلان اوپر اور آگے دماغی نیم کروں کے ساتھ اور پیچھے میزن کیفیلان کے ساتھ ملا ہوا ہے۔ اسکی بالائی سطح کارپس کیلوسم (corpus callosum) کے ذریعہ چھپی ہوئی ہے۔ اور پایا میٹر کے ایک دہراؤ سے

FIG. 848.—The ventricles of the brain. Exposed from above.

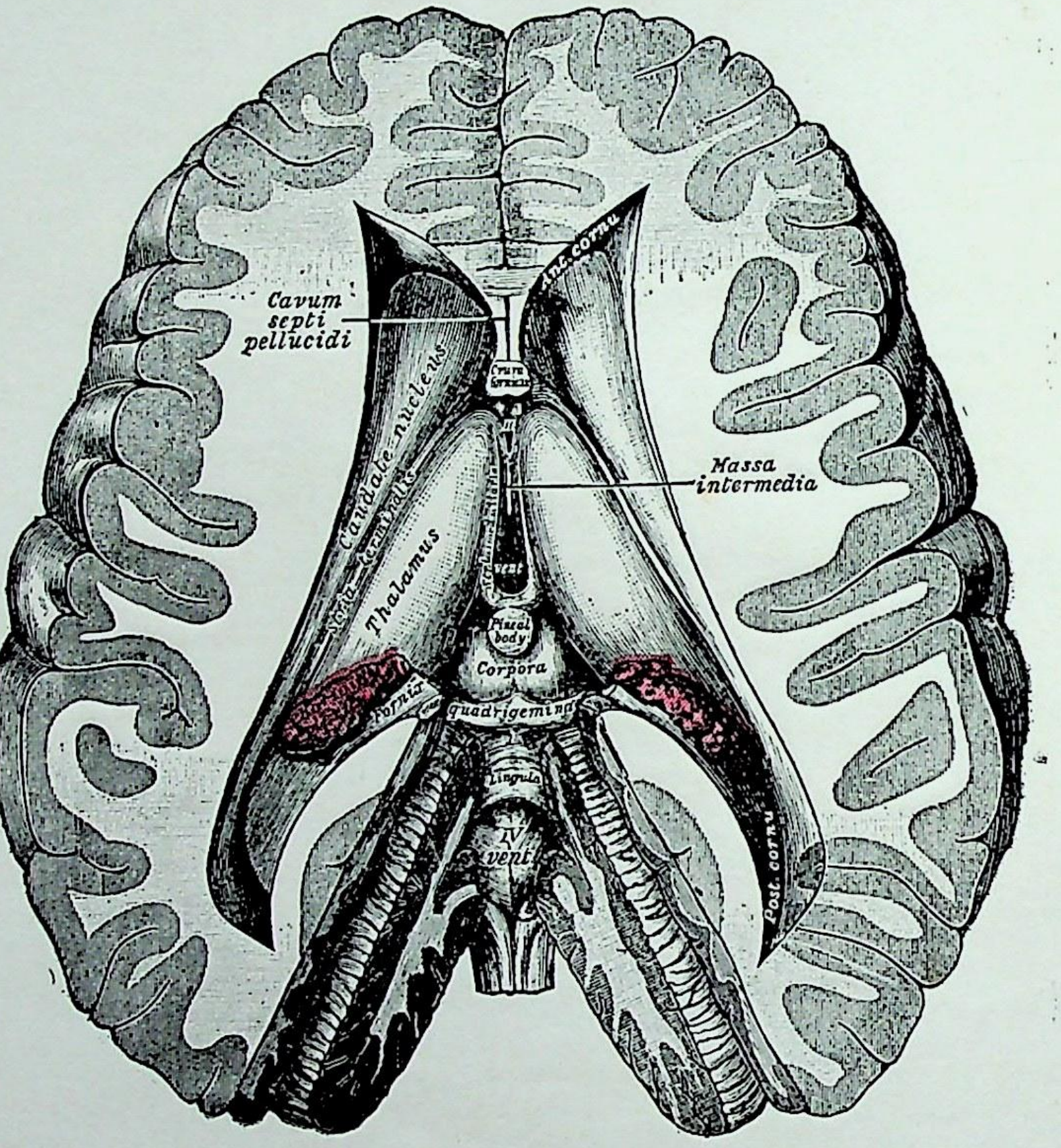
Cavum septi pellucidi
Ant. cornu
Crura fornicis
Caudate nucleus
Stria terminalis
Thalamus
Massa intermedia
III vent.
Pineal body
Corpora quadrigemina
Fornix
Lingula
IV vent.
Post. cornu

ڈھکی ہوتی ہے۔ جس کو تیسرے بطین کا ٹیلا کوریائیڈیا (tela chorioidea) کہتے ہیں۔ نیچے یہ بھیجہ کے قاعدہ تک پہنچتا ہے۔ ڈائی انکیفیلان کے حصے یہ ہیں۔ (۱) تھیلیمن کیفیلان (thalamencephalon) (۲) پارس میملیرس ہائپوتھیلیمائی (pars mamillaris hypothalami) (۳) تیسرے بطین کا پچھلا حصہ۔

مطالب بیان کے لئے تیسرے بطین اور اس کے حدود کا ایک ساتھ ذکر کرنا زیادہ آسان ہے۔ اس سے اس عنوان کے ماتحت پارس آپٹیکا ہائپوتھیلیمائی (pars optica hypothalami) اور تیسرے بطین کے مطابقی حصے کو شامل کر لینا ضروری ہے۔ یہ وہ شاخیں ہیں جو ٹھیک طور پر ٹیلنکیفیلان سے تعلق رکھتی ہیں۔

تھیلیمن کیفیلان کے حصے یہ ہیں۔ (۱) تھیلیمس (۲) میٹا تھیلیمس یعنی کارپورا جینیکولیٹا اور (۳) ایپی تھیلیمس جس میں ٹرائی گونم ہیبینیولی۔ پینیل باڈی۔ اور پچھلا رابطہ (posterior commissure) شامل ہیں۔

تھیلیمائی (تصاویر 848, 849) دو بڑے بیضوی پوٹ ہیں جن میں سے ہر ایک تیسرے بطین کے ایک طرف واقع ہے۔ اور اس کہفہ کے پیچھے کچھ فاصلہ تک پہنچتا ہے۔ ہر ایک تھیلیمس تقریباً ۴ سنٹی میٹر لمبا ہے۔ اور دو سرے اور چار سطحیں رکھتا ہے۔

اگلا سرا تنگ ہے۔ یہ وسطی خط کے قریب واقع ہے۔ اور بین بطینی سوراخ (interventricular foramen) کی پچھلی حد بناتا ہے۔

پچھلا سرا پھیلا ہوا ہے۔ پیچھے کو اور جانبی طرف رخ رکھتا ہے اور بالائی کولیکولس کا تراکب کرتا ہے۔ وسطانی جانب یہ سر ایک زاویہ دار ابھار یعنی پلوائنار پیش کرتا ہے۔ جو جانبی طرف بڑھ کر ایک بیضوی ابھار یعنی جانبی جینیکولیٹ باڈی میں چلا جاتا ہے۔ اور پلوائنار کے نیچے لیکن بالائی بریکیم کے ذریعہ اس سے الگ ایک دوسرا بیضوی ابھار یعنی وسطانی جینیکولیٹ باڈی واقع ہے۔

بالائی سطح آزاد کسی قدر محدب اور سفید مادہ کی ایک تہ سے

ڈھکی ہوتی ہے جس کو اسٹریٹم زونیلی (stratum zonale) کہتے ہیں۔ یہ جانبی
طرف ایک سفید بند یعنی اسٹریا ٹرمینیلس (stria terminalis) اور اختتامی ورید
کے ذریعہ کاڈیٹ (caudate) نواۃ کی بطین والی سطح سے الگ ہے۔ یہ سطح 849
ایک وسطانی اور ایک جانبی حصے میں ایک ترچھے۔ اتھلے ناب کے ذریعہ منقسم
ہے۔ جو پچھلے سرے کے جانبی حصے سے وسطانی کنارے کے اگلے حصے تک پیچھے
سے آگے کو اور وسطانی رخ جاتا ہے۔ یہ ناب فارنکس (fornix) کے جانبی کنارے
سے مطابق ہے۔ جانبی حصہ جانبی بطین کے فرش کا ایک حصہ بناتا ہے۔ اور
اس کہفہ کے سر حلمہ کے ساتھ ڈھکا ہوا ہے۔ وسطانی حصہ تیسرے بطین کے ٹیلا
کوریائڈیا سے ڈھکا ہوا ہے۔ سامنے بالائی سطح وسطانی سطح سے ایک نمایاں کنارے
یعنی ٹینیا تھیلیمائی (tœnia thalami) کے ذریعہ الگ ہے۔ جس پر سے تیسرے
بطین کا سر حلمی استر ٹیلا کوریائڈیا کی زیرین سطح پر لوٹ جاتا ہے۔ پیچھے یہ ایک
ناب یعنی سلکس ہیبینولی کے ذریعہ وسطانی جانب محدود ہے۔ جو اس کے اور
ایک چھوٹے تکونے رقبہ یعنی ٹرائگونم ہیبینولی کے درمیان واقع ہے۔

زیرین سطح ٹگمنٹم کے اوپر ٹکی ہے۔ اور اس کے اوپر کو جانیوالے بڑھاؤ
کیساتھ مسلسل ہے (تھیلیمس کے نیچے کا ٹگمنٹم والا خطہ =
(subthalamic tegmental region

وسطانی سطح تیسرے بطین کی جانبی دیوار کا بالائی حصہ ہے۔ یہ رمادی
مادہ کی ایک پتلی تہ سے ڈھکی ہے۔ اور ایک چپٹے رمادی بند یعنی میسا انٹر
میڈیا (massa intermedia) (وسطی یا رمادی رابطہ) کے ذریعہ مخالف
تھیلیمس کی مطابقی سطح کے ساتھ ملی ہوئی ہے۔ یہ بند بین بطینی سوراخ کے
پیچھے قریب واقع ہے۔ اور اپنے اگلے پچھلے قطر میں اوسطاً تقریباً ایک سنٹی میٹر ہوتا
ہے۔ اس کے بعض اوقات دو حصے ہوتے ہیں۔ اور کبھی کبھی یہ موجود نہیں ہوتا۔
اس میں عصب خلیے اور عصب ریشے ہوتے ہیں۔ آخر الذکر میں سے چند کبھی کبھی
وسطی خط کا تقاطع کرتے ہیں۔ لیکن ان میں سے بیشتر وسطی خط کی طرف جاتے
ہیں۔ اور اسی طرف جانبی رخ مڑ جاتے ہیں۔

850 اس کی جانبی سطح پر سفید مادہ کا ایک دبیز بند ہے۔ جو انٹرنل کیپسول

FIG. 849.—A coronal section through the brain at the anterior part of the pons. Anterior aspect.

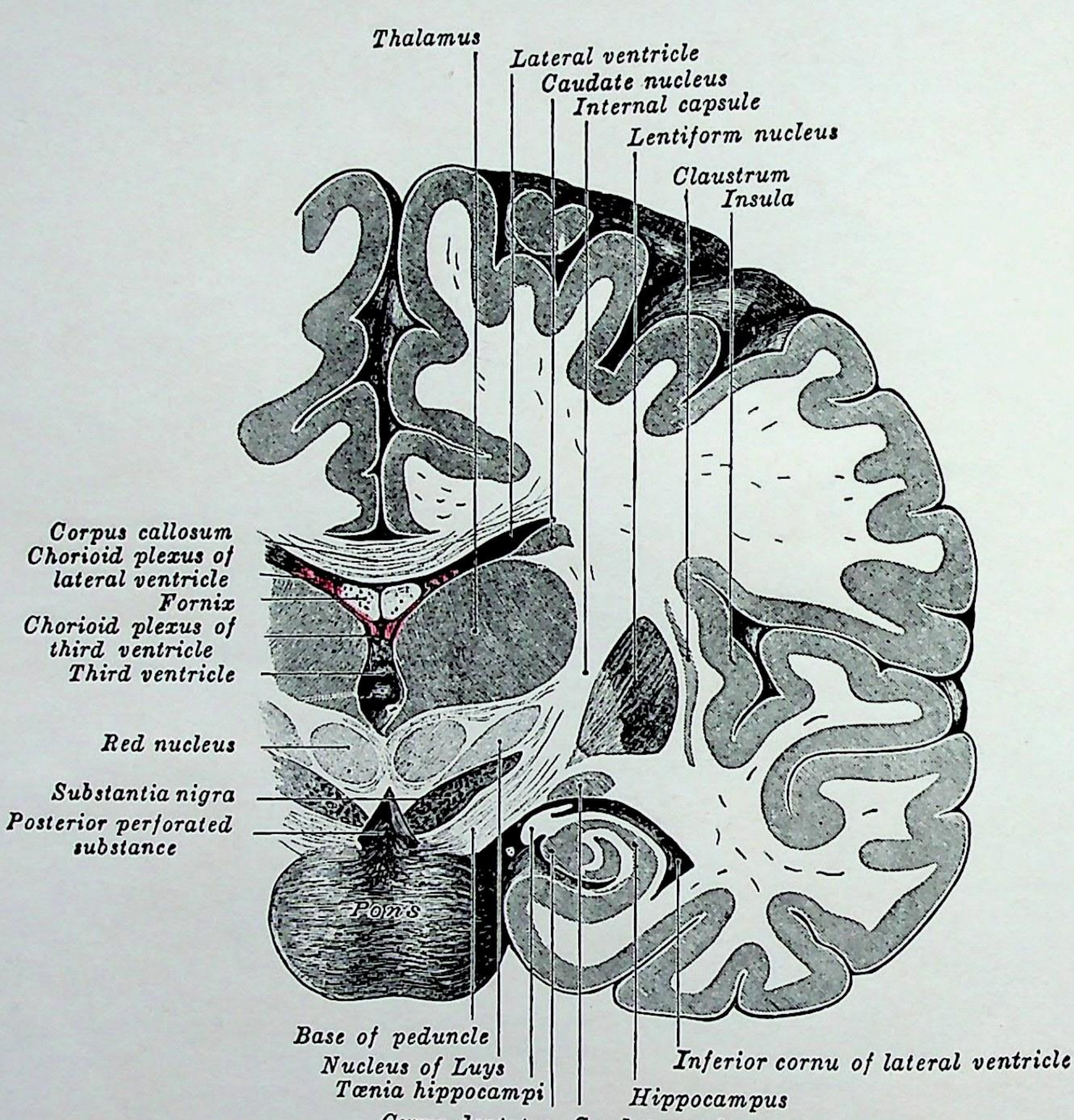
Thalamus
Lateral ventricle
Caudate nucleus
Internal capsule
Lentiform nucleus
Claustrum
Insula
Corpus callosum
Chorioid plexus of lateral ventricle
Fornix
Chorioid plexus of third ventricle
Third ventricle
Red nucleus
Substantia nigra
Posterior perforated substance
Pons
Base of peduncle
Nucleus of Luys
Tænia hippocampi
Gyrus dentatus
Caudate nucleus
Hippocampus
Inferior cornu of lateral ventricle

FIG. 850.—A coronal section through the brain, passing through the intermediate mass of the third ventricle. Anterior aspect.

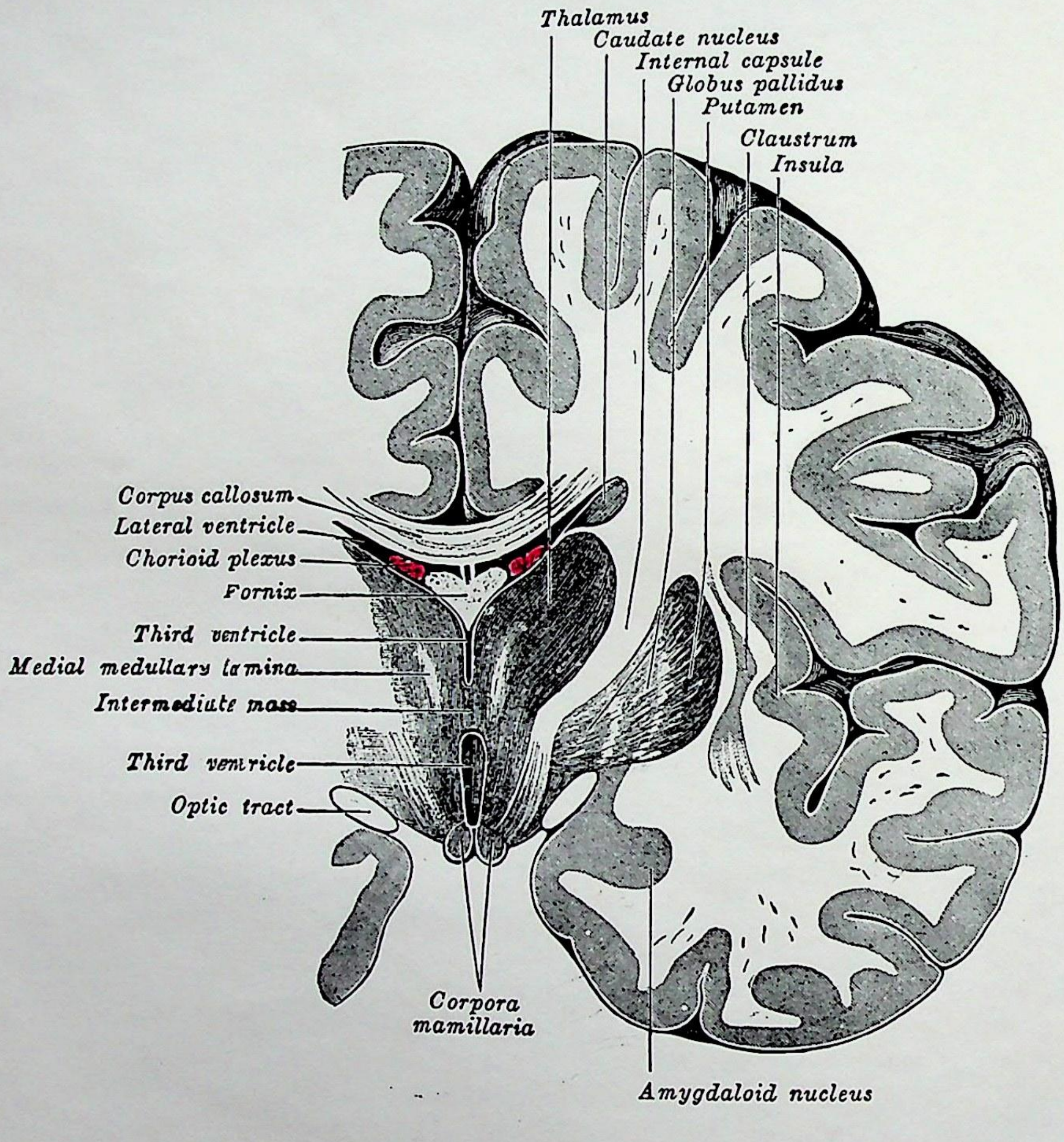
Thalamus
Caudate nucleus
Internal capsule
Globus pallidus
Putamen
Claustrum
Insula
Corpus callosum
Lateral ventricle
Chorioid plexus
Fornix
Third ventricle
Medial medullary lamina
Intermediate mass
Third ventricle
Optic tract
Corpora mamillaria
Amygdaloid nucleus

(internal capsule) کا آکسیپٹل حصہ بناتا ہے۔ اور تھیلیمس کو کارپس اسٹرائٹم کے لنٹیفارم نیوکلیس سے الگ کرتا ہے۔

ساخت ۔ تھیلیمس زیادہ تر رمادی مادہ پر مشتمل ہے۔ لیکن اس کی بالائی سطح سفید مادہ کی ایک تہ سے ڈھکی ہوئی ہے جس کو اسٹراٹیم زونیلی کہتے ہیں۔ اور اِس کی جانبی سطح ایک ایسی ہی تہ سے ڈھکی ہے جس کو لیٹرل میڈلری لیمنا کہتے ہیں۔ اس کا رمادی مادہ نامکمل طور سے ایک عمودی سفید تہ یعنی انٹرل میڈلری لیمنا کے ذریعہ تین حصوں؛ اگلے۔ وسطانی۔ اور جانبی میں منقسم ہے۔ اگلا حصہ انیٹیریر ٹیوبرکل پر مشتمل ہے۔ وسطانی حصہ تیسرے بطین کی جانبی دیوار کے بعد واقع ہے۔ لیکن جانبی سب سے بڑا حصہ اگلے اور جانبی میڈلری پتروں کے درمیان واقع ہے۔ اور اس میں پلوائنار شامل ہے۔ جانبی حصے میں سے بہت سے ریشے گزرتے ہیں۔ جو تھیلیمس سے انٹرنل کیپسول کے اندر تک کرنوں کی طرح جاتے ہیں۔ اور آخر الذکر میں سے ہو کر دماغی قشرہ میں پہنچتے ہیں۔ یہ تین حصے بہت سے نواتوں سے مل کر بنے ہیں۔ جن میں سے بہتوں کے تعلقات کے متعلق پورا علم نہیں۔

تعلقات ۔ تھیلیمس کو ایک بڑی عقدوں والی پوٹ سمجھ سکتے ہیں۔ جس میں ٹگمنٹم کے صعودی قطعات اور آپٹک ٹریکٹ کے ریشوں کا معتد بہ حصہ ختم ہوتے ہیں۔ اور جس کے خلیوں سے متعدد ریشے (تھیلیمو کارٹیکل thalamocortical) نکلتے ہیں۔ اور دماغی قشرہ کے تقریباً ہر حصے کی طرف کرنوں کی طرح جاتے ہیں۔ لمنسکس ٹگمنٹم کے دوسرے طولانی ڈوروں سمیت اس کے بطنی حصے میں داخل ہوتا ہے۔ میمیلو تھیلیمک لچھی [وکڈی ایزر (Vicq d' Azyr) کا بنڈل] کارپس میمیلیری سے آکر اس کے اگلے درنہ میں ختم ہوتا ہے۔ لیکن آپٹک ٹریکٹ کے بہت سے ریشے اس کے پچھلے سرے میں ختم ہوتے ہیں۔ 851 تھیلیمس بھی دماغی قشرہ کے خلیوں سے ریشے (کارٹیکو تھیلیمیک :corticothalamic) اور بعض ریشے سرخ نوات اور بریکیم کنجنکٹائوم سے پاتا ہے۔ تھیلیمو کارٹیکل ریشے تھیلیمس کے خلیوں سے اٹھتے ہیں اور چار بڑے گروہوں یا ڈنڈیوں پر مشتمل بیان کئے جاتے ہیں

اگلی ڈنڈی کے ریشے تھیلیمس کی جانبی سطح کے اگلے حصے سے نکلتے ہیں۔ اور انٹرنل کیپسول کے فرنٹل حصے میں سے گزر کر بیشتر ریشے فرنٹل لختہ کے قشرہ میں ختم ہو جاتے ہیں۔ لیکن بعض کاڈیٹ اور لنٹیفارم نواتوں میں ختم ہوتے ہیں۔ آکسیپٹل ڈنڈی کے ریشے (بصری اشعاع: optic radiations) پلوائنار اور جانبی جینیکولیٹ جسم میں نکلتے ہیں۔ یہ انٹرنل کیپسول کے آکسیپٹل حصے میں سے گزرتے ہیں۔ اور آکسیپٹل لختہ کے قشرہ تک پہنچنے کے لئے جانبی بطین کے پچھلے قرن کے جانبی پہلو پر پیچھے کو مڑتے ہیں۔ زیریں ڈنڈی کے ریشے تھیلیمس کی زیریں اور وسطانی سطحوں کو چھوڑتے ہیں۔ اور لنٹیفارم نوات کے نیچے ٹمپورل لختہ اور انسولا تک جاتے ہیں۔ اس ڈنڈی کے زیادہ ظہری واقع ہونے والے ریشے ایک بند بناتے ہیں۔ جس کا نام انسا لنٹیکولیرس (ansa lenticularis) ہے۔ جو لنٹیفارم نوات سے تھیلیمس اور زیر تھیلیمس خطہ تک جاتا ہے۔ جانبی (parietal) ڈنڈی تھیلیمس کی جانبی سطح سے پیرائٹل لختہ اور فرنٹل لختہ کے پچھلے حصے کو جاتی ہے۔ ایک بڑی نزولی لچھی (تھیلیمو الوری: thalamo-olivary = زیریں آلوری) نوات میں ختم ہوتی ہے۔

میٹا تھیلیمس (metathalamus) (تصویر 851) میں جینیکولیٹ باڈیز شامل ہیں۔ جو تعداد میں دو ہیں۔ ایک وسطانی اور ایک جانبی ہر طرف ایک۔

وسطانی جینیکولیٹ باڈی تھیلیمس کے پلوائنار کے اوجھل اور کارپورا کواڈرائی جیمینا سے جانبی واقع ہے۔ یہ شکل میں بیضوی ہے۔ اس کا لمبا محور آگے کو اور جانبی طرف رخ رکھتا ہے۔ یہ رنگ میں ہلکا۔ اور جسامت میں جانبی جینیکولیٹ باڈی سے چھوٹا ہوتا ہے۔ انفیریر بریکیم کے ذریعہ سے یہ زیریں کولیکولس اور جانبی لمنسکس سے اکوسٹک ریشے پاتا ہے۔ اس کے خلیے ٹمپورل خطہ کے قشرہ کو ایسے ہی ریشوں کا ایک مجموعہ بھیجتے ہیں۔ وسطانی جینیکولیٹ باڈی مخالف طرف کے انفیریر کولیکولس کے ساتھ گڈن (Gudden) کے رابطہ کے ذریعہ ملا ہوا ہے۔ جس کے ریشے آپٹک کیازما (chiasma) کے پچھلے حصے کے اندر سے گذرتے ہیں۔ اور بصری قطعوں کے وسطانی حصوں کے اندر جاتے ہیں۔

FIG. 851.—The hind-brain and the mid-brain. Posterolateral aspect.

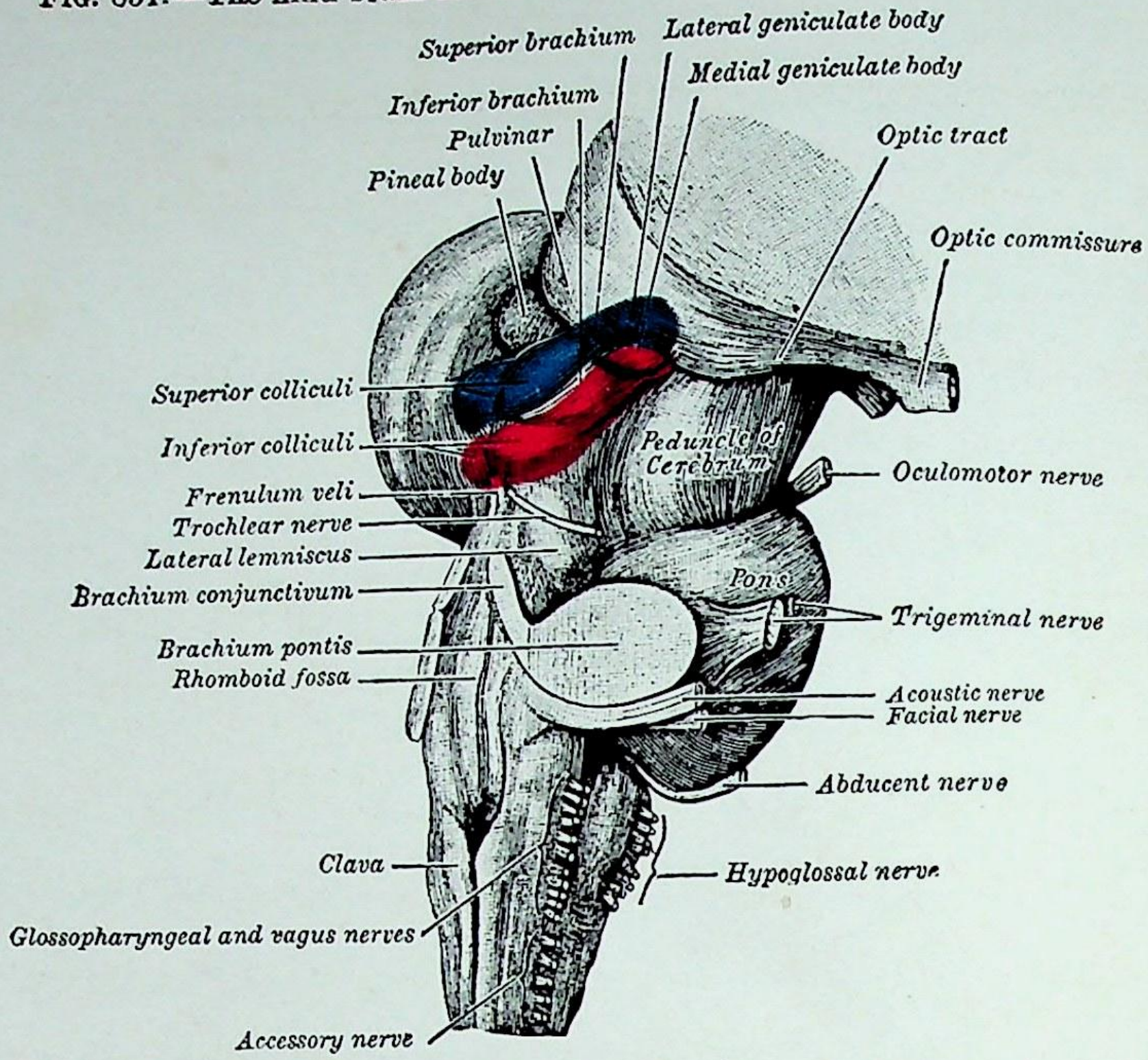
Superior brachium
Lateral geniculate body
Medial geniculate body
Inferior brachium
Pulvinar
Pineal body
Optic tract
Optic commissure
Superior colliculi
Inferior colliculi
Peduncle of Cerebrum
Oculomotor nerve
Frenulum veli
Trochlear nerve
Lateral lemniscus
Pons
Brachium conjunctivum
Trigeminal nerve
Brachium pontis
Rhomboid fossa
Acoustic nerve
Facial nerve
Abducent nerve
Clava
Hypoglossal nerve
Glossopharyngeal and vagus nerves
Accessory nerve

FIG. 852.—A section through the pineal body of a child aged 13 months. Stained with hæmatoxylin and eosin. × 400.

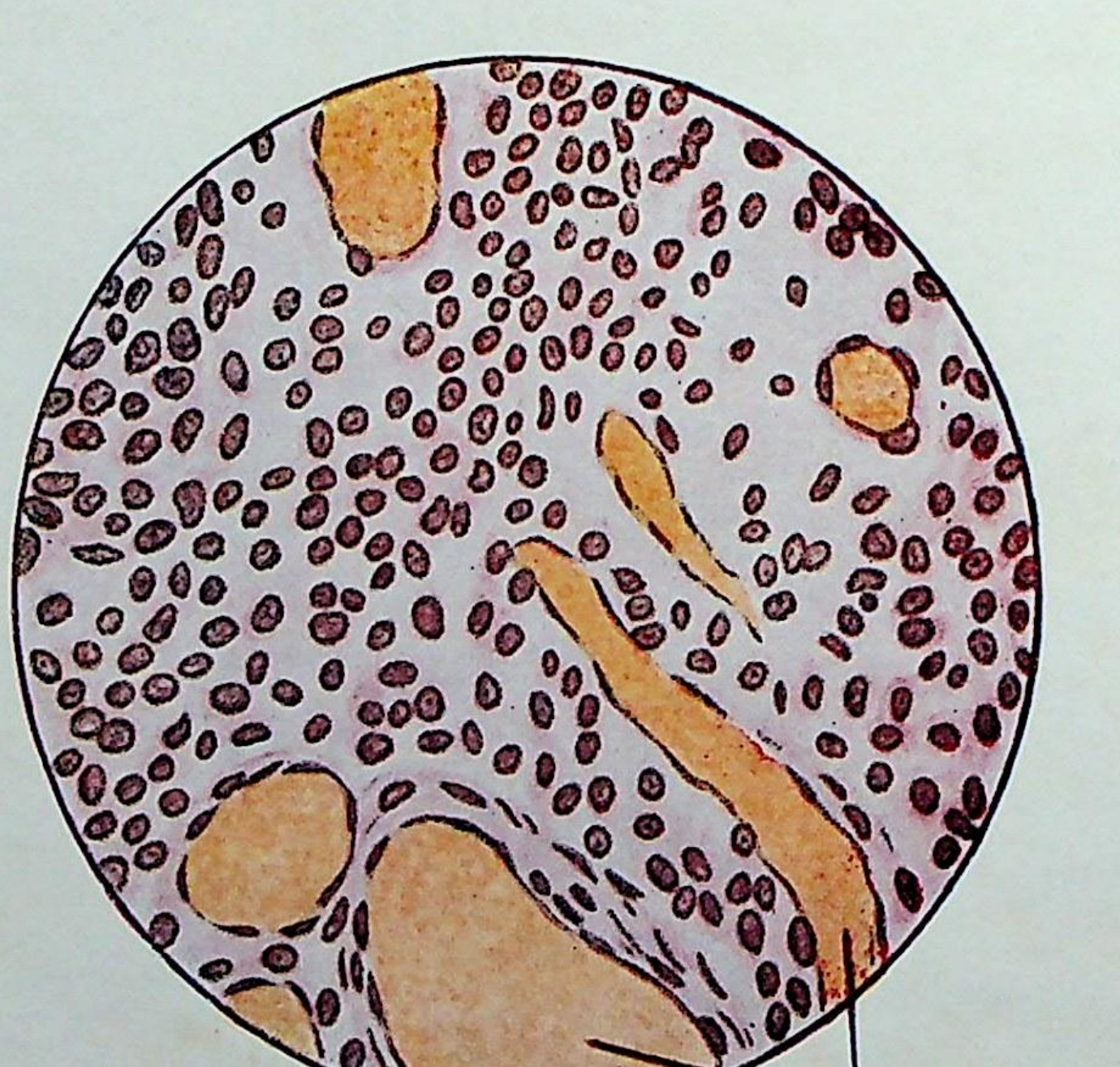
Blood-vessels

852 جانبی جینیکولیٹ باڈی تھیلیمس کے پچھلے سرے کے جانبی حصے پر ایک بیضوی ابھار ہے۔ اور بالائی بریکیم کے ذریعہ بالائی کولیکولس کے ساتھ ملا ہوا ہے۔ یہ جسم گہرے رنگ کا ہے۔ اور اس کی ترکیب تہ دار ہے۔ جس میں رمادی اور سفید مادے کی متبادل تہیں ہیں۔ اس میں بصری قطعہ کے بہت سے ریشے جاتے ہیں۔ لیکن اس قطعہ کے بعض ریشے اس کے اوپر سے یا اس کے اندر سے گزر کر پلوائنار کو جاتے ہیں۔ اس کے خلیے بڑے اور رنگ دار ہیں۔ ان کے محور یے دماغی قشرہ کے آکسیپٹل حصے میں کے بصری رقبہ کو جاتے ہیں۔

بالائی کولیکولس۔ پلوائنار۔ اور جانبی جینیکولیٹ باڈی زیرین بصری مراکز کہلاتے ہیں۔ نوزائیدہ جانوروں کی آنکھوں کو نکال دینے سے ان مرکزوں کا نمو رُک جاتا ہے۔ لیکن اس کا کوئی اثر وسطانی جینیکولیٹ جسموں یا زیرین کولیکولائی پر نہیں ہوتا۔ علاوہ ازیں آخر الذکر اجسام چھچھوندر میں خوب نمو پاتے ہیں۔ اس جانور میں بالائی کولیکولائی نامکمل ہوتے ہیں۔

اپی تھیلیمس (epithalamus) میں ٹرائگونم ہیبینولی پینیل باڈی اور پچھلا رابطہ شامل ہیں۔

ٹرائگونم ہیبینولی ایک چھوٹا دبا ہوا تکونا رقبہ ہے۔ جو بالائی کولیکولس کے سامنے واقع ہے۔ وسطانی جانب یہ میڈلری اسٹرایا سے محدود ہے۔ اور جانبی طرف تھیلیمس کے پچھلے حصے سے۔ اس میں عصبی خلیوں کا ایک مجموعہ ہوتا ہے جس کو گینگلین ہیبینولی کہتے ہیں۔ اس عقدہ میں اولفیکٹری لختے کے ریشے اینٹیریر پرفوریٹڈ سبسٹانس سے اور ہپوکیمپس سے میڈلری اسٹرایا کے اندر سے ہو کر آتے ہیں۔ جو تھیلیمس کی وسطانی اور بالائی سطح کے ملاپ کے ساتھ ساتھ جاتا ہے۔ بعض ریشے ہیبینولر کمیشر (habenular commissure) بناتے ہیں۔ اور دوسری طرف کے عقدہ کی طرف تقاطع کر جاتے ہیں۔ لیکن اس کے بیشتر ریشے نیچے کو رخ رکھتے ہیں۔ اور مینرٹ (Meynert) کی فیسیکولس ریٹروفلکسس (retroflexus) بناتے ہیں۔ جو وسطانی جانب سرخ نوات کو جاتی ہے۔ اور مخالف سمت کی متناظر لچھی کے ساتھ تقاطع کر کے انٹرپیڈنکولر

گینگلین میں ختم ہوتی ہے (صفحہ 843)۔

پینیل باڈی (تصاویر 848, 853) ایک چھوٹا مخروطی سرخی نما مادی جسم ہے جو بالائی کولیکولائی کے درمیانی گڑھے میں واقع ہے۔ یہ کارپس کیلوسم کے اسپلینیم کے نیچے واقع ہے۔ لیکن تیسرے بطین کے ٹیلا کورائڈیا کے ذریعہ جس کی زیریں تہ اس کو ملفوف کرتی ہے۔ اس سے الگ ہے۔ یہ لمبائی میں تقریباً ۵ ملیمیٹر ہوتا ہے۔ اور اس کا قاعدہ جس کا رخ آگے کو ہے۔ سفید مادہ کی ایک ڈنڈی کے ذریعہ چپکا ہوا ہے۔ یہ ڈنڈی آگے دو تہوں ایک عقبی اور ایک بطنی میں تقسیم ہوتی ہے۔ جو تیسرے بطین کے پینیل گوشہ کے ذریعہ ایک دوسری سے الگ ہیں۔ بطنی تہ پچھلے رابطہ کے ساتھ مسلسل ہے۔ عقبی تہ دو ڈوروں میں تقسیم ہوتی ہے۔ جن کو ٹینڈ لری اسٹرائی (striæ) کہتے ہیں۔ جو ہر طرف ایک ایک تھیلیمس کی وسطانی اور بالائی سطحوں کے ملاپ کے ساتھ ساتھ آگے کو 853 جاتی ہیں۔ تاکہ سامنے فارنکس کے ستونوں میں ضم ہو جائیں۔ جیسا کہ پہلے بتایا جا چکا ہے۔ انہی خطوں کے ذریعہ ریشے اولفیکٹری نختوں اور دونوں ہپوکمپیوں (hippocampi) سے ہیبینولر عقدوں کو جاتے ہیں۔

ساخت۔ (تصویر 852) پینیل غدہ کے سنخ کا بڑا حصہ گول خلیوں پر مشتمل ہے جو پینیل خلیے کہلاتے ہیں۔ جن کے نوات بے قاعدہ ہیں اور کم کروماٹین رکھتے ہیں۔ پیدائش کے وقت چند نیوروگلایا خلیے اور عصبی خلیے موجود ہوتے ہیں۔ آخر الذکر میں تھوڑا تخرنمایہ اور کونے دار نوات ہوتے ہیں۔ جن میں کروماٹین بہت ہوتا ہے۔ اتصالی بافت کے خلیے اور ریشکیں پہلے سال کے دوران میں نمایاں ہوتی ہیں۔ اور آہستہ آہستہ مقدار میں بڑھتی ہیں۔ وہ رفتار جس سے کیفیت واقع ہوتی ہے۔ بہت تغیر پذیر ہے سترھویں سال کے بعد کلسی پتھریاں پینیل باڈی میں ہمیشہ موجود ہوتی ہیں۔ فضائیں اور دویرے بھی ہو سکتے ہیں *

---

* Review of Neurology and Psychiatry Edinburgh, 1915 xiii 300 میں کے ایچ کریب (K. H. Krabbe) کے مضمون کا خلاصہ دیکھو۔

Fig. 853.—A median sagittal section through the brain. The relations of the pia mater are indicated by the red colour.

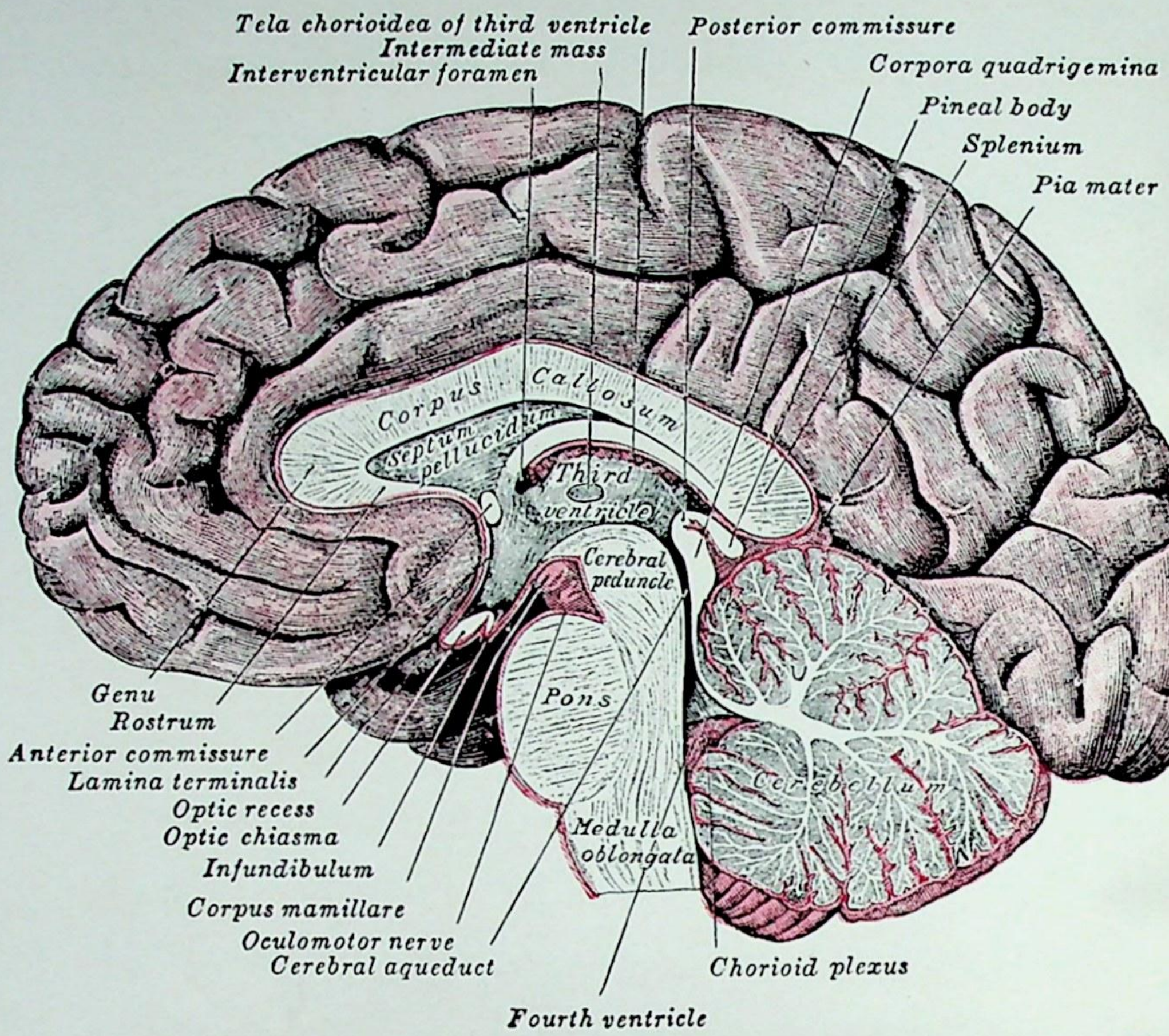
Tela chorioidea of third ventricle
Intermediate mass
Interventricular foramen
Posterior commissure
Corpora quadrigemina
Pineal body
Splenium
Pia mater
Corpus Callosum
Septum pellucidum
Third ventricle
Cerebral peduncle
Pons
Cerebellum
Medulla oblongata
Genu
Rostrum
Anterior commissure
Lamina terminalis
Optic recess
Optic chiasma
Infundibulum
Corpus mamillare
Oculomotor nerve
Cerebral aqueduct
Chorioid plexus
Fourth ventricle

Fig. 854.—A sagittal section through the hypophysis cerebri, in situ. Schematic. (Testut.)

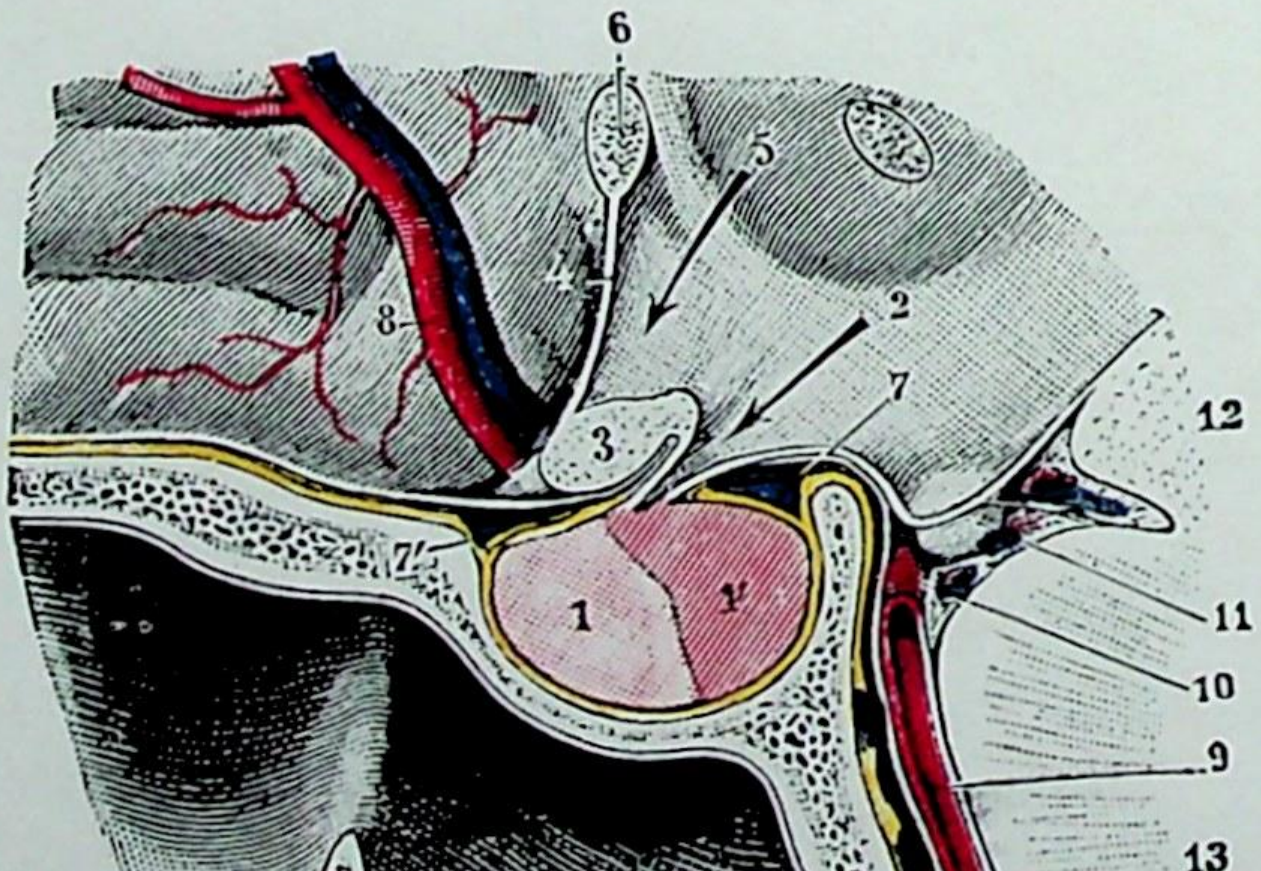
6
5
4
8
3
2
7
7'
1
1'
12
11
10
9
13

1, 1′. Anterior and posterior lobes of hypophysis. 2. Infundibulum. 3. Optic chiasma. 4. Lamina terminalis. 5. Optic recess. 6. Anterior commissure. 7, 7′. Circular sinus. 8. Anterior cerebral artery. 9. Basilar artery. 10. Posterior cerebral artery. 11. Corpus mamillare. 12. Cerebral peduncle. 13. Pons.

انسانی ہینیں باڈی تاریخ نسل کے لحاظ سے سائیکلو اسٹوم (cyclostome) مچھلیوں کی پرائٹل (parietal) آنکھ کے ساتھ ہم ترکیب ہے۔ کروزفلٹ (Creutzfeldt) نے یہ بتایا تھا کہ یہ جگالی کرنے والے جانوروں اور گھوڑوں میں بہترین نمو پاتا ہے۔ لیکن ہاتھی سیل (seal)، ڈیسیپس (dasypus) چھچھوندر اور بہت سے دوسرے جانوروں میں نہیں ہوتا اور اس کی موجودگی نسبتاً پتلی جلد کے موجود ہونے سے تعلق رکھتی ہے۔

پچھلا رابطہ (posterior commissure) ریشوں کا ایک گول بند ہے جو دماغی مصیف کے بالائی سرے کی عقبی سطح پر وسطی خط کا تقاطع کرتے ہیں۔ اس کے ریشے جلد اپنے لبّی غلاف حاصل کر لیتے ہیں۔ لیکن ان کے تعلقات ٹھیک طرح سے ثابت نہیں ہوئے۔ ان میں سے بہت سے اپنے آغاز ایک نوات یعنی پچھلے رابطہ کے نوات میں رکھتے ہیں جو اکولو موٹر عصب کے نوات کے سامنے دماغی مصیف (cerebral aqueduct) کے بالائی سرے کے مرکزی رمادی مادہ میں واقع ہے۔ بعض ریشے غالباً تھیلیمس کے پچھلے حصے سے اور بالائی کولیکوس (colliculus) سے آتے ہیں۔ باقی کے متعلق یہ یقین ہے۔ کہ وہ وسطانی طولانی لچھی میں نیچے کو چلے جاتے ہیں۔

ہائپو تھیلیمس (hypothalamus) (تصویر 853) میں تھیلیمس کے نیچے کا ٹگمنٹل خط اور وہ ساختیں شامل ہیں۔ جو تیسرے بطین کے فرش کا بیشتر حصہ بناتی ہیں یعنی کارپورا ممیلیریا 854 (corpora mamillaria)، ٹیوبر سائنیریم (tuber cinereum)، انفنڈیبولم (infundibulum) ہائپوفیسیس (hypophysis) اور آپٹک کیازما (optic chiasma)۔

سب تھیلیمک ٹگمنٹل خطہ تھیلیمس کے پچھلے حصے کے نیچے ٹگمنٹم کا آگے کی طرف بڑھاؤ ہے۔ سرخ نوات اور سبسٹنشیا نائگرا کا تعاقب اس کے پچھلے حصے کے اندر تک ہو سکتا ہے۔ جہاں یہ آہستہ آہستہ کم ہوتے ہیں۔ اور کارپس ہیمیلیری کے پیچھے غائب ہو جاتے ہیں۔ میڈئیل لیمنسکس کے ریشے تھیلیمس کی اگلی سطح میں داخل ہونے کے لئے جاتے وقت سرخ نوات کے ظہری اور جانبی طرف رہتے ہیں۔ بریکیم کنجنکٹائوم کے ریشوں کی بعض صعودی شاخیں بلا واسطہ تھیلیمس میں جاتی

ہیں۔ لیکن بہت سی سرخ نوات میں ختم ہوتی ہیں۔ جس کے خلیّے ریشوں کی ایک بریدِ تھیلیمس میں بھیجتے ہیں۔ ایک چھوٹا بھورے سے رنگ کا نوات جس کا نام ہائپوتھیلیمک نیوکلیس یا لائز (Luys) کا نوات ہے۔ دماغی پیڈنکل کی عقبی سطح پر نمودار ہوتا ہے۔ جب اوپر کے رخ سب تھیلیمک خطہ میں تعاقب کیا جائے۔ تو یہ نوات جسامت میں بڑھ جاتا ہے۔ اور اکلیلی تراش میں ایک ذو محدب عدسہ کی شکل اختیار کرتا ہے۔ جو عصبی ریشوں کے پتر میں ملفوف ہے۔ اس میں بہت سے اوسط جسامت کے عصبی خلیّے موجود ہیں۔ جن کے تعلقات کا ابھی تک پوری طرح تعین نہیں ہوا۔

کارپورا ہیمیلیریا (تصویر 818) دو گول سفید پوٹ ہیں۔ ہر ایک چھوٹے مٹر کی جسامت کا ہوتا ہے۔ جو ایک دوسرے کے برابر پوسٹیریر پرفوریٹڈ سبسٹانس کے سامنے تیسرے بطین کے فرش کے رمادی مادہ کے نیچے واقع ہیں۔ ہر ایک جسم باہر سفید مادہ اور اندر رمادی مادہ پر مشتمل ہے۔ آخر الذکر کے خلیّے دو نواتیں بناتے ہیں۔ ایک وسطانی چھوٹے خلیوں کا اور ایک جانبی بڑے خلیوں کا۔ سفید مادہ زیادہ تر فارنکس کے ستونوں کے ریشوں سے بنتا ہے۔ جو دماغ کے قاعدہ کی طرف نزول کرتے ہیں۔ اور جزوی طور پر کارپورا ہیمیلیریا میں ختم ہوتے ہیں۔ وسطانی نوات کے خلیوں سے ریشوں کا ایک بنڈل اٹھتا ہے۔ اور ایک ہیمیلو تھیلیمک (mamillothalamic) گچھی [وکڈیزر (Vicq d' Azyr) کا بنڈل] میں جو اوپر کے رخ تھیلیمس کے اگلے نوات میں جاتا ہے۔ اور ایک ہیمیلو ٹگمنٹل گچھی میں تقسیم ہوتا ہے۔ جو نیچے کی طرف ٹگمنٹم میں چلی جاتی ہے۔ درآئندہ ریشے ٹگمنٹم سے جانبی نوات کو جاتے ہیں۔

ٹیوبر سائنیریم رمادی مادہ کا ایک کھوکھلا ابھار ہے۔ جو پیچھے کارپورا ہیمیلیریا اور آگے آپٹک کیازما کے درمیان واقع

FIG. 855.—A median sagittal section through the hypophysis of an adult monkey. Semidiagrammatic. (Herring.)

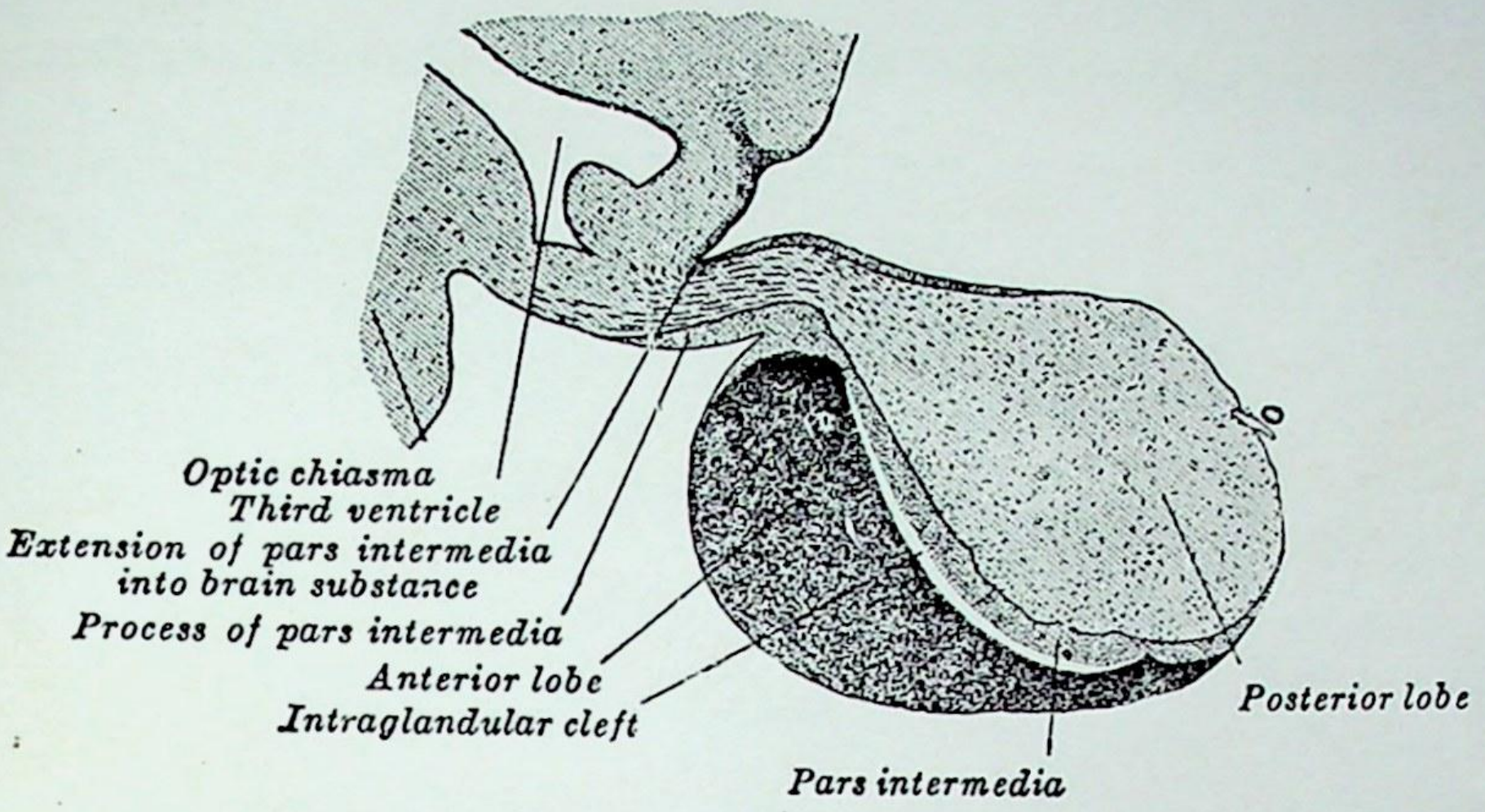
Optic chiasma
Third ventricle
Extension of pars intermedia into brain substance
Process of pars intermedia
Anterior lobe
Intraglandular cleft
Posterior lobe
Pars intermedia

FIG. 856.—A section of the hypophysis. × 100.

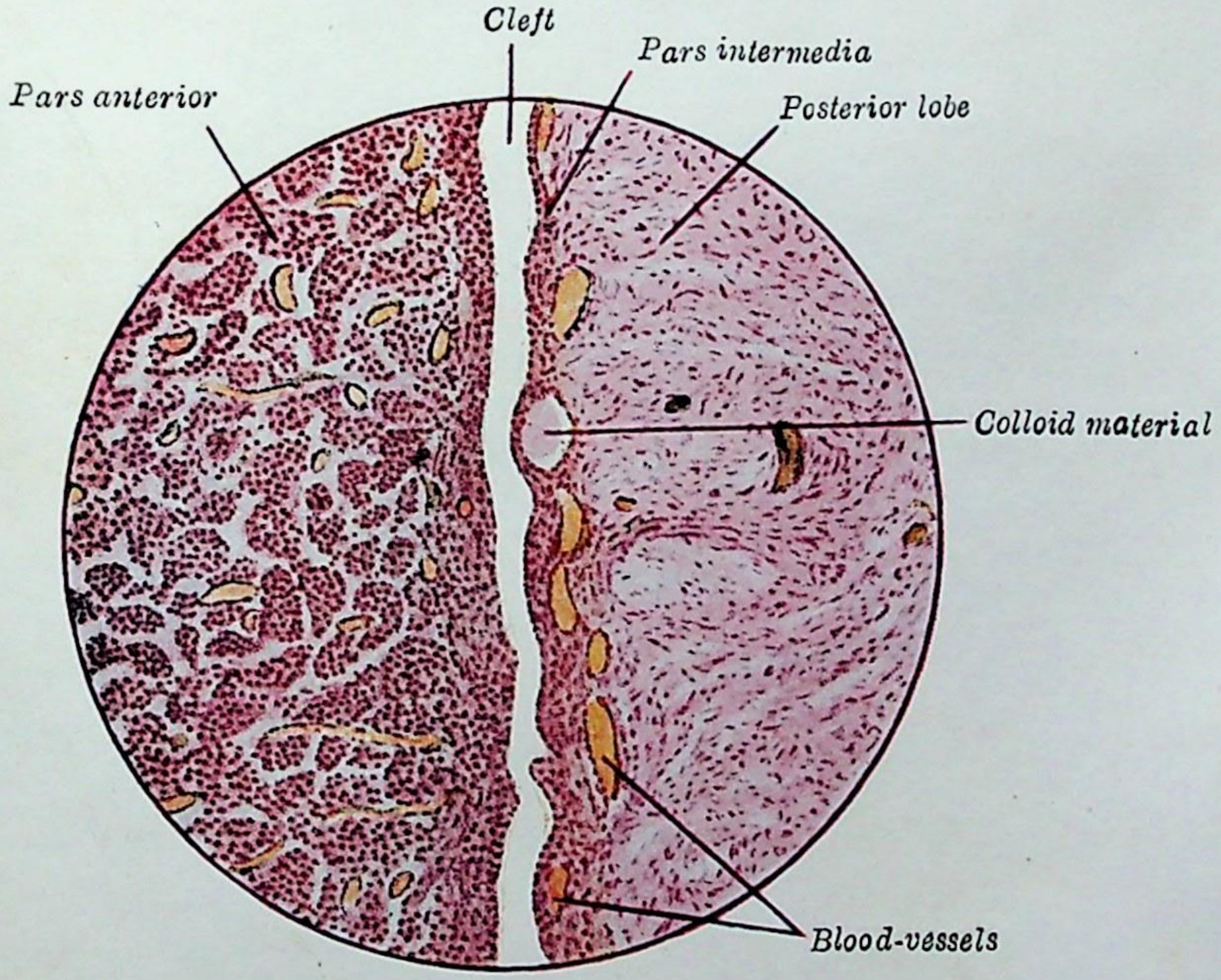
Cleft
Pars intermedia
Pars anterior
Posterior lobe
Colloid material
Blood-vessels

ہے۔ جانبی طرف یہ اینٹیریر پرفوریٹڈ سبسٹانس کے ساتھ اور آگے ایک پتلے پتر یعنی لیمینا ٹرمینیلس کے ساتھ مسلسل ہے۔ ٹیوبر سائنیرم کی زیریں سطح سے ایک کھوکھلا مخروطی زائدہ یعنی انفنڈیبولم نیچے کو اور آگے کو بڑھتا ہے۔ اور ہائپوفیسس کے پچھلے تختے سے چپکا ہے۔

ٹیوبر سائنیریم کا جانبی حصہ عصبی خلیوں کا ایک نوات۔ یعنی مینرٹ (Meynert) کا قاعدی آپٹک نوات ہے۔ اور تیسرے بطین کے کہفہ کے قریب تین زائد نوات ہیں۔

ٹیوبر سائنیریم اور کارپورا ممیلیریا کے درمیان ایک چھوٹا ابھار ہے جس کے جواب میں تیسرے بطین کے اندر ایک نشیب بعض اوقات دکھائی دیتا ہے۔ رٹزیس (Retzius) نے اس کا نام ایمی نینشیا سیکولیرس (eminentia saccularis) رکھا ہے۔ اور وہ اس کو اس عروق دار دویرہ کا نمائندہ سمجھتا ہے جو بعض نیچے درجہ کے فقراتی جانوروں میں ملتا ہے۔

ہائپوفیسس (پٹوٹری باڈی) (تصویر 854) ایک سرخی نما
رمادی۔ کسی قدر بیضوی پوٹ ہے۔ جو اپنے آڑے قطر میں تقریباً
۱۲ ملیمیٹر اور اپنے اگلے پچھلے قطر میں ۸ ملیمیٹر ہے۔ یہ انفنڈیبولم کے
سرے سے چپکا ہے۔ اور اسفینائڈ ہڈی کے ہائپوفیسس والے حفرہ
میں واقع ہے۔ جہاں یہ ڈیورا میٹر کے ایک گول بل یعنی ڈائفراگما
سیلی (diaphragma sellœ) کے ذریعہ قائم رہتا ہے۔ یہ بل تقریباً
پوری طرح سے اس حفرہ کی چھت بنا دیتا ہے۔ اور صرف ایک 855
چھوٹا مرکزی سوراخ چھوڑ دیتا ہے۔ جس میں سے انفنڈیبولم
گزرتا ہے۔

ہائپوفیسس ایک اگلے اور ایک پچھلے تختہ سے بنا ہے۔ جو اپنے نمو اور ساخت میں مختلف ہیں۔ (تصویر 855) اگلا تختہ

زیادہ بڑا ہے۔ اور کسی قدر گردہ کی شکل کا ہے۔ اس کی تعریت
پیچھے کو رخ رکھتی ہے۔ اور پچھلے لختہ کو احاطہ کرتی ہے۔ یہ حصہ
ابتدائی دہنی کہفے یا اسٹوموڈیم (stomodæum) کے برون تہ کے
ایک عطفہ سے نمو پاتا ہے۔ (صفحہ 138) اور ایک اگلے حصے اور
درمیانی حصے پر مشتمل ہے۔ جو ایک دوسرے سے ایک تنگ وریدگی
کے ذریعہ الگ ہیں۔ جو اس عطفہ کا ایک پس ماندہ حصہ ہے۔ **اگلا حصہ**
بہت ہی عروق دار ہے۔ اور مختلف جسامت اور شکل کے دانہ دار
برحلمی خلیوں پر مشتمل ہے۔ جو ڈورے جیسی سمکوں یا جو فیزوں میں مرتب
ہیں۔ اور بڑی بڑی پتلی دیوار والی عروق کے ذریعہ ایک دوسرے
سے الگ ہیں۔ درمیانی حصہ ایک پتلا پتر ہے۔ جو پچھلے لختہ کے 856
جسم اور گردن کے ساتھ خوب چپکا ہوا ہے۔ اس کے اندر چند دموی
عروق ہیں۔ اور یہ ان باریک دانہ دار خلیوں پر مشتمل ہے۔ جن کے
درمیان کولائڈی مادہ کی چھوٹی پوٹیں موجود ہیں۔ پچھلا لختہ مرغنی دماغ
کے فرش سے نیچے رخ والے بڑھاؤ کے طور پر نمو پاتا ہے۔ اور
ابتدائی جنینی حیات میں اس کے اندر ایک کہفہ ہوتا ہے۔ جو تیسرے
بطین کے کہفہ کے ساتھ مسلسل ہوتا ہے۔ بعض حیوانوں (مثلاً بلی) میں
یہ کہفہ زندگی بھر موجود رہتا ہے۔ اس کا آغاز باوجود عصبی ہونے کے
پچھلے لختہ میں کوئی عصبی خلیے یا ریشے نہیں ہوتے۔ یہ نیوروگلایا کے
خلیوں اور ریشوں پر مشتمل ہے۔ اور اس میں وہ خلوی ستون گھس آتے ہیں۔
جو درمیانی حصے میں سے نکل کر اس کے اندر آجاتے ہیں۔ اس کے اندر
کولائڈی مادہ کی بکھری ہوئی پوٹیں موجود ہیں۔ جو ساخت کے لحاظ سے
اس مادہ سے مشابہ ہیں۔ جو تھائرائڈ غدہ میں ملتی ہے۔ بعض ادنے
فقراتی جانوروں (مثلاً مچھلیوں) میں عصبی ساختیں موجود ہوتی ہیں۔
اور لختہ بڑے قد کا ہوتا ہے۔

Fig. 857.—A scheme showing the central connexions of the optic nerves and optic tracts.

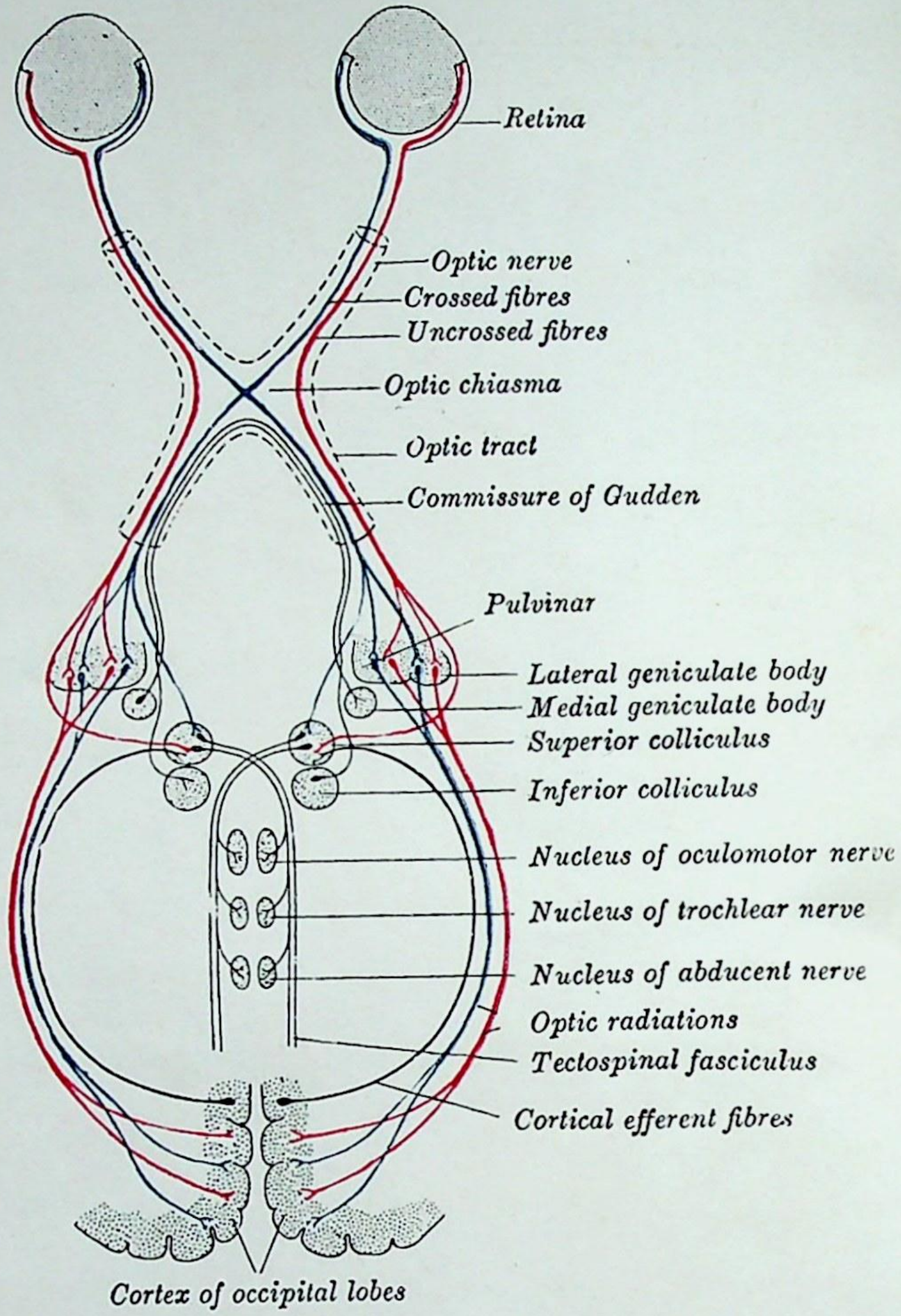
Retina
Optic nerve
Crossed fibres
Uncrossed fibres
Optic chiasma
Optic tract
Commissure of Gudden
Pulvinar
Lateral geniculate body
Medial geniculate body
Superior colliculus
Inferior colliculus
Nucleus of oculomotor nerve
Nucleus of trochlear nerve
Nucleus of abducent nerve
Optic radiations
Tectospinal fasciculus
Cortical efferent fibres
Cortex of occipital lobes

Fig. 858.—A coronal section through the lateral and third ventricles. Diagrammatic.

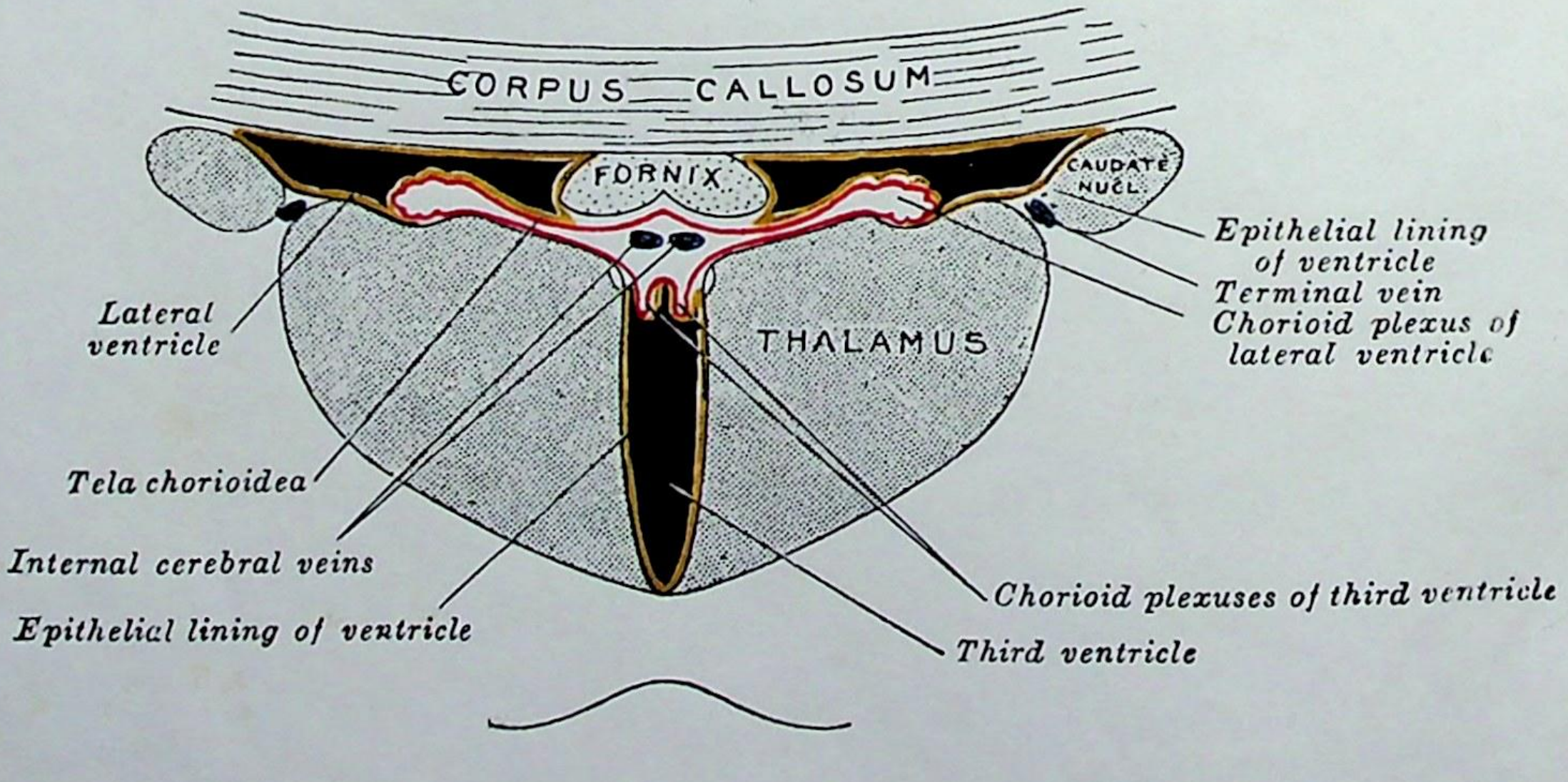
CORPUS CALLOSUM
FORNIX
CAUDATE NUCL.
THALAMUS
Lateral ventricle
Epithelial lining of ventricle
Terminal vein
Chorioid plexus of lateral ventricle
Tela chorioidea
Internal cerebral veins
Epithelial lining of ventricle
Chorioid plexuses of third ventricle
Third ventricle

تشریح اطلاقی۔ ہائپوفیسس اور سیلا ٹرسیکا (sella turcica) کے کہفہ کا بڑھ جانا شاذ مرض ایکرومیگیلی (acromegaly) میں پایا جاتا ہے جس کی خصوصیت چہرے ہاتھوں۔ اور پاؤں کا درد سمیت بتدریج بڑھنا اور اکثر خاص قسم کی نابینائی ہیں۔ یہ نابینائی بڑھتے ہوئے ہائپوفیسس کا دباؤ آپٹک کیازما پر پڑنے کی وجہ سے ہوتی ہے۔ (تصویر 854)۔ یہ دباؤ ان عصبی ریشوں کی افسردگی پیدا کرتا ہے جو دونوں شبکیوں (retinæ) کے ناک والے پہلوؤں سے آتے ہیں۔ اور نتیجہ یہ ہوتا ہے۔ کہ مریض اپنی بصارت کے کن پٹی میدان کو کھو بیٹھتا ہے۔ لیکن اس کے ناک والے میدان باقی رہتے ہیں۔ (بائی ٹمپورل ہیمی اینوپسیا=bitemporal hemianopsia)۔

آپٹک کیازما۔ آپٹک کیازما (تصویر 818) ایک چپٹا کسی قدر چوپہلو بند
ریشوں کا ہے۔ جو تیسرے بطین کے فرش اور اگلی دیوار کے اتصال پر واقع
ہے۔ اس کے بیشتر ریشوں کا آغاز شبکیوں میں ہوتا ہے۔ اور وہ آپٹک اعصاب 857
کے راستے کیازما تک پہنچتے ہیں۔ جو اس کے پیش جانبی زاویوں کے ساتھ
مسلسل ہیں۔ کیازما کے اندر ریٹینا کے ناک والے نصف کے ریشے وسطی خط
کا تقاطع کرتے ہیں۔ اور مخالف سمت کے ریشے آپٹک ٹریکٹ میں داخل ہوتے
ہیں۔ لیکن ریٹینا کے ٹمپورل نصف کے ریشے تقاطع نہیں کرتے۔ بلکہ پیچھے
کی طرف اپنی طرف کے آپٹک ٹریکٹ میں چلے جاتے ہیں۔ رابطہ کے پچھلے
حصہ میں ریشوں کا ایک ڈورا یعنی گڈن (Gudden) کا رابطہ ہے۔ جو آپٹک
اعصاب سے نہیں نکلتا۔ یہ دوسری طرف کے وسطانی جینیکیولیٹ جسم اور
زیرین کولیکولس کے درمیان ایک اتصالی کڑی ہے۔

بصری قطعات (optic tracts)۔ یہ قطعے (تصاویر 818, 857) آپٹک کیازما کے پس جانبی زاویوں سے پیچھے کو اور جانب کو چلے جاتے ہیں۔ ہر ایک قطعہ انٹیریر پرفوریٹڈ سبسٹانس اور ٹیوبر سائنیریم کے درمیان گزرتا ہے۔ اور دماغی پیڈنکل کے بطینی جانبی رخ کے گرد لپٹ کر ایک وسطانی اور ایک جانبی جڑ میں منقسم ہو جاتا ہے۔ وسطانی جڑ میں گڈن کے رابطہ کے

ریشے شامل ہیں۔ جانبی جڑ بیشتر کر کے ان درآور ریشوں پر مشتمل ہے۔ جو شکمیہ میں اٹھتے ہیں۔ اور آپٹک کیازما میں جزوی تقاطع کرتے ہیں جیسا کہ اوپر بیان ہو چکا ہے۔ لیکن اس میں چند باریک برآرندہ ریشے بھی ہیں۔ جن کے آغاز دماغ میں اور اختتام ریٹینا میں ہیں۔ جب پیچھے کی طرف تفتیش کی جاتی ہے۔ تو جانبی جڑ کے درآرندہ ریشے جانبی جینیکولیٹ جسم اور تھیلیمس کے پلوائنار میں اور بالائی کولیکولس میں ختم ہوتے ملتے ہیں۔ اور یہ تینوں ساختیں مل کر زیرین بصری مراکز بناتی ہیں۔ جانبی جینیکولیٹ جسم اور پلوائنار میں ریشے اٹھتے ہیں۔ اور انٹرنل کیپسول کے آکسیپٹل حصے میں اندر سے آپٹک ریڈ ایشن (radiations) کے نام سے دماغ کے آکسیپٹل لختے کے قشرہ کی طرف جاتے ہیں۔ جہاں بالائی یعنی قشری بصری مرکز واقع ہے۔ آپٹک ریڈی ایشن کے بعض ریشے الٹا راستہ اختیار کرتے ہیں۔ یعنی آکسیپٹل قشرہ کے خلیوں سے نکلتے ہیں۔ اور بالائی کولیکولس میں جاتے ہیں۔ بالائی کولیکولس کے بعض ریشے وسطی ستوی کا تقاطع کرتے ہیں۔ اور پھر اکولوموٹر۔ ٹراکلیر اور ایبڈ وسنٹ اعصاب کے نوانوں کو جاتے ہیں۔ بعض ریشے بریکیا کنجنکٹا نوا کے اندر سے ہو کر دماغ کو جاتے ہیں۔ اور بعض ڈکٹو اسپائنل) اسپائنل میڈلا میں نزول کرتے ہیں۔

تیسرا بطین

(THE THIRD VENTRICLE)

تیسرا بطین (تصاویر 848, 853, 858) دونوں تھیلیمائی کے درمیان ایک وسطی دریدگی ہے۔ پیچھے یہ دماغی مصیف کے راستے چوتھے بطین کے ساتھ راہ رکھتا ہے۔ اور آگے بین بطینی سوراخ کے اندر سے جانبی بطینوں کے

ساتھ ۔ شکل میں کسی قدر مثلث ہے ۔ اس کے راس کا رخ آگے کو ہے ۔ اور یہ ایک چھت ۔ ایک فرش ۔ ایک اگلی اور ایک پچھلی حد اور دو جانبی ۔ دیواریں رکھتا ہے ۔

چھت (تصویر 858) سرحلمہ کی ایک تہ سے بنتی ہے ۔ جو اس کہفہ کی جانبی دیواروں کے بالائی سروں کے درمیان پھیلتی ہے ۔ اور بطین کے سرحلمی استر کے ساتھ مسلسل ہے ۔ یہ سرحلمہ پایامیٹر کے ایک بل سے ڈھکا ہوا اور اس کے ساتھ چپکا ہے ۔ جس کو تیسرے بطین کا ٹیلا کورائیڈیا (tela chorioidea) کہتے ہیں ۔ جس کی زیریں سطح سے عروقی جھالردار زائدوں یعنی تیسرے بطین کے کورائڈ پلکسس کا ایک جوڑا نیچے کو جاتا ہے جن میں سے ایک ایک وسطی خط کے ہر جانب ہوتا ہے ۔ اور یہ سب بطینی کہفہ کے اندر سرحلمی چھت کا انغماد کرتے ہیں ۔

فرش (تصویر 818) نیچے اور آگے کی طرف ڈھلواں ہوتا ہے ۔ اور زیادہ تر اُن ساختوں سے بنا ہے ۔ جن سے ہائپوتھیلمس بنتا ہے ۔ آگے سے پیچھے وہ ساختیں یہ ہیں ۔ آپٹک کیازما (optic chiasma) انفنڈیبولم (infundibulum)، ٹیوبر سائنیریم (tuber cinereum) ۔ اور کارپورا میملیریا (corpora mamillaria) ۔ آخری ساخت سے پیچھے یہ فرش پوسٹیریر پرفوریٹڈ سبسٹانس اور سیریبرل پیڈنکلز کے ٹگمنٹا سے بنتا ہے ۔ یہ بطین ایک قیف نما گوشہ یعنی ریسس انفنڈیبولائی (recessus infundibuli) کی شکل میں انفنڈیبولم کے اندر نیچے کی طرف بڑھ جاتا ہے ۔ جس کے راس کے ساتھ ہائپوفیسس چپکا ہے ۔

اگلی حد (تصویر 853) نیچے لیمینا ٹرمینیلس سے بنتی ہے ۔ یہ رمادی مادہ کی ایک پتلی تہ ہے ۔ جو آپٹک کیازما کی بالائی سطح سے کارپس کیلوسم (corpus callosum) کے راسٹرم (rostrum) تک پھیلتی ہے ۔ اوپر یہ فارنکس (fornix) کے ستونوں اور اگلے رابطہ سے بنتی ہے ۔ فرش اور اگلی دیوار کے اتصال پر آپٹک کیازما کے عین اوپر یہ بطین ایک چھوٹا زاویئی گوشہ یا عطفہ

یعنی آپٹک ریسس (optic recess) پیش کرتا ہے۔ فارنکس کے ستونوں کے
درمیان اور اگلے رابطہ کے اوپر ایک دوسرا گوشہ یعنی ولوا (vulva) ہے
بطین کی چھت اور اگلی اور جانبی دیواروں کے اتصال پر اور پیچھے تھیلیمائی اور
آگے فارنکس کے ستونوں کے درمیان بین البطینی سوراخ (منرو Monro کا 858
سوراخ) واقع ہے۔ جس کے اندر سے تیسرا البطین جانبی بطینوں کے ساتھ
راہ رکھتا ہے۔

پچھلی حد (تصویر 842) پینیل باڈی (pineal body) پچھلے رابطہ اور دماغی مضیف سے بنتی ہے۔ ایک چھوٹا گوشہ یعنی ریسس پینی ایلس (recessus pinealis) پینیل باڈی کی ڈنڈی کے اندر بڑھ جاتا ہے۔ لیکن پینیل باڈی سے آگے اور اوپر ایک دوسرا گوشہ ریسس سوپراپینی ایلس (recessus suprapinealis) ہے۔ جو سرحلمہ کے ایک عطفہ سے بنتا ہے۔ جس سے بطین کی چھت بنتی ہے۔

ہر جانبی دیوار ایک بالائی حصے پر مشتمل ہے۔ جو تھیلیمس کے اگلے دو تہائی حصوں کی وسطانی سطح سے بنتا ہے۔ اور ایک زیریں حصے پر مشتمل ہے۔ جو بطین کے فرش کے رمادی مادہ کا اوپر کے رخ بڑھاؤ ہے۔ یہ دو حصے پیش دماغی آبلہ (fore brain vesicle) کی جانبی دیوار کے جناحی (alar) اور قاعدی پتروں سے مطابق ہیں اور ایک میزاب یعنی منرو کی تجویف کے ذریعہ ایک دوسرے سے الگ ہیں۔ جو بین بطینی سوراخ (صفحہ 880) سے دماغی مضیف تک جاتا ہے۔ جانبی دیوار اوپر ٹینیا تھیلیمائی کے ذریعہ محدود ہے۔ فارنکس کے ستون بین بطینی سوراخ کے سامنے نیچے کو مڑتے ہیں۔ اور بطین کی جانبی دیواروں میں جاتے ہیں۔ جہاں یہ پہلے واضح ابھار بناتے ہیں۔ لیکن آخر کار نظر سے غائب ہو جاتے ہیں۔ جانبی دیواریں بطین کے کہفہ کے پار ایک دوسری کے ساتھ رمادی مادہ کے ایک بند یعنی میسا انٹرمیڈیا (massa intermedia) (صفحہ 849) کے ذریعہ ملی ہوئی ہیں۔ انٹرپیڈنکولر حفرہ (تصاویر 818, 859) یہ دماغ کے قاعدہ کا

کسی قدر لوزنما رقبہ ہے۔ جو آگے آپٹک کیازما سے پیچھے پانز کی پیش بالائی سطح سے۔ پیش جانبی طرف مستدق ہونے والے آپٹک ٹریکٹس سے۔ اور پس جانبی طرف منتسع ہونے والے دماغی پیڈنکلز سے محدود ہے۔ اس کے اندر کی ساختوں کا ذکر پہلے ہی ہو چکا ہے۔ وہ پیچھے سے آگے پوسٹیریر پرفوریٹڈ سبسٹانس۔ (صفحہ 841) ۔ کارپورا ممیلیریا۔ ٹیوبر سائنیریم۔ انفنڈیبولیم۔ اور ہائپوفیسس (صفحہ 854) ہیں۔

ٹیلنکیفیلان

(TELENCEPHALON)

ٹیلنکیفیلان میں یہ حصے شامل ہیں۔ (۱) دماغی نیم کرّے معہ اپنے اپنے کہفوں یعنی جانبی بطینوں کے اور (۲) اپٹک ہائپوتھیلیمس والا حصہ اور تیسرے بطین کا اگلا حصہ (جس کا ذکر پہلے ہی ڈائنکیفیلان کے نام سے ہو چکا ہے۔ جیسا کہ جنینیات کے باب (کتاب) (صفحہ 97) میں بتایا گیا تھا۔ ہر ایک دماغی نیم کرّہ تین اساسی حصوں میں تقسیم ہو سکتا ہے یعنی رہائننکیفیلان۔ کارپس اسٹرائٹم (corpus striatum) اور نیوپیلیم (neopallium)۔ رہائننکیفیلان جس کا تعلق حس شامہ سے ہے، ٹیلنکیفیلان کا قدیم ترین حصہ ہے۔ اور بعض ادنے جانوروں (مثلاً مچھلیوں۔ جل تھلیوں۔ اور رینگنے والوں) میں تقریباً سارا نیم کرّہ اسی سے بنتا ہے۔ انسان میں یہ ناقص النمو ہوتا ہے۔ لیکن نیوپیلیم خوب نمو پاتا ہے۔ اور نیم کرّہ کا عظیم حصہ بناتلہے۔

دماغی نیم کرے 859

(THE CEREBRAL HEMISPHERES)

دماغی نیم کرے دماغ کا عظیم ترین حصہ بناتے ہیں۔ اور جب دونوں کو اوپر کی طرف سے دیکھا جائے۔ تو ایک بیضوی پوٹ کی شکل اختیار کرتے ہیں۔ جو آگے کی نسبت پیچھے زیادہ چوڑی ہے۔ اور جس کا بڑے سے بڑا مستعرض قطر دونوں پیرائٹل حدبوں کو ملانے والے خط سے مطابق ہوتا ہے۔ یہ نیم کرے ایک عمیق وسطی وریدگی کے ذریعہ الگ ہیں جس کو طولانی دماغی درز (longitudinal cerebral fissure) کہتے ہیں۔ اور ہر ایک میں ایک مرکزی کہفہ یعنی جانبی بطین ہوتا ہے۔

طولانی دماغی درز (longitudinal cerebral fissure) ڈیوراہیٹر کا ایک درانتی نما زائدہ یعنی فالکس سیریبرائی (falx cerebri) ہوتا ہے۔ آگے اور پیچھے یہ درز نیم کروں کو ایک دوسرے سے پورے طور پر الگ کرتی ہے لیکن وسط میں یہ صرف بڑے مرکزی سفید رابطہ یعنی کارپس کیلوسم تک نیچے جاتی ہے جو ان نیم کروں کو وسطی مستوی کے پار ملاتا ہے۔ ایک وسطی سہمی تراشش میں (تصویر 853) کٹا ہوا کارپس کیلوسم ایک چوڑے محراب دار بند کی شکل پیش کرتا ہے۔ اس کا موٹا پچھلا سرا یعنی اسپلینیم میان دماغ کا تراکب کرتا ہے لیکن تیسرے بطین کے ٹیلا کورائڈیا اور پینیل باڈی کے ذریعہ اس سے الگ ہے۔ اس کا اگلا خمدار سرا یعنی گینو (genu) بتدریج گاؤدم ہو کر ایک پتلا حصہ یعنی راسٹرم بن جاتا ہے جو اگلے رابطہ کے سامنے نیچے کو اور پیچھے کو چلا جاتا ہے۔ تاکہ لیمینا ٹرمینیلس 860 (lamina terminalis) میں مل جائے۔ اگلے رابطہ کے عین پیچھے سے عقبی رخ اسپلینیم کی زیریں سطح تک خم کھانے والا ایک دوسرا سفید بند یعنی فارنکس (fornix) ہے۔ اس کے اور کارپس کیلوسم کے درمیان سپٹم پلوسیڈم (pellucidum)

FIG. 859.—The base of the brain.

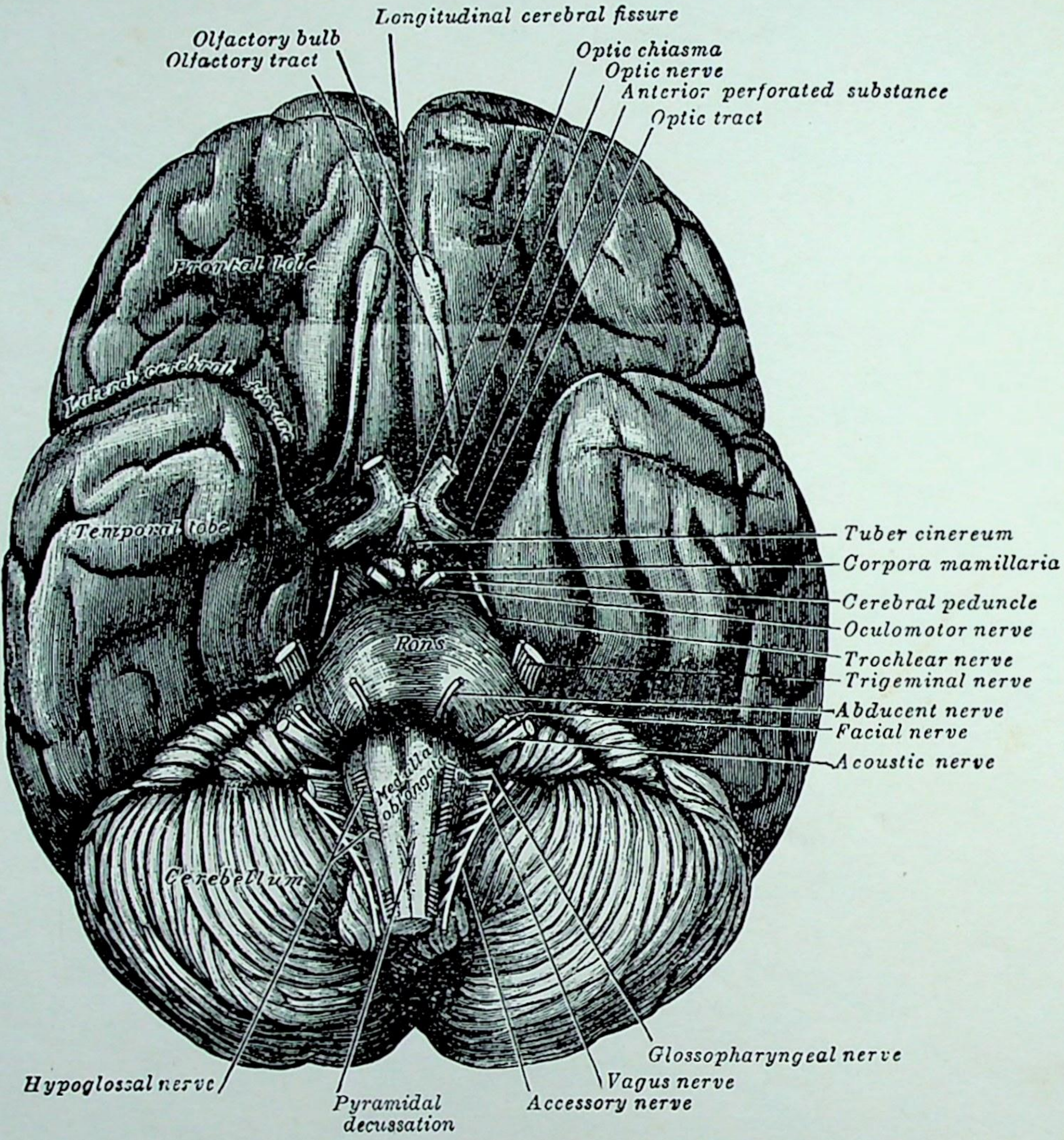
Longitudinal cerebral fissure
Olfactory bulb
Olfactory tract
Optic chiasma
Optic nerve
Anterior perforated substance
Optic tract
Frontal lobe
Lateral cerebral fissure
Temporal lobe
Tuber cinereum
Corpora mamillaria
Cerebral peduncle
Oculomotor nerve
Trochlear nerve
Trigeminal nerve
Pons
Abducent nerve
Facial nerve
Acoustic nerve
Medulla oblongata
Cerebellum
Glossopharyngeal nerve
Vagus nerve
Hypoglossal nerve
Pyramidal decussation
Accessory nerve

FIG. 860.—The lateral surface of the left cerebral hemisphere. Superior aspect.

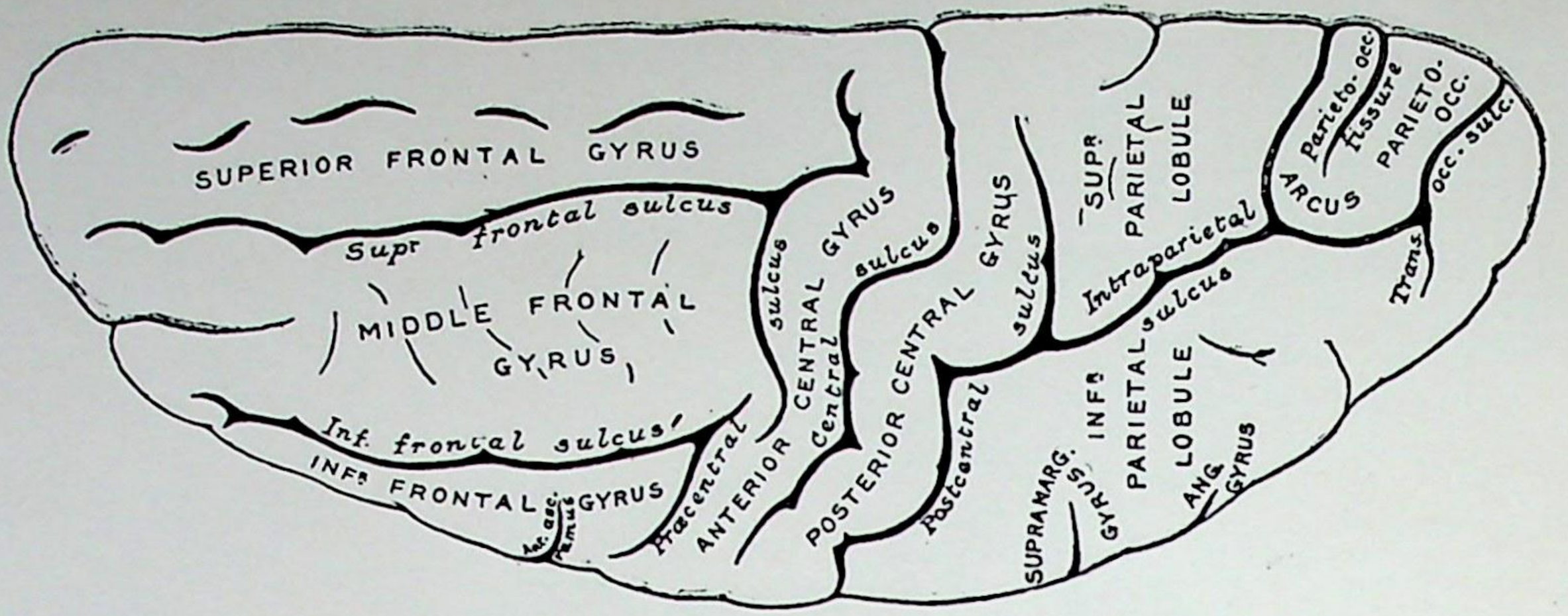
SUPERIOR FRONTAL GYRUS
Supr frontal sulcus
MIDDLE FRONTAL GYRUS
Inf. frontal sulcus
INFR FRONTAL GYRUS
Lat. asc. ramus
Præcentral sulcus
ANTERIOR CENTRAL GYRUS
Central sulcus
POSTERIOR CENTRAL GYRUS
Postcentral sulcus
SUPRAMARG. GYRUS
INFR PARIETAL LOBULE
ANG GYRUS
Intraparietal sulcus
SUPR PARIETAL LOBULE
ARCUS
Parieto-occ. fissure
PARIETO-OCC.
Trans. occ. sulc.

FIG. 861.—The lateral surface of the left cerebral hemisphere.

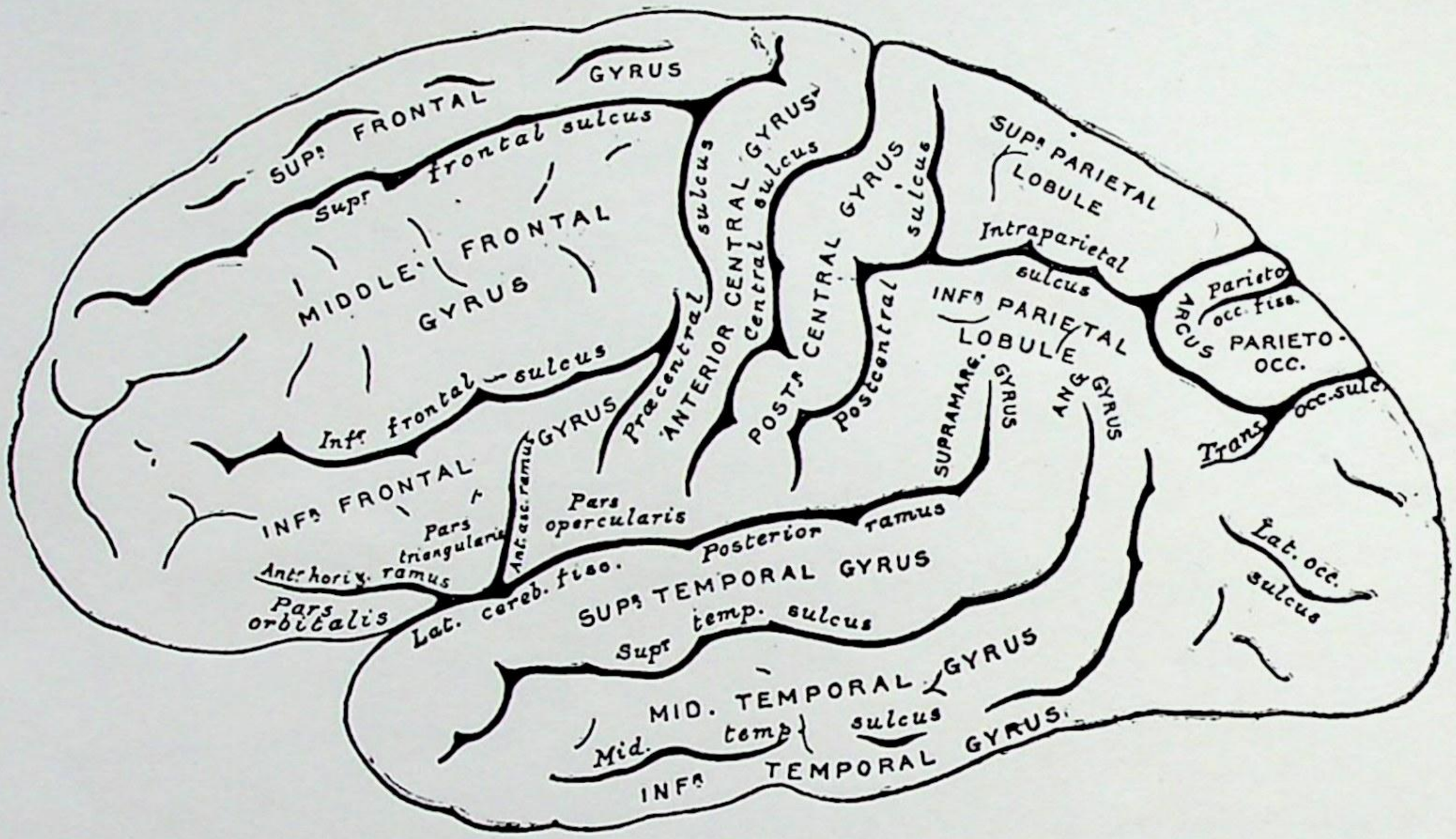
SUPR FRONTAL GYRUS
Supr frontal sulcus
MIDDLE FRONTAL GYRUS
Infr frontal sulcus
INFR FRONTAL GYRUS
Pars triangularis
Pars opercularis
Ant. asc. ramus
Antr horiz. ramus
Pars orbitalis
Lat. cereb. fiss.
Posterior ramus
Præcentral sulcus
ANTERIOR CENTRAL GYRUS
Central sulcus
POSTR CENTRAL GYRUS
Postcentral sulcus
SUPR PARIETAL LOBULE
Intraparietal sulcus
INFR PARIETAL LOBULE
SUPRAMARG. GYRUS
ANG GYRUS
Parieto occ. fiss.
ARCUS
PARIETO-OCC.
Trans occ. sulc.
Lat. occ. sulcus
SUPR TEMPORAL GYRUS
Supr temp. sulcus
MID. TEMPORAL GYRUS
Mid. temp sulcus
INFR TEMPORAL GYRUS

FIG. 862.—The medial surface of the left cerebral hemisphere.

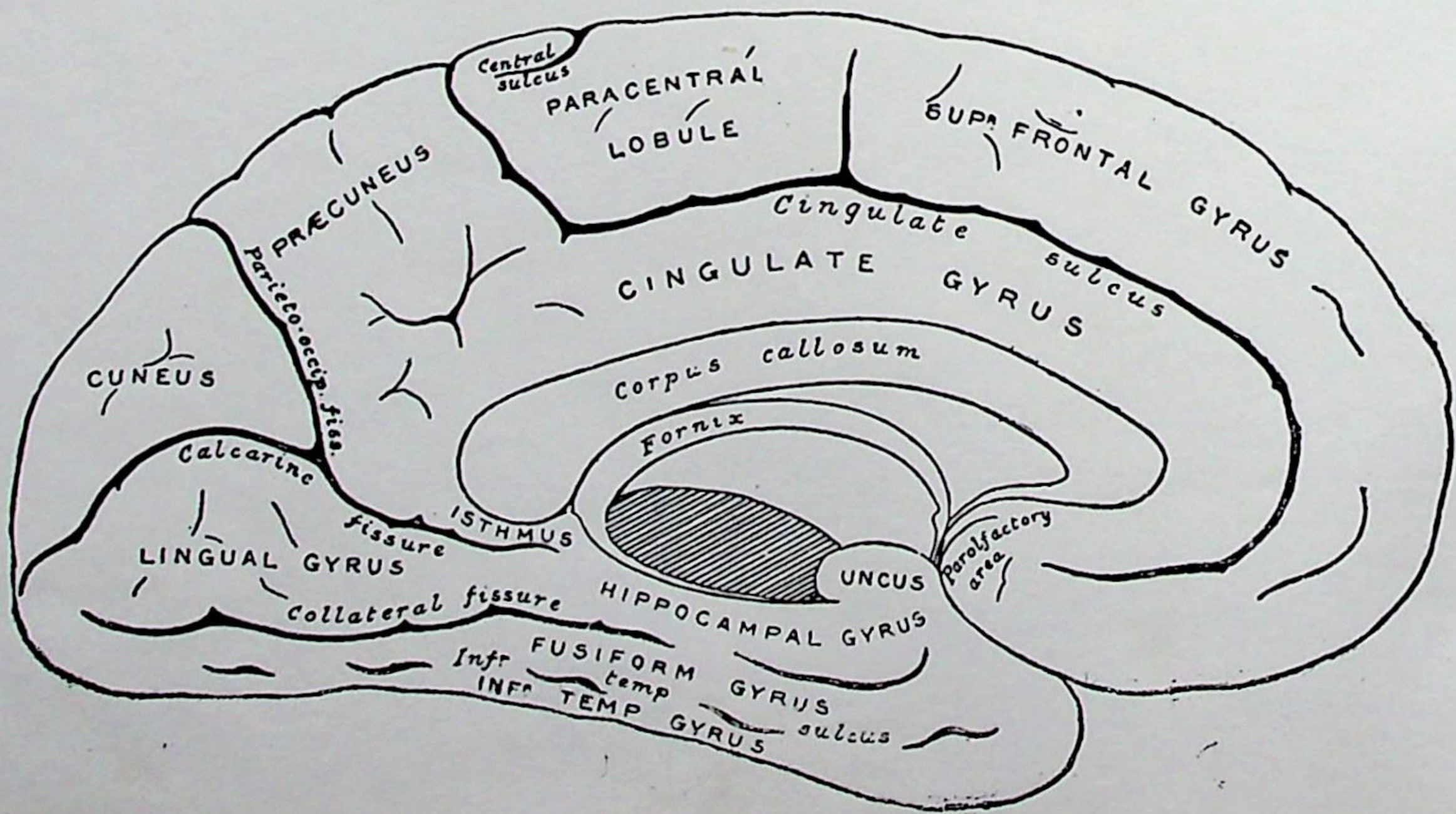
Central sulcus
PARACENTRAL LOBULE
SUPR FRONTAL GYRUS
Cingulate sulcus
CINGULATE GYRUS
PRÆCUNEUS
Parieto-occip. fiss.
CUNEUS
Calcarine fissure
ISTHMUS
Corpus callosum
Fornix
UNCUS
Parolfactory area
LINGUAL GYRUS
Collateral fissure
HIPPOCAMPAL GYRUS
FUSIFORM GYRUS
Infr temp sulcus
INFR TEMP GYRUS

pellucidum) کے پترے اور کہفہ ہیں۔

دماغی نیم کرّوں کی سطحیں

ہرایک دماغی نیم کرہ تین سطحیں پیش کرتا ہے۔ جانبی۔ وسطانی اور زیریں۔ جانبی سطح جمجمہ کے گنبد کے مطابقی نصف کی قعریت کی مناسبت سے محدب ہے۔ وسطانی سطح چپٹی اور انتصابی ہے۔ اور طولانی شق اور فالکس سریبرائی کے ذریعہ مخالف نیم کرّہ کی وسطانی سطح سے الگ ہے۔ زیریں سطح بے قاعدہ شکل کی ہے۔ اور تین رقبوں اگلے۔ وسطی اور پچھلے میں تقسیم ہوسکتی ہے۔ اگلا رقبہ جو فرنٹل لختہ کی مجری سطح سے بنتا ہے۔ مقعر ہے۔ اور مجر اور ناک کی چھت پر ٹکا ہوا ہے۔ وسطی رقبہ محدب ہے۔ اور ٹمپورل لختہ کی زیریں سطح سے بنتا ہے۔ یہ وسطی جمجمی حفرہ کے مطابقی نصف سے تناسب ہے۔ پچھلا رقبہ مقعر ہے۔ وسطانی جانب اور نیچے کی جانب رُخ رکھتا ہے۔ اور ٹنٹوریم سیریبلائی پر ٹکنے کی وجہ سے ٹنٹوریل (tentorial) سطح کہلاتا ہے۔ جو اس کے اور دُمیغ کی بالائی سطح کے درمیان حائل ہے۔

یہ تین سطحیں ذیل کے کناروں کے ذریعہ الگ ہیں۔ (الف) بالائی وسطانی جانبی اور وسطانی سطحوں کے درمیان (ب) زیرہ جانبی جانبی اور زیریں سطحوں کے درمیان۔ اس کنارے کا اگلا حصہ فرنٹل لختہ کی جانبی سطح کو مجری سطح سے الگ کرتا ہے۔ اور فوق ہدبی (superciliary) کنارہ کہلاتا ہے۔ (ج) وسطانی آکسیپٹل ٹنٹوریل اور وسطانی سطحوں کے درمیان اور (د) وسطانی مجری جو مجری کو وسطانی سطح سے الگ کرتا ہے۔ نیم کرّہ کا اگلا سرا جبہی (frontal) قطب کہلاتا ہے۔ اور پچھلا سرا آکسیپٹل قطب۔ اور ٹمپورل لختہ کا اگلا سرا ٹمپورل قطب۔ زیرہ جانبی کنارے پر آکسیپٹل قطب سے تقریباً ۵ سنٹی میٹر آگے ایک دانتا یا کٹاؤ ہے۔ جس کو پری آکسیپٹل ناچ کہتے ہیں۔

نیم کرّوں کی سطحیں بہت سے بے قاعدہ ابھاروں میں ڈھلی ہوئی ہیں۔ جن کو تزارید (gyri) یا تلافیف (convolutions) کہتے ہیں۔ اور جو نالیوں کے ذریعہ الگ ہیں۔ جن کو شقیقیں یا تجویفیں کہتے ہیں۔

تزارید اور انکی درمیانی شقیقیں اور تجویفیں اپنی ترتیب میں کافی مستقل ہوتی ہیں۔ اور ساتھ ہی نہ صرف مختلف افراد میں بلکہ ایک ہی دماغ کے دو نیم کرّوں پر خاص حدود کے اندر مختلف ہوتی ہیں۔ اس سطح کی تلفیف دار حالت زائد جگہ ضائع ہوئے بغیر رمادی مادہ کو بہت بڑھنے دیتی ہے۔ اور تزارید کی تعداد اور وسعت اور نیز حائل ہونے والے نالیوں کی گہرائی فرد کی عقلی طاقتوں کے ساتھ راست تعلق رکھتی معلوم ہوتی ہیں۔

نیم کرّوں کو لختوں میں تقسیم کرنیکی خاطر خاص خاص شقوقوں اور تجویفوں کو کام میں لاتے ہیں۔ اور اس لئے انکو بین لختی کہتے ہیں۔ اس زمرہ میں شامل جانبی دماغی۔ پیرائیٹو آکسیپٹل۔ کیلکیرائن اور ہم جانبی (collateral) شقیقیں اور 861 مرکزی سنگولیٹ (cingulate)۔ سب پیرائٹل اور گول (circular) تجویفیں ہیں۔

جانبی دماغی شق (Lateral cerebral fisssure) [سلویس (Sylvius) کی شق] (تصاویر 859, 861) نیم کرہ کی زیریں اور جانبی سطحوں پر ایک خوب واضح دریدگی ہے۔ اور ایک چھوٹے تنے پر مشتمل ہے۔ جو تین شعبوں میں تقسیم ہوتا ہے۔ یہ تنا دماغ کے قاعدہ پر واقع ہے۔ (تصویر 859) اور انٹیریر پرفوریٹڈ سبسٹانس کے جانبی زاویہ پر ایک گڑھے میں شروع ہوتا ہے۔ اس مقام سے یہ ٹمپورل لختہ کے اگلے حصے اور فرنٹل لختہ کی مجری سطح کے درمیان جاتا ہے۔ اور نیم کرہ کی جانبی سطح پر پہنچتا ہے۔ یہاں یہ تین شعبوں میں تقسیم ہوتا ہے۔ ایک اگلا افقی۔ ایک اگلا صعودی۔ اور ایک پچھلا۔ اگلا افقی شعبہ آگے کو تقریباً ۲٫۵ سنٹی میٹر تک انفیریر فرنٹل گائرس (inferior frontal gyrus) میں جاتا ہے۔ اور اگلا صعودی شعبہ اوپر کی طرف اتنے ہی فاصلہ تک اسی تزرید میں جاتا ہے۔ پچھلا شعبہ سب سے لمبا ہے۔ یہ پیچھے کو اور ذرا سا اوپر کو تقریباً ۷ سنٹی میٹر تک جاتا ہے۔ اور پیرائٹل لختہ کے اندر اوپر کو مڑ کر ختم ہوتا ہے۔

پیرائٹو آکسیپٹل شق (parieto-occipital fissure) اس شق کا صرف ایک چھوٹا حصہ نیم کرّہ کی جانبی سطح پر دکھائی دیتا ہے۔ اس کا بڑا حصہ وسطانی سطح پر موجود ہے۔ جانبی حصہ (تصویر 861) نیم کرہ کے آکسیپٹل نختہ کے تقریباً ۵ سنٹی میٹر سامنے واقع ہے۔ اور تقریباً ۱،۲۵ سنٹی میٹر لمبا ہے۔ وسطانی حصہ (تصویر 862) ایک عمیق دریدگی بنکر نیم کرّہ کی وسطانی سطح پر نیچے کو اور آگے کو جاتا ہے۔ اور کارپس کیلوسم کے پچھلے سرے کے نیچے اور پیچھے کیلکیرائن (calcarine) فشر میں ملجاتا ہے۔ بیشتر افراد میں اس کے اندر ایک ڈوبی ہوئی تزرید ہوتی ہے۔

کیلکیرائن فشر (تصویر 862) نیم کرّہ کی وسطانی سطح پر واقع ہے۔ یہ آکسیپٹل قطب کے قریب دو مستدق ہونے والے شعبوں میں شروع ہوتی ہے اور پہلے اوپر کی طرف اور بعد کو نیچے کی طرف رُخ کئے ہوئے منحنی کے ساتھ آگے کو جاتی ہے۔ یہ ہپوکیمپس تزرید کے پچھلے حصے میں کارپس کیلوسم کے اسپلینیم کے ذرا نیچے ختم ہوتی ہے۔ اسپلینیم سے ذرا پیچھے اس میں پیرائٹو آکسیپٹل شق کا وسطانی حصہ حادزاویہ بنا کر ملتا ہے۔ کیلکیرائن شق کا اگلا حصہ جانبی بطین کے پچھلے قرن (صفحہ 872) میں کیلکاریویس (calcar avis) کا ابھار بناتا ہے۔

ہم جانبی شق (collateral fissure) (تصویر 862) نیم کرہ کی ٹنٹوریم والی سطح پہ واقع ہے۔ اور آکسیپٹل قطب کے قریب سے لیکر ٹمپورل قطب کے تھوڑے فاصلہ اندر تک جاتی ہے۔ پیچھے یہ کیلکیرائن شق کے نیچے اور جانبی طرف واقع ہے۔ جس سے یہ لنگوال تزرید (lingual gyrus) کے ذریعہ علیحدہ ہے۔ آگے یہ ہپوکیمپس تزرید اور فیوزیفارم تزرید (fusiform gyrus) کے اگلے حصے کے درمیان واقع ہے۔

مرکزی تجویف (رولینڈو کی شق) (تصاویر 860, 861) نیم کرّہ کی جانبی سطح کے وسط کے قریب واقع ہے۔ اور فرنٹل اور آکسیپٹل قطبین کے 862 درمیان وسطی نقطہ سے ذرا پیچھے طولانی دماغی شق کے اندر یا اس کے قریب شروع ہوتی ہے۔ یہ چکر کھاتی ہوئی نیچے کو اور آگے کو جاتی ہے۔ اور جانبی شق کے پچھلے شعبہ سے ذرا اوپر اور اسی شق کے اگلے صعودی شعبہ سے تقریباً

۲،۵ سنٹی میٹر پیچھے ختم ہوتی ہے۔ یہ دو بڑے منحنی بناتی ہے۔ ایک سوپیریر گینو (genu) جسکی قعریت کا رُخ آگے کو ہے۔ اور ایک انفیریر گینو جسکی قعریت کا رخ پیچھے کو ہے۔ مرکزی تجویف ایک زاویہ آگے کو کھلنے والا اور وسطی مستوی کے ساتھ تقریباً ۷۰ درجہ کا بناتی ہے۔

سنگولیٹ تجویف (cingulate sulcus) (تصویر 862) نیم کرّہ کی وسطانی سطح پر واقع ہے۔ یہ کارپس کیلوسم کے راسٹرم کے نیچے شروع ہوتی ہے۔ اسکے گینو کے سامنے مڑتی ہے۔ اسکے جسم کے اوپر پیچھے کو چلی جاتی ہے۔ اور آخر کار مرکزی تجویف کے بالائی سرے کے تھوڑا فاصلہ پیچھے نیم کرّہ کے فوق وسطانی کنارے کی طرف صعود کرتی ہے۔ یہ سنگولیٹ تزرید کو بالائی وجہی تزرید اور نزد مرکزی لختک سے الگ کرتی ہے۔

سب پیرائٹل (subparietal) تزرید نیم کرّہ کی وسطانی سطح پر سنگولیٹ تزرید کے خط میں لیکن اس سے الگ ایک چھوٹی تجویف ہے۔ یہ پریکیونیس (praecuneus) اور سنگولیٹ تزرید کے درمیان حائل ہے۔

حلقہ نما تجویف۔ (سلکس لیمیٹنس انسولی sulcus limitans insulae) (تصویر 865) نیم کرّہ کی زیرین اور جانبی سطحوں پہ واقع ہے۔ یہ انسولا (insula) کو (صفحہ 865) وجہی۔ جداری اور ٹمپورل لختوں سے الگ کرتی ہے۔

نیم کرّہ کے لختے۔ ان شقوں اور تجویفوں کے ذریعہ جن کی مدد چند فرضی خطوط سے ہوتی ہے۔ ہر ایک نیم کرّہ مندرجہ ذیل لختوں میں منقسم ہے جبہی (frontal) جداری (parietal) ٹمپورل۔ آکسیپٹل۔ لمبک (limbic) اور انسولا۔

جبہی لختہ۔ نیم کرّہ کی جانبی سطح پہ یہ لختہ فرنٹل قطب سے مرکزی تجویف تک جاتا ہے۔ موخرالذکر اس کو جداری لختہ سے علٰحدہ کرتا ہے۔ نیچے یہ جانبی شق کے پچھلے شعبہ سے محدود ہے۔ جو اس کے اور ٹمپورل لختہ کے درمیان حائل ہے۔ وسطانی سطح پر یہ سنگولیٹ تجویف کے ذریعہ سنگولیٹ تزرید سے الگ ہے۔ اور زیرین سطح پر یہ پیچھے جانبی دماغی شق کے تنے سے محدود ہے۔

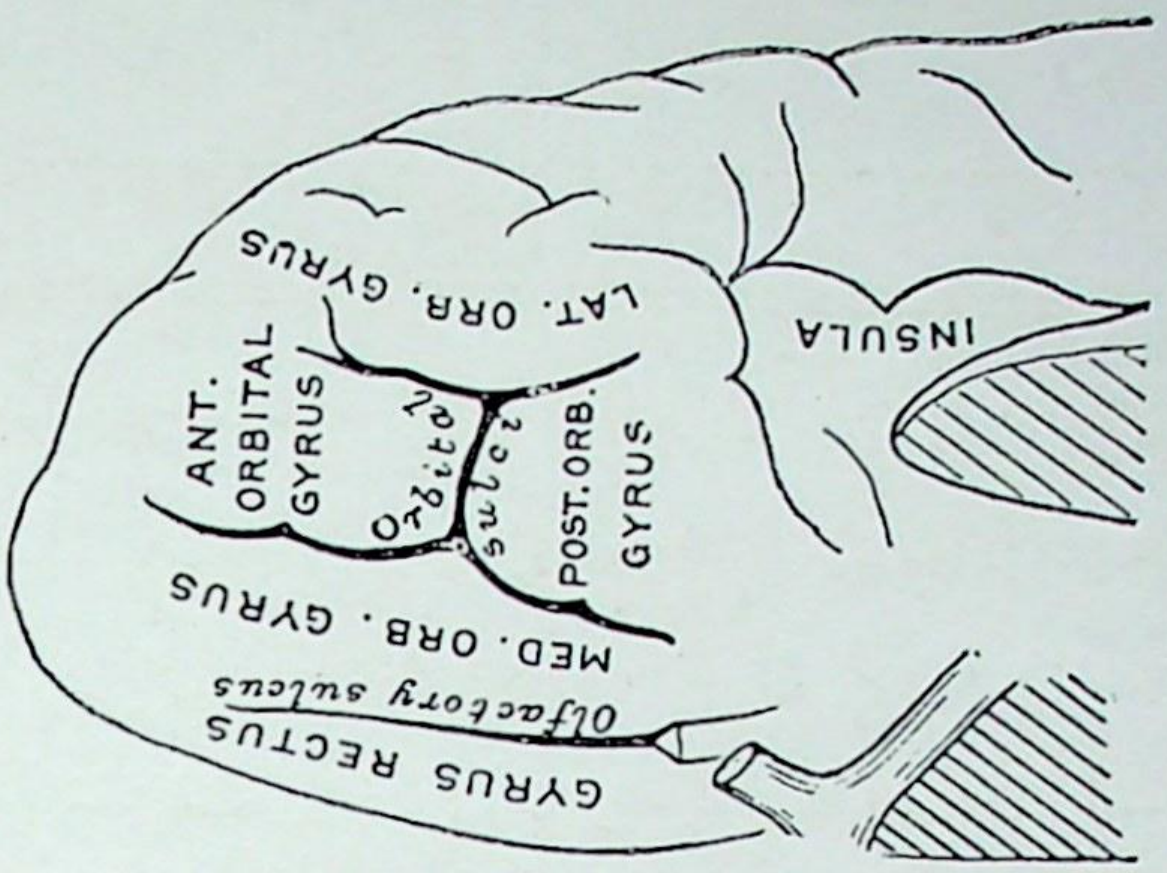
GYRUS RECTUS
Olfactory sulcus
MED. ORB. GYRUS
ANT. ORBITAL GYRUS
Orbital sulci
POST. ORB. GYRUS
LAT. ORB. GYRUS
INSULA

FIG. 863.—The orbital surface of the left frontal lobe.

FIG. 864.—A section showing the upper surface of the left temporal lobe.

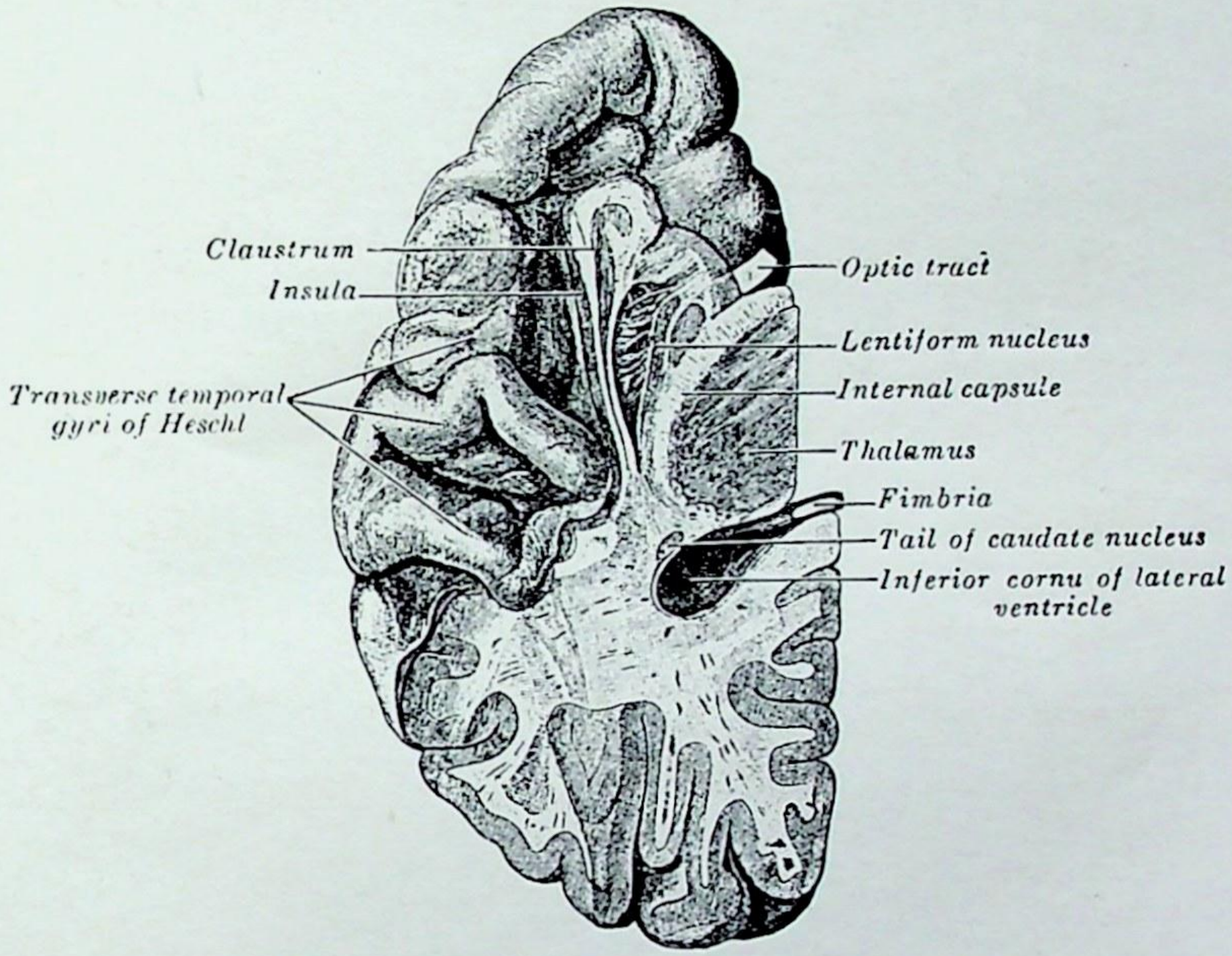
Claustrum
Insula
Transverse temporal gyri of Heschl
Optic tract
Lentiform nucleus
Internal capsule
Thalamus
Fimbria
Tail of caudate nucleus
Inferior cornu of lateral ventricle

FIG. 865.—The insula of the left side. Exposed by removing the opercula.

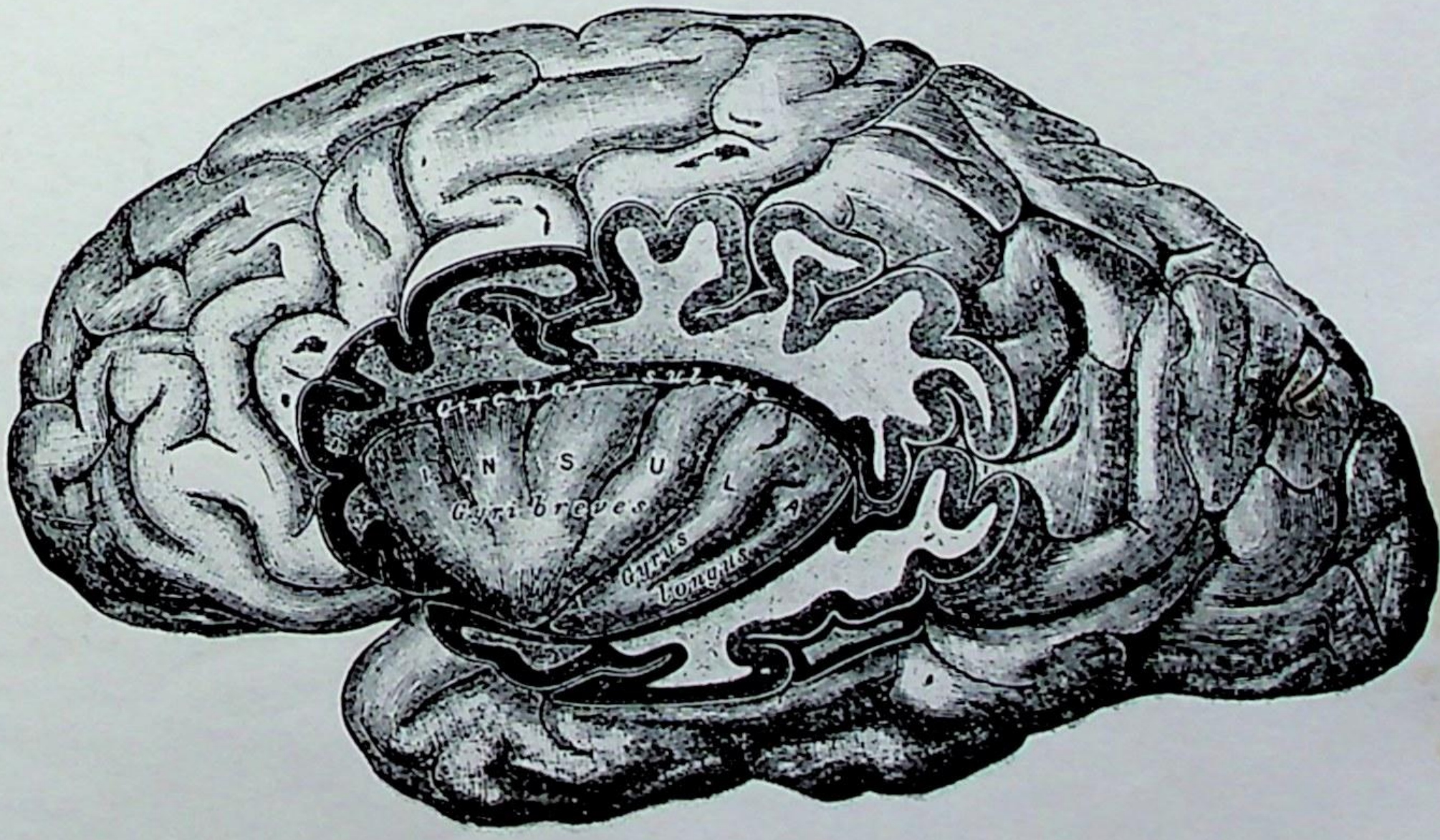
Circular sulcus
INSULA
Gyri breves
Gyrus longus

جبہی لختہ کی جانبی سطح میں سے (تصویر 861) تین تجویفیں گزرتی ہیں۔ جو اس کو چار تزریدوں میں تقسیم کرتی ہیں۔ ان تجویفوں کے نام پیش مرکزی۔ اور بالائی اور زیرین جبہی ہیں۔ تزریدیں اگلی مرکزی۔ اور بالائی۔ وسطی اور زیرین جبہی ہیں۔ پیش مرکزی تجویف مرکزی تجویف کے متوازی جاتی ہے۔ اور عموماً ایک بالائی اور ایک زیرین حصے میں منقسم ہوتی ہے۔ اس کے اور مرکزی تجویف کے درمیان اگلی مرکزی تزرید ہے۔ پیش مرکزی تجویف سے بالائی اور زیرین جبہی تجویفیں آگے کو اور نیچے کو جاتی ہیں۔ اور لختہ کی جانبی سطح کے باقی حصے کو تین متوازی تزریدیں میں تقسیم کرتی ہیں۔ جن کے نام بالائی۔ وسطی۔ اور زیرین جبہی تزریدیں ہیں۔

863 اگلی مرکزی تزرید آگے پیش مرکزی تجویف سے اور پیچھے مرکزی تجویف سے محدود ہے۔ یہ نیم کرّہ کے فوق وسطانی کنارے سے جانبی دماغی شق کے پچھلے شعبہ تک جاتی ہے۔

بالائی جبہی تزرید بالائی جبہی تجویف سے اوپر واقع ہے۔ اور نیم کرّہ کی وسطانی سطح پر چلی جاتی ہے۔ نیم کرّہ کی جانبی سطح پر کا حصہ کم و بیش مکمل طریقہ سے ایک بالائی اور ایک زیرین حصہ میں نزد وسطانی تجویف کے ذریعہ تحتی منقسم ہے۔ جو البتہ بہت سی پل بنانے والی تزریدوں کے ذریعہ سے ٹوٹ جاتا ہے۔

وسطی جبہی تزرید جو بالائی اور زیرین جبہی تجویفوں کے درمیان حائل ہے جبہی لختہ کی زیرین سطح پر اگلی محجری تزرید کے ساتھ مسلسل ہے۔ یہ اکثر ایبرسٹالر (Eberstaller) کی وسطانی جبہی تجویف کے ذریعہ جو آگے ایک چوڑے دوشاخے میں ختم ہوتی ہے۔ تحتی منقسم ہوتی ہے۔

زیرین جبہی تزرید زیرین جبہی تجویف کے نیچے واقع ہے۔ اور جبہی لختہ کی زیرین سطح پر جانبی اور پچھلی محجری تزریدوں کے ساتھ مسلسل ہے۔ جانبی دماغی شق کے اگلے افقی اور صعودی شعبے تین حصوں میں تحتی تقسیم ہوتے ہیں:۔ (۱) محجری حصہ اس شق کے اگلے افقی شعبہ کے نیچے۔ (۲) مثلث حصہ (cap of Broca) صعودی اور افقی شعبوں کے درمیان اور (۳) قاعدی حصہ اگلے صعودی شعبہ کے پیچھے۔ بائیں زیرین جبہی تزرید بالعموم دائیں کی نسبت

زیادہ نمو یافتہ ہوتی ہے۔ اور بروکا کی تزرید کہلاتی ہے۔ اس وجہ سے کہ بروکا نے اسکو تلفظی نطق کا مرکز بیان کیا ہے۔

جبہی تزرید کی زیرین یا مجری سطح (تصویر 863) مجوف ہے۔ اور فرنٹل ہڈی کی مجری پلیٹ پر ٹکی ہوتی ہے۔ یہ H کی شکل کی مجری تجویف کے ذریعہ چار تزریدوں میں منقسم ہے۔ انکے نام انکے مقام کے لحاظ سے وسطانی۔ اگلی۔ جانبی اور پچھلی مجری تزرید ہیں۔ وسطانی مجری تزرید میں سے ایک اگلی پچھلی تجویف یعنی اولفیکٹری سلکس، اولفیکٹری ٹریکٹ کے لیئے گزرتی ہے۔ اس سے وسطانی جانب والا حصہ گائرس رکٹس (gyrus rectus) کہلاتا ہے۔ اور وسطانی سطح پر کی بالائی جبہی تزرید کے ساتھ مسلسل ہے۔

جبہی لختہ کی وسطانی سطح بالائی جبہی تزرید (حاشیٔ تزرید) کے وسطانی حصے سے بھری ہے۔ (تصویر 862) یہ سنگولیٹ تجویف اور نیم کرہ کے فوق وسطانی کنارے کے درمیان واقع ہے۔ اس تزرید کے پچھلے حصے کو نزد مرکزی لختک (paracentral lobule) کہتے ہیں۔ یہ نیم کرہ کے فوق وسطانی کنارے کے اوپر سے ہوکر اگلی اور پچھلی مرکزی تزریدوں کے ساتھ مسلسل ہے۔

پیرائٹل لختہ۔ یہ لختہ مرکزی تجویف کے ذریعہ فرنٹل لختہ سے الگ ہے۔ لیکن نیچے اور پیچھے اسکی حدود اتنی واضح نہیں ہیں۔ پیچھے کی طرف یہ پیرائٹو آکسپیٹل شق کے جانبی حصے اور ایک خط سے محدود ہے۔ جو اس نیم کرہ کے پار اس شق کے جانبی سرے سے پری آکسپیٹل کٹاؤ تک لیجایا جائے۔ یہ جانبی انشقاق کے عقبی شعبہ اور ایک خط کے ذریعہ جو اسی شعبہ سے پیچھے کی طرف اس طرح لیجایا جائے۔ کہ وہ ایک ایسے خط سے ملے جو نیچے کی طرف پری آکسپیٹل ناچ کو جاتا ہو ٹمپورل لوب سے علیحدہ ہے۔ یہ ایک جانبی اور ایک وسطانی سطح رکھتا ہے۔

پیرائٹل لختہ کی جانبی سطح (تصویر 861) انٹرپیرائٹل تجویف (Turner) کے ذریعہ دریدہ ہے۔ جو ایک ترچھے اور ایک افقی حصے پر مشتمل ہے۔ ترچھے حصہ کو پس مرکزی تجویف (post central sulcus) کہتے ہیں۔ اور یہ نیچے مرکزی تجویف کے زیرین سرے اور جانبی شق کے اوپر مڑے ہوئے سرے کے

درمیان شروع ہوتی ہے۔ یہ مرکزی تجویف کے متوازی اوپر کو اور پیچھے کو جاتی ہے اور بعض اوقات ایک بالائی اور ایک زیرین شعبہ میں منقسم ہوتی ہے۔ یہ پچھلی مرکزی تزرید کی پچھلی حد بناتی ہے۔

864

پوسٹ سنٹرل سلکس کے تقریباً وسط سے یا اسکے زیرین شعبہ کے بالائی سرے سے انٹرا پیرائٹل سلکس کا افقی حصہ پیرائٹل لختہ پر پیچھے کو اور ذرا سا اوپر جاتا ہے اور آکسیپٹل شعبہ کے نام سے آکسیپٹل لختہ میں چلا جاتا ہے۔ جہاں یہ دو حصوں میں تقسیم ہوتا ہے۔ جو اصلی تنے کے ساتھ تقریباً ایک زاویہ قائمہ بناتے ہیں اور ان سے آڑی آکسیپٹل تجویف بنتی ہے۔ پیرائٹل لختہ کا وہ حصہ جو انٹراپیرائٹل تجویف کے افقی حصہ کے اوپر ہے۔ بالائی پیرائٹل لختک کہلاتا ہے۔ اسکے نیچے کے حصہ کو زیرین پیرائٹل لختک کہتے ہیں۔

پچھلی مرکزی تزرید (posterior central gyrus) نیم کرّے کے فوق وسطانی کنارے سے جانبی شق کے پچھلے شعبہ تک جاتی ہے۔ یہ مرکزی تجویف کے پیچھے اگلی مرکزی تزرید کے متوازی جسکے ساتھ یہ مرکزی تجویف کے نیچے اور بعض اقات اوپر بھی مسلسل ہوتی ہے۔

بالائی پیرائٹل لختک آگے پس مرکزی تجویف کے بالائی حصّے سے محدود ہے۔ لیکن اس تجویف کے سرے سے اوپر پس مرکزی تزرید کے ساتھ عموماً ملی ہوئی ہوتی ہے۔ اس لختک کے پیچھے پیرائٹو آکسیپٹل شق کا جانبی حصہ ہوتا ہے۔ جسکے سرے کے گرد ہوکر یہ آکسیپٹل لختہ کے ساتھ ایک خمدار تزرید مسمّی آرکس پیرائٹو آکسی پٹیلس (arcus parieto-occipitalis) کے ذریعہ ملی ہوئی ہوتی ہے۔ نیچے یہ لختک انٹراپیرائٹل تجویف کے افقی حصّے کے ذریعہ زیرین پیرائٹل لختک سے الگ ہے۔

زیرین پیرائٹل لختک پیرائٹل تجویف کے افقی حصہ کے نیچے اور پس مرکزی تجویف کے زیرین حصے کے پیچھے واقع ہے۔ یہ دو تزریدوں میں منقسم ہے۔ ایک یعنی سوپرا مارجینل گائرس (supra-marginal gyrus) جانبی شق کے اوپر کو مڑے ہوئے حصے کے اوپر سے محراب بناتی ہے۔ یہ آگے پس مرکزی

تزرید کے ساتھ اور پیچھے اور نیچے بالائی ٹمپورل تزرید کے ساتھ مسلسل ہے۔ یہ پیچھے کبھی کبھی ایک چھوٹی تجویف یعنی سلکس انٹر میڈیس پرائمس (sulcus intermedius primus) کے ذریعہ محدود ہوتی ہے۔ جو انٹر پیرائٹل تجویف کے افقی حصہ سے نزول کرتی ہے۔ دوسری یعنی زاویہ دار تزرید بالائی ٹمپورل تجویف کے پچھلے سرے کے اوپر سے محراب بناتی ہے۔ جسکے پیچھے اور نیچے یہ وسطی ٹمپورل تزرید کے ساتھ مسلسل ہے۔ بعض اوقات ایک چھوٹی دوسری درمیانی تجویف اسکی پچھلی حد بناتی ہے۔

پیرائٹل لختہ کی وسطانی سطح (تصویر 862) پیچھے پیرائٹو آکسیپٹل شق کے وسطانی حصے سے محدود ہے۔ آگے سنگولیٹ تجویف کے پچھلے سرے سے۔ اور نیچے سب پیرائٹل تجویف کے ذریعہ سنگولیٹ تزرید سے الگ ہے۔ یہ ایک مربع شکل کی تلفیف ہے۔ جسکو پری کیونیس (praecuneus) یا کواڈریٹ (quadrate) لختہ کہتے ہیں۔

آکسیپٹل لختہ۔ یہ لختہ چھوٹا اور شکل میں اہرامی ہے۔ تین سطحیں جانبی وسطانی اور ٹنٹوریل والی رکھتا ہے۔

آکسیپٹل لختہ کی جانبی سطح (تصویر 861) آگے پیرائٹو آکسیپٹل شق کے جانبی حصے سے اور ایک خط سے محدود ہے۔ جو اس شق کے سرے سے پری آکسیپٹل کٹاؤ تک کھینچا جائے۔ اس میں سے آڑی آکسیپٹل اور جانبی آکسیپٹل تجویفیں گزرتی ہیں۔ آڑی آکسیپٹل تجویف در پیرائٹل تجویف کے آکسیپٹل شعبہ کے پچھلے سرے کے ساتھ مسلسل ہے۔ اور اس لختہ کے بالائی حصے کے پار اور پیرائٹو آکسیپٹل شق کے تھوڑا فاصلہ پیچھے جاتی ہے۔ جانبی آکسیپٹل تجویف پیچھے سے آگے کو جاتی ہے اور آکسیپٹل لختہ کی جانبی سطح کو ایک بالائی اور ایک زیرین تزرید میں تقسیم کرتی ہے جو آگے پیرائٹل اور ٹمپورل لختوں کے ساتھ مسلسل ہیں۔ ایک انتصابی تزرید جو اس سطح کے پچھلے کنارے کے ساتھ ساتھ آکسیپٹل قطب تک جاتی ہے۔ نزولی تزرید کے نام سے بیان کی گئی ہے۔ (Ecker)۔

آکسیپٹل لختہ کی وسطانی سطح (تصویر 862) آگے پیرائٹو آکسیپٹل شق کے

وسطانی حصہ سے محدود ہے۔ اور اس میں سے کیلکیرائن شق (calcarine fissure) گزرتی ہے۔ جو اسکو کیونیس اور لنگوال تزرید میں تقسیم کرتی ہے۔ کیونیس کیلکیرائن شق اور پیرائیٹو آکسیپٹل فشر کے وسطانی حصے کے درمیان فانہ نما رقبہ ہے۔ لنگوال تزرید کیلکیرائن شق اور ہم جانبی شق کے پچھلے حصے کے درمیان واقع ہے۔ پیچھے یہ آکسیپٹل قطب تک پہنچتی ہے۔ آگے ہپوکیمپسی تزرید میں ملتی ہے۔

آکسیپٹل لختہ کی ٹنٹوریم والی سطح آگے ایک فرضی آڑے خط سے محدود ہے۔ جو پری آکسیپٹل کٹاؤ میں سے گزرتا ہے۔ اور اس میں تکلے نما تزرید (fusiform gyrus) کا پچھلا حصہ (صفحہ 865) اور لنگوال تزرید کا زیرین حصہ ہیں۔ جو ہم جانبی شق کے پچھلے فلقہ کے ذریعہ ایک دوسرے سے الگ ہیں۔

ٹمپورل لختہ ۔ یہ لختہ بالائی جانبی اور زیرین سطحیں رکھتا ہے۔

بالائی سطح جانبی دماغی شق کی زیرین حد بناتی ہے۔ اور انسولا کا تراکب کرتی ہے۔ تین یا چار تزریدیں اس شق کے پچھلے سرے کے عمق سے نکلتی ہیں۔ اور بالائی ٹمپورل تزرید کی بالائی سطح کے پچھلے حصے پر آگے کی طرف اور جانب کی طرف ترچھی جاتی ہیں۔ انکو آڑی ٹمپورل تزریدیں کہتے ہیں۔ (Heschl) (تصویر 864)۔

جانبی سطح (تصویر 861) اوپر جانبی شق کے پچھلے شعبہ سے اور ایک
فرضی خط سے محدود ہے، جسکو اس سے لیکر پیچھے کی طرف کھینچا جائے۔ نیچے
یہ نیم کرہ کے زیرین جانبی کنارے سے محدود ہے۔ یہ سطح بالائی اور وسطی 865
ٹمپورل تجویفوں کے ذریعہ بالائی۔ وسطی اور زیرین تزریدوں میں منقسم ہے۔
بالائی ٹمپورل تجویف جانبی شق کے پچھلے شعبہ کے تھوڑا فاصلہ نیچے لیکن اسکے
متوازی ٹمپورل خط میں سے گزرتی ہے۔ اور اسی لئے اکثر متوازی تجویف
(parallel sulcus) کہلاتی ہے۔ وسطی ٹمپورل تجویف وہی رُخ لیتی ہے۔ جو
بالائی کا ہے۔ لیکن اس سے نیچے لیول پر واقع ہے۔ اور عموماً دو یا زیادہ حصوں
میں تحتی منقسم ہے۔ بالائی ٹمپورل تزرید جانبی دماغی شق کے پچھلے شعبہ اور

بالائی ٹمپورل تجویف کے درمیان واقع ہے۔ اور پیچھے پیرائٹل لختہ کی سوپرا مارجینل (supra-marginal) اور زاویہ دار تزریدوں کے ساتھ مسلسل ہے۔ وسطی ٹمپورل تزرید بالائی اور وسطی ٹمپورل تجویفوں کے درمیان ہے۔ اور پیچھے کی طرف اس میں زاویہ دار تزرید ملتی ہے۔ زیرین ٹمپورل تزرید وسطی ٹمپورل تجویف کے نیچے واقع ہے۔ اور پیچھے زیرین آکسیپٹل تزرید کے ساتھ ملی ہوئی ہے۔ یہ زیر جانبی کنارے کے گرد ہو کر بھی ٹمپورل لختہ کی زیرین سطح تک جاتی ہے۔ جہاں یہ زیرین ٹمپورل تجویف سے محدود ہے۔

زیرین سطح مجوف ہے۔ اور پیچھے آکسیپٹل لختہ کی ٹنٹوریم والی سطح کے ساتھ مسلسل ہے۔ اس میں سے زیرین ٹمپورل تجویف گزرتی ہے۔ جو پیچھے آکسیپٹل قطب کے قریب سے ٹمپورل قطب کے تھوڑا فاصلہ اندر تک آگے جاتی ہے لیکن اکثر پل بنانے والی تزریدوں سے تحتی منقسم ہو جاتی ہے۔ اس شق سے جانبی طرف زیرین ٹمپورل تزرید کا ٹنٹوریم والا تنگ حصہ ہے۔ اور اس سے وسطانی جانب تکلے نما تزرید (fusiform gyrus) ہے۔ جو آکسیپٹل سے ٹمپورل قطب تک جاتی ہے۔ یہ تزرید وسطانی جانب ہم جانب شق سے محدود ہے۔ جو اسکو پیچھے لنگوال گائرس سے اور آگے ہپوکیمپس تزرید سے الگ کرتی ہے۔

انسولا (insula) جزیرۂ رائل (Reil) (تصویر 865) جانبی دماغی شق میں عمیق واقع ہے۔ اور حلقہ نما تجویف سے تقریباً گھرا ہوا ہے۔ (صفحہ 862) اسکو صرف اسوقت دیکھ سکتے ہیں۔ کہ جانبی دماغی شق کے لب خوب الگ کر دئے جائیں۔ کیونکہ وہ تزریدیں جو اس شق کو محدود کرتی ہیں۔ اس سے تراکب پاتی اور چھپی ہوئی ہیں۔ یہ تزریدیں انسولا کے اوپرکولا (opercula) کہلاتی ہیں۔ یہ جانبی شق کے تین شعبوں کے ذریعہ ایک دوسرے سے الگ ہیں۔ اور مجری جبہی۔ فرنٹو پیرائٹل اور ٹمپورل اوپرکولا کہلاتی ہیں۔ مجری اوپرکولم شق کے اگلے افقی شعبہ کے نیچے واقع ہے۔ اور جبہی اس کے اور اگلے صعودی شعبہ کے درمیان۔ فرنٹو پیرائٹل اگلے صعودی شعبہ اور پچھلے شعبہ کے اوپر کو 866

مڑے ہوئے سرے کے درمیان۔ اور ٹمپورل پچھلے شعبہ کے نیچے۔ فرنٹل اوپرکولم ان افراد میں چھوٹا ہوتا ہے۔ جہاں جانبی شق کے افقی اور صعودی شعبے ایک مشترک تنے سے نکلتے ہیں۔ جب اوپرکولا نکال دئے جاتے ہیں تو انسولا ایک اہرامی ابھار دکھائی دیتا ہے۔ جسکا راس انٹیریر پرفوریٹڈ سبسٹانس کی طرف رُخ رکھتا ہے۔ یہ ایک عمیق تجویف (انسولا کی مرکزی تجویف) کے ذریعہ ایک بڑے اگلے۔ اور ایک چھوٹے پچھلے حصہ میں منقسم ہے۔ جو انسولا کے راس سے پیچھے کو اور اوپر کو جاتی ہے۔ اگلا حصہ اتھلی تجویفوں کے ذریعہ تین یا چار چھوٹی تزریدوں میں منقسم ہے۔ لیکن پچھلا حصہ ایک لمبی تزرید سے بنتا ہے۔ جو اکثر اپنے بالائی سرے پر منقسم ہوتی ہے۔ انسولا کا قشری رمادی مادہ مختلف اوپرکولا کے مادہ کے ساتھ مسلسل ہے۔ لیکن اسکی عمیق سطح کارپس اسٹرائیٹم کے لنٹیفارم نوات سے مطابق ہے۔

لمبک لختہ۔ (تصویر 862) اصطلاح لمبک لختہ بروکا نے نکالی تھی اور اسکی ذیل میں اس نے سنگولیٹ اور ہپوکیمپس تزریدوں کو شامل کیا تھا۔ اور یہ دونوں ملکر کارپس کیلوسم اور ہپوکیمپس والی شق کے گرد محراب بناتی ہیں۔ انکو اس نے شکلیاتی وجوہ کی بنا پر الگ الگ کیا تھا۔ کہ یہ ان جانوروں میں خوب نمو یافتہ ہوتے ہیں۔ جنہیں حس شامہ تیز ہوتی ہے۔ (شامی جانور osmatic animals) مثلاً کتّا اور لومڑی۔

سنگولیٹ تزرید (تصویر 862) ایک محراب دار تلفیف ہے۔ جو کارپس کیلوسم کی اوپری سطح سے بہت قریبی تعلق میں واقع ہیں۔ جس سے اسکو ایک جھری نما شق یعنی کیلوسل فشر (callosal fissure) علیحدہ کرتی ہے۔ یہ کارپس کیلوسم کے راسٹرم (rostrum) کے نیچے انٹیریر پرفوریٹڈ سبسٹانس پر شروع ہوتی ہے۔ گینو کے سامنے گول خم کھاتی ہے۔ جسم کی بالائی سطح کے ساتھ ساتھ جاتی ہے۔ اور آخرکار کارپس کیلوسم کے اسپلینیم (splenium) کے پیچھے نیچے کی طرف مڑ جاتی ہے۔ جہاں یہ ایک تنگ خاکنائے کے ذریعہ ہپوکیمپس تزرید کے ساتھ مل جاتی ہے۔ یہ سنگولیٹ تجویف کے ذریعہ بالائی فرنٹل تزرید کے وسطانی حصے سے الگ ہے۔ اور پری کیونیس سے سب پیرائٹل تجویف کے ذریعہ۔

کیلوسل فشر۔ سنگولیٹ تزرید کو کارپس کیلوسم کی محدب سطح سے الگ کرتی ہے۔ اور اسپلینیم کے گرد گھوم کر ہپوکیمپس والے شق کے ساتھ مسلسل ہو جاتی ہے۔

ہپوکیمپس تزرید (تصویر 862) اوپر ہپوکیمپس شق سے محدود ہے۔ اور نیچے کولیٹرل فشر (collateral fissure) کے اگلے حصے سے۔ پیچھے یہ خاکنائے کے ذریعہ اوپر کی طرف سنگولیٹ تزرید کے ساتھ اور نیچے کی طرف لنگوال تزرید کے ساتھ مسلسل ہے۔ سنگولیٹ اور ہپوکیمپس تزریدوں کے مادہ کے اندر سے گزرنے والا اور انکو ملانے والا ایک قطعہ خمدار ریشے کا ہے۔ جس کو سنگولم (cingolum) (صفحہ 882) کہتے ہیں۔

ہپوکیمپس گائرس کا اگلا سرا ایک کٹیا (انکس = uncus) کی شکل میں پھر مڑ جاتا ہے۔ جو ایک ہلکی شق یعنی انسی شورا ٹمپورلیس (incisura temporalis) کے ذریعہ ٹمپورل لختہ کے راس سے الگ ہے۔ حالانکہ یہ ہپوکیمپس تزرید (hippocumpal gyrus) کے ساتھ اوپری طور پر مسلسل ہے۔ مگر انکس شکلیات کی رو سے رہائننکیفیلان کا ایک حصہ ہے۔

ہپوکیمپس شق کارپس کیلوسم کے اسپلینیم کے ذرا پیچھے واقع ہے اور انکس میں ختم ہونے کے لئے ہپوکیمپس اور ڈنٹیٹ (dentate) تزریدوں کے درمیان آگے کو جاتی ہے۔ اسکی وجہ سے جانبی بطین کے زیرین قرن کے اندر ہپوکیمپس کا ابھار بنتا ہے۔ 867

رہائننکیفیلان

رہائننکیفیلان (تصویر 866) میں اولفیکٹری لختہ۔ انکس (uncus) سب کیلوسل (subcallosal) اور سوپرا کیلوسل (supracallosal) تزریدیں۔ فیشیا ڈینٹاٹا ہپوکمپائی (facia dentata hippocampi)۔ سپٹم پلوسیڈم۔ فارنکس

Fig. 866.—A scheme of the rhinencephalon.

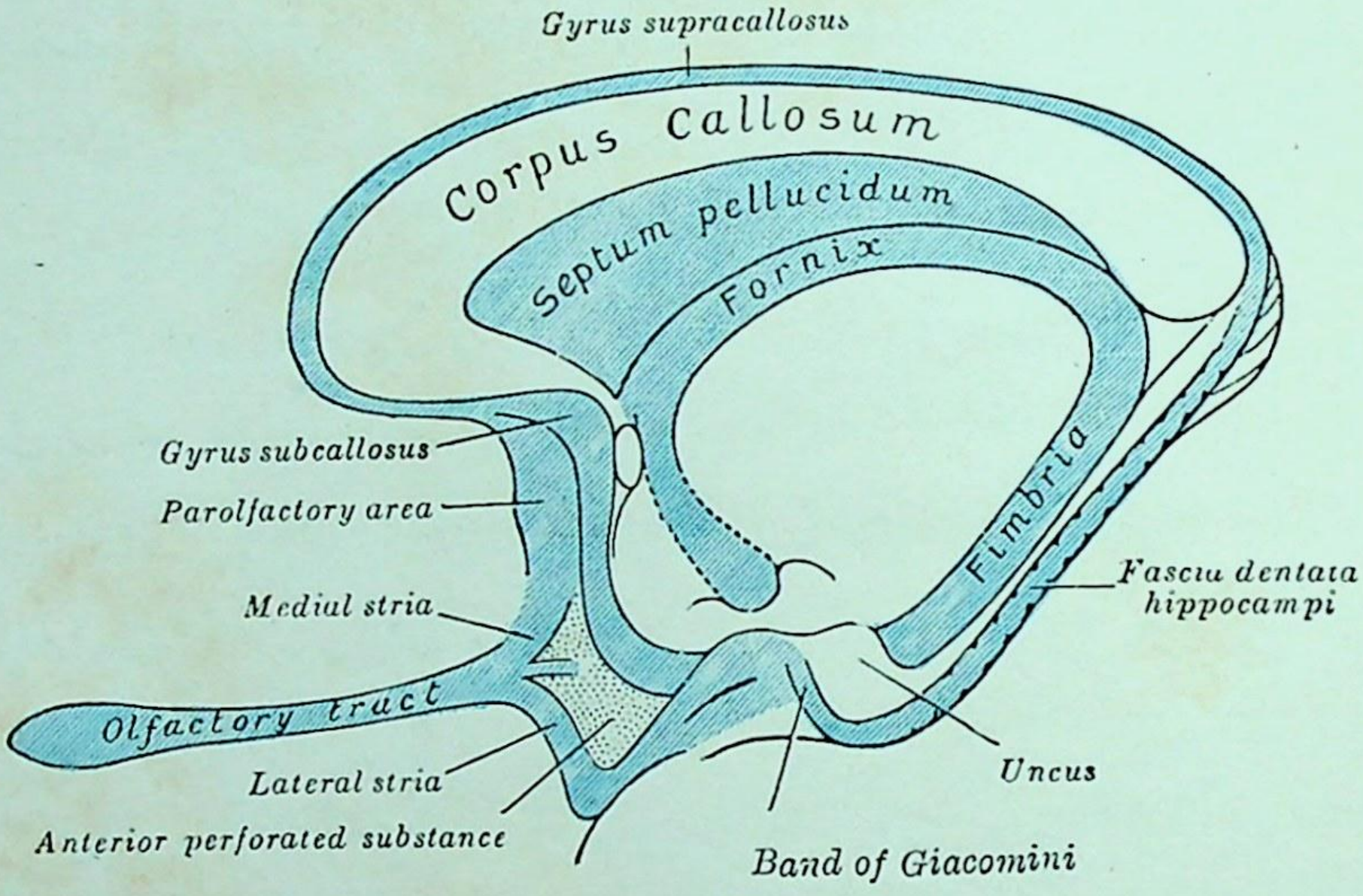
Gyrus supracallosus
Corpus Callosum
Septum pellucidum
Fornix
Fimbria
Gyrus subcallosus
Parolfactory area
Medial stria
Olfactory tract
Lateral stria
Anterior perforated substance
Fascia dentata hippocampi
Uncus
Band of Giacomini

اور ہپوکیمپس شامل ہیں۔

۱۔ اولفیکٹری لبتہ فرنٹل لختہ کی زیریں یا مجری سطح کے نیچے واقع ہے۔ بہت سے ریڑھ دار جانوروں میں یہ نیم کرہ کا خوب واضح حصہ بناتا ہے۔ اور اس میں جانبی بطین کا ایک بڑھاؤ ہوتا ہے۔ لیکن انسان اور بعض دوسرے پستانیوں میں یہ ناقص النمو ہوتا ہے۔ اس میں شمی بصلہ اور قطعہ۔ اولفیکٹری ٹرائیگون بروکا کا نزد شمی (parolfactory) رقبہ۔ اور انٹیریر پرفوریٹڈ سبسٹانس شامل ہیں۔

(الف) شمی بصلہ (olfactory bulb) (تصویر 859) ایک بیضوی سرخی نما رمادی پوٹ ہے۔ جو مصفاتی (ethmoid) ہڈی کے لیمینیا کربروسا (lamina cribrosa) کے اوپر واقع ہے۔ اور شمی قطعہ کا اگلا پھیلا ہوا سرا ہے۔ شمی اعصاب انفی کہفہ کے شمی خطہ سے لیمینا کربروسا کے اندر سے ہوکر اوپر کو گزرتے ہیں۔ اور شمی بصلہ کی زیریں سطح میں داخل ہوتے ہیں۔ اسکی باریک ساخت (صفحہ 888) پر مذکور ہے۔ دونوں شمی بصلے ان ریشوں کے ذریعہ ملے ہوئے ہیں۔ جو شمی قطعوں کے اندر پیچھے کو جاتے ہیں۔ اور اگلے رابطہ میں تقاطع کرتے ہیں۔

(ب) شمی قطعہ (تصویر 859) ایک تنگ سفید بند ہے۔ جو اکلیلی تراش پر مثلث ہے۔ اور اسکے راس کا رخ اوپر کو ہے۔ یہ قطعہ جبہی لختہ کی زیریں سطح پر شمی تجویف میں واقع ہے۔ اور پیچھے دو دھاریوں (striae) ایک وسطانی اور ایک جانبی میں تقسیم ہوتا ہے۔ جانبی شمی دھاری انٹیریر پرفوریٹڈ سبسٹانس کے جانبی حصے کے پار جاتی ہے۔ اور پھر یک لخت وسطانی جانب ہپوکیمپس تزرید کے انکس کی طرف مڑتی ہے۔ وسطانی شمی دھاری وسطانی جانب نزد شمی رقبہ کے پیچھے مڑتی ہے۔ اور سب کیلوسل تزرید میں ختم ہوتی ہے۔ بعض صورتوں میں ایک چھوٹی درمیانی دھاری پیچھے کے رخ انٹیریر پرفوریٹڈ سبسٹانس کی طرف جاتی دکھائی دیتی ہے۔

(ج) شمی مثلث (olfactory trigone) شمی قطعہ کے پچھلے سرے پر

ایک چھوٹا اہرامی رقبہ متسع ہونے والی وسطانی اور جانبی شمی دھاریوں کے درمیان اور انٹیریر پرفوریٹڈ سبسٹانس کے سامنے واقع ہے۔

(د) بروکا (Broca) کا نزد شمی رقبہ (parolfactory area) ایک چھوٹا مثلث رقبہ ہے جو نیم کرہ کی وسطانی سطح پر۔ وسطانی شمی دھاری اور سب کیلوسل تزرید کے سامنے واقع ہے۔ یہ آخر الذکر سے پچھلی نزد شمی تجویف کے ذریعہ الگ ہے آگے اور سامنے سنگولیٹ تزرید کے ساتھ مسلسل ہے۔ آگے اگلی نزد شمی تجویف (anterior parolfactory sulcus) سے محدود ہے۔ 868

(ھ) انٹیریر پرفوریٹڈ سبسٹانس (تصویر 859) ایک بے قاعدہ چار پہلو رقبہ بصری قطعہ کے سامنے اور شمی مثلث کے پیچھے واقع ہے۔ اور اس مثلث سے ابتدائی شق (fissura prima) کے ذریعہ الگ ہے۔ وسطانی جانب اور سامنے یہ سب کیلوسل تزرید کے ساتھ مسلسل ہے۔ جانبی طرف شمی قطعہ کی جانبی دھاری سے محدود ہے۔ اور انکس ہیں چلا گیا ہے۔ اسکا رمادی مادہ اوپر کارپس اسٹرائیٹم کے مادہ کے ساتھ مسلسل ہے۔ اور آگے بہت سی چھوٹی عروق اسکو چھیدتی ہیں۔

۲۔ انکس کا ذکر پہلے ہی (صفحہ 866) ہپوکیمپس تزرید کے پھر مڑے ہوئے کٹیا جیسے حصے کے نام سے ہو چکا ہے۔

۳۔ سب کیلوسل اور سوپرا کیلوسل تزریدیں اور ہپوکیمپس کا ڈنٹیٹ فیشیا رمادی مادہ کا ایک ابتدائی محراب نما پتر بناتے ہیں۔ جو انٹیریر پرفوریٹڈ سبسٹانس سے لیکر انکس تک کارپس کیلوسم کے اوپر اور ہپوکیمپس تزرید سے بالا تر جاتا ہے۔

(الف) سب کیلوسل تزرید (کارپس کیلوسم کی ڈنڈی) ایک تنگ پتر نیم کرہ کی وسطانی سطح پر لیمینا ٹرمینیلس کے سامنے۔ نزد شمی رقبہ کے پیچھے اور کارپس کیلوسم کے راسٹرم کے نیچے واقع ہے۔ اوپر یہ کارپس کیلوسم کے گینو کے گرد ہو کر سوپرا کیلوسل تزرید (supra-callosal gyrus) کے ساتھ مسلسل ہے۔ نیچے کی طرف جستجو کرنے پر یہ بصری قطعہ کے ساتھ ساتھ ایک سفید بند یعنی بروکا کا قطری بند ہپوکیمپس تزرید کے اگلے سرے تک دکھائی دیتا ہے۔

(ب) سوپرا کیلوسل تزرید یا انڈوسیم گریسیم (inducium griseum) رمادی مادہ کی ایک پتلی تہ ہے۔ جو کارپس کیلوسم کی بالائی سطح کے ساتھ ملی ہوئی اور جانبی رُخ سنگولیٹ تزرید کے رمادی مادہ کے ساتھ مسلسل ہے۔ اس میں ریشوں کے دو طولانی رُخ رکھنے والے ڈورے موجود ہیں۔ جنکو وسطانی اور جانبی طولانی دھاریاں کہتے ہیں۔ سوپرا کیلوسل تزرید کارپس کیلوسم کے اسپلینیم کے گرد ایک نازک تہ فیشیولا سائینیریا (fasciola cinerea) ہو کر بڑھ جاتی ہے۔ جو نیچے ہپوکیمپس کے ڈنٹیٹ فیشیا کے ساتھ مسلسل ہے۔

(ج) ہپوکیمپس کا ڈنٹیٹ فیشیا (ڈنٹیٹ تزرید) (تصویر 864) ایک تنگ بند ہے۔ جو ہپوکیمپس تزرید کے اوپر نیچے کو اور آگے کو جاتا ہے۔ لیکن ہپوکیمپس شق کے ذریعہ اس سے الگ ہے۔ اسکا آزاد کنارہ کٹاؤ دار ہے۔ اور جھالر اسکا تراکب کرتی ہے۔ اور ان دو ساختوں کے درمیان فمبریو ڈنٹیٹ (fimbrio-dentate) شق حائل ہے۔ آگے یہ انکس کے کٹاؤ کے اندر چلی گئی ہے۔ جہاں حاد طور پر مڑتی ہے۔ اور پھر ایک نازک بند یا گیاکومینی (Giacomini) کا بند ہو کر انکس کے اوپر چلی جاتی ہے۔ جسکی جانبی سطح پر یہ غائب ہو جاتی ہے۔

رہائننکیفیلان کے باقی حصول یعنی سپٹم پلوسیڈم۔ فارنکس۔ اور ہپوکیمپس کا ذکر جانبی بطین کے ساتھ ہوگا۔

دماغی نیم کروں کا اندرون

اگر نیم کروں کے بالائی حصے کارپس کیلوسم سے تقریباً ۱،۲۵ سنٹی میٹر اوپر والے لیول پر تراش دئے جائیں۔ تو ہر ایک کا مرکزی سفید مادہ ایک بیضوی رقبہ یعنی سنٹرم اووِلی مائنس (centrum ovale minus) دکھائی دیتا ہے۔ جو رمادی مادہ کے ایک تنگ تلفیف دار کنارے سے گھرا ہوا ہے۔ اور باریک سُرخ نقطوں (puncta vasculosa) سے بھرا ہوا ہے۔ جو کٹی ہوئی دموی عروق میں نکلے

ہوئے خون سے پیدا ہوتے ہیں ۔ اگر نیم کرّوں کے باقی حصّے آہستہ سے الگ کئے جائیں تو سفید مادہ کا ایک چوڑا بند یعنی کارپس کیلوسم دکھائی دیگا ۔ جو لانجی چوڈینل فشر (longitudinal fissure) کی تہ میں انکو ملاتا ہے ۔ نیم کرّوں کے وہ کنارے جو کارپس کیلوسم کا تراکب کرتے ہیں ۔ دماغی لب (labia cerebri) کہلاتے ہیں ہر ایک لب سنگولیٹ تزرید کا ایک حصہ ہے ۔ جسکا ذکر پہلے ہو چکا ہے (صفحہ 866)۔ اور اس لب اور کارپس کیلوسم کی بالائی سطح کے درمیان کا شق نما وقفہ کیلوسل فشر (callosal fissure) کہلاتا ہے ۔ اگر دماغی نیم کرّوں کو یہاں تک تراشا جائے کہ بالائی سطح کارپس کیلوسم کے لیول میں آجائے ۔ تو اس ساخت کا سفید مادہ انکو ملاتا دکھائی دیگا ۔ یہی مادہ کا بڑا پھیلاؤ جو اب واضح ہو جائے گا ۔ اور رمادی مادہ کے تلفیف دار کنارے سے گھرا ہوا ہے سینٹرم اوویلی میجس (centrum ovale majus) کہلاتا ہے ۔

869 کارپس کیلوسم (تصویر 867) وہ بڑا آڑا رابطہ ہے ۔ جو جانبی بطینوں کے اندر دماغی نیم کرّوں اور چھتوں کو ملاتا ہے ۔ اسکے مقام اور جسامت کا عمدہ مفہوم دماغ کی وسطی اسہمی تراش کا امتحان کرنے سے حاصل ہوتا ہے ۔ (تصویر 853)- جس میں یہ ایک تقریباً ۱۰ سنٹی میٹر لمبی محراب دار ساخت بناتا ہوا معلوم ہوتا ہے اسکا اگلا سرا جبہی قطبوں سے تقریباً ۴ سنٹی میٹر اور اسکا پچھلا سرا نیم کرّوں کے آکسیپٹل قطبوں سے تقریباً ۶ سنٹی میٹر ہے ۔

اگلا سرا گینو (genu) کہلاتا ہے ۔ اور سپٹم پلوسیڈم کے سامنے نیچے کو اور پیچھے کو مڑ جاتا ہے ۔ اپنی دبازت میں جلد کم ہو کر یہ راسٹرم کے نام سے پیچھے کو بڑھ جاتا ہے ۔ جو نیچے لیمینا ٹرمینیلس کے ساتھ ملا ہوا ہے ۔ اگلی دماغی شریانیں راسٹرم کی زیرین سطح سے لگی ہوئی ہیں ۔ پھر یہ گینو (genu) کے سامنے

---

* کارپس کیلوسم اور اُس ڈھنگ کا بہتر منظر جس سے اس کے ریشے نیم کرّوں میں جاتے ہیں ۔ اس طرح ملتا ہے ۔ کہ انگلیاں کیلوسل شق میں ڈال دی جائیں ۔ اور سنگولیٹ تزریدوں کو جانبی رُخ میں پھاڑ ڈالا جائے ۔

FIG. 867.—The corpus callosum. Exposed from above.

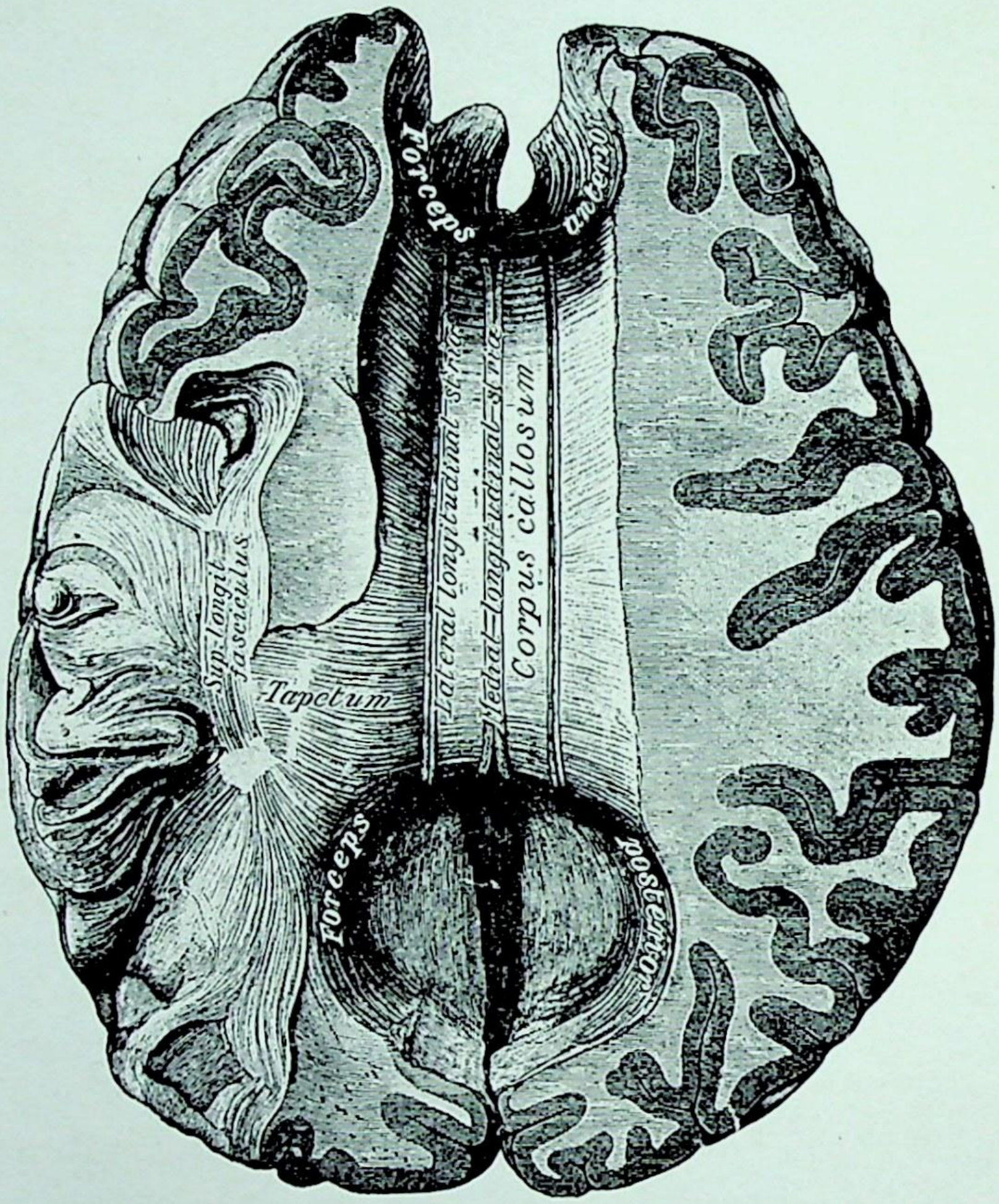
Forceps anterior
Lateral longitudinal striæ
Medial longitudinal striæ
Corpus callosum
Sup. longit. fasciculus
Tapetum
Forceps posterior

کے اوپر سے محراب بناتی ہیں۔ اور کارپس کیلوسم کے جسم کے اوپر پیچھے کو چلی جاتی ہیں۔

پچھلا سرا اسپلینیم (splenium) کہلاتا ہے۔ اور کارپس کیلوسم کا دبیز ترین حصہ ہے۔ یہ تیسرے بطین کے ٹیلا کورائڈیا اور میزنکیفیلان (mesencephalon) کا تراکب کرتا ہے۔ اور ایک دبیز محدب آزاد کنارے میں ختم ہوتا ہے۔ اسپلینیم کی سہمی تراش یہ ظاہر کرتی ہے۔ کہ کارپس کیلوسم کا پچھلا سرا حادطور پر آگے کو مڑا ہوا ہے۔ بالائی اور زیریں حصے ایک دوسرے سے لگے ہوئے ہیں۔

بالائی سطح آگے سے پیچھے تک محدب ہے۔ اور تقریباً ۲ء۵ سنٹی میٹر چوڑی ہے۔ اسکا وسطی حصہ لانجی چوڈینل فشر کی تہ بناتا ہے۔ اور پیچھے فالکس سیریبرائی (falx cerebri) کے زیریں کنارے سے لگا ہوا ہے۔ بالائی سطح کا تراکب سنگولیٹ تزریدیں کرتی ہیں۔ لیکن درز نما کیلوسل تزریدوں کے ذریعہ ان سے الگ ہے۔ اس میں بہت سی آٹری جیدیں اور ناب گزرتے ہیں۔ اور یہ رمادی مادہ کی ایک پتلی تہ یعنی سوپرا کیلوسل تزرید سے ڈھکی ہوتی ہے۔ جو وسطی خط کے ہر طرف وسطانی اور جانبی طولانی دھاریاں ظاہر کرتی ہے۔ جن کا ذکر پہلے ہو چکا ہے۔ (صفحہ 868)۔

870 زیریں سطح مقعر ہے۔ اور وسطی خط کے ہر طرف جانبی بطین کی چھت بناتی ہے۔ سطح کا وسطی حصہ آگے سیپٹم پلوسیڈم سے چپکا ہوا ہے۔ اس کے پیچھے یہ فارنکس کے جسم کی بالائی سطح میں ضم ہو جاتی ہے۔

کارپس کیلوسم کے ریشے ہر طرف سفید مادہ کے اندر تشعع کرتے ہیں۔ اور دماغی قشرہ کے مختلف حصوں کو جاتے ہیں۔ وہ جو آگے کی طرف گینو (genu) سے جبہی لختوں میں مڑتے ہیں۔ فارسپس اینٹیریر (forceps anterior) بناتے ہیں۔ اور وہ جو اسپلینیم سے پیچھے کی طرف آکسیپٹل لختوں میں مڑتے ہیں۔ فارسپس پوسٹیریر (forceps posterior) بناتے ہیں۔ ان دو حصوں کے درمیان ٹیپیٹم (tapetum) ہے۔ جس سے ریشوں کا بیشتر جسم بنتا ہے۔ یہ ریشے جانبی رخ ٹمپورل اور پیرائٹل لختوں میں جاتے ہیں۔ اور جانبی بطین کے مرکزی حصے کو ڈھانکتے

ہیں۔ ہر ایک تھیلیمس کے ریشے کارپس کیلوسم کے اندر تقاطع کرتے ہیں۔ اور مخالف نیم کرہ کے قشرہ میں جاتے ہیں۔

جانبی بطین۔ (تصاویر 873 ,871 ,868) دونوں جانبی بطین بے قاعدہ کھفے ہیں۔ جو وسطی خط کے ہر طرف دماغی نیم کروں کے زیرین اور وسطانی حصوں میں واقع ہیں۔ یہ تقریباً پورے کے پورے ایک وسطی انتصابی حاجز یعنی سپٹم
پلوسیڈیم کے ذریعہ ایک دوسرے سے الگ ہیں۔ لیکن یہ تیسرے بطین کے ساتھ اور 872
بالواسطہ بین البطینی سوراخ میں سے ایک دوسرے کے ساتھ راہ رکھتے ہیں۔ یہ بطین ہدبہ دار سمر حلمہ (ependyma) کا استر رکھتے ہیں۔ اور ان میں دماغی نخاعی سیال ہوتا ہے۔ جو تندرستی میں بھی معتدبہ مقدار میں افراز پا سکتا ہے۔ ہر ایک جانبی بطین ایک مرکزی حصے یا جسم اور تین قرنوں ایک اگلے۔ ایک پچھلے اور ایک زیرین پر مشتمل ہے۔ (تصاویر 870 ,869)۔

جانبی بطین کا مرکزی حصہ (تصویر 871) بین البطینی سوراخ سے لیکر کارپس کیلوسم کے اسپلینیم تک جاتا ہے۔ یہ ایک بے قاعدہ طور پر خم کھایا ہوا کھفہ ہے۔ آڑے شگاف پر مثلث نما ہوتا ہے۔ اس میں ایک چھت۔ ایک فرش اور ایک وسطانی دیوار ہوتے ہیں۔ اسکی چھت کارپس کیلوسم کی زیرین سطح سے مبنی ہے۔ فرش جسکا رخ اوپر کو اور وسطانی جانب ہے۔ مندرجہ ذیل حصوں سے بنتا ہے۔ جو اپنے مقام کے لحاظ سے آگے سے پیچھے تک مذکور ہیں۔ کارپس اسٹرائیٹم کا کاڈیٹ نوات (caudate nucleus) اسٹرایا ٹرمینیلس (stria terminalis) اور اختتامی ورید (کارپس اسٹرائیٹم کی ورید) تھیلیمس کی بالائی سطح کا جانبی حصہ۔ کوریائڈ پلکسس۔ اور فارنکس کا جانبی حصہ۔ وسطانی دیوار سپٹم پلوسیڈم کا پچھلا حصہ ہے۔

اگلا قرن (تصویر 871) آگے کو۔ جانبی طرف اور ذرا سا نیچے کو فرنٹل لختہ کے اندر۔ ایک بڑے ابھار کے گرد گھوم کر جاتا ہے۔ جو کاڈیٹ نوات کے سر یا اگلے سرے پر مشتمل ہے۔ یہ اکیلی تراش میں کارپس کیلوسم کے اگلے حصے کے نیچے ایک مثلث شق معلوم ہوتا ہے۔ اور آگے کارپس کیلوسم کے گینو کی پچھلی سطح سے محدود ہے۔ اس کا فرش محدب ہے۔ اوپر کو اور وسطانی طرف رخ رکھتا ہے۔

FIG. 868.—A scheme showing the relations of the ventricles to the surface of the brain.

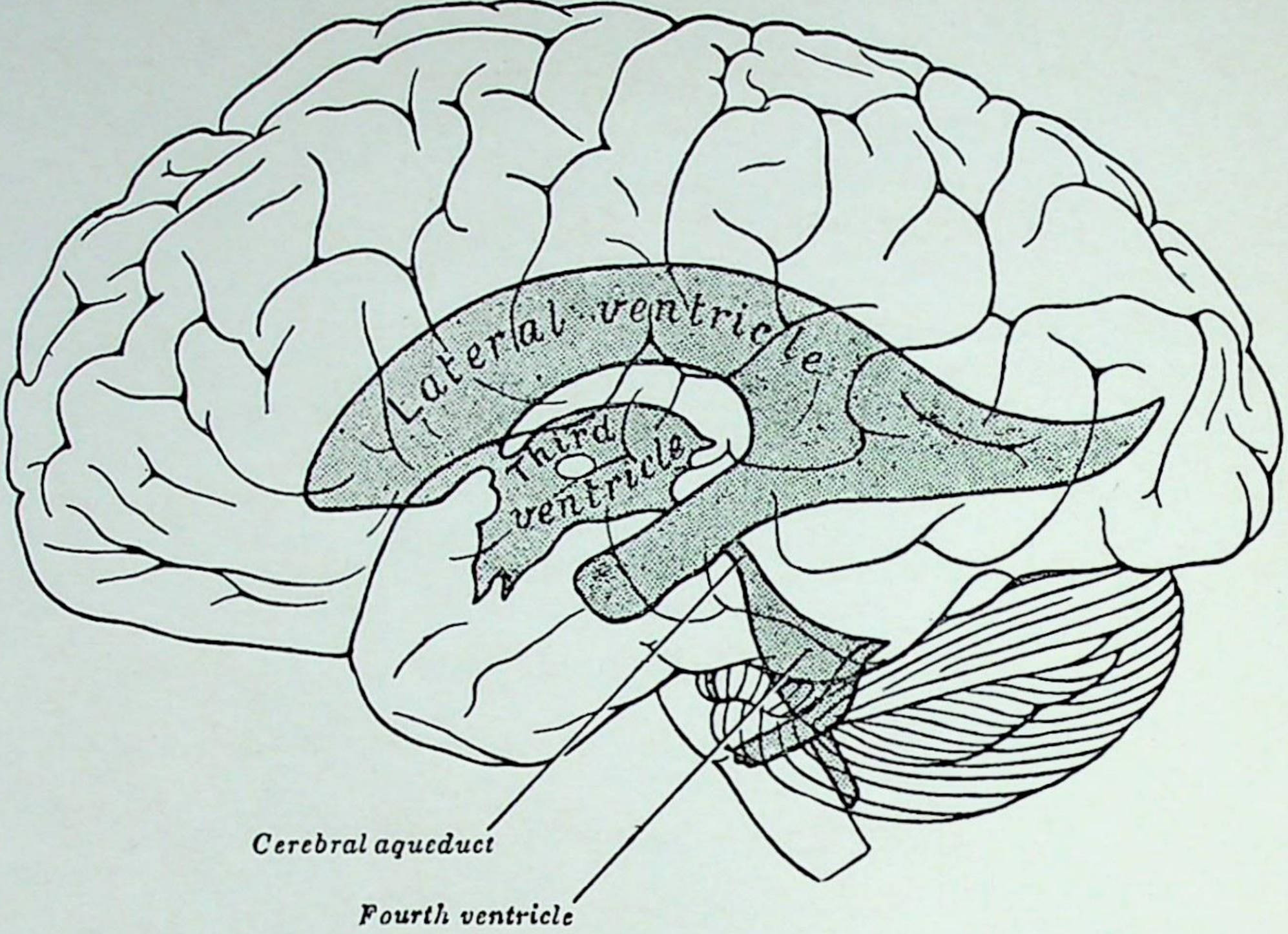
Lateral ventricle
Third ventricle
Cerebral aqueduct
Fourth ventricle

FIG. 869.—A drawing of a cast of the ventricular cavities. Superior aspect. (Retzius.)

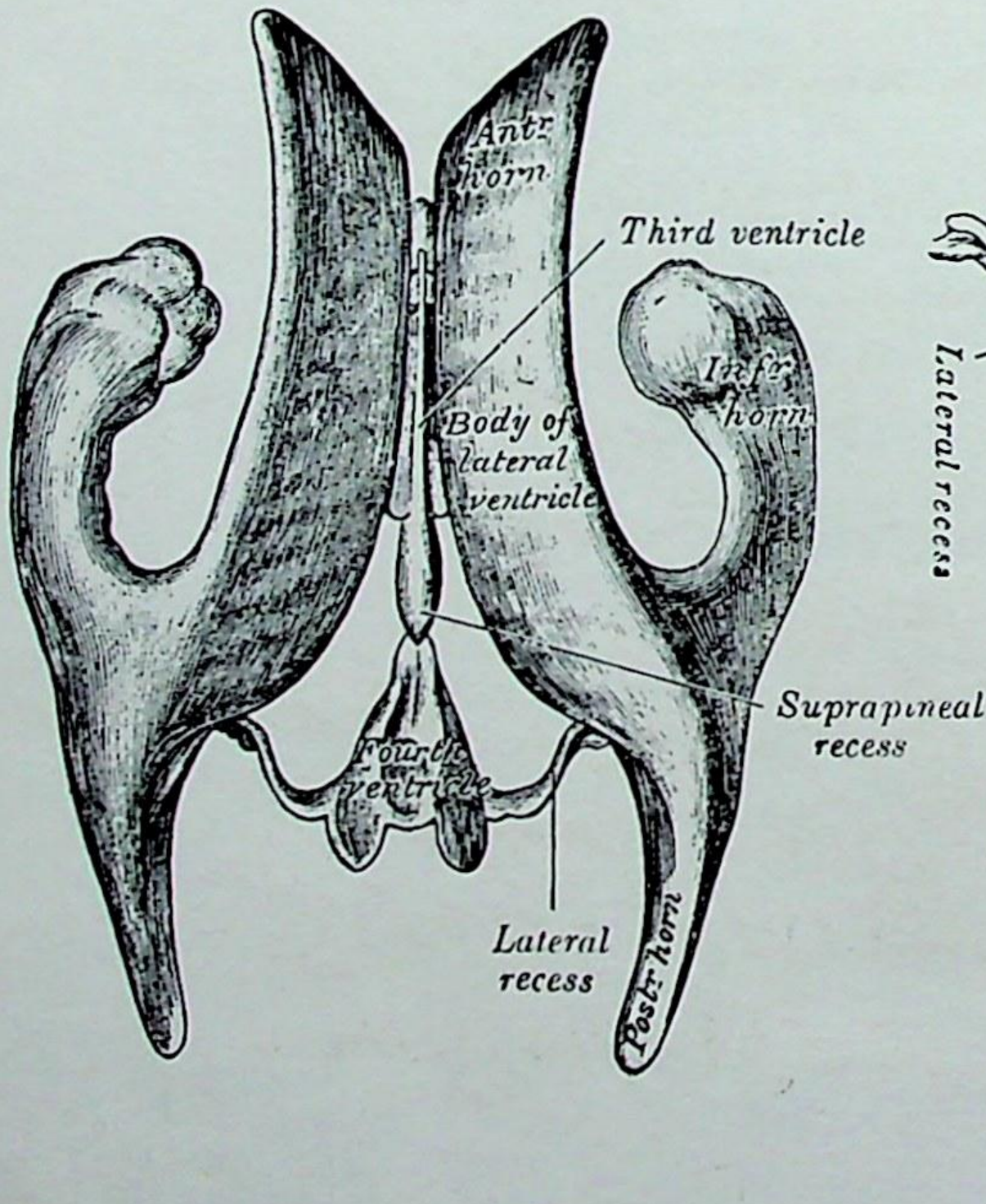
Antr. horn
Third ventricle
Infr. horn
Body of lateral ventricle
Suprapineal recess
Fourth ventricle
Lateral recess
Post. horn

FIG. 870.—A drawing of a cast of the ventricular cavities. Right lateral aspect. (Retzius.)

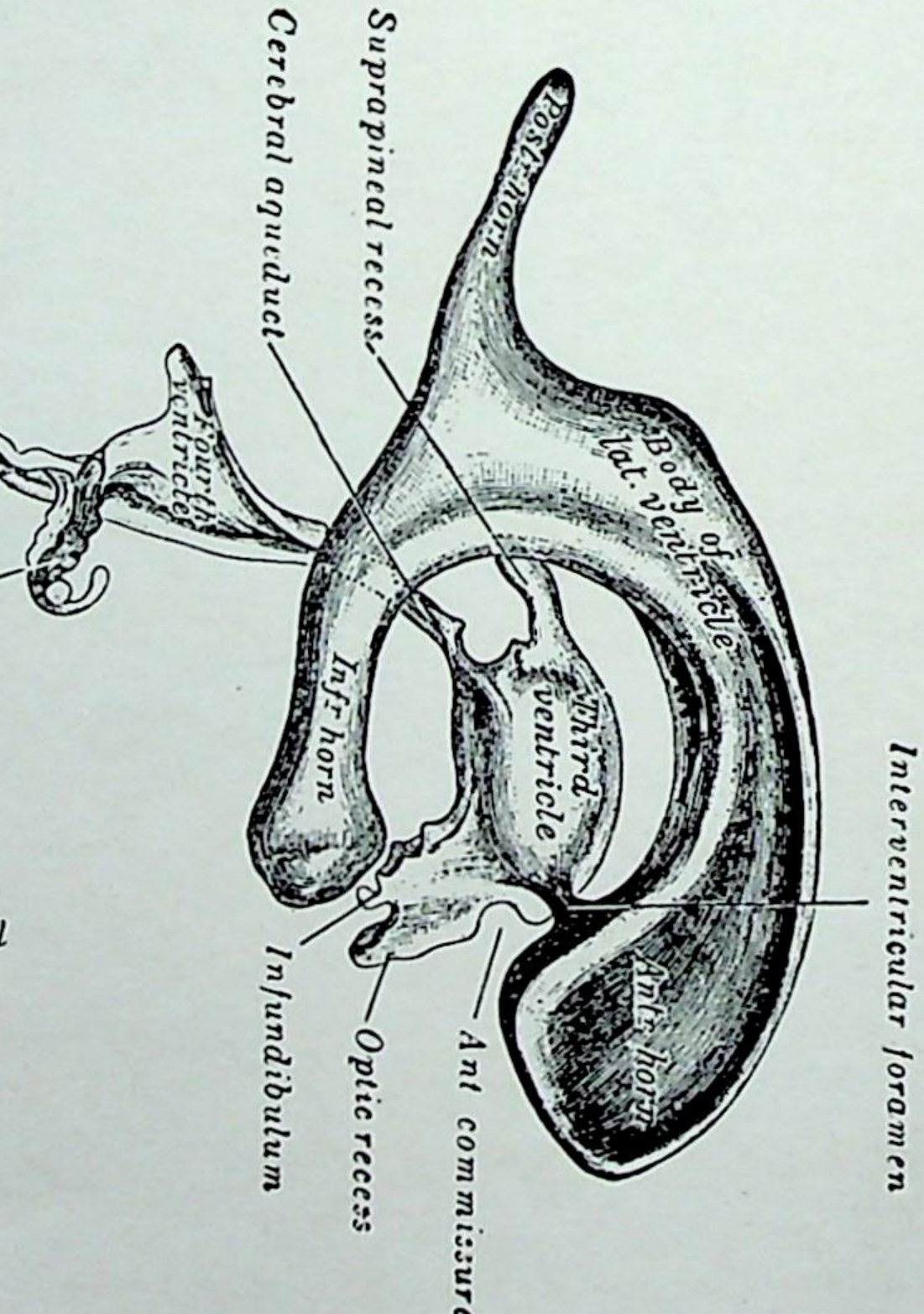
Post. horn
Suprapineal recess
Cerebral aqueduct
Fourth ventricle
Body of lat. ventricle
Lateral recess
Infr. horn
Third ventricle
Interventricular foramen
Antr. horn
Infundibulum
Optic recess
Ant. commissure

FIG. 871.—The central parts and the anterior and posterior cornua of the lateral ventricles. Exposed from above.

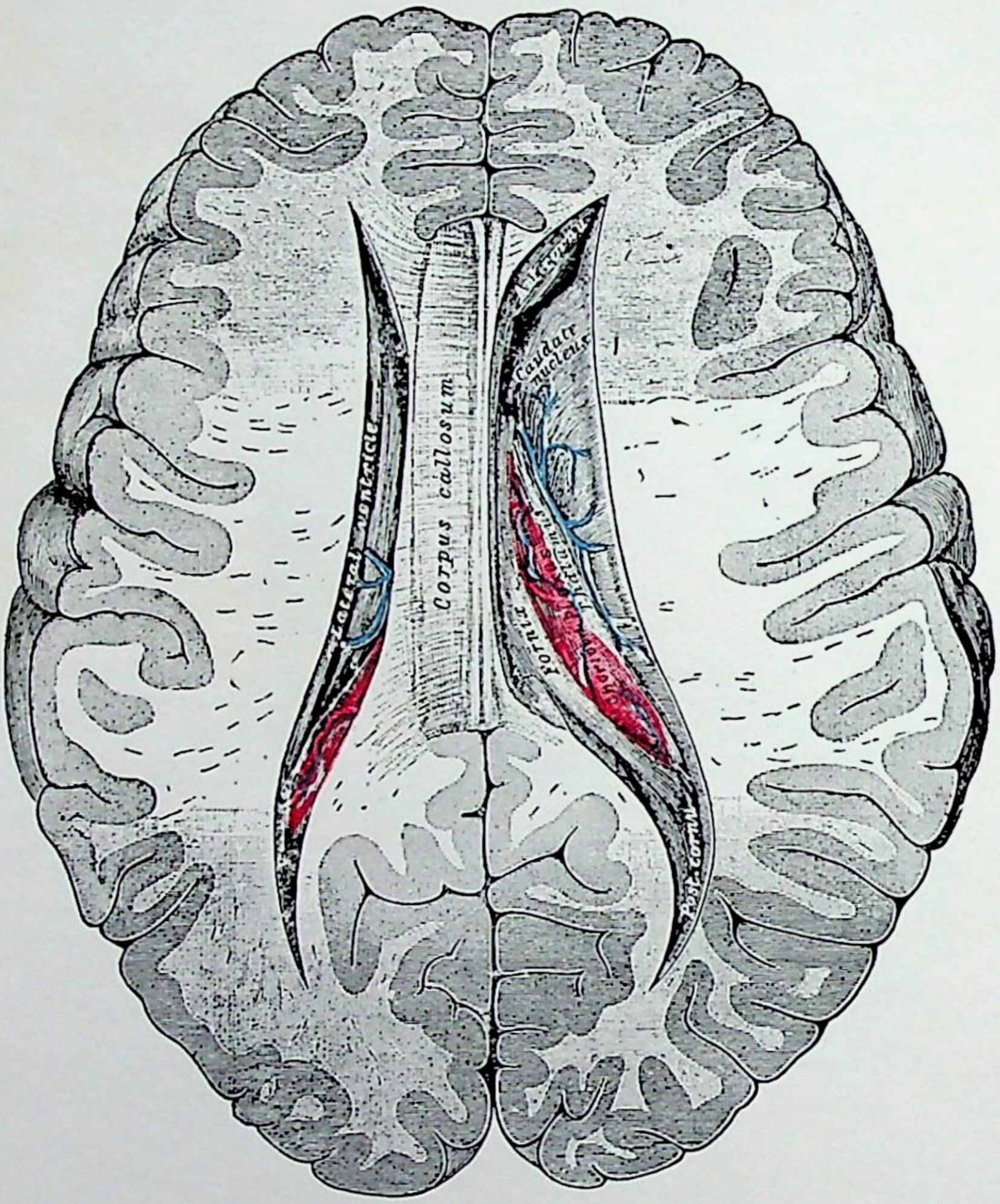
Ant. cornu
Caudate nucleus
Thalamus
Corpus callosum
Lateral ventricle
Fornix
Choroid plexus
Post. cornu

FIG. 872.—A coronal section through the posterior cornu of the left lateral ventricle. Anterior aspect.

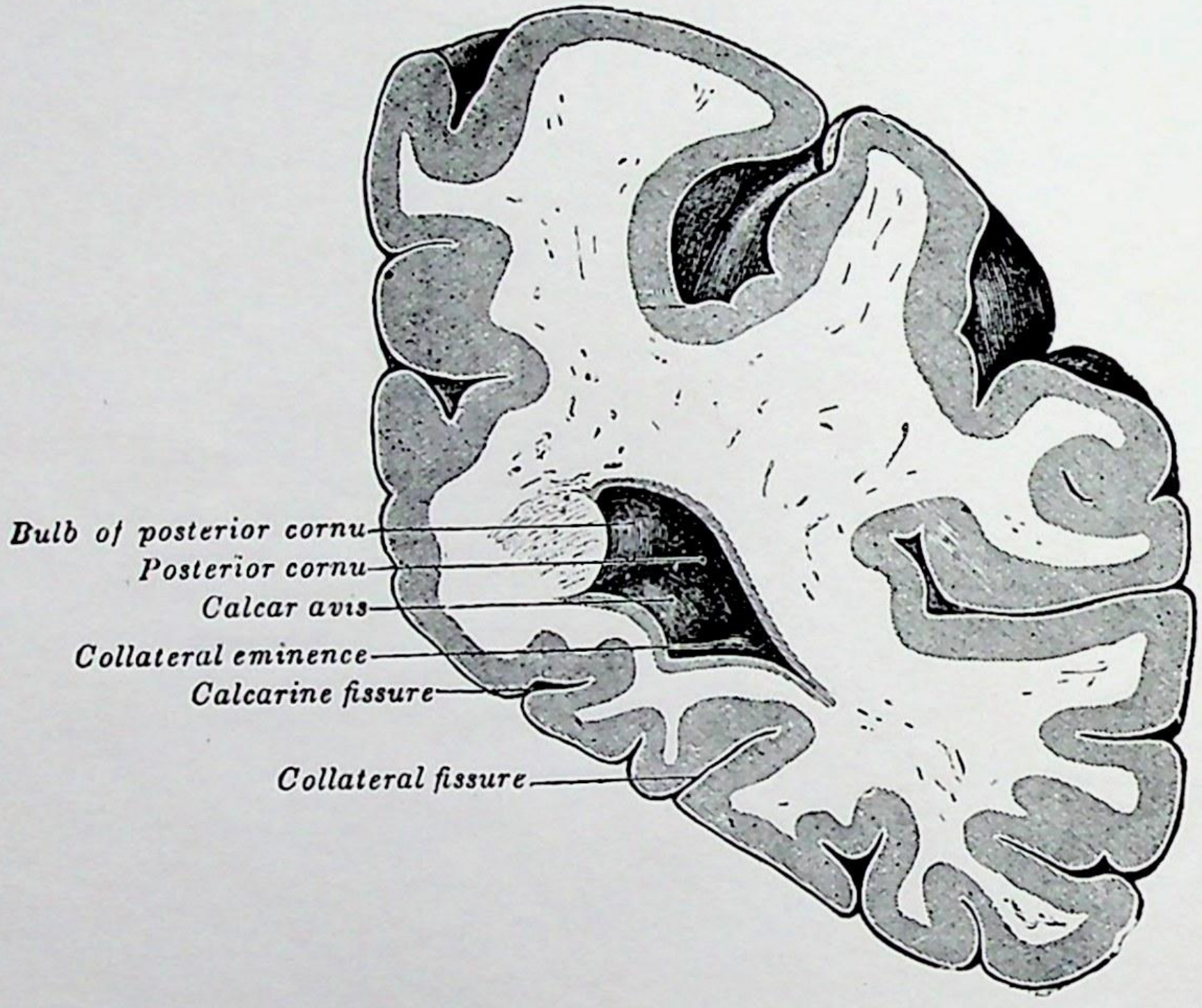
Bulb of posterior cornu
Posterior cornu
Calcar avis
Collateral eminence
Calcarine fissure
Collateral fissure

FIG. 873.—The posterior and inferior cornua of the left lateral ventricle. Exposed from the side.

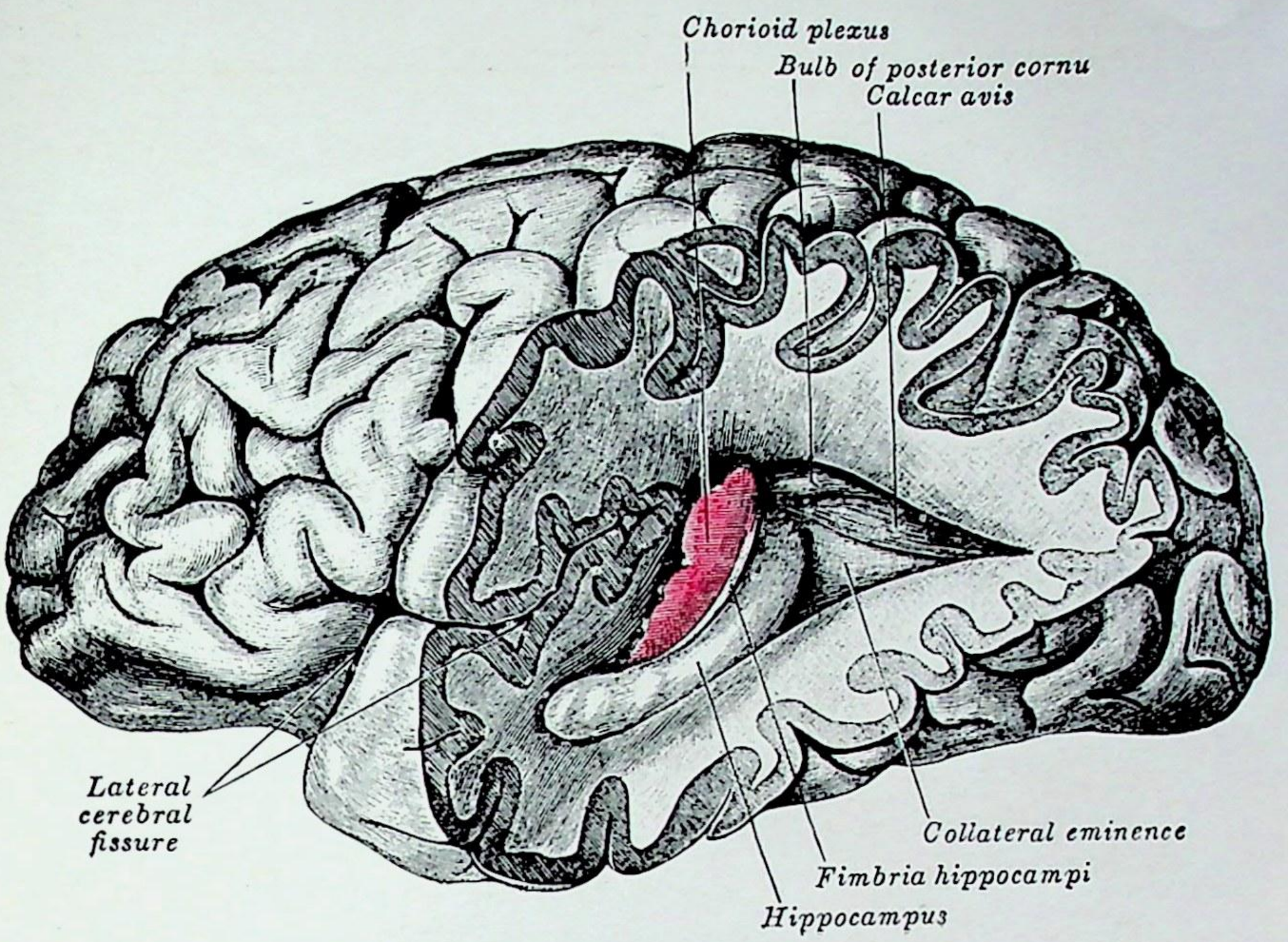
Chorioid plexus
Bulb of posterior cornu
Calcar avis
Lateral cerebral fissure
Collateral eminence
Fimbria hippocampi
Hippocampus

FIG. 874.—The posterior and inferior cornua of the left lateral ventricle. Exposed from above.

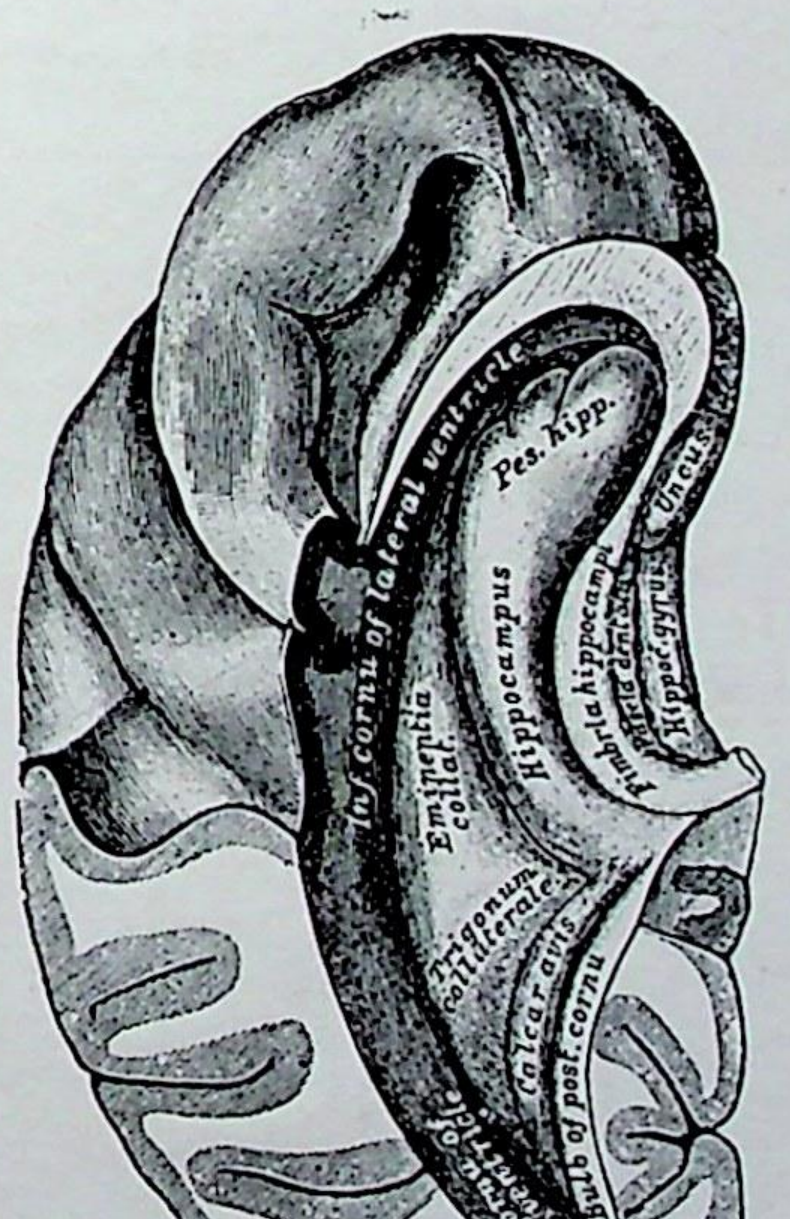
Inf. cornu of lateral ventricle
Pes. hipp.
Uncus
Hippocampus
Fimbria hippocampi
Fascia dentata
Hippoc. gyrus
Eminentia collat.
Trigonum collaterale
Calcar avis
Bulb of post. cornu
Post. cornu of lat. ventricle

اور کاڈیٹ نوات کے سر سے بنتا ہے۔ اسکی وسطانی دیوار سپٹم پلوسیڈیم ہے۔ (صفحہ 880)

پچھلا قرن (تصاویر 871—872) آکسیپٹل لختہ کے اندر جاتا ہے۔ اسکا رُخ پیچھے کو جانبی طرف اور وسطانی جانب ہوتا ہے۔ اسکی چھت اور جانبی دیوار کارپس کیلوسم کے ریشوں سے بنتی ہیں۔ جو ٹمپورل اور آکسیپٹل لختوں کو جاتے ہیں۔ اسکی وسطانی دیوار پر ایک طولانی ابھار (کیلکار ایوس=calcar avis) ہے۔ یہ بطینی دیوار کا اندر کی طرف بل ہے۔ جو کیلکیرائن شق (calcarine fissure) کے اگلے حصے سے بنتا ہے۔ اس سے اوپر کارپس کیلوسم کا فارسپس پوسٹیریئر آکسیپٹل لختہ میں داخل ہونیکے لیئے چکر کھاتا ہے۔ اور ایک دوسرا ابھار بناتا ہے۔ جسکو پچھلے قرن کا بصلہ (bulb) کہتے ہیں۔ کیلکار ایوس اور پچھلے قرن کا بصلہ اپنے نمو کے درجہ کے لحاظ سے بہت مختلف ہوتے ہیں۔ بعض مثالوں میں یہ کم واضح ہوتے ہیں۔ اور بعض میں نمایاں ہوتے ہیں۔

873 **زیرین قرن** (تصویر 873) جو تینوں میں بڑا ہے۔ ٹمپورل لختہ میں سے گزرتا ہے۔ اور گزرتے وقت تھیلیمس کے پچھلے سرے کے گرد ایک خم بناتا ہے۔ یہ پہلے پیچھے کی طرف۔ جانبی طرف اور نیچے کی طرف گزرتا ہے۔ اور پھر آگے کو ٹمپورل لختہ کے راس کے ۲،۵ سنٹی میٹر اندر تک مڑ جاتا ہے۔ اسکا مقام دماغ کی سطح پر بالائی ٹمپورل تجویف سے خوب ظاہر ہوتا ہے۔ اسکی چھت زیادہ تر کارپس کیلوسم کے ٹیپیٹم کی زیرین سطح سے بنتی ہے۔ لیکن کاڈیٹ نیوکلیس کی دُم۔ اور اسٹرایا ٹرمینیلس بھی آگے کی طرف چھت کے اندر جاتے ہیں۔ جسکے سرے پر یہ رمادی مادہ کی ایک پوٹ نیوکلیس ایمگڈیلی (nucleus amygdalæ) میں ختم ہوتے ہیں۔ اسکا فرش ذیل کے حصے پیش کرتا ہے:۔ کورائڈ پلکسس۔ فمبریا ہپوکمپائی (fimbria hippocampi) ہپوکیمپس (hippocampus) اور مجانبی ابھار (collateral eminence)۔ جب کورائڈ پلکسس نکال دیا جاتا ہے۔ تو زیرین قرن کی وسطانی دیوار کے ساتھ ساتھ ایک دریدگی نما فتحہ چھوٹ جاتا ہے۔ یہ دریدگی کوریائڈل فشر کا زیرین حصہ ہے۔ (صفحہ 881)۔

کوریائڈ پلکسس صفحہ 880 پر مذکور ہے۔ اور قمبریا ہپوکمپائی صفحہ 879 پر۔

ہپوکیمپس (تصاویر 874 ,873) ایک خمدار ابھار ہے، تقریباً ۵ سنٹی میٹر لمبا۔ جو زیرین قرن کے فرش کی ساری لمبائی میں پھیلتا ہے۔ اسکا زیرین حصہ بڑھا ہوا ہے اور دو یا تین گول ابھار یا انگشتیاں پیش کرتا ہے۔ جو اسکو پنجہ جیسی شکل دیتی ہیں۔ اور اسی لئے اسکا نام پس ہپوکمپائی (pes hippocampi) ہے۔ یہ ایک اتھلی میزاب یعنی ہپوکیمپل فشر کے ذریعہ ہپوکیمپس تزرید سے الگ ہے۔ ہپوکیمپس کی بیشتر کمیت رمادی مادہ پر مشتمل ہے۔ لیکن اسکی بطینی سطح پر ایک پتلی سفید تہ ایلویس (alveus) ہے۔ جو فارنکس کے ساق (crus) کے ساتھ مسلسل ہے (صفحہ 879)۔

مجانبی ابھار (collateral eminence) (تصویر 874) ایک لمبوترا پھلاؤ ہے۔ جو ہپوکیمپس کے جانبی طرف اور اسکے متوازی واقع ہے۔ یہ کولیٹرل فشر کے وسطی حصے سے مطابق ہے۔ اور اسکی جسامت اس شق کے عمق اور رُخ پر منحصر ہے۔ یہ پیچھے ایک چپٹے مثلث رقبہ (مجانبی مثلث = trigonum collaterale) کے ساتھ مسلسل ہے۔ جو پچھلے اور زیرین قرن کے درمیان واقع ہے۔

کارپس اسٹرایٹم کو یہ نام اس دھاری دار شکل کی وجہ سے ملا ہے۔ جو اسکے اگلے حصے کی تراش ان تسع ہونے والے سفید ریشوں کے اس رمادی مادہ کے ساتھ مل جانے کی وجہ سے پیش کرتی ہے۔ جو اسکی بیشتر کمیت کو بناتا ہے۔ کارپس اسٹرایٹم کا ایک حصہ نیم کرہ کے سفید مادہ میں دبا ہوا ہے۔ اور اس لئے بطین سے بیرونی ہے۔ اسکو بیرون البطینی حصہ یا لنٹیفارم نیوکلیس (lentiform nucleus) کہتے ہیں۔ لیکن باقی حصہ بطین کے اندر ابھر آتا ہے۔ اور بین البطینی حصہ یا کاڈیٹ نیوکلیس (caudate nucleus) کہلاتا ہے (تصویر 875)۔ 874

کاڈیٹ نیوکلیس (caudate nucleus) (تصویر 871) ناشپاتی کی شکل کی خوب خمدار رمادی پنڈ ہے۔ اسکا چوڑا سرا یا سر آگے کی طرف جانبی بطین کے اگلے قرن میں چلا جاتا ہے۔ اور نیچے اینٹیریر پرفوریٹڈ سبسٹانس کے ساتھ مسلسل ہے۔ اور جانبی رُخ لنٹیفارم نیوکلیس کے اگلے سرے کے ساتھ اسکا تنگ سرا یا دُم تھیلیمس کے جانبی

رخ پر پیچھے کو رُخ رکھتا ہے۔ جس سے یہ اسٹرایا ٹرمینیلس اور اختتامی ورید (terminal vein) کے ذریعہ الگ ہے۔ پھر یہ نیچے کو زیریں قرن کی چھت میں چلا جاتا ہے۔ اور نیوکلیس ایمگڈیلی میں ختم ہوتا ہے۔ یہ جانبی بطین کے سرحلمہ سے ڈھکا ہوا ہے۔ اور معتدبہ جسامت کی بعض وریدیں اسکا تقاطع کرتی ہیں۔ یہ سفید مادہ کے ایک دبیز پرت کے ذریعہ جسکو انٹرنل کیپسول (internal capsule) کہتے ہیں۔ اپنی وسعت کے بیشتر حصے میں لنٹیفارم نیوکلیس سے الگ ہے۔ لیکن یہ دونوں نوات آگے ملے ہوئے ہیں۔ (تصاویر 876, 877)۔

لنٹیفارم نیوکلیس انٹرنل کیپسول سے جانبی ہے۔ اور صرف نیم کروں کی تراشوں میں دکھائی دیتا ہے۔ جب اسکو افقی رُخ میں کاٹا جاتا ہے تو یہ ایک حد تک دوہرے محدب عدسہ کی شکل پیش کرتا ہے۔ (تصویر 875) لیکن اسکے مرکزی حصے کی اکلیلی تراش کسیقدر مثلث ڈول رکھتی ہے۔ یہ کاڈیٹ نوات سے چھوٹا ہے اور وسطانی جانب انٹرنل کیپسول سے محدود ہے۔ اور جانبی طرف سفید مادہ کے ایک پتلے پرت سے جسکو اکسٹرنل کیپسول (external capsule) کہتے ہیں۔ اس سے جانبی طرف رمادی مادہ کی ایک پتلی تہ یعنی کلاسٹرم (claustrum) ہے۔ جو اسکو انسولا (insula) سے الگ کرتی ہے۔ اسکا اگلا سرا کاڈیٹ نیوکلیس کے سر کے زیریں حصے اور اینٹیریر پرفوریٹڈ سبسٹانس کے ساتھ مسلسل ہے۔

اُس اکلیلی تراش میں جو لنٹیفارم نیوکلیس کے وسط میں سے گزرے (تصویر 878) دو انتصابی لبی پرت اسکو تین حصوں میں تقسیم کرتے دکھائی دیتے ہیں۔ جانبی یعنی سب سے بڑا حصہ سرخ سے رنگ کا ہے۔ اور پٹامن (putamen) کہلاتا ہے۔ لیکن وسطانی اور درمیانی حصے زردی مائل رنگ کے ہوتے ہیں اور یہ سب ملکر گلوبس پیلیڈس (globus pallidus) بناتے ہیں۔ ان تینوں پر باریک تشعع کرنے والے سفید ریشوں کے نشان ہیں۔ جو پٹامن میں واضح ترین ہیں۔

کارپس اسٹرائٹم کے رمادی مادہ میں سے عصبی ریشے گزرتے ہیں۔ جن میں سے بعض اسکے اندر آغاز کرتے ہیں۔ اسکے خلیے بیش قطبی ہوتے ہیں۔ بڑے اور چھوٹے دونوں لنٹیفارم نیوکلیس کے خلیوں میں زرد رنگ ہوتا ہے۔ کاڈیٹ

اور لنٹیفارم نوات نہ صرف آگے ایک دوسرے کے ساتھ بلاواسطہ مسلسل ہیں۔ بلکہ ایک دوسرے کے ساتھ بہت سے ریشوں کے ذریعہ ملے ہوئے ہیں۔ کارپس اسٹرایٹم ان ساختوں کے ساتھ بھی ملا ہوا ہے:۔ (۱) کارٹیکو اسٹرائیٹ (corticostriate) ریشوں کے ذریعہ دماغی قشرہ کے ساتھ (۲) تھیلیمس کے ساتھ ان ریشوں کے ذریعہ جو انٹرنل کیپسول کے اندر سے گزرتے ہیں۔ (۳) سیریبرل پیڈنکل کے ساتھ ان ریشوں کے ذریعہ جو کاڈیٹ اور لنٹیفارم نواتوں کے زیرین حصوں سے نکلتے ہیں۔

کلاسٹرم (تصاویر 875, 878) رمادی مادہ کی ایک پتلی تہ ہے۔ جو اکسٹرنل کیپسول کے جانبی سطح پر واقع ہے۔ اکلیلی تراش میں اسکی شکل مثلث دکھائی دیتی ہے۔ اور اسکا راس اوپر کو رخ رکھتا ہے۔ اسکی وسطانی سطح جو اکسٹرنل کیپسول سے ملی ہوئی ہے صاف ہے۔ مگر اسکی جانبی سطح حیدیں اور ناب پیش کرتی ہے جو انسولا کی تزریدوں اور تجویفوں سے مطابق ہیں جسکے ساتھ اسکا گہرا تعلق ہے۔ کلاسٹرم کو بعض لوگ انسولا کے رمادی مادہ کا علٰحدہ شدہ حصہ مانتے ہیں۔ جس سے یہ سفید ریشوں کی ایک تہ یعنی کیپسولا اکسٹریما (capsula extrema) کے ذریعہ الگ ہے۔ اس کے خلیے چھوٹے اور تکلے کی شکل کے ہیں اور زرد رنگ رکھتے ہیں۔ یہ قشرہ کی عمیق ترین تہ کے خلیوں سے ملتے ہیں*۔

875 **نیوکلیس ایمگڈلی** ایک بیضوی رمادی پوٹ ہے۔ زیرین قرن کے زیرین سرے کے اوپر اور آگے واقع ہے۔ یہ رمادی قشرہ کی محض ایک مقامی دبازت ہے۔ جو انکس (uncus) کی دبازت میں ملی ہوئی ہے۔ اوپر یہ پٹامن کے ساتھ مسلسل ہے۔ پیچھے کاڈیٹ نیوکلیس کی دم کے ساتھ۔

کاڈیٹ لنٹیفارم اور ایمگڈلیائڈ نوات بعض اوقات قاعدی عقدوں

---

* ای لینڈاو (E. Landau) [journal of anatomy vol. liii] کی رائے ہے۔ کہ کلاسٹرم ایک آزاد ساخت ہے۔ جو نہ تو انسولا کے قشرہ سے الگ ہوئی ہے۔ اور نہ کارپس اسٹریٹم سے۔

Fig. 875.—A horizontal section through the right cerebral hemisphere. Superior aspect.

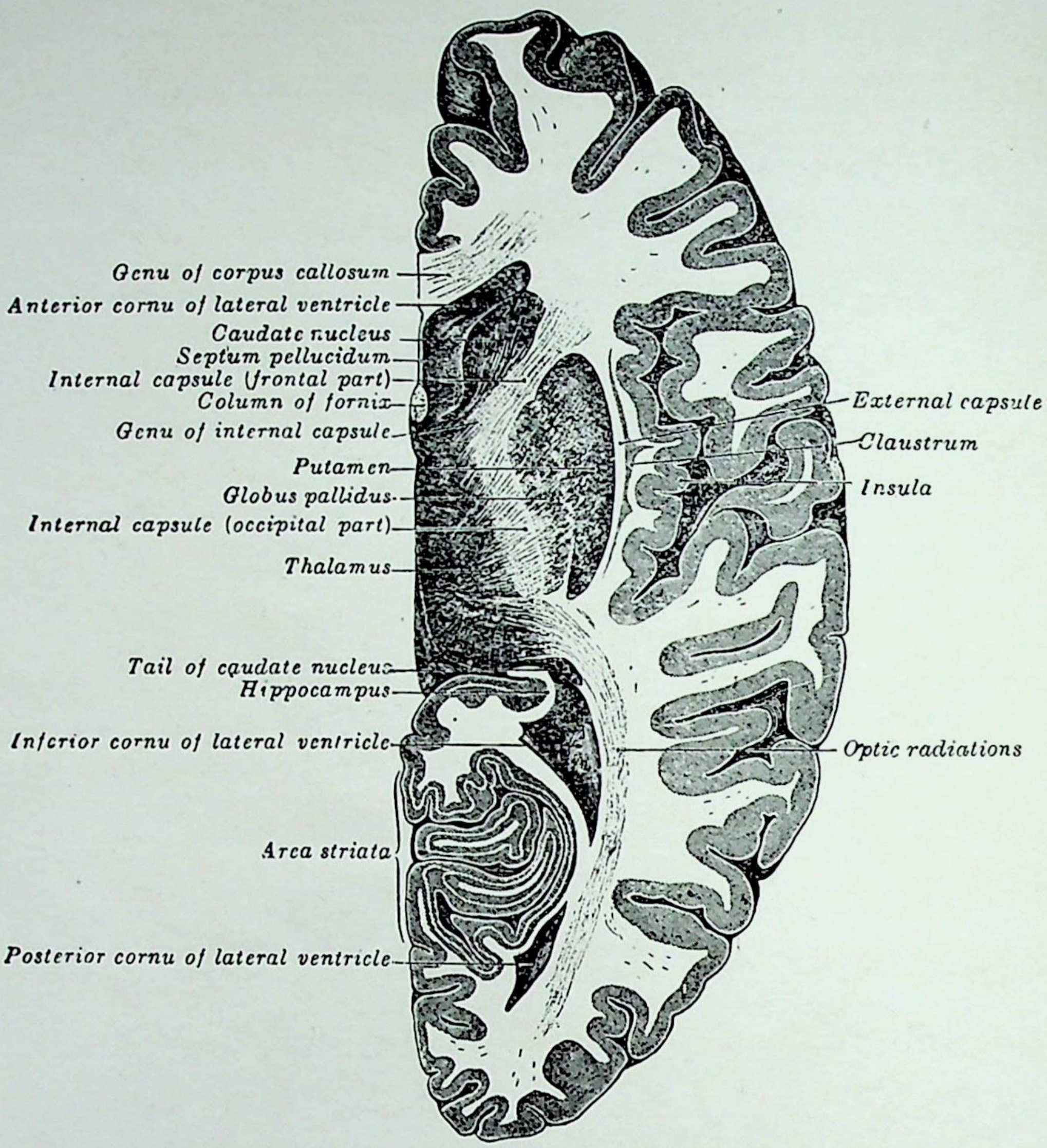
Genu of corpus callosum
Anterior cornu of lateral ventricle
Caudate nucleus
Septum pellucidum
Internal capsule (frontal part)
Column of fornix
Genu of internal capsule
Putamen
Globus pallidus
Internal capsule (occipital part)
Thalamus
Tail of caudate nucleus
Hippocampus
Inferior cornu of lateral ventricle
Area striata
Posterior cornu of lateral ventricle
External capsule
Claustrum
Insula
Optic radiations

Fig. 876.—Scheme showing the different parts of the internal capsule.

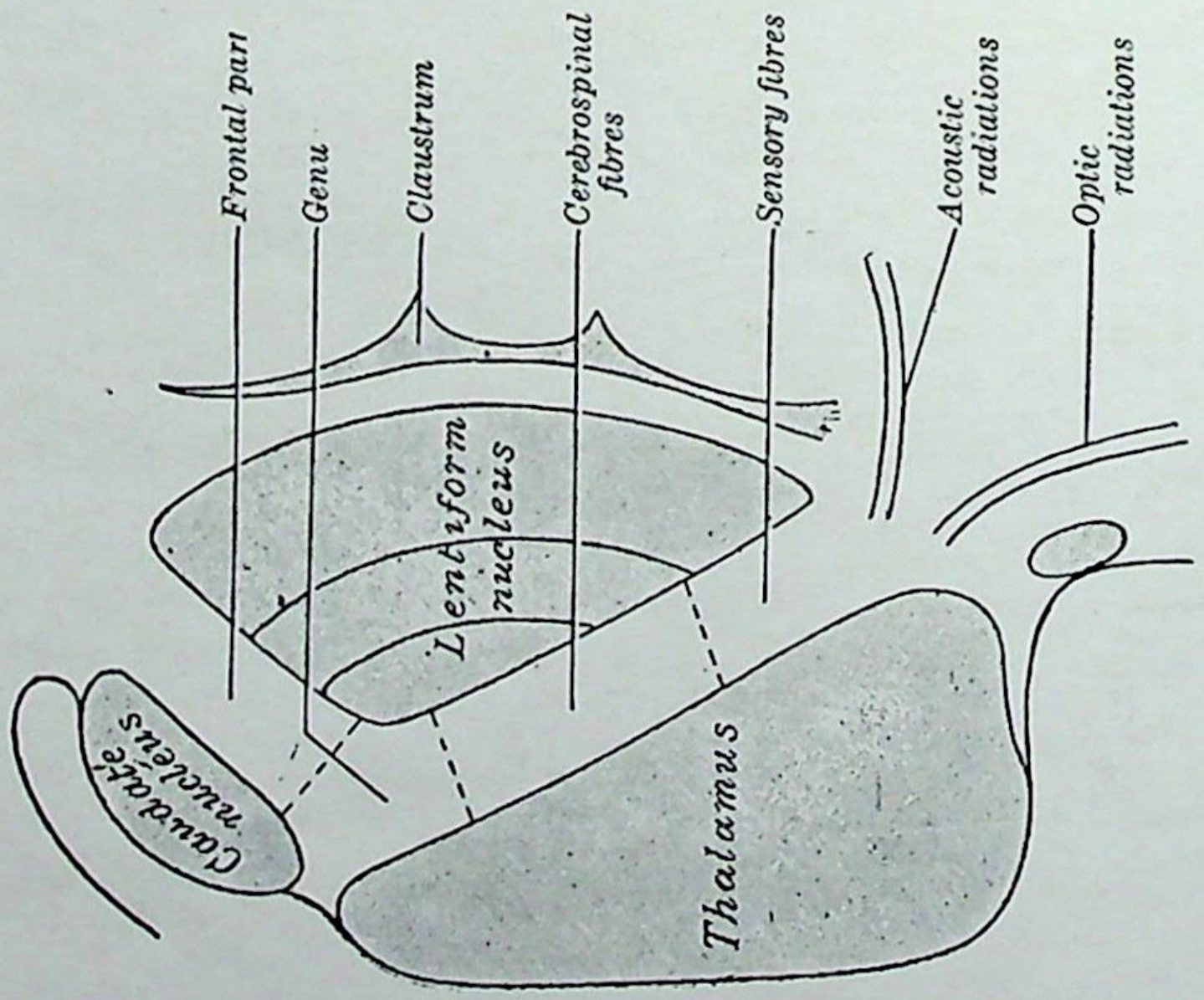
Frontal part
Genu
Claustrum
Cerebrospinal fibres
Sensory fibres
Acoustic radiations
Optic radiations
Lentiform nucleus
Caudate nucleus
Thalamus

(basal ganglia) کے نام سے بیان ہوتے ہیں۔

تشریح اطلاقی۔ سرجری مطالب کے لیے بیسل عقدوں اور ان کے تعلقات کو دو نظاموں میں تقسیم کر سکتے ہیں۔ پرانا نظام نمو اور تشکلیات کے نقطۂ خیال سے پیلیڈو میسنکیفیلک (pallidomesencephalic) ہے جس میں گلوبس پیلیڈس اور سب تھیلیمک (subthalemic) نوات ہیں۔ اور وہ ریشے ہیں۔ جو ان کو میسنکیفیلان کے واسطہ سے دماغی تنے کے ساتھ ملاتے ہیں۔ یہ نظام زیادہ تر پیرالیسس ایجی ٹینس (paralysis agitans) اور انکیفیلائٹس لتھارجیکا (encephalitis lethargica) میں ماؤف ہوتا ہے۔ دوسرا نظام اسٹرایوکارٹیکل (striocortical) ہے۔ اور اس میں کارپس اسٹرائیٹم کے باقی حصے اور دماغی قشرہ کے ساتھ ان کے تعلقات ہیں۔ یہ اکثر دماغ کے پیرانہ انحطاط (senile degeneration) میں واضح طور پر ماؤف ہوتا ہے۔

انٹرنل کیپسول (تصاویر 875 تا 878) سفید ریشوں کا ایک چپٹا بند ہے۔ جو جانبی طرف لنٹیفارم نیوکلیس اور وسطانی طرف کاڈیٹ نیوکلیس اور تھیلیمس کے درمیان واقع ہے۔ افقی تراش میں (تصویر 875) یہ کسی قدر یکلخت مڑا ہوا دکھائی دیتا ہے۔ اور اسکی حدبیت وسطانی جانب رُخ رکھتی ہے۔ اس خم کا ابھار یعنی گینو کاڈیٹ نوات اور تھیلیمس کے درمیان باہر کو نکلتا ہے۔ گینو کے سامنے کا حصہ جو لنٹیفارم اور کاڈیٹ نواتوں کو ایک 876 دوسرے سے الگ کرتا ہے۔ جبہی حصہ کہلاتا ہے۔ گینو کے پیچھے کا حصہ جو لنٹیفارم نیوکلیس کو تھیلیمس سے الگ کرتا ہے۔ آکسیپٹل حصہ ہے۔

انٹرنل کیپسول کے جبہی حصے یا اگلے بازو (تصویر 876) میں یہ ساختیں ہیں۔ (۱) وہ ریشے جو تھیلیمس سے اسکی اگلی ڈنڈی میں ہو کر فرنٹل تختہ کو جاتے ہیں۔ (۲) وہ ریشے جو لنٹیفارم اور کاڈیٹ نواتوں کو ملاتے ہیں (۳) وہ ریشے جو قشرہ کو کارپس اسٹرائیٹم کے ساتھ ملاتے ہیں اور (۴) وہ ریشے (فرنٹو پانٹائن = fronto-pontine) جو فرنٹل تختہ سے دماغی پیڈنکل کے قاعدے کے

وسطانی خمس میں سے پانس کے نواتوں کو جاتے ہیں۔ گینو والے خطے میں کے ریشے جینیکولیٹ ریشے کہلاتے ہیں۔ یہ دماغی قشرہ کے حرکی حصے میں نکلتے ہیں۔ اور دماغی پیڈنکل کے قاعدے کے اندر سے دماغی نخاعی ریشوں سمیت نیچے کی طرف گزر کر تقاطع کرتے ہیں۔ اور مخالف طرف کے دماغی اعصاب کے حرکی نواتوں میں ختم ہوتے ہیں۔ انٹرنل کیپسول کے آکسیپٹل حصے یا پچھلے بازو کی اگلی دو تہائیوں میں سیری برو سپائنل ریشے ہیں۔ جو دماغی قشرہ کے حرکی رقبہ میں اٹھتے ہیں۔ اور دماغی پیڈنکل کے وسطی تین خمسوں میں سے ہو کر نیچے کی طرف گزر کر میڈلا آبلانگاٹا کے اہرام میں چلے جاتے ہیں۔ آکسیپٹل حصے (پچھلے بازو) کی پچھلی ایک تہائی میں یہ ساختیں ہیں (۱) حسی ریشے جو زیادہ تر تھیلیمس سے نکلتے ہیں۔ حالانکہ بعض وسطانی لمنسکس سے اوپر کو آتے ہیں۔ (۲) بصری تشعع کے ریشے جو جانبی جینیکولیٹ جسم اور پلوائنار (pulvinar) سے آکسیپٹل لختہ کے قشرہ کو جاتے ہیں۔ (۳) سمعی ریشے وسطانی جینیکولیٹ جسم اور زیرین کولیکولس سے ٹمپورل لختہ کے اندر ہیشل (Heschl) کی تزرید کو جاتے ہیں۔ (۴) وہ ریشے جو آکسیپٹل اور ٹمپورل لختہ سے پانز کے نواتوں کو جاتے ہیں۔ اور (۵) آکسیپٹل قشرہ سے بالائی کولیکولس کو جانے والے ریشے۔

انٹرنل کیپسول کے ریشے دماغی قشرہ کے مختلف حصوں کیطرف جاتے وقت یا اس سے آتے وقت خوب تشعع کرتے ہیں اسطرح کارونا ریڈی ایٹا (corona radiata) بناتے ہیں۔ (تصویر 879) اور کارپس کیلوسم کے ریشوں میں مخلوط ہوتے ہیں۔

ایکسٹرنل کیپسول (تصویر 875) سفید مادہ کا ایک پتر ہے۔ جو لنٹیفارم نوات (lentiform nucleus) کے جانبی طرف اسکے اور کلاسٹرم کے درمیان واقع ہے۔ اور لنٹیفارم نوات کے نیچے اور پیچھے انٹرنل کیپسول کے ساتھ مسلسل ہے۔ اس میں غالباً وہ ریشے ہیں۔ جو تھیلیمس اگلے رابط اور سب تھیلیمک خطہ سے آتے ہیں۔

اسٹرایا ٹرمینلس (ٹینیا سمی سرکولیرس = taenia semicircularis) سفید مادہ کا ایک تنگ بند ہے۔ جو کاڈیٹ نوات اور تھیلیمس کے درمیان جانبی

FIG. 877.—A coronal section through the anterior cornua of the lateral ventricles. Anterior aspect.

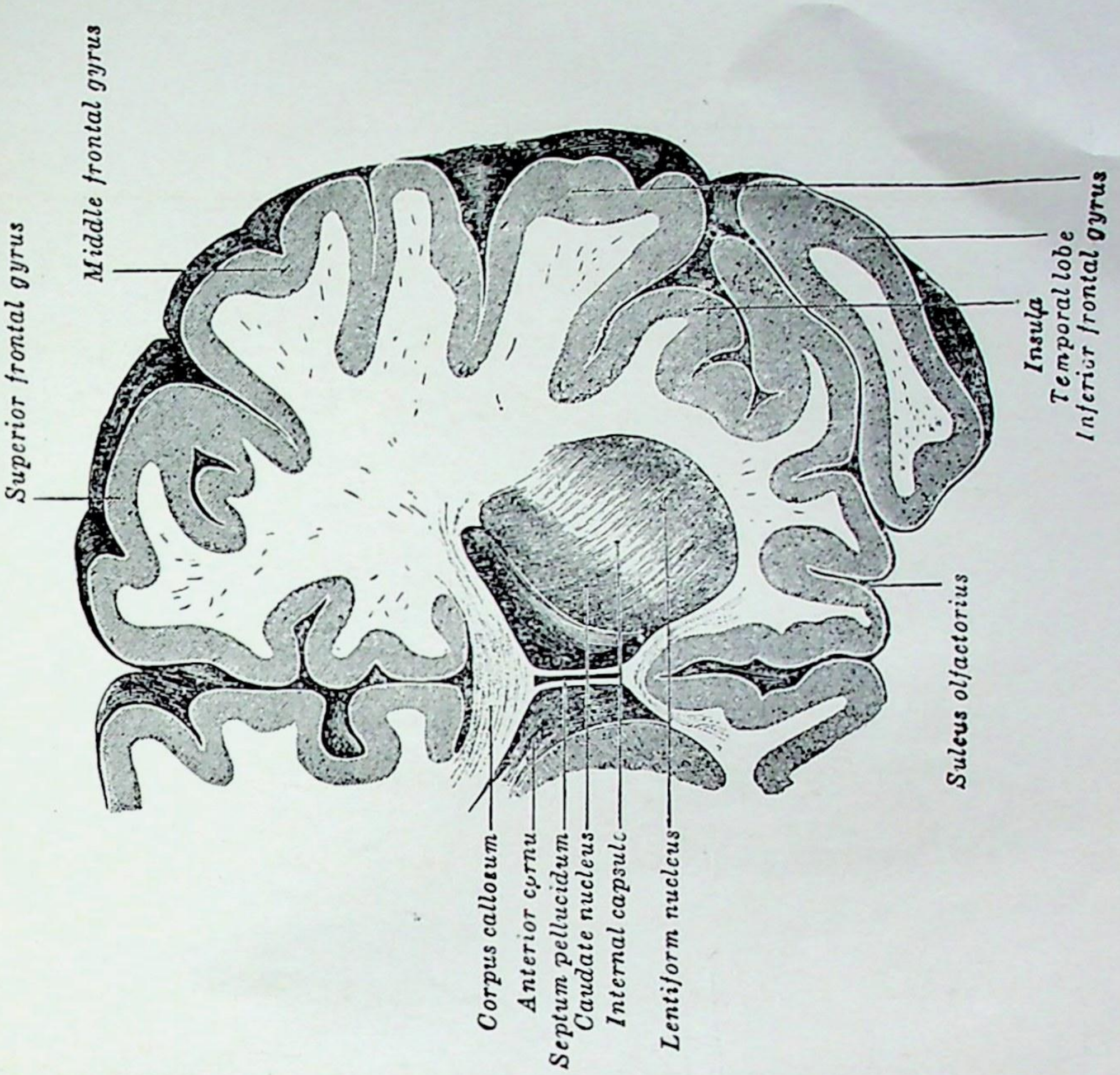
Superior frontal gyrus
Middle frontal gyrus
Insula
Temporal lobe
Inferior frontal gyrus
Sulcus olfactorius
Corpus callosum
Anterior cornu
Septum pellucidum
Caudate nucleus
Internal capsule
Lentiform nucleus

FIG. 878.—A coronal section through the brain, passing through the anterior commissure. Anterior aspect.

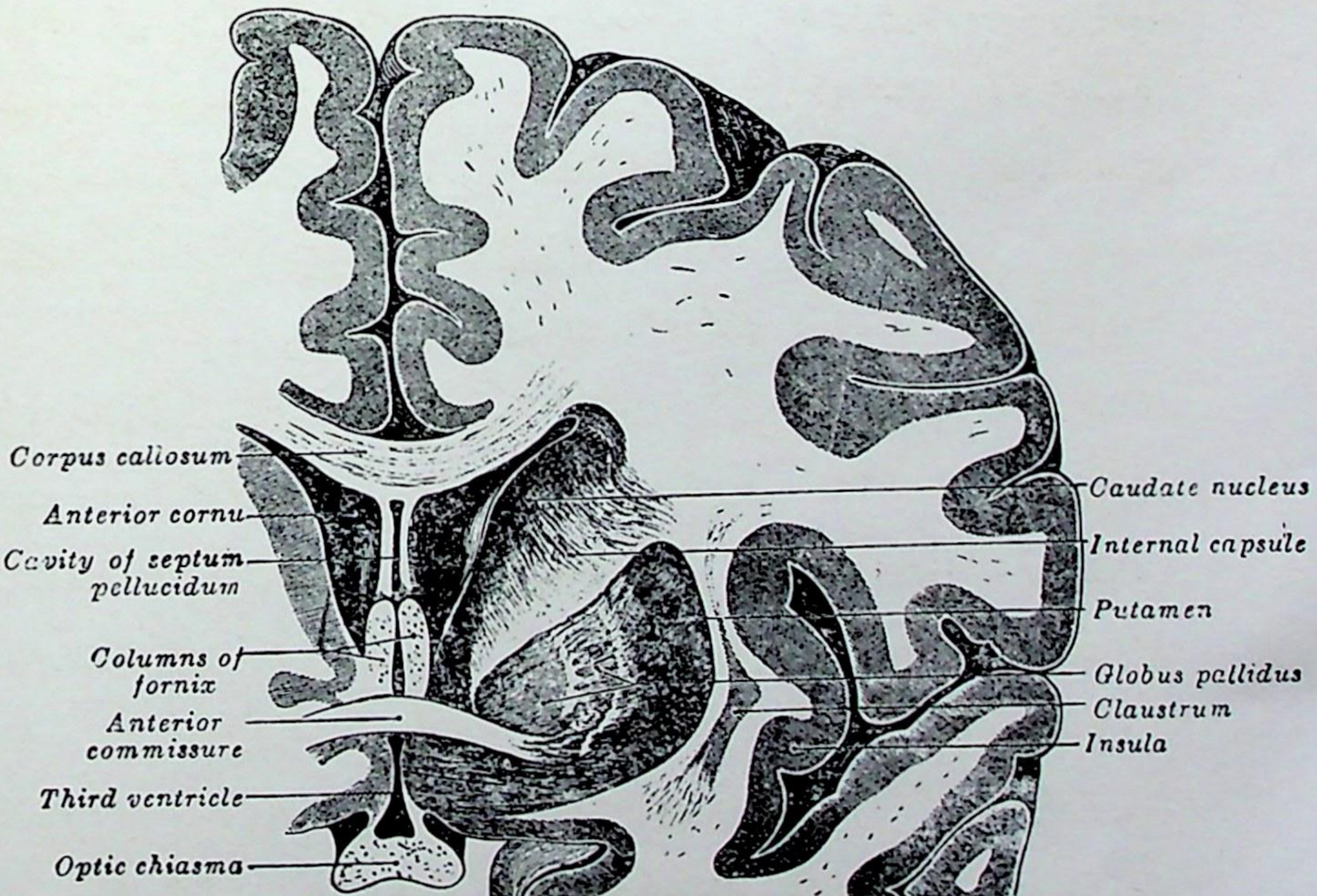
Corpus callosum
Anterior cornu
Cavity of septum pellucidum
Columns of fornix
Anterior commissure
Third ventricle
Optic chiasma
Caudate nucleus
Internal capsule
Putamen
Globus pallidus
Claustrum
Insula

بطین کے فرش میں واقع ہے۔ آگے اسکے ریشے جزوی طور پر فارنکس کے ستون میں چلے جاتے ہیں۔ بعض اگلے رابطہ کے اندر مخالف سمت کے ٹمپورل لختہ کے لئے تقاطع کرتے ہیں۔ اور بعض کو کہتے ہیں کہ وہ کاڈیٹ نوات میں داخل ہوتے ہیں۔ پیچھے کی طرف یہ بند جانبی بطین کے زیرین قرن کی چھت میں چلا جاتا ہے، جسکے سرے پر یہ نیوکلیس ایمگڈیلی میں داخل ہوتا ہے۔ اس سے اوپری اختتامی ورید (کارپس اسٹرایٹم کی ورید) ہے۔ جس میں کارپس اسٹرایٹم اور تھیلیمس سے اکثر معاون وریدیں آتی ہیں۔ اور جو آگے کو بین البطینی سوراخ کی طرف جاتی ہے۔ اور وہاں نظیری انٹرنل سیریبرل وین بنانے کے لئے کورائڈ پلکس کی ورید میں مل جاتی ہے اختتامی ورید کی سطح پہ ایک تنگ سفید بند ہے۔ جس کا نام لیمینا ایفکسا (lamina affixa) ہے۔

فارنکس (تصاویر 853, 880) سفید مادہ کا ایک طولانی۔ محراب نما پترا ہے۔
877 جوکارپس کیلوسم کے نیچے واقع ہے۔ اور پیچھے اسکی زیرین سطح سے چپکا ہے۔ لیکن
آگے سپٹم پلوسیڈم کے ذریعہ اس سے الگ ہے۔ اسکو دو متشابہ بندوں کا بنا ہوا
بیان کرسکتے ہیں۔ ہر نیم کرہ کے لئے ایک بند ہے۔ یہ دونوں بند آگے یا پیچھے
ایک دوسرے سے ملے ہوئے نہیں ہوتے ہیں۔ لیکن انکے مرکزی حصے وسطی خط میں آپس
میں ملے ہوئے ہیں۔ اگلے حصے فارنکس کے ستون کہلاتے ہیں۔ درمیانی ملے
ہوئے حصے اسکا جسم اور پچھلے حصے ساقین (crura)۔

فارنکس کا جسم مثلث۔ سامنے تنگ۔ اور پیچھے چوڑا ہے۔ اسکی بالائی سطح کا وسطانی حصہ آگے سپٹم پلوسیڈم کے ساتھ اور پیچھے کارپس کیلوسم کے ساتھ ملا ہوا ہے۔ اس سطح کا جانبی حصہ جانبی بطین کے فرش کا ایک حصہ ہے۔ اور بطین کے سرحلمہ سے ڈھکا ہوا ہے۔ اسکا پتلا جانبی کنارہ کورائڈ پلکس کا تراکب کرتا ہے۔ اور پلکس کے سرحلمی پوشش کے ساتھ مسلسل ہے۔ زیرین سطح تیسرے بطین کے ٹیلا کورائڈ یا ویلم انٹرپوزیٹم (velum interpositum) کے اوپر رہتی ہے۔ جو اسکو تیسرے بطین کی سرحلمی چھت اور تھیلیمائی (thalami) کی بالائی سطحوں کے وسطانی حصوں سے الگ کرتا ہے۔ فارنکس کے جسم کے جانبی حصے نیچے ایک پتلے مثلث پتر کے

ذریعہ ملے ہوئے ہیں۔ جسکو سالٹیریم (psalterium) یا لائرا (lyra) کہتے ہیں۔ اس پتر میں بعض آڑے ریشے ہیں۔ جو دونوں ہپوکیمپائی کو وسطی خط کے پار ملاتے ہیں اور ہپوکیمپل کمیشر (hippocampal commissure) بناتے ہیں۔ سالٹیریم اور کارپس کیلوسم کے درمیان ایک افقی وریدگی بعض اوقات پائی جاتی ہے۔ جسکو فارنکس کا بطین یا ورگا (Verga) کا بطین کہتے ہیں۔

فارنکس کے (اگلے ستون) ستون تھیلیمائی کے سامنے اور اگلے کمیشر کے پیچھے نیچے کی طرف خم کھاتے ہیں۔ اور بین بطینی سوراخ کی اگلی حد بناتے ہیں۔ ہر ستون تیسرے بطین کی جانبی دیوار میں رمادی مادہ کے اندر سے دماغ کے قاعدہ تک نزول کرتا ہے۔ اور وہاں کارپس ممیلیری میں ختم ہوتا ہے۔ کارپس ممیلیری کے 879 خلیوں سے ممیلو تھیلیمک (mammilo-thalamic) لچھی (وکڈآیزیر کا بنڈل) نکلتی ہے۔ اور تھیلیمس کے اگلے نوات میں چلی جاتی ہے۔ فارنکس کا ستون اور ممیلو تھیلیمک لچھی دونوں ملکر ایک چنبر بناتے ہیں۔ جو شکل 8 سے ملتی ہے۔ لیکن اس چنبر کا تسلسل کارپس ممیلیری میں ٹوٹ جاتا ہے۔ فارنکس کے کالم میں پینیل جسم کی اسٹرایا میڈلیرس اور اسٹرایا ٹرمینیلس کے اوپری ریشے ملتے ہیں۔ کہتے ہیں کہ اس میں سپٹم پلوسیڈم کے ریشے بھی آتے ہیں۔ زکرکینڈل (Zuckerkandl) ایک شمی لچھی بیان کرتا ہے۔ جو فارنکس کے ستون کے بڑے حصے سے الگ ہو جاتی ہے۔ اور آگے کی طرف اگلے رابطہ کے سامنے دماغ کے قاعدے تک جاتی ہے۔ جہاں یہ دو بنڈلوں میں تقسیم ہوتی ہے۔ ایک شمی قطعہ کی وسطانی دھاری میں مل جاتا ہے۔ اور دوسرا سب کیلوسل تزرید میں ملتا اور اس کے واسطے سے ہپوکیمپس تزرید میں پہنچتا ہے۔

فارنکس کے ساقین (پچھلے ستون) جسم سے پیچھے کو بڑھ جاتی ہیں۔ یہ چپٹے بند ہیں۔ اور اپنے آغاز پر کارپس کیلوسم کی زیرین سطح کے ساتھ خوب ملے ہوئے ہوتے ہیں۔ ایک دوسرے سے متسع ہوکر ہر ایک بند تھیلیمس کے پچھلے سرے کے گرد خم کھاتا ہے۔ اور نیچے کو اور آگے کو جانبی بطین کے زیرین قرن میں چلا جاتا ہے۔ (تصاویر 874, 880) یہ ہپوکیمپس کی قعریت کے ساتھ ساتھ واقع ہے۔

FIG. 879.—A dissection showing the course of the cerebrospinal fibres. (E. B. Jamieson.)

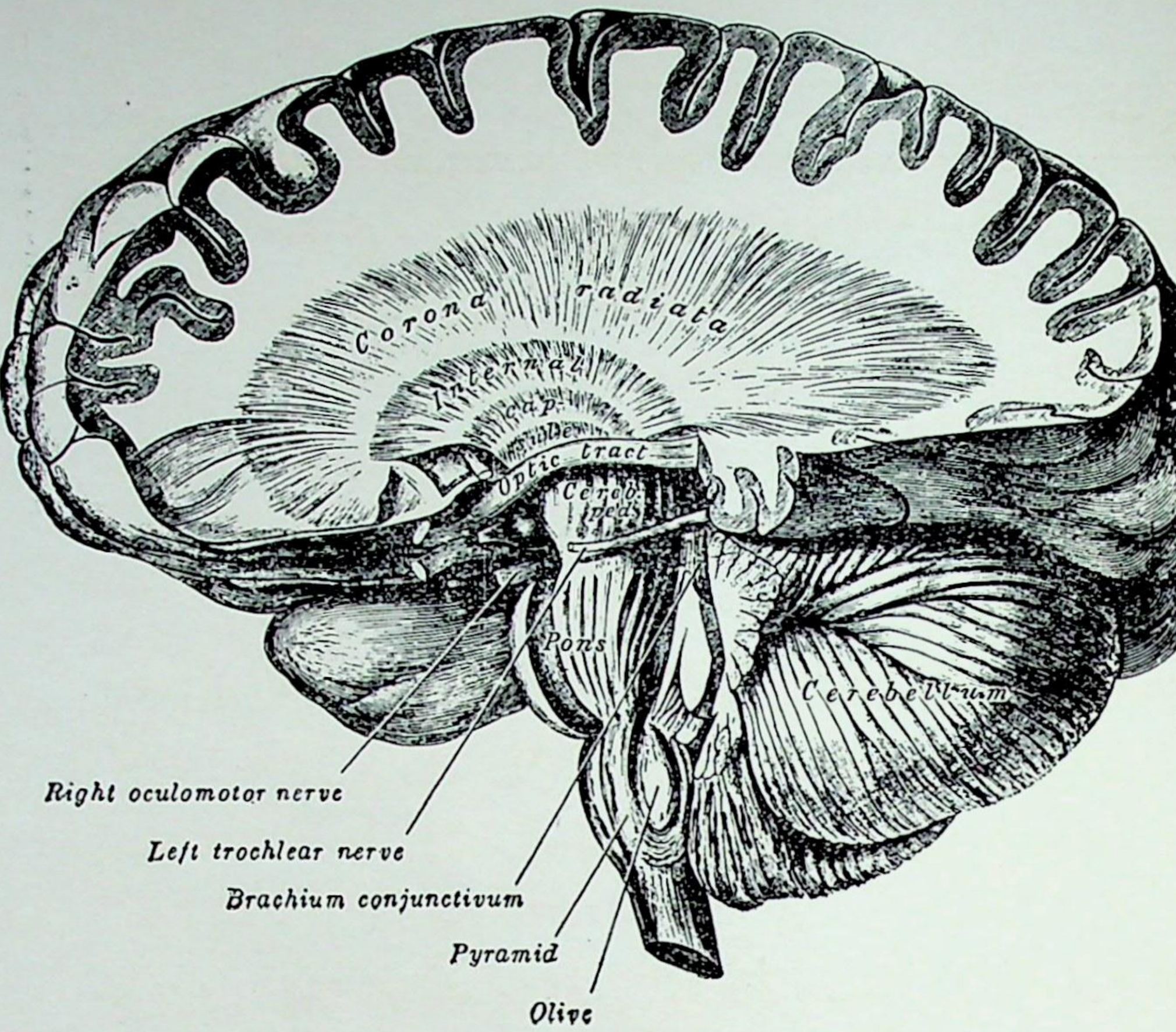
Corona radiata
Internal cap.
Optic tract
Cereb. peds.
Pons
Cerebellum
Right oculomotor nerve
Left trochlear nerve
Brachium conjunctivum
Pyramid
Olive

FIG. 880.—The fornix and the corpus callosum. Exposed from below. (From a specimen in the Department of Human Anatomy of the University of Oxford.)

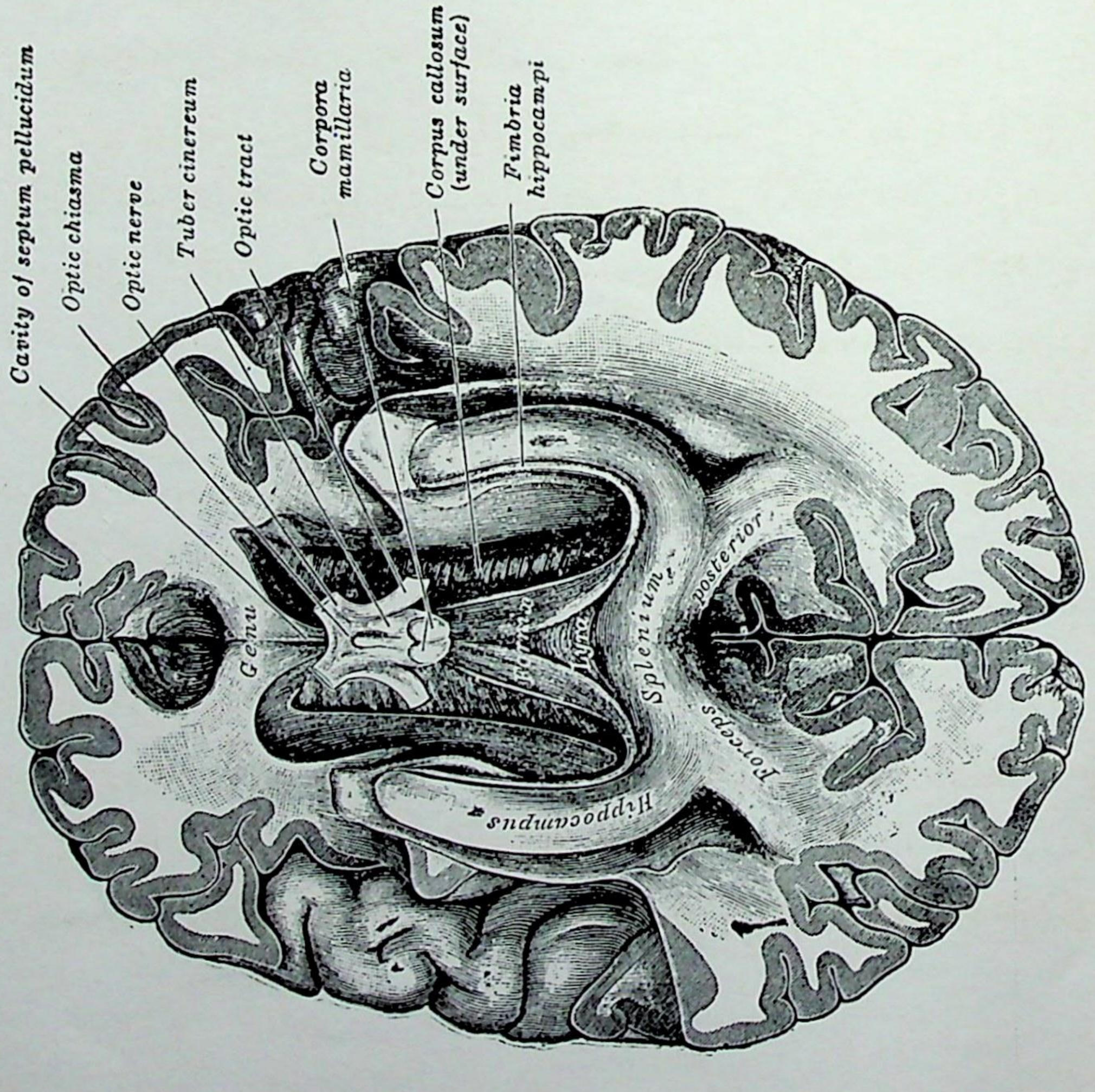
Cavity of septum pellucidum
Optic chiasma
Optic nerve
Tuber cinereum
Optic tract
Corpora mamillaria
Corpus callosum (under surface)
Fimbria hippocampi
Genu
Fornix
Lyra
Splenium
Forceps posterior
Hippocampus

جس کی سطح پر اسکے بعض ریشے پھیل کر ایلویس (alveus) بناتے ہیں۔ اور باقی ریشے
ایک تنگ سفید بند یعنی فمبریا ہپوکمپائی ہو کر جاتے ہیں۔ جو ہپوکیمپس تزرید کے انکس
میں چلی جاتی ہے۔ اس جھالر کا وسطانی سرا فیشیا ڈنٹیٹا ہپوکمپائی (ڈنٹیٹ تزرید)
کا تراکب کرتا ہے۔ (صفحہ 868) جس سے یہ فمبریو ڈنٹیٹ فشر کے ذریعہ الگ ہے۔
880 اسکے جانبی پتلے کنارے سے بطینی سر حلمہ کورائڈ پلکسس کے اوپر وہاں الٹ آتا ہے
جہاں موخر الذکر کوریائڈل فشر میں بڑھا ہوتا ہے۔

بین بطینی سوراخ [منرو (Monro) کا سوراخ] فارنکس کے ستونوں اور تھیلیمائی کے اگلے سروں کے درمیان ایک روزن ہے۔ یہ بین بطینی سوراخ ہے۔ اور اسکے اندر سے جانبی بطین تیسرے بطین کے ساتھ راہ رکھتے ہیں۔ اس سوراخ کے سر حلمی استر کے پیچھے جانبی بطینوں کے کوریائڈ پلکسس وسطی خط کے پار ملے ہوئے ہیں۔

اگلا رابطہ (تصویر 878) سفید ریشوں کا ایک بنڈل ہے۔ جو دونوں دماغی نیم کرّوں کے درمیان مستعرض جاتا ہے۔ اور فارنکس کے ستونوں کے سامنے واقع ہے۔ سہمی تراش پر یہ شکل میں بیضوی ہوتا ہے۔ اسکا لمبا قطر انتصابی ہوتا ہے۔ اور تقریباً پانچ میلیمیٹر لمبا اسکے ریشوں کا ہر طرف کارپس اسٹرایٹم کے نیچے جانبی رخ اور پیچھے کے رُخ ٹمپورل لختہ کے جرم کے اندر تک تعاقب کیا جا سکتا ہے۔ یہ دونوں ٹمپورل لختوں کو ملاتا ہے۔ اور نیز اس میں شمی بصلوں کے تقاطع کرنیوالے ریشے ہوتے ہیں۔

سپٹم پلوسیڈم (تصویر 853) ایک پتلا انتصابی حاجز ہے۔ جس میں دو پتر ہیں۔ جو اپنی وسعت کے بڑے حصے میں ایک تنگ جھری یا وقفہ یعنی سپٹم پلوسیڈم کے کہفہ کے ذریعہ الگ ہیں۔ جو دماغ کے بطینوں کے ساتھ راہ نہیں رکھتا۔ یہ حاجز شکل میں مثلث ہے۔ اسکا قاعدہ آگے کو ہے۔ اسکا زیرین زاویہ اگلے رابطہ کے بالائی حصے سے مطابقت رکھتا ہے۔ اوپر یہ کارپس کیلوسم کی زیرین سطح سے چپکا ہوا ہے۔ نیچے اور پیچھے فارنکس کے اگلے حصے سے۔ پیچھے اور آگے کارپس کیلوسم کے الٹے ہوئے حصے سے۔ ہر ایک پتر کی جانبی سطح جانبی بطین کے جسم اور اگلے قرن کی طرف رُخ رکھتی ہے۔ اور اس کہفہ کے سر حلمہ

سے ڈھکی ہوئی ہے۔

سپٹم پلوسیڈم کا نمو صفحہ 101 پر مذکور ہے۔

جانبی بطین کا کورائڈ پلکسس (تصویر 882) پایا میٹر کا ایک بہت عروقی جھالر جیسا زائدہ ہے۔ جو بطینی کہفہ کے اندر نکل آتا ہے۔ لیکن ہر جگہ بطین کے سر حلمی استر سے ڈھکا ہوا ہے۔ یہ بین بطینی سوراخ سے لیکر جہاں اس میں مخالف بطین کا ضفیرہ ملتا ہے۔ زیریں قرن کے سرے تک جاتا ہے۔ بطین کے جسم سے متعلق حصہ پایا میٹر کے مثلث زائدے کا عروقی جھالر دار کنارا بناتا ہے۔ جسکو تیسرے بطین کا ٹیلا کورائڈیا کہتے ہیں۔ اور یہ فارنکس کے جانبی کنارے کے اوجھل سے باہر آتا ہے۔ یہ تھیلیمس کی بالائی سطح پر واقع ہے جس سے بطینی سر حلمہ فارنکس کے کنارے پر کے ضفیرہ پر سے الٹ آتا ہے۔ (تصویر 858) زیریں قرن سے متعلق حصہ ہپوکیمپس کی قعریت میں واقع ہے۔ اور فمبریا ہپوکیمپائی کا تراکب کرتا ہے۔ اس جھالر کی جانبی کور سے بطین کا سر حلمی استر اس قرن کی چھت پر کے پلکسس پر الٹ آتا ہے۔ (تصویر 881)۔

881 کورائڈ پلکسس باریک اور بہت عروقی خمل دار زائدوں پر مشتمل ہے۔ ہر ایک میں ایک درآزندہ اور ایک برآزندہ عرق ہوتی ہے۔ پلکسس کی شریانیں یہ ہیں (ا) اینٹیریر کورائڈل انٹرنل کیراٹڈ آرٹری کی ایک شاخ جو زیریں قرن کے سرے پر پلکسس میں داخل ہوتی ہے۔ اور (ب) پوسٹیریر کورائڈل ایک یا دو چھوٹی شاخیں پوسٹیریر سیریبرل آرٹری کی جو کورائڈل فشر کے بالائی حصے میں سے گزرتی ہیں۔ پلکسس کی وریدیں ملکر ایک تنہا پیچدار رگ (کورائڈ ورید) بناتی ہیں۔ جو بطین کے زیریں قرن میں شروع ہوتی ہے۔ اور پلکسس کے اندر بین بطینی سوراخ تک جاتی ہے۔ اور نظیری انٹرنل سیریبرل ورید بنانے کے لئے اختتامی ورید (صفحہ 732) کے ساتھ مل جاتی ہے۔

جب کورائڈ پلکسس کھینچ لیا جاتا ہے۔ تو اسکی سر حلمی پوشش اور بطین کے سر حلمی استر کے درمیان کا تسلسل ٹوٹ جاتا ہے۔ اور ایک شق نما فضا پیدا ہو جاتی ہے۔ اسکو کورائڈل فشر کہتے ہیں۔ اس ضفیرہ کی طرح یہ بین بطینی سوراخ سے لیکر زیریں قرن کے

FIG. 881.—A coronal section through the inferior cornu of the lateral ventricle. Diagrammatic.

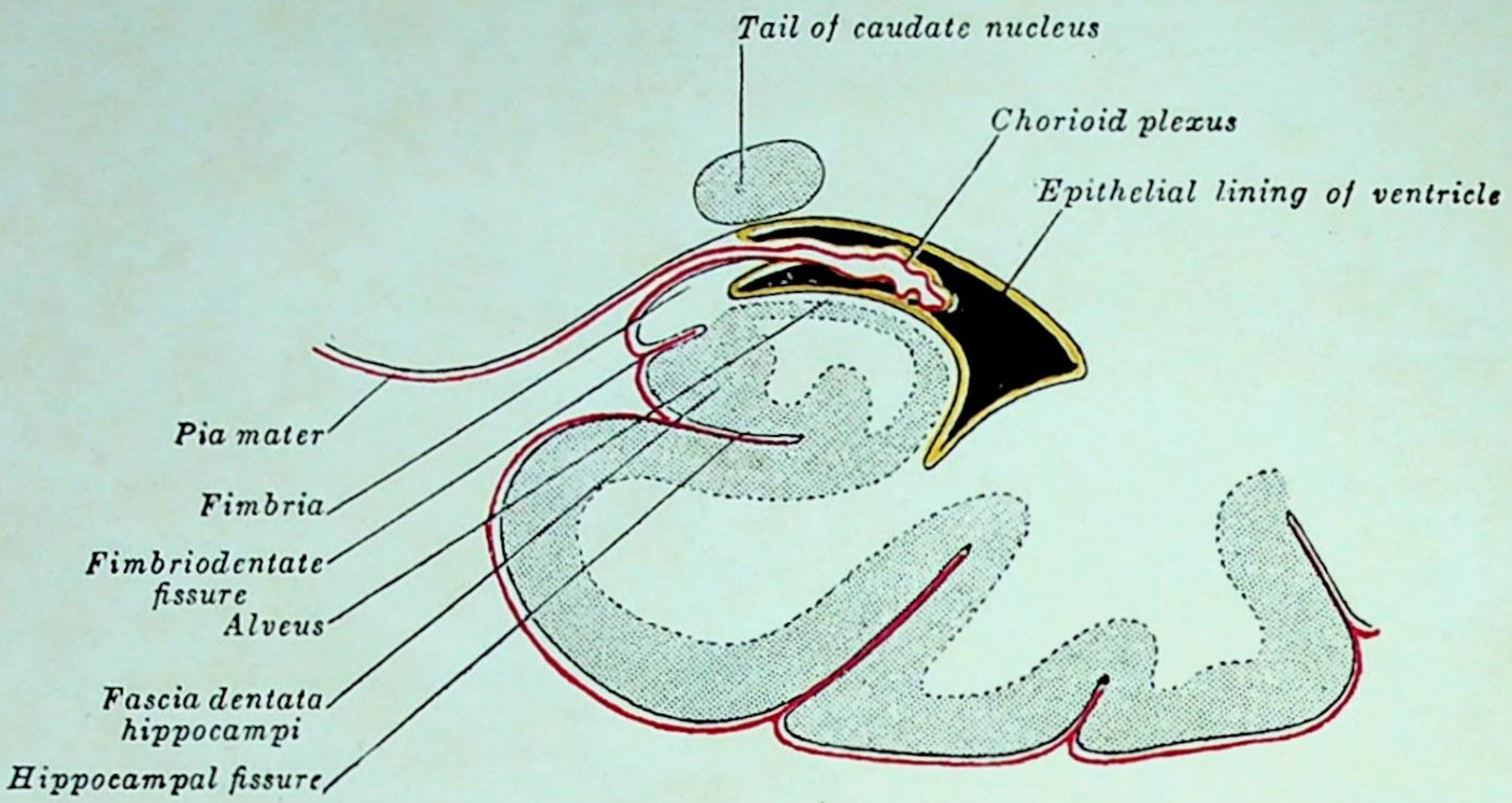
Tail of caudate nucleus
Chorioid plexus
Epithelial lining of ventricle
Pia mater
Fimbria
Fimbriodentate fissure
Alveus
Fascia dentata hippocampi
Hippocampal fissure

FIG. 882.—The tela chorioidea of the third ventricle, and the chorioid plexus of the left lateral ventricle. Exposed from above.

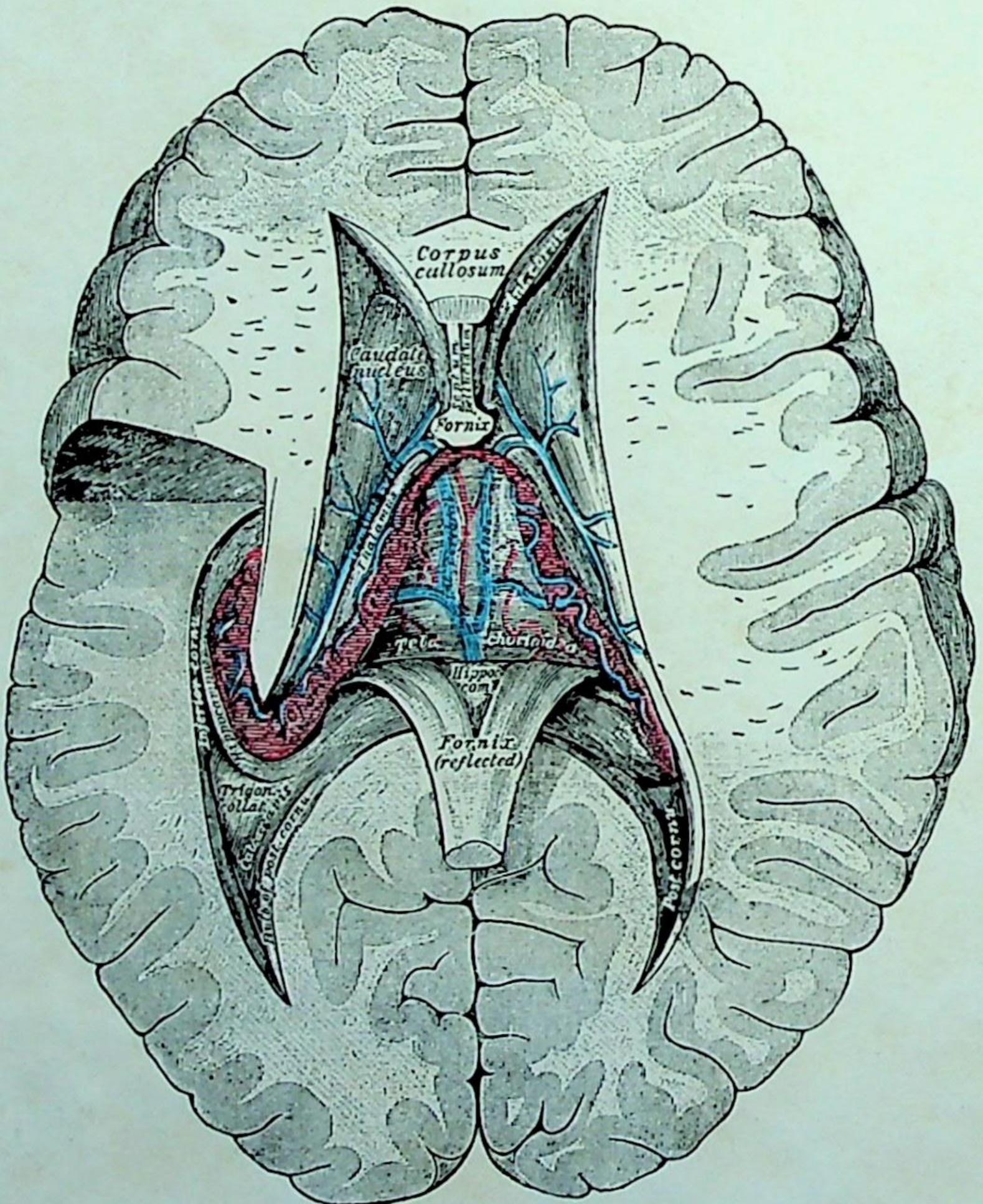
Corpus callosum
Ant. cornu
Caudate nucleus
Fornix
Thalamus
Tela chorioidea
Hippoc. com.
Fornix (reflected)
Inferior cornu
Hippocampus
Trigon. collat.
Calcar avis
Bulb of post. cornu
Post. cornu

سرے تک جاتی ہے۔ اس فشر کا بالائی حصہ یعنی بین بطینی سوراخ کے قریب ترین والا حصہ فارنکس کی جانبی کور اور تھیلیمس کی بالائی سطح کے قریب ہے۔ اور پیچھے جاکر زیرین قرن کی ابتدا پر یہ فمبریا ہپوکمپائی کی ابتدا اور تھیلیمس کے پچھلے سرے کے درمیان واقع ہے۔ لیکن زیرین قرن کے اندر یہ فرش کے اندر فمبریا (fimbria) اور قرن کی چھت کے اندر اسٹرایا ٹرمینیلس کے درمیان واقع ہے۔

تیسرے بطین کا ٹیلا کورائیڈیا (ولم انٹرپوزیٹم=velum interpositum)

(تصویر 882) پایا میٹر کا ایک دُہرا بل ہے۔ شکل میں مثلث ہے۔ اور فارنکس کے
نیچے واقع ہے۔ اسکی زیرین سطح کے جانبی حصے تھیلیمائی کے اوپر واقع ہیں۔ اور اس
سطح کا وسطانی حصہ تیسرے بطین کی سرحلمی چھت کے ساتھ ملا ہوا ہے۔ اسکا راس 882
بین بطینی سوراخ پر واقع ہے۔ اسکا قاعدہ اوپر کارپس کیلوسم کے اسپلینیم اور نیچے
کارپورا کواڈرائی جیمینا اور پینیل جسم کے درمیانی فاصلہ میں واقع ہے۔ یہ فاصلہ
کورائڈل فشر کے زیرین حصوں سمیت بعض اوقات دماغ کا ٹرانسورس فشر کہلاتا
ہے۔ ٹیلا کی دونوں تہیں قاعدے پر ایک دوسرے سے الگ ہوتی ہیں۔ اور اُس
پایا میٹر کے ساتھ مسلسل ہوتی ہیں۔ جو دماغ کو اس خطہ میں لپیٹتی ہے۔ اس کے جانبی
حاشیے ترسیم پاتے ہیں۔ تاکہ جانبی بطینوں کے بہت ہی عروقی کورائڈ ضفیرے بنائیں۔ اسمیں اگلی
اور پچھلی کورائڈل شریانیں پھیلتی ہیں۔ جنکا ذکر پہلے ہو چکا۔ ٹیلا کورائڈیا کی وریدیں
انٹرنل سیریبرل وریدیں (جالینوسی وریدیں) کہلاتی ہیں۔ یہ تعداد میں دو ہیں۔
اور اسکی تہوں کے درمیان پیچھے کو جاتی ہیں۔ ہر ایک ورید بین بطینی سوراخ پر اختتامی
ورید اور کورائڈل ورید کے ملنے سے بنتی ہے۔ کارپس کیلوسم کے اسپلینیم کے نیچے
انٹرنل سیریبرل وریدیں ملکر گریٹ سیریبرل وین (جالینوس. کی بڑی ورید) بناتی
ہیں۔ جو اسپلینیم کے پیچھے پیچھے کو اور اوپر کو خم کھاتی ہے۔ اور سیدھی تجویف
(straight sinus) میں ختم ہوتی ہے۔

دماغی نیم کرّوں کی ساخت

دماغی نیم کرّے سفید اور رمادی مادہ سے بنے ہیں۔

سفید مادہ نیم کرّوں کے اندر واقع ہے۔ یہ لب پوش ریشوں پر مشتمل ہے جو جسامت میں کم و بیش ہوتے ہیں۔ اور نیوروگلایا کا سہارا رکھتے ہیں۔ ان ریشوں کو انکے مسیر اور تعلقات کے مطابق تین نظاموں میں تقسیم کر سکتے ہیں۔ مرمیہ (projection) ریشے جو نیم کرّوں کو دماغ کے زیرین حصوں اور میڈلّا اسپائی نیلس کو ملاتے ہیں۔ آڑے یا رابطی ریشے جو دونوں نیم کرّوں کو ملاتے ہیں ارتباطی ریشے جو ایک ہی نیم کرّے میں مختلف ساختوں کو ملاتے ہیں۔ مؤخر الذکر میں سے بہت سے مرمیہ ریشوں کی ہم جانبی شاخیں ہیں۔ لیکن بعض خود مختار خلیوں کے محورے ہیں۔

۱۔ مرمیہ ریشے برآور اور درآور ریشوں پر مشتمل ہیں۔ جو قشرہ کو دماغ کے زیرین حصوں اور میڈلّا اسپائی نیلس کے ساتھ ملاتے ہیں۔ بڑے بڑے برآور ڈورے یہ ہیں۔ (۱) حرکی قطعہ جو گینو اور انٹرنل کیپسول کے آکسیپٹل حصے کی اگلی دو تہائیوں میں واقع ہیں۔ اور ان پر مشتمل ہیں (الف) جینیکولیٹ ریشے جو مخالف طرف کے دماغی اعصاب کے حرکی نواتوں میں تقاطع کرتے اور ختم ہوتے ہیں۔ اور (ب) دماغی نخاعی ریشے جو میڈلّا آبلانگاٹا کے ہرم کے اندر میڈلّا اسپائی نیلس میں چلے جاتے ہیں۔ (۲) کارٹیکو پانٹائن ریشے جو پانز کے نواتوں میں ختم ہوتے ہیں۔ بڑے درآور ریشے یہ ہیں۔ (۱) بریکیا کنجنکٹوا سیریبلائی کے ریشے جو سرخ نوات اور تھیلیمس کے اندر بے ترتیب نہیں ہوتے۔ (۲) بہت سے ریشے جو تھیلیمس سے نکلتے ہیں۔ اور اسکی ڈنڈیوں کے اندر سے قشرہ کے مختلف حصوں کو جاتے ہیں۔ (صفحہ 851)۔ (۳) بصری اور سمعی ریشے۔ مقدم الذکر آکسیپٹل لختہ کو اور آخر الذکر ٹمپورل لختہ کو جاتے ہیں۔

FIG. 883.—A diagram showing the principal systems of association fibres in the cerebrum.

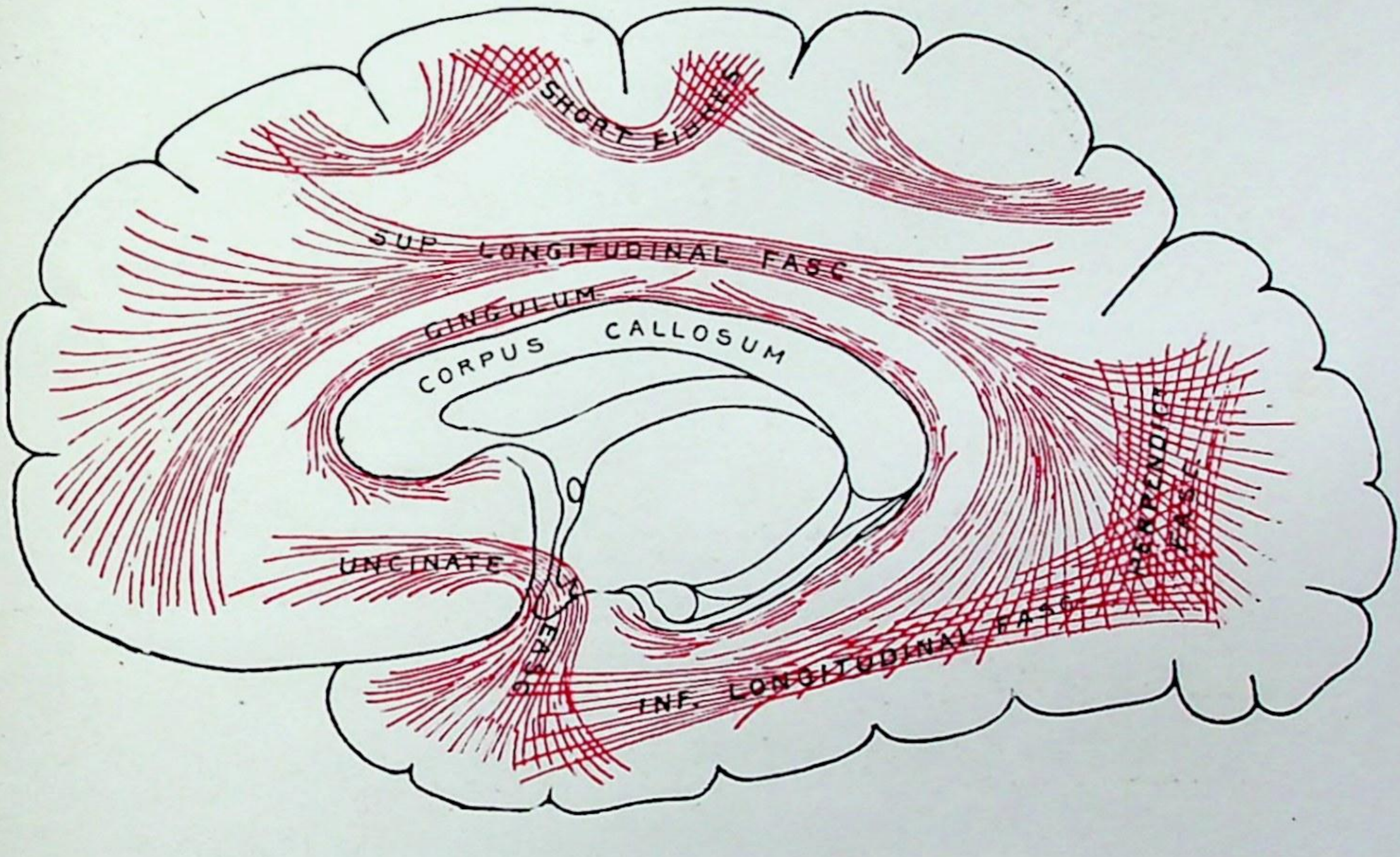
SHORT FIBRES
SUP. LONGITUDINAL FASC.
CINGULUM
CORPUS CALLOSUM
UNCINATE
FASC.
PERPENDIC. FASC.
INF. LONGITUDINAL FASC.

۲۔ آڑے یا ربطی ریشے دونوں نیم کرّوں کو ملاتے ہیں۔ ان میں شامل یہ ہیں (الف) کارپس کیلوسم کے آڑے ریشے (ب) اگلا رابطہ (ج) پچھلا رابطہ اور (د) لائرا یا ہپوکمپسی رابطہ۔ انکا ذکر پہلے ہو چکا ہے۔

(۳) سنجوگ ریشے۔ (تصویر 833) ایک ہی نیم کرّے کے مختلف حصوں کو ملاتے ہیں۔ اور دو قسم کے ہوتے ہیں۔ (۱) چھوٹے ایتلافی ریشے جو متصل تزریدوں کو ملاتے ہیں۔ (۲) لمبے سنجوگ ریشے جو زیادہ دور حصوں کے درمیان گزرتے ہیں۔

چھوٹے سنجوگی ریشے نیم کرّوں کے قشرہ کے رمادی مادہ کے عین نیچے واقع ہیں۔ اور متصل تزریدوں کو ملاتے ہیں۔

لمبے سنجوگ ریشوں میں یہ شامل ہیں۔ (۱) انسینیٹ (uncinate) لچھی (ب) سنگولم (ج) بالائی طولانی لچھی (د) زیرین طولانی لچھی (ھ) عمودی لچھی۔ (و) آکسیپٹو فرنٹل لچھی اور (ز) فارنکس۔

(۱) انسینیٹ لچھی جانبی دماغی شق کی تہ کے پار گزرتی ہے۔ اور فرنٹل تختہ کی تزریدوں کو ٹمپورل تختہ کے اگلے سرے کے ساتھ ملاتی ہے۔

(ب) سنگولم سنگولیٹ تزرید کے اندر واقع ہے۔ آگے اینٹیریر پرفوریٹڈ سبسٹانس پر شروع ہو کر یہ آگے کو اور اوپر کو راسٹرم اور گینو کے متوازی گزرتا ہے۔ کارپس کیلوسم کے جسم کے اوپر سے پیچھے کو جاتا ہے۔ اسپلینیم کے گرد مڑتا ہے۔ اور ہپوکیمپس تزرید میں ختم ہوتا ہے۔

(ج) بالائی طولانی لچھی فرنٹل تختہ سے لنٹیفارم نیوکلیس اور انسولا کے اوپر پیچھے کو جاتی ہے۔ اسکے بعض ریشے آکسیپٹل تختہ میں ختم ہوتے ہیں۔ اور بعض نیچے کو اور بعض اوپر کو ٹمپورل تختہ میں مڑ جاتے ہیں۔ 883

(د) زیرین طولانی لچھی ٹمپورل اور آکسیپٹل تختوں کو ملاتی ہے۔ اور جانبی بطین کے زیرین اور پچھلے قرنوں کی جانبی دیواروں کے ساتھ ساتھ جاتی ہے۔

(ھ) عمودی لچھی آکسیپٹل تختہ کے اگلے حصے میں سے انتصاباً جاتی ہے اور زیرین پیرائٹل لحنک کو تکلہ نما تزرید کے ساتھ ملاتی ہے۔

(و) آکسیپٹو فرنٹل لچھی فرنٹل تختہ سے پیچھے کی طرف کاڈیٹ نوات کے جانبی کنارے کے ساتھ ساتھ اور کارونا ریڈی ایٹا کے وسطانی رُخ پر گزرتی ہے۔ اسکے ریشے پنکھے کے طریقہ سے تشعع کرتے ہیں۔ اور پچھلے اور زیریں قرنوں سے جانبی پیرائیٹل اور ٹیمپورل تختوں میں جاتے ہیں۔ ڈیجیرین (Dejerine) یہ خیال کرتا ہے کہ ٹیپیٹم کے ریشے اس لچھی سے نکلتے ہیں۔ اور کارپس کیلوسم سے نہیں۔

(ز) فارنکس ہپوکمپس تزرید کو کارپس ہیمیلری کے ساتھ ملاتا ہے۔ اور ہیمیلو تھیلیمک لچھی کے ذریعہ تھیلیمس کے ساتھ (صفحہ 854) ہپوکمپس رابطہ کے ریشوں کے واسطہ سے یہ غالباً دائیں اور بائیں ہپوکمپس تزریدوں کو ملاتا ہے۔

نیم کرّے کا رمادی مادہ ان حصوں میں منقسم ہے (۱) دماغی قشرہ کا رمادی مادہ جو نیم کرّوں کی سطحوں کو ڈھانکتا ہے۔ اور (۲)، کاڈیٹ نیوکلیس۔ لنٹیفارم نیوکلیس۔ کلاسٹرم۔ اور نیوکلیس ایمگڈیلی کا رمادی مادہ۔

دماغی قشرہ کی ساخت (تصویر 884)

دماغی قشرہ نیم کرّہ کے مختلف حصوں میں دبازت اور ساخت کے لحاظ سے مختلف ہے۔ یہ اگلی اور پچھلی مرکزی تزریدوں کے اندر کی نسبت آکسیپٹل خط کے اندر زیادہ پتلا ہے۔ اور تزریدوں کی چوٹیوں پر کی نسبت تجویفوں کی گہرائیوں میں بھی بہت زیادہ پتلا ہے۔

قشرہ مختلف جسامت اور شکل کی عصبی خلیوں سے بنا ہے۔ اور ان عصبی ریشوں سے جو یا تو لب پوش ہیں۔ یا ننگے محوری استوانے ہیں۔ جو نیوروگلایا کے قالب (matrix) میں دبے ہوئے ہیں۔ جے۔ ایس۔ بولٹن (J. S. Bolton) کی رائے میں یہ پانچ تہیں ظاہر کرتا ہے۔

۱۔ بیرونی ریشہ کا پتر (سالمی یا جالدارتہ)۔
۲۔ بیرونی خلیہ کا پتر۔

FIG. 884.—A diagram showing the layers of cells and fibres in the grey substance of the cortex of the human cerebral hemisphere, according to the histological methods of Golgi, Nissl and Weigert. After Brodmann ; from Luciani's Physiology (Macmillan & Co., Ltd.).

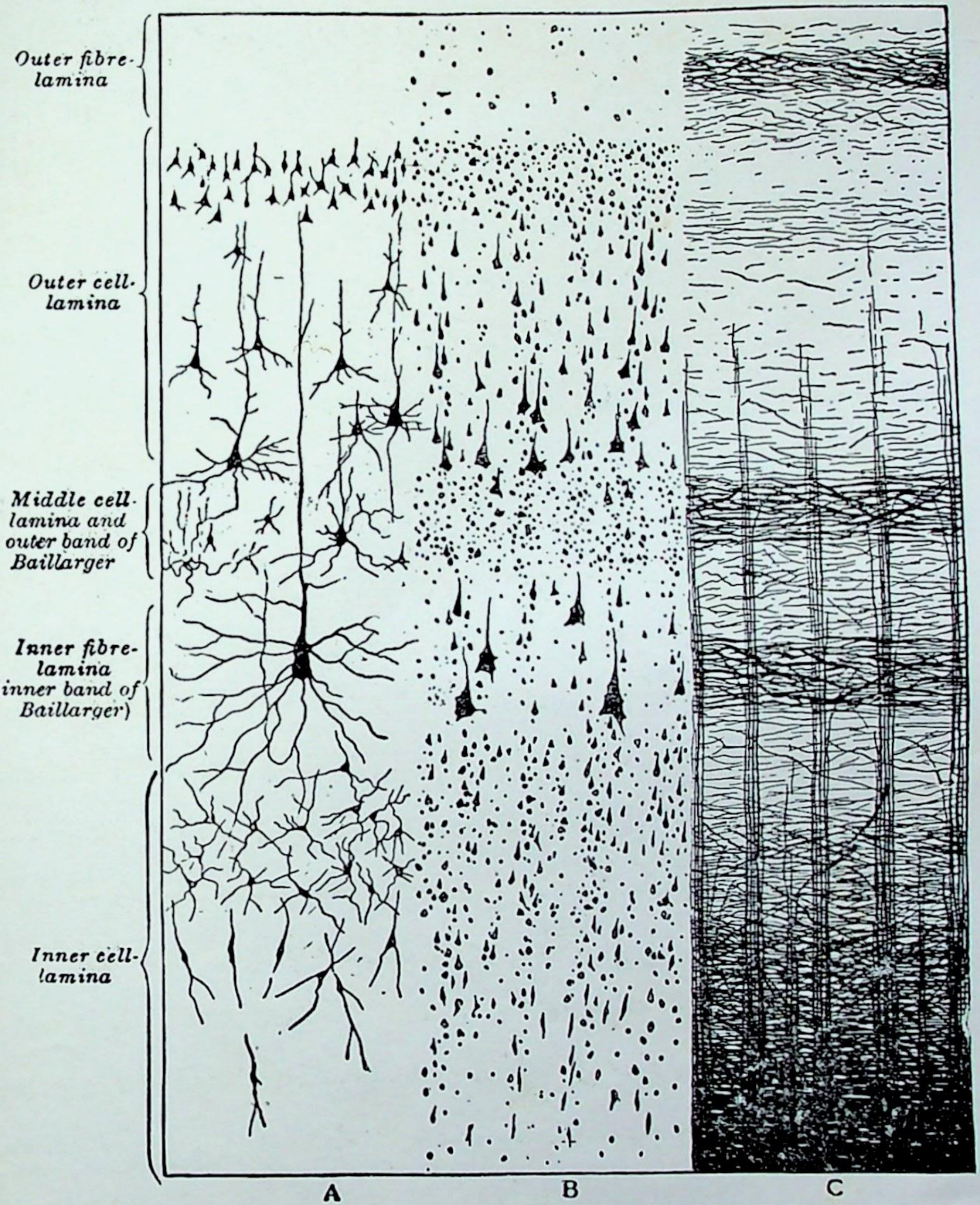
Outer fibre-lamina
Outer cell-lamina
Middle cell-lamina and outer band of Baillarger
Inner fibre-lamina (inner band of Baillarger)
Inner cell-lamina
A
B
C

A. Stained by the method of Golgi B. by that of Nissl ; C. by that of Weigert.

۳۔ وسطی خلیہ کا پتر [ریزوں کی تہ اور بیارزا (Baillarger) کا بیرونی بند]۔

۴۔ اندرونی ریشہ کا پتر (بیارزا کا اندرونی بند)۔

۵۔ اندرونی خلیہ کا پتر (بیش شکلی تہ)۔

۱۔ بیرونی ریشہ کا پتر۔ اس تہ کا اوپری حصہ لُب پوش عصبی ریشوں کے
ایک طبق [اکسنر (Exner) کے پلکسس] پر مشتمل ہے۔ جو سطح کے متوازی جاتا ہے۔ 884
زیادہ عمقی حصہ اہرامی خلیوں کے راسی شجریوں، مارٹینوٹی (Martinotti) کے
خلیوں کے محوریوں، اور نیم کرہ کے تحتی سفید مادہ سے آنے والے ریشوں سے
بنتا ہے۔ اس میں چند عصبی ریشے بھی ہیں۔ جو دو قسم کے ہیں۔ (۱) چھوٹے
بے قاعدہ خلیے جنکے ساتھ شجریوں اور چھوٹے محوریوں کی متغیر تعداد ہوتی ہے۔
(۲) تکلہ نما خلیے جنکے لمبے محوریئے سطح کے متوازی ہیں۔ آخرالذکر کے شجریئے اور محوریئے
افقی رُخ جاتے ہیں۔ اور انکے محوریوں سے بہت سے مجانب نکلتے ہیں۔ دونوں
قسم کے خلیوں کے محوریوں کی تقسیم بیرونی ریشہ دار پتر تک محدود ہے۔

۲۔ بیرونی خلیے دار پتر میں بہت سے اہرامی عصبی خلیے ہیں۔ یہ پتر کے
اوپری حصے میں چھوٹے (۱۰ µ سے ۱۵ µ لمبے) لیکن عمقی حصے میں بڑے
(۲۰ µ سے ۳۰ µ لمبے) ہوتے ہیں۔ ہر ایک اہرامی خلیہ ذرات دار رنگ۔ اور
ایک بڑا گول یا بیضوی نوات رکھتا ہے۔ اور خلیہ کا راس سطح کی طرف رُخ رکھتا
ہے۔ محوریہ خلیہ کے قاعدے سے نکلتا ہے۔ اور اپنے ممر میں مجانب ریشے 885
دیکر مرکزی سفید مادہ میں چلا جاتا ہے۔ اور مرمیہ۔ سنجوگی یا ربطی ریشے کے طور
پر تقسیم ہو جاتا ہے۔ خلیے کے راسی اور قاعدی حصوں سے شجریئے نکلتے ہیں۔
راسی شجریہ بیرونی ریشہ دار پتر کے اندر بہت سی ایسی شاخوں میں تقسیم ہو کر ختم
ہوتا ہے۔ جو نقرہ یا میتھیلین بلیو کے طریقہ سے توشیہ کرنے پر سب کی سب سخت
بال جیسے زائدوں سے بھری ہوئی دکھائی دیتی ہیں۔

۳۔ وسطی خلیہ دار پتر یا ریزوں کی تہ زیادہ تر چھوٹے کرن دار خلیوں سے بنتی ہے۔ لیکن بعض اہرامی خلیے بھی اسکے عمیق ترین حصے میں ہوتے ہیں۔ کرن دار

خلیوں کے محوریئے چھوٹا راستہ طے کرتے ہیں۔ اور وسطی یا بیرونی خلیہ دار پتر میں ختم ہوتے ہیں۔ بعض اہرامی خلیوں کے محوریئے تھوڑی دور تک نزول کرتے اور اور پھر پیچھے مڑتے ہیں۔ اور بیرونی خلیہ دار پتر میں ختم ہوتے ہیں بعض کے محوریئے مرکزی سفید مادہ میں جاتے ہیں۔ اس پتر میں عصبی خلیوں کا خوب واضح طبق (بیارزا کا بیرونی بند) قشرہ کے متوازی جاتا ہے۔

اکسیپٹل لختہ (صفحہ 887) کے بصری حسی رقبہ میں وسطی خلیہ دار پتر دو تہوں پر مشتمل ہے جو بیارزا کے بیرونی بند کے ذریعہ الگ ہیں۔ جو یہاں پر بہت دبیز ہو جاتا ہے اور بندِ گناری (Gennari) کہلاتا ہے۔

۴۔ اندرونی ریشہ دار تہ لب پوش عصبی ریشوں سے بنتی ہے۔ جو سطح سے متوازی جاتے اور بیارزا کا اندرونی بند بناتے ہیں۔ اگلی مرکزی تزریدا اور نزد مرکزی لختک میں یہ پتر بڑے اہرامی خلیے یعنی بٹز (Betz) کے عفریتی خلیے رکھتا ہے۔ جو اکثر اکیلے اکیلے ہوتے ہیں۔ لیکن کبھی کبھی تین سے پانچ تک کے گروہوں میں واقع ہوتے ہیں۔ یہ خلیے ۵۰ μ لمبے اور ۴۰ μ چوڑے ہو سکتے ہیں۔ نزد مرکزی لختک میں ان کا طول ۶۵ μ تک پہنچ جاتا ہے۔

۵۔ اندرونی خلیہ دار پتر یا کثیر شکلی تہ میں مختلف شکلوں کے خلیے مثلاً تکلے نما بیضوی مثلث۔ یا کرن دار ہوتے ہیں۔ ان کے شجریوں کا رُخ باہر کی طرف ہوتا ہے۔ مگر یہ سالمی تہ تک نہیں پہنچتے۔ ان کے محوریوں میں سے بیشتر تحتی سفید مادہ میں جاتے ہیں۔ ان خلیوں [گالگی (Golgi) کے دوسرے طرز کے خلیے] میں سے چند کے محوریئے چھوٹے ہوتے ہیں اور متصلہ رمادی مادہ میں ختم ہوتے ہیں۔ اندرونی خلوی تہ میں مارٹینوٹی کے خلیے شکل میں اہرامی ہوتے ہیں۔ ان کے قاعدوں کا رُخ سطح کی طرف ہوتا ہے ان کے شجریئے چھوٹے ہوتے ہیں اور ان کے محوریئے بیرونی ریشہ دار پتر میں باہر کو جاتے ہیں جہاں ایک وسیع افقی تشجر بناتے ہیں۔

مذکورۂ بالا لب پوش ریشوں کے بندوں کے علاوہ اندرونی خلیہ دار پتر کے زیریں حصہ میں بہت سے عمقی خطِ مماس جیسے ریشے ہیں۔ جو سطح کے متوازی جاتے ہیں۔ (خط مماس جیسے ریشے) خطِ مماس جیسے ریشوں میں یہ شامل ہیں (۱)

اہرامی اور کثیر شکلی خلیوں اور مارٹینوٹی کے خلیوں کے محوریوں کے مجانبات (ب) گالگی کے خلیوں کے شاخ شاخ ہونے والے محور یئے۔ (ج) مرمیہ۔ ربطی اور سنجوگی ریشوں کے مجانبات اور اختتامی تشجرات۔ نصف قطری ریشے بھی قشرہ میں ہوتے ہیں۔ اور ان میں شامل یہ ہیں۔ (الف) اہرامی اور کثیر شکلی خلیوں کے محور یئے جو سفید مادہ کے اندر تک نزول کرتے ہیں۔ اور (ب) مرمیہ ربطی اور سنجوگی ریشوں کے اختتامات جو قشرہ میں ختم ہونے کے لئے صعود کرتے ہیں۔ مارٹینوٹی کے خلیوں کے محور یئے بھی صعودی ریشے ہیں۔

قشرہ کے پتروں کا نمو ۔ اندرونی خلیہ دار پتر نمو کے دوران میں سب سے پہلے نمودار ہوتا ہے۔ اور جنینی زندگی کے چھٹے ماہ میں یہ عمق بلوغ کا تین چوتھائی حصہ حاصل کر چکتا ہے۔ اندرونی ریشہ دار پتر اندرونی خلیہ دار پتر کے ساتھ تعلق رکھتا ہے۔ اور حالانکہ یہ جنینی زندگی کے چھٹے ماہ تک نمودار نہیں ہوتا پھر بھی بہت جلد پورے عمق تک پہنچ جاتا ہے۔ وسطی خلیہ دار پتر کو جنینی زندگی کے چھٹے ماہ میں تمیز کر سکتے ہیں۔ اس منزل پر یہ آدھا ہوتا ہے۔ اور پیدائش کے وقت اس عمق میں تین چوتھائی ہوتا ہے۔ جس تک یہ آخرکار پہنچ جاتا ہے۔ بیرونی خلیہ دار پتر افرادی پیدائش اور جماعتی پیدائش دونوں کے لحاظ سے سب سے آخر میں نمو پاتا ہے۔ اور اس کا عمق فرد کی ذہنی قابلیت کے ساتھ کم و بیش ہوتا ہے۔ بیرونی ریشہ دار پتر پیدائش کے وقت خوب نمو یافتہ ہوتا ہے۔ اور اس کی آیندہ افزائش بیرونی خلیہ دار پتر کے افزائش کے ساتھ مربوط ہوتی ہے۔

دماغی قشرہ کے خاص نمونے

بیوان لیوس (Bevan Lewis)، بولٹن (Bolton) کیمبل (Campbell) اور برودمن (Brodmann) کی نسیجیاتی تحقیقات فلکسگ سے جنینی تجسس اور شیرنگٹن اور دوسروں کے تجرباتی کام نے یہ ثابت کر دیا ہے کہ دماغی

نیم کرّوں کے قشرہ پر ان رقبوں کا نقشہ بنایا جا سکتا ہے۔ جن کے افعال مختلف
ہیں اور یہ کہ ان مختلف رقبوں میں قشرہ کی باریک ساخت خاص طور پر مختلف
886 ہوتی ہے۔ اگلی مرکزی تزرید (حرکی رقبہ)۔ کیلکیرائن فشر کو محدود کرنے والی
تلافیف (بصری حسی رقبہ)۔ پیش جبہی رقبہ (ایتلافی رقبہ) اور ہیپوکمپس کی تزرید کو
نمونے مانا جا سکتا ہے۔

حرکی رقبہ (تصاویر 885,886) اندرونی ریشہ دار پتر میں بٹز کے عفریتی
خلیوں کی موجودگی اور وسطی خلیہ دار پتر یا ریزوں کی تہ کی غیر موجودگی یا بہت ہلکے
نمو سے مخصوص ہے۔ فعلیاتی تحقیقات یہ ظاہر کرتی ہیں کہ زیریں عضو کے مرکز
اگلی مرکزی تزرید کے بالاترین حصے اور اس کے اُس بڑھاؤ پر واقع ہیں۔ جو
نزد مرکزی لختک تک چلا گیا ہے۔ تنے کے مرکز اگلی مرکزی تزرید کے بالائی
حصے پر اور بالائی عضو کے مرکز اس کے وسطی حصے پر واقع ہیں۔ چہرے کے مرکز
887 اسی تزرید کے زیریں حصے پر واقع ہیں۔ زبان۔ حنجرہ۔ چبانے کے عضلوں اور
بلعوم کے مرکز "فرنٹل اوپرکولم (frontal operculum) پر ہیں۔ اور آنکھ کی حرکات
کے مرکز وسطی فرنٹل تزرید کے پچھلے سرے پر واقع ہیں۔ (تصویر 887)۔

بصری حسی رقبہ (تصاویر 875 , 886) بعض اوقات ایریا اسٹرائٹا
(area striata) کہلاتا ہے۔ تراش میں یہ ایک دھاری دار شکل پیش کرتا ہے۔
جو بیارزا کے بہت دبیز بیرونی بند [گناری (Gennari) کے بند] سے پیدا ہوتی ہے۔
اس کے اور بیرونی خلیّہ دار پتر کے درمیان دانوں کی ایک دوہری تہ بھی ہے۔
جب نابینائی ہوتی ہے تو گناری کا بند اور اس سے اوپری دانوں کی تہیں
عمق میں کم ہو جاتی ہیں۔ مقدم الذکر بصری انحطاط کے پرانے مریضوں میں
۵۰ فیصدی تک نمو کے دوران میں بصری حسّی رقبہ جلد جوان ہوتا ہے۔
اس کی بیرونی خلیّہ دار تہ جلد نمو پاتی ہے لیکن جوان میں پیش جبہی خطہ کی
اسی تہ کے عمق کا صرف $\frac{5}{9}$ ہوتی ہے۔ بصری حسّی رقبہ اسفنٹی میٹر یا زیادہ چوڑے
منطقہ سے گھرا ہوتا ہے جس کو بصری نفسیاتی رقبہ کہتے ہیں۔ اس منطقہ میں
دانوں کی دوہری تہ جو بصری حسّی رقبہ میں ہوتی ہے۔ یک لخت غائب

FIG. 885.--The areas of localisation on the lateral surface of the left cerebral hemisphere.

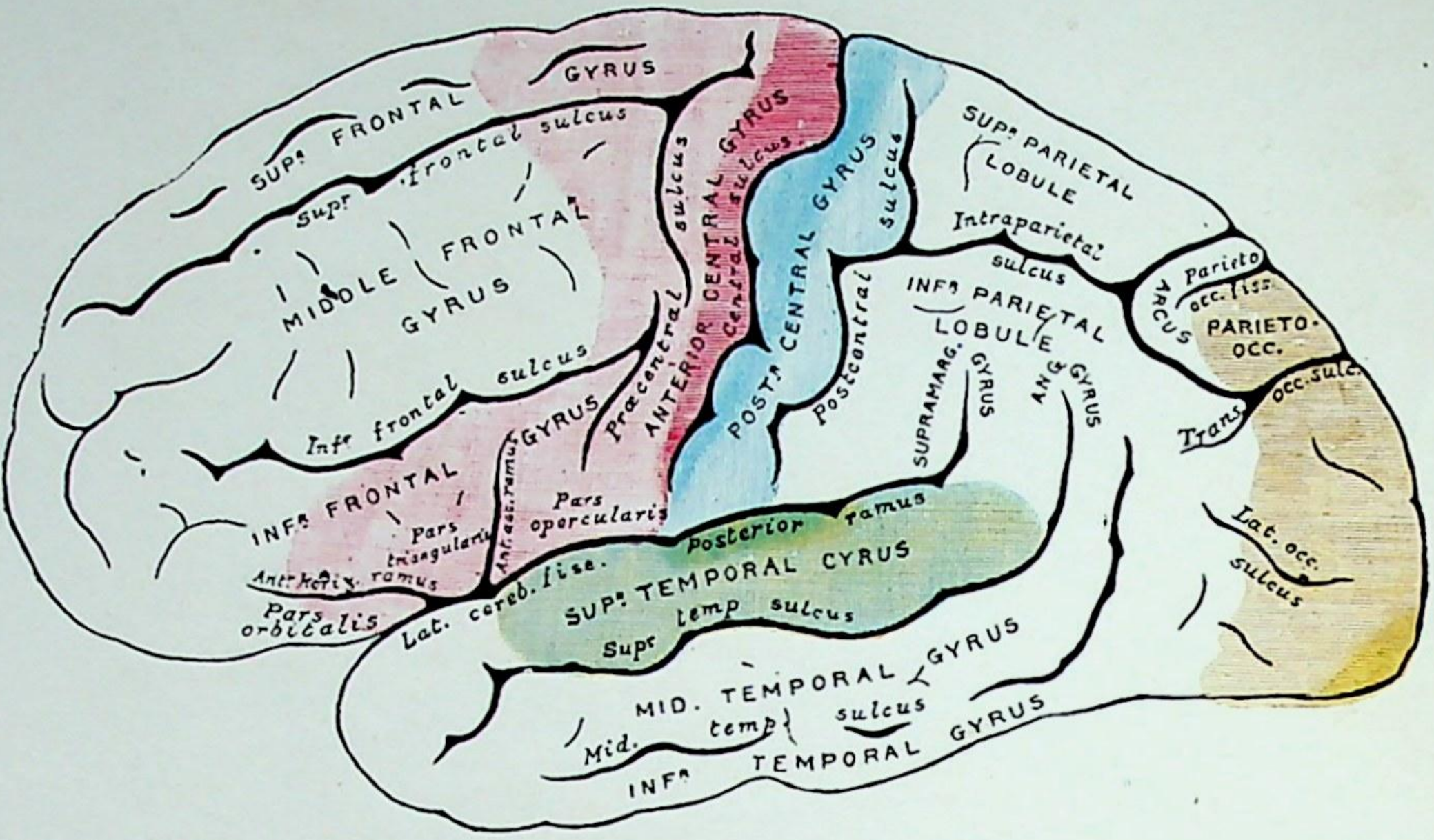
SUPR FRONTAL GYRUS
Supr frontal sulcus
MIDDLE FRONTAL GYRUS
Infr frontal sulcus
INFR FRONTAL GYRUS
Pars triangularis
Antr ascg. ramus
Pars opercularis
Antr horiz. ramus
Pars orbitalis
Præcentral sulcus
ANTERIOR CENTRAL GYRUS
Central sulcus
POSTR CENTRAL GYRUS
Postcentral sulcus
SUPR PARIETAL LOBULE
Intraparietal sulcus
INFR PARIETAL LOBULE
SUPRAMARG. GYRUS
ANG. GYRUS
ARCUS
Parieto occ. fiss.
PARIETO-OCC.
Trans. occ. sulc.
Lat. occ. sulcus
Lat. cereb. fiss.
Posterior ramus
SUPR TEMPORAL GYRUS
Supr temp sulcus
MID. TEMPORAL GYRUS
Mid. temp sulcus
INFR TEMPORAL GYRUS

Motor area in red. Area of general sensations in blue. Auditory area in green. Visual area in yellow. The psychic portions are in lighter tints.

FIG .886. –The areas of localisation on the medial surface of the left cerebral hemisphere.

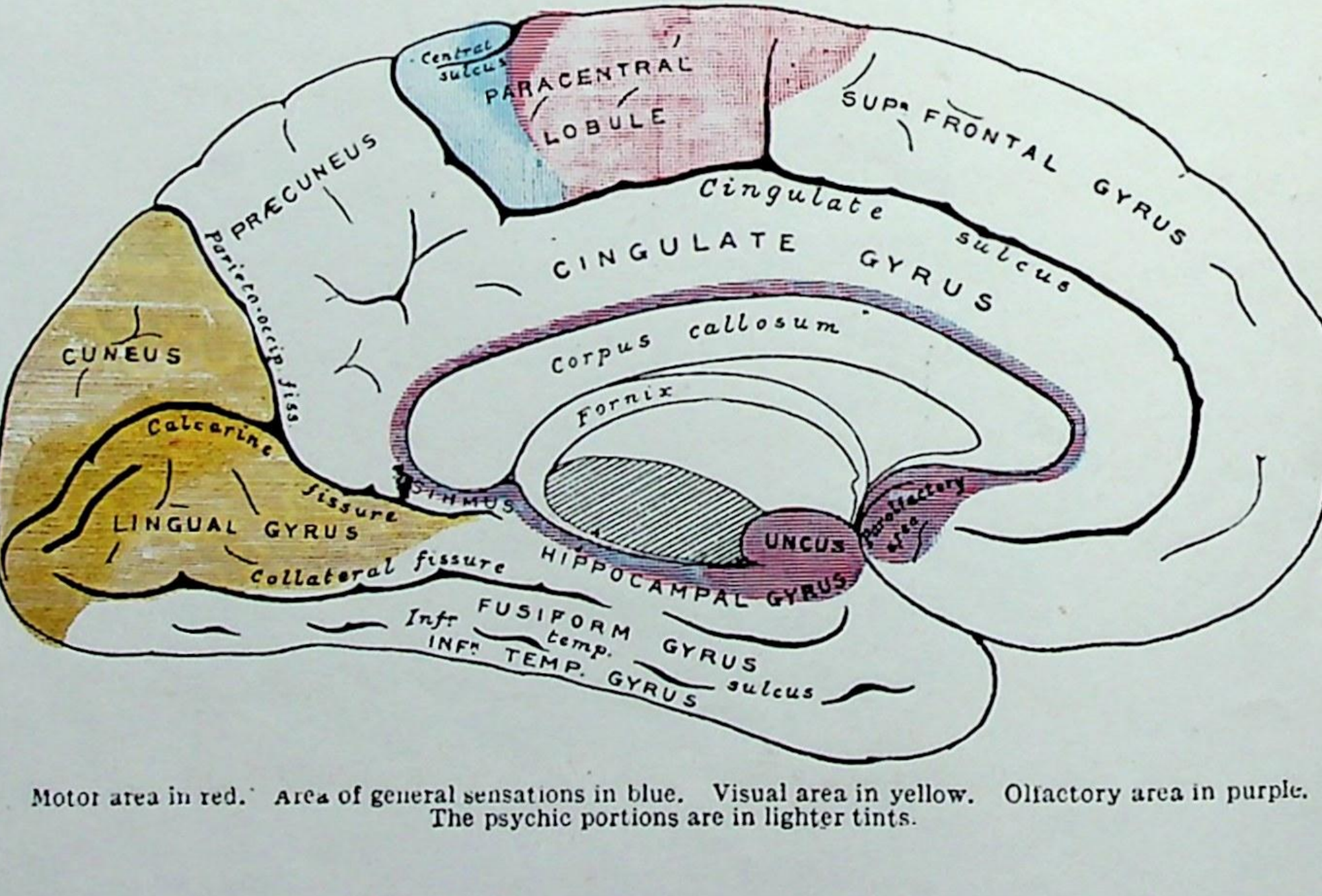
Central sulcus
PARACENTRAL LOBULE
SUPR FRONTAL GYRUS
Cingulate sulcus
CINGULATE GYRUS
PRÆCUNEUS
Parieto-occip. fiss.
CUNEUS
Calcarine fissure
LINGUAL GYRUS
Collateral fissure
Corpus callosum
Fornix
ISTHMUS
UNCUS
Olfactory area
HIPPOCAMPAL GYRUS
FUSIFORM GYRUS
Infr temp. sulcus
INFR TEMP. GYRUS

Motor area in red. Area of general sensations in blue. Visual area in yellow. Olfactory area in purple. The psychic portions are in lighter tints.

FIG. 887.—The different parts of the motor area of cerebral cortex.

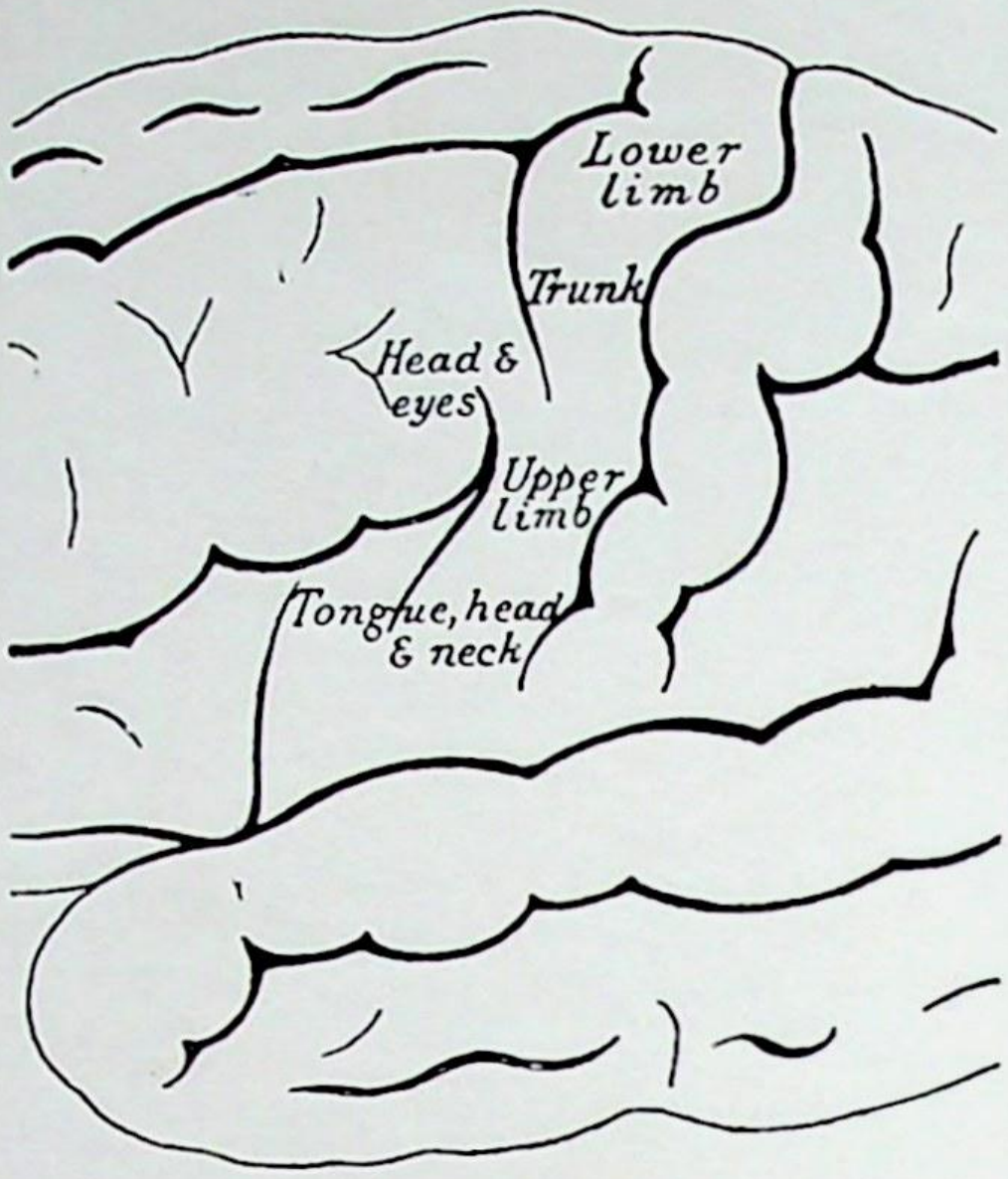
Lower limb
Trunk
Head & eyes
Upper limb
Tongue, head & neck

FIG. 888.—A coronal section through the olfactory bulb. **(Schwalbe.)**

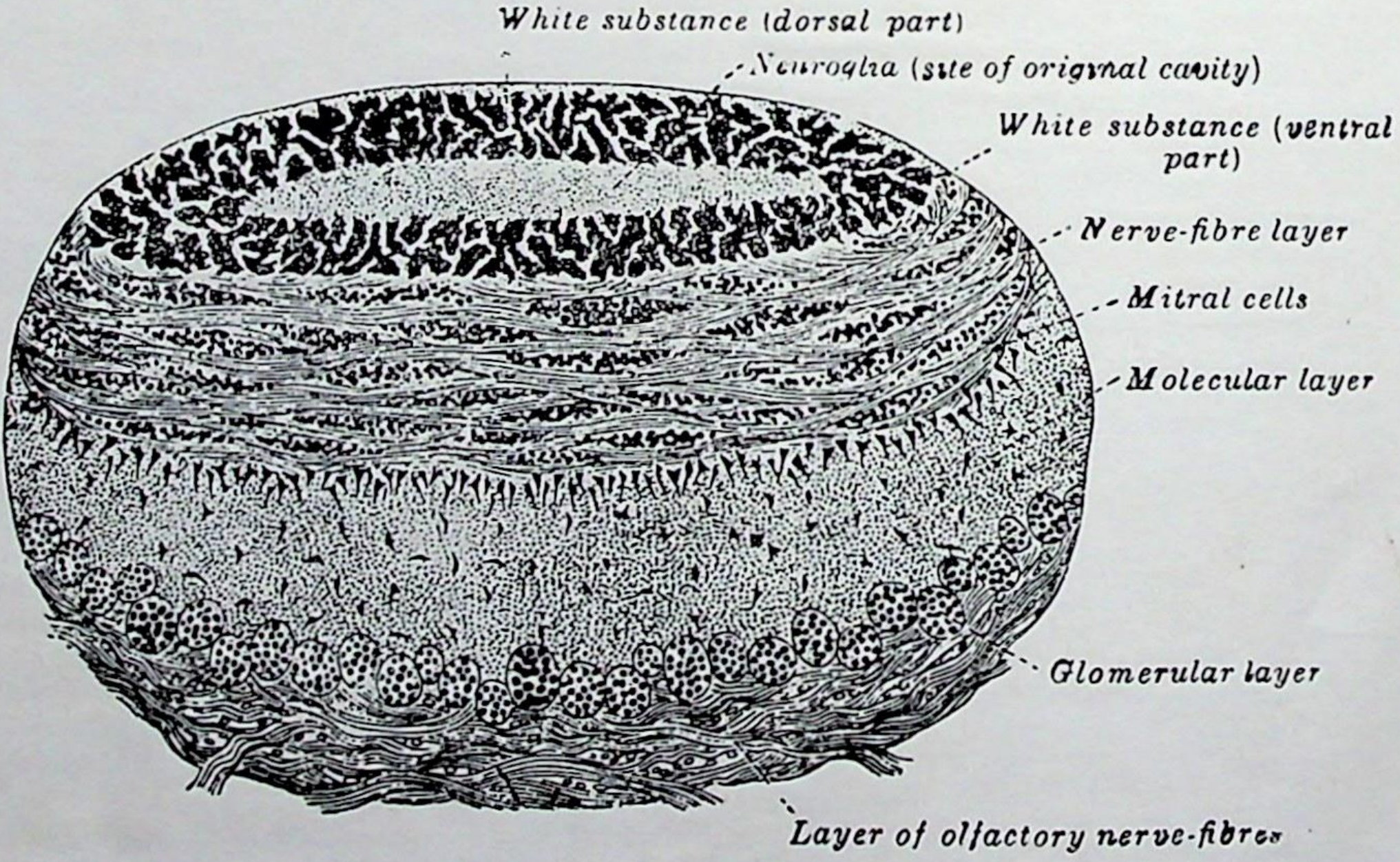
White substance (dorsal part)
Neuroglia (site of original cavity)
White substance (ventral part)
Nerve-fibre layer
Mitral cells
Molecular layer
Glomerular layer
Layer of olfactory nerve-fibres

ہوجاتی ہے۔ اور بیرونی خلیہ دار پتر زیادہ نمو پاجاتا ہے۔

شمعی حسی رقبہ اگلی آڑی ٹمپورل تزرید (صفحہ 864) اور بالائی ٹمپورل تزرید کے وسطی ثلث کے بالائی حصہ میں واقع ہے سمعی نفسیاتی رقبہ سمعی حسی رقبہ کو گھیرتا ہے۔ لیکن اچھی طرح سے بیان نہیں کیا گیا۔ حس ذائقہ والا رقبہ غالباً انکس اور ہپوکمپس کی تزرید میں ہے۔ اور حس شمی والا رہائنکیفیلان میں۔ گرمی۔ سردی۔ اور درد کا رقبہ کسی قدر بکھرا ہوا ہے۔ لیکن لمسی اور عضلی احساسات کے رقبے زیادہ تر پچھلی مرکزی تزرید (تصویر 885) میں واقع ہیں۔ دماغی قشرہ کی تباہی تحسس جلد کا مکمل فقدان پیدا نہیں کرتی۔ یہ بات الیم احساسات کے متعلق خاص طور پر صحیح ہے۔ جن کے مرکز ممکن ہے کہ تھیلیمس میں ہوں۔

888 ایتلافی رقبے تعداد میں تین ہیں:۔ (۱) پیش جبہی۔ (۲) ایک رقبہ جو ٹمپورل اور پیرائٹل لختوں کے پچھلے حصوں میں واقع ہے اور (۳) انسولا۔ پیش جبہی ایتلافی رقبہ انسانی دماغ میں خاص طور پر موجود ہوتا ہے۔ اور اس کو ایک نمونہ مان سکتے ہیں۔ یہ بیرونی خلیہ دار پتر کے بڑے نمو سے پہچانا جاتا ہے۔ اس پتر کے خلیے جنینی زندگی کے چھٹے ماہ میں ناقابل تمیز ہوتے ہیں۔ اور یہ پتر اپنے جوان عمق کا صرف ایک ربع ہوتا ہے۔ یہی ایک وہ تہ ہے۔ جو طبعی دماغوں میں عمق کے لحاظ سے خوب متغیر ہوتی ہے۔ اور بیوقوفوں اور نامردوں میں کم نمو یافتہ ہے۔ یہ سب سے پیچھے منکشف ہوتی ہے۔ اور سب سے پہلے رجعت قہقری کرتی ہے۔ [بولٹن (Bolton)]۔

ہپوکمپس۔ فیشیا ڈنیٹیٹا۔ اور شمی بصلہ کی باریک ساخت خاص بیان کی محتاج ہے۔

ہپوکمپس میں سفید مادہ کی نمائندگی ایک ساخت ایلویس نامی سے ہوتی ہے۔ جو بطنی بر حلمہ کے قریب واقع ہے۔ ایلویس کے واسطہ سے

ریشے ہپوکمپس سے فمبریا ہپوکمپائی اور فارنکس کے کرورا میں جاتے ہیں۔ رمادی مادہ ان حصوں پر مشتمل ہے۔ (۱) بڑے اہرامی خلیوں کی ایک تہ جو ایلویس کے بعد ہے۔ (۲) وہ تہ جس میں ان اہرامی خلیوں کے راسی شجریے واقع ہیں۔ اور جو اسٹریٹم ریڈ ایٹم (stratum radiatum) کہلاتی ہے۔ (۳) سالمی تہ جس کا زیادہ عمقی حصہ جسکو اسٹریٹم لیسینیوسم (stratum laciniosum) کہتے ہیں ملے جلے ریشے اور شجریے پیش کرتی ہے۔ اور بہت سے چھوٹے زاویہ دار عصبی خلیے رکھتی ہے۔ ڈنٹیٹ تزرید کے قریب چھوٹے خلیوں کی ایک تہ جو اسٹریٹم لیسینیوسم سے اندرونی ہے اسٹریٹم گرینولوسم (granulosum) کہلاتی ہے۔

فیشیا ڈنٹیٹا ہپوکمپائی (ڈنٹیٹ تزرید) میں سالمی تہ بعض اہرامی خلیے رکھتی ہے۔ لیکن اہرامی خلیوں کی تہ تقریباً ساری کی ساری چھوٹے بیضوی خلیوں سے ظاہر ہوتی ہے۔

شمی بصلہ۔ بہت سے جانوروں میں شمی بصلہ ایک کہفہ رکھتا ہے۔ جو شمی قطعہ کے واسطہ سے جانبی بطین کے ساتھ راہ رکھتا ہے۔ انسان میں اصلی کہفہ نیورد گلایا سے بھر جاتا ہے۔ اور اس کی دیوار دبیز ہو جاتی ہے۔ لیکن یہ بات عقبی رخ کی نسبت بطنی رخ پر زیادہ ہوتی ہے۔ اس کا عقبی حصہ رمادی اور سفید مادہ کی ایک تھوڑی مقدار رکھتا ہے۔ لیکن یہ قلیل اور کم واضح ہوتا ہے۔ بطنی حصے (تصویر 888) میں سے گزرنے والی تراش اس کو باہر سے اندر تک ذیل کی تہوں سے بنا ہوا ظاہر کرتی ہے۔ (۱) شمی عصبی ریشوں کی ایک تہ۔ یہ ریشے غیر لب پوش محوریے ہیں۔ جو ناک کے کہفہ کے شمی خلیوں سے بڑھ آتے ہیں اور یہ اتھمائڈل (ethmoidal) ہڈی کے لیمینا کربروسا میں سے گزر کر بصلہ تک پہنچتے ہیں۔ اول تو یہ بصلہ کو ڈھانکتے ہیں۔ پھر اس میں سے گزرتے ہیں۔ تاکہ تاجی (mitral) خلیوں کے شجریوں کے ساتھ

معانقے بنا کر ختم ہوں۔ جن کا ذکر ابھی آئیگا۔ (۲) گوبکی تہ (glomerular layer)۔ یہ بہت سے گول جسیم رکھتی ہے۔ جن کو گوبکیں کہتے ہیں۔ ان میں سے ہر ایک یا زیادہ شمی عصبی ریشوں کے اختتاموں اور ایک تاجی خلیہ کے نزولی شجریے کے آپس میں شاخ شاخ ہونے اور جال بنانے سے بنتا ہے۔ (تصویر 898)۔ (۳) سالمی تہ۔ یہ نیوروگلایا کے قالب سے بنتی ہے جس کے اندر تاجی خلیے دبے ہوتے ہیں۔ یہ خلیے شکل میں اہرامی ہیں۔ اور ہر ایک قاعدی حصہ ایک دبیز شجریہ دیتا ہے۔ جو ایک گوبک کے اندر تک نزول کرتا ہے۔ جہاں یہ جیسا کہ اوپر ذکر ہوا ختم ہوتا ہے اور دوسرے نکلتے ہیں۔ جو ہمسایہ تاجی خلیوں کے ایسے ہی شجریوں کے ساتھ جال بناتے ہیں۔ تاجی خلیوں کے محوریے اگلی تہ کے اندر چلے جاتے ہیں۔ اور پیچھے کی طرف مڑ کر شمی قطعہ میں جاتے ہیں۔ (۴) عصبی ریشہ دار تہ۔ یہ نیوروگلایا کے مرکزی گودے (core) کے بعد واقع ہے۔ اس کے ریشے تاجی خلیوں کے محوریوں پر مشتمل ہیں۔ اور دماغ کو جاتے ہیں۔ لیکن بعض درآور ریشے بھی موجود ہوتے ہیں۔ اور سالمی تہ میں ختم ہوتے ہیں۔ لیکن ان کے صحیح آغاز کے متعلق کچھ معلوم نہیں۔

دماغ کا وزن۔ دماغ کا اوسط وزن جوان مرد میں تقریباً ۱۳۸۰ گرام ہوتا ہے۔ عورت کا تقریباً ۱۲۵۰ گرام۔ مرد میں زیادہ سے زیادہ وزن ۲۷۸ افراد میں ۱۸۴۰ گرام نکلا۔ اور کم سے کم وزن ۹۶۴ گرام۔ جوان زنانے دماغ کا بڑے سے بڑا وزن ۱۹۱ افراد میں ۱۵۸۵ گرام تھا۔ اور کم سے کم وزن ۸۷۹ گرام۔ زندگی کے پہلے تین سالوں میں دماغ جلد بڑھتا ہے۔ اور تقریباً بیسویں سال تک اپنے بڑے سے بڑے وزن تک پہنچ جاتا ہے۔ جوں جوں عمر بڑھتی ہے۔ دماغ آہستہ آہستہ وزن میں کم ہوتا جاتا ہے۔ بڑھاپے میں یہ گھٹاؤ زیادہ جلد واقع ہوتا ہے۔ اور تقریباً ۲۸ گرام تک پہنچ سکتا ہے۔

تشریحِ اطلاقی۔ انٹرنل کیپسول اکثر لنٹیکولو اسٹرائی ایٹ (lenticulo striate) اور لنٹیکولو آپٹک شریانوں (شارکو والی دماغی نزیف کی شریانیں) سے نزیفِ دم۔ یا غلقیت کا مقام ہے۔ ان مریضوں میں جن کی عروق بڑھاپے یا بیماری سے کمزور ہو گئی ہیں۔ اس کا نتیجہ ضربہ (stroke) یا سکتہ (apoplexy) ہوتا ہے۔ خون پھٹی ہوئی رگ سے نکلتا ہے اور ارد گرد کی دماغی بافت کو توڑ دیتا ہے۔ اور اس دباؤ کی وجہ سے جو اس کی کمیت سے پیدا ہوتا ہے۔ قریب کے ریشوں میں خلل ڈالتا ہے۔ اگر نزیف فوری اور وسیع ہو۔ تو بیہوشی جلد اور مکمل ہوتی ہے جسم کے مخالف طرف کا فالج ہوتا ہے اور عاصر عضلوں پر قابو نہیں رہتا۔ اگر انٹرنل کیپسول کا آکسیپیٹل حصہ ماؤف ہے۔ تو فالج بازو کی نسبت ٹانگ میں زیادہ ظاہر ہوتا ہے۔ اور اس کے ساتھ نیم عدم حسیّت اور نیز ہم نام نیم بے بصری یا دونوں شبکیوں (retinæ) کے مطابقی نصفوں کی نابینائی اس کے ساتھ شریک ہوتی ہیں۔ مریض جسم کے مخالف سمت کی اشیاء کو نہیں دیکھ سکتا۔

خاص عصبی قطعات

مرکزی عصبی نظام کے مختلف حصوں کی تشریح بیان کرنے کے بعد اب ان بڑے صعودی اور نزولی عصبی قطعات کا بیان ہوگا۔ جو دماغ اور میڈلاّ اسپائنیلس کو ملاتے ہیں۔ یہ کام ان کو ذیل کے طریقہ میں قسم وار کر کے باآسانی ہو سکتا ہے۔ (الف) حرکی (نزولی) قطعات (ب) حسّی (صعودی) قطعات۔ اور (ج) دمیغی نظامات (صعودی اور نزولی)۔

Fig. 889.—The principal motor tracts. (Modified from Poirier.)

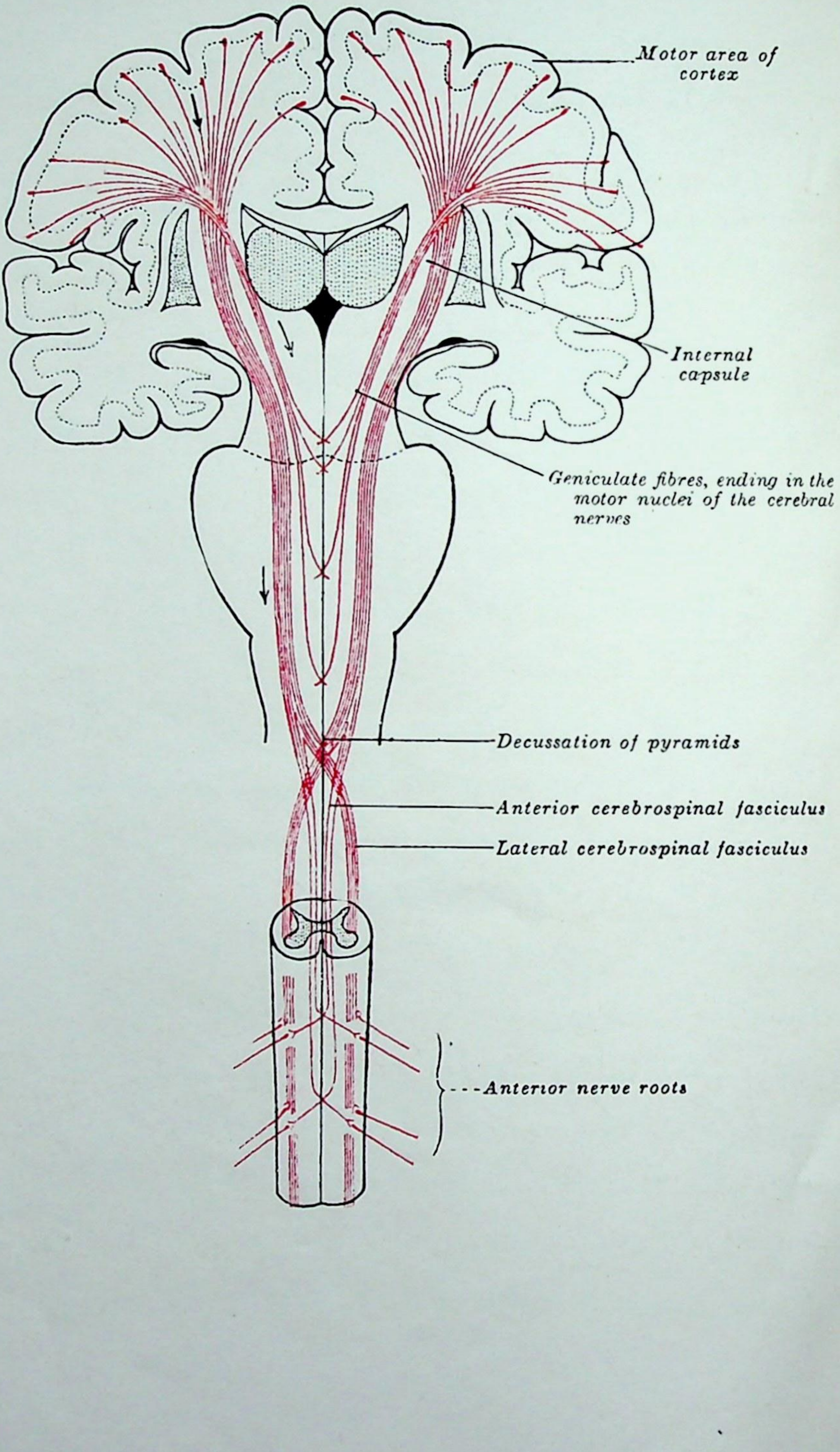
Motor area of cortex
Internal capsule
Geniculate fibres, ending in the motor nuclei of the cerebral nerves
Decussation of pyramids
Anterior cerebrospinal fasciculus
Lateral cerebrospinal fasciculus
Anterior nerve roots

حرکی قطعات

اس عنوان میں یہ شامل ہیں۔ (ا) اصلی حرکی قطعے جو دماغی قشرہ میں شروع ہوتے ہیں۔ اور (ب) ثانوی حرکی قطعے جو قاعدی عقدوں میں ابتدا کرتے ہیں۔

اصلی حرکی قطعے (تصویر 889)۔ ان قطعوں کو بنانے والے ریشے بیٹز کے
ان خلیوں کے محور اسطوانی زائدے ہیں جو قشرہ کے حرکی رقبہ میں واقع ہیں۔ یہ ریشے 890
کارونا ریڈی ایٹا میں سے نزول کرتے وقت مستدق ہوتے ہیں۔ اور گینو اور
انٹرنل کیپسول کے آکسیپٹل حصے کے اگلے دو ثلثوں میں لنٹیفارم نیوکلیس اور تھیلیمس کے
درمیان گزرتے ہیں۔ گینو کے اندر والے ریشے جینیکولیٹ ریشے کہلاتے ہیں۔ دوسروں کو
دماغی نخاعی ریشے کہتے ہیں۔ ان ریشوں کے یہ دونوں سٹ دماغی پیڈنکل کے قاعدے
کے وسطی ۳/۵ حصے میں سے نیچے کو جاتے ہیں۔ اور پھر جینیکولیٹ ریشے وسطی خط کا تقاطع
کرتے ہیں۔ اور دماغی اعصاب کے حرکی نواتوں کے خلیوں کے
گرد تشجر کر کے ختم ہوتے ہیں۔

دماغی نخاعی ریشے نیچے کی طرف میڈلّا آبلانگاٹا کے اہرام میں چلے جاتے ہیں۔ اور وہاں سے دو راستوں میں سے کسی ایک کے ذریعہ روانہ ہوتے ہیں۔ وہ ریشے جو اگلی وسطی شق سے قریب ترین ہیں۔ اہرام کا تقاطع بنا کر وسطی خط کا تقاطع کرتے ہیں۔ اور جانبی دماغی نخاعی لچھی (تقاطع کیا ہوا اہرامی قطعہ) بن کر میڈلّا اسپائنلس کے مخالف جانبی لچھی میں نزول کرتے ہیں۔ میڈلّا اسپائنیلس کے کل طول میں ریشے اس لچھی سے رمادی مادہ میں جاتے ہیں۔ تاکہ پچھلے ستون کے خلیوں کے گرد تشجر کر کے ختم ہو جائیں۔ جن کے محور پیچے بطور خود اگلے ستون کے حرکی خلیوں کے ساتھ اتصال پیدا کرتے ہیں۔ زیادہ جانبی واقع ہونے والے دماغی نخاعی ریشے میڈلّا آبلانگاٹا کے اندر تقاطع نہیں کرتے۔ لیکن اگلی دماغی نخاعی لچھی (راست اہرامی قطعہ)

بن کر نزول کرتے ہیں۔ میڈلا اسپائی نیلس کے بالائی حصے کے ہر ایک فلقہ میں ان ریشوں میں سے بعض اگلے سفید رابطہ میں تقاطع کرتے ہیں جس کا نتیجہ یہ ہے کہ سب کے سب مخالف جانب کے رمادی مادہ میں ختم ہوتے ہیں۔ اس درجہ میں جس تک میڈلا آبلانگاٹا کے اندر تقاطع واقع ہوتا ہے، قابل ذکر تغیر ہے۔ دماغی نخاعی ریشوں میں سے تقریباً دو تہائی یا تین چوتھائی عموماً میڈلا آبلانگاٹا کے اندر تقاطع کرتے ہیں۔ اور باقی میڈلا اسپائی نیلس میں۔

ثانوی حرکی قطعے۔ حالانکہ کچھ زمانے سے سریری وجوہ کی بنا پر اصلی حرکی قطعات سے الگ حرکی راہ کی موجودگی کے متعلق قیاس جاتا تھا۔ لیکن صرف حال ہی میں اس کی تشریحی تفصیلیں دستیاب ہوئی ہیں۔ اور ان میں سے بہت سی ابھی زیر بحث ہیں۔ اس خلاصہ میں یہ اشارہ کر دینا کافی ہوگا۔ کہ بڑے نوات جن کا تعلق ہوتا ہے۔ کارپس اسٹرائیٹم کا گلوبس پیلیڈس اور میان دماغ کا سرخ نوات ہیں۔ بڑا راستہ گلوبس پیلیڈس سے سرخ نوات تک ہے۔ اور وہاں سے رُوبرُو اسپائنل قطعہ کے راستہ میڈلا اسپائی نیلس کے مخالف جانب تک ہے۔ ثانوی راستے غالباً گلوبس پیلیڈس میں شروع ہوتے ہیں اور سبسٹنشیا نائگرا اور فارمیشیو ریٹیکولیرس کو جاتے ہیں اور متواتر عصبیوں کی شکل میں میڈلا اسپائی نیلس کو جاتے ہیں۔ یہ سب نزولی ریشے آخر کار دماغی عصب نواتوں کے خلیوں یا میڈلا اسپائی نیلس کے اگلے رمادی ستون کے خلیوں کے گرد پہنچتے اور تشجر کرتے ہیں۔

دماغی نواتوں کے اندر کے حرکی خلیوں کے محوریئے دماغی اعصاب کے اندر سے گزرتے ہیں۔ لیکن میڈلا اسپائی نیلس کے اگلے رمادی ستون میں کے خلیوں کے محوریئے نخاعی اعصاب کی اگلی جڑوں کے راستے باہر آتے ہیں۔ اور اس طرح ایک آخری مشترک حرکی راستہ بناتے ہیں۔ جس کے ساتھ ساتھ صدمات سر، دھڑ اور جوارح کے عضلوں کو لیجائے جاتے ہیں۔

ہیری مطالب کے لئے وہ عصبئیے جو آخری حرکی راستہ بناتے ہیں۔ زیریں حرکی عصبیوں کی شکل میں جمع ہوتے ہیں۔ اور حرکی راستہ کے باقی عصبئیے بالائی حرکی عصبیوں کا گروہ بناتے ہیں۔

حسّی قطعات

حسّی صدمے جو دماغی نخاعی محور میں سے گزرتے ہیں تین مجموعوں میں تقسیم ہو سکتے ہیں:۔ (۱) اکسٹروسیپٹو (extroceptive = باہر سے آئے ہوئے) جو جسم کی سطح پر شروع ہوتے ہیں۔ اور جن میں لمس، حرارت، درد اور خاص حسوں کے احساسات شامل ہیں۔ (۲) انٹروسیپٹو (interoceptive = اندر سے آئے ہوئے) جو تہیجات کو احشائی نظام سے لے جاتے ہیں۔ اور (۳) پراپریوسیپٹو (proprioceptive: خاص مقامات سے آئے ہوئے) جو عضلوں، وتروں اور جوڑوں میں شروع ہوتے ہیں۔ اور عضلی حس سے متعلق ہیں۔

اب تک انٹروسیپٹو گروہ کے متعلق واقفیت اس قدر مبہم ہے۔ کہ اس کو اِس خلاصہ میں حسب اطمینان بیان نہیں کر سکتے۔ پراپریوسیپٹو مجموعہ میں بعض ایسے ریشے شامل ہیں۔ جو مقام اور حرکت کے احساسات کو لے جاتے ہیں۔ اور عموماً ہوش کے لئے بہت صاف طور پر واضح نہیں ہیں۔ بلکہ ایک ایسے راستہ کے ذریعہ ان کی نمائندگی ہوتی ہے جس کو اکسٹروسیپٹو مجموعہ کے دوسرے حسی قطعات کے ساتھ بآسانی بیان کر سکتے ہیں۔ خاص حسوں کے راستے پہلے ہی کافی تفصیل کے ساتھ بیان ہو چکے ہیں۔ اس لئے اس سکیشن میں ریشے اُن حسوں کے لئے شامل ہیں۔ (ا) عضلی حس (ب) لمسی حس (ج) درد اور حرارت کی حسیں۔ ان سب کے پہلے عصبئیے نخاعی اعصاب کی پچھلی جڑوں والے عقدوں کے خلیے اور دماغی حسّی اعصاب کے عقدوں والے

خلیے ہیں۔ اس لئے وہ ریشے جو مختلف صدمات کو لے جاتے ہیں۔ سب کے سب دماغی نخاعی محور میں اکٹھے داخل ہوتے ہیں۔ لیکن داخل ہونے کے فوراً بعد اپنے اپنے قطعات کو چلے جاتے ہیں۔

عضلی حس۔ حسی صدمے نخاعی اعصاب کی پچھلی جڑوں میں سے ہوکر میڈلا اسپائی نیلس تک جاتے ہیں۔ میڈلا اسپائی نیلس میں داخل ہوکر ان جڑوں کے ریشے صعودی اور نزولی شاخوں میں تقسیم ہوتے ہیں۔ نزولی شاخیں رمادی مادہ میں جلد داخل ہوتی اور شاخ شاخ ہوجاتی ہیں صعودی شاخوں میں سے بیشتر پچھلے لچھوں میں چلی جاتی ہیں۔ جہاں یہ فیسیکولس گریسی لس اور فیسیکولس کیونی ایٹس میں مل جاتی ہیں۔ یہ لچھیاں میڈلا آبلانگاٹا میں نیوکلیس گریسی لس اور نیوکلیس کیونی ایٹس کے خلیوں کے گرد تشجر کرکے ختم ہوتی ہیں۔ (تصویر 890)۔ اور ان خلیوں سے وسطانی لمنسکس کے ریشے نکلتے ہیں۔ اور حسی تقاطع میں مخالف جانب کی طرف تقاطع کر جاتے ہیں۔ اپنے باقی ممر میں وسطانی لمنسکس مخالف جانب کے معمولی حسی دماغی اعصاب کے اختتامی نواتوں سے ریشے پاتا ہے۔ دماغی پیڈنکل کے اندر سے صعود کرنے کے بعد وسطانی لمنسکس لنٹیفارم نیوکلیس اور انسولا کو چند ریشے دیتا ہے۔ لیکن اس کا بیشتر حصہ تھیلیمس میں چلا جاتا ہے۔ جہاں اس کے ریشے ختم ہوتے ہیں۔ تھیلیمس کے خلیوں سے اس زنجیر کی تیسری کڑی کے ریشے نکلتے ہیں۔ اور مرکزی تجویف کے پیچھے والے دماغی قشرہ کو جاتے ہیں۔

لمسی حس۔ حسی صدمے میڈلا اسپائی نیلس میں نخاعی اعصاب کی پچھلی جڑوں کے ریشوں کے ذریعہ داخل ہوتے ہیں۔ داخل ہونے والے بعض ریشے رمادی مادہ کے پچھلے ستون کے اندر والے خلیوں کے ساتھ تشجر کرتے ہیں۔ بعض ریشے مختلف فاصلوں تک صعود کرتے ہیں اور زیادہ اونچے فلقوں کے پچھلے ستون کے خلیوں کے گرد ختم ہوتے

FIG. 890.—The pathway of the muscle sense. (Modified from Poirier.)

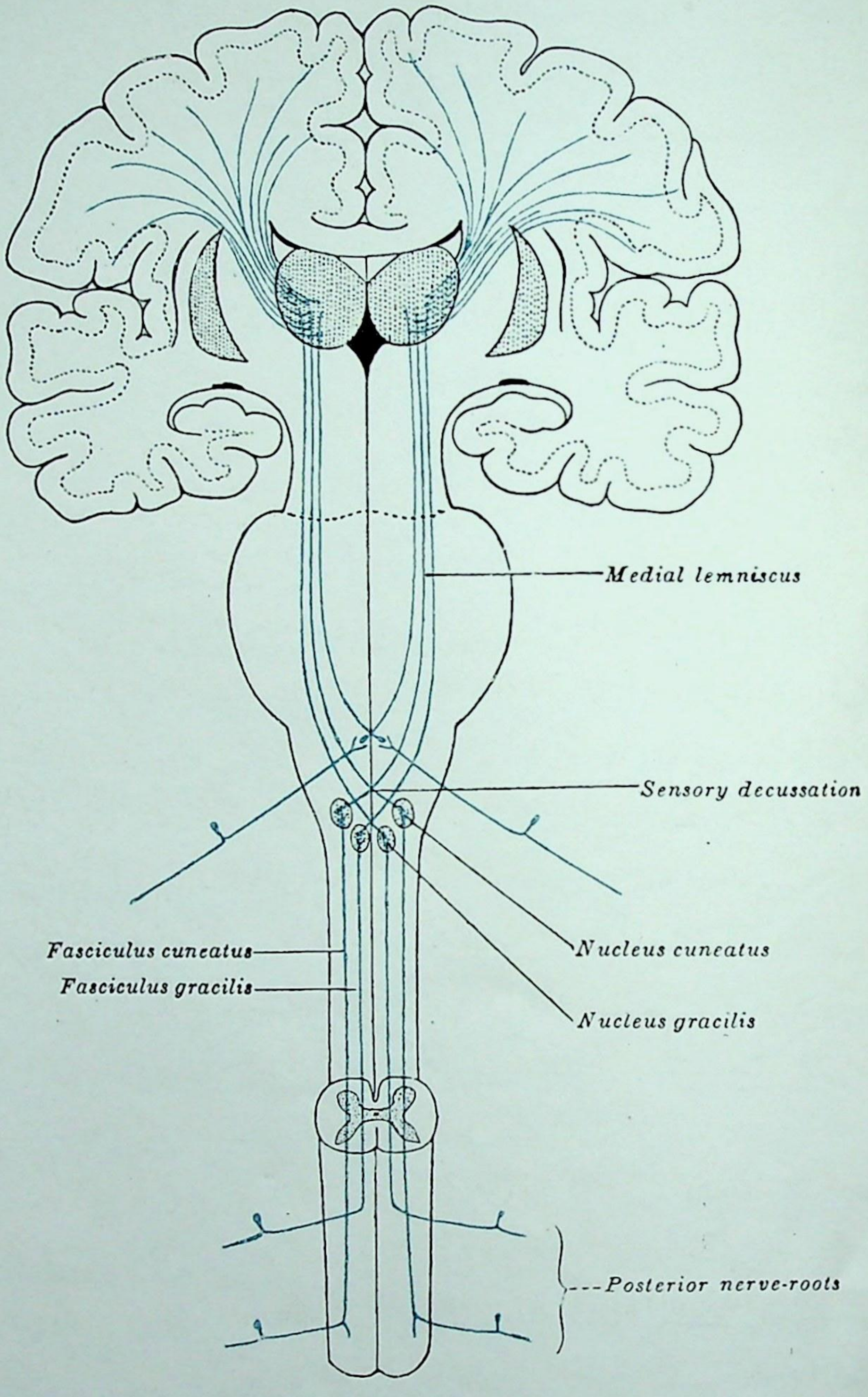
Medial lemniscus
Sensory decussation
Fasciculus cuneatus
Fasciculus gracilis
Nucleus cuneatus
Nucleus gracilis
Posterior nerve-roots

ہیں۔ ان خلیوں سے ریشے اٹھتے ہیں۔ اور مخالف جانب کی طرف تقاطع کرتے ہیں۔ تاکہ اگلے اسپائنو تھیلیمک قطعہ میں اوپر کو جائیں۔ ان سے زیادہ لمبے ریشوں کا ایک تیسرا سٹ نیوکلیس گریسی لس اور نیوکلیس کیونی ایٹس تک صعود کرتا ہے۔ اور ان نواتوں کے خلیوں کے گرد تشجر کر کے ختم ہوتا ہے۔ ان خلیوں کے ریشے میڈلا آبلانگاٹا میں حسی تقاطع کے اندر تقاطع کرتے ہیں۔ اور اگلے اسپائنو تھیلیمک قطعہ میں ملتے ہیں۔ جو پانز اور میان دماغ کے اندر سے تھیلیمس تک جاتا ہے۔ جہاں یہ ختم ہوتا ہے۔ صدمہ آخر کار تھیلیمس کے عصبیوں کے ذریعہ دماغی قشرہ کو چلا جاتا ہے۔ جو مرکزی تجویف کے پیچھے ہے۔

درد اور تپش کے حواس۔ وہ ریشے جو ان حسی صدموں کو لے جاتے ہیں۔ اکٹھے سفر کرتے ہیں۔ یہ پچھلی عصبی جڑوں کے راستے میڈلا اسپائی نیلس میں داخل ہوتے ہیں اور فوراً پچھلے رمادی ستون کے خلیوں کے گرد تشجر کرتے ہیں۔ ان خلیوں سے نکلنے والے ریشے میڈلا اسپائی نیلس کی مخالف جانب کو تقاطع کر جاتے ہیں۔ جہاں ان میں سے بیشتر ایک لمبا راستہ یعنی جانبی اسپائنو تھیلیمک قطعہ بناتے ہیں۔ جو میڈلا آبلانگاٹا کے اندر سے زیرین آلیو کے پیچھے جاتا ہے اور پھر وسطانی لمنسکس میں مل جاتا ہے۔ اور تھیلیمس تک چلا جاتا ہے۔ ان ریشوں میں سے بعض ریشے لمبا راستہ اختیار نہیں کرتے اور چھوٹے عصبیوں کی ایک برید تھیلیمس تک جاتی ہے تھیلیمس سے نئے ریشے نکلتے ہیں۔ اور صدمات کو دماغی قشرہ تک لے جاتے ہیں۔ جو مرکزی تجویف کے پیچھے ہے۔

892

یہ بات مشاہدہ ہو گی کہ بیشتر صورتوں میں تین خلیہ اسٹیشن ہوتے ہیں جو حسی صدمات کے ممر میں رکھے ہوئے ہیں۔ اس لئے سریری مطالب کے لئے عصبیوں کے تین مجموعے پہچانے جاتے ہیں:- (۱) زیرین ترین

حسی عصبیئے جو پچھلی جڑوں کے عقدوں کے خلیوں اور ان کے مرکزی اور محیطی زائدوں پر مشتمل ہیں۔ (۲) درمیانے حسی عصبیئے ان کے اور تھیلیمس کے درمیان اور (۳) بالائی ترین حسی عصبیئے جو تھیلیمس کے خلیوں اور اُن ریشوں پر مشتمل ہیں۔ جو ان خلیوں سے دماغی قشرہ کو جاتے ہیں۔

دُمیغی نظامات

دمیغ عام طور پر جسم کے عضلوں کیلیئے ایک بڑا اہم آہنگ بنانیوالا (coordinating) مرکز ہے۔ اسلیئے اس میں دماغ اور میڈلا اسپائی نیلیس کے باقی حصوں کے حسی مرکزوں سے صدمات آتے ہیں لیکن اس میں سے صدمات دماغی نخاعی محور کے دوسرے ہم آہنگ کرنیوالے اور حرکی نواتوں کو جاتے ہیں۔ صرف بڑے قطعات کا خلاصہ یہاں بیان ہوسکتا ہے۔

درآرندہ قطعات۔ درآرندہ صدمات کی ایک معتدبہ تعداد دمیغ میں میڈلا اسپائی نیلس کے راستے پچھلی عصبی جڑوں کے ریشوں کے ذریعہ پہنچتی ہے۔ میڈلا اسپائی نیلس کے اندر تین بڑے راستے ہیں۔ داخل ہونے والے ریشے عقبی نوات کے خلیوں کے گرد ختم ہوتے ہیں۔ ان خلیوں کے ریشے اسی طرف کا راست دمیغی قطعہ (پچھلی نخاعی دمیغی لچھی) بناتے ہیں۔ اور اوپر میڈلا آبلانگاٹا تک چلے جاتے ہیں۔ جہاں یہ ریسٹیفارم جسم میں داخل ہوتے ہیں۔ اور دمیغ کے ورمس (vermis) کے قشرہ میں لجاتے ہیں۔ داخل ہونے والے ریشوں کا ایک دوسرا مجموعہ میڈلا اسپائی نیلس کے پچھلے رمادی ستون کے خلیوں کے گرد تشجر کرتا ہے۔ ان خلیوں کے ریشوں میں سے بعض مخالف طرف تقاطع کرجاتے ہیں لیکن بعض اسی جانب میں اوپر کو جاتے ہیں۔ یہ ہر حالت میں ایک اگلا نخاعی دمیغی قطعہ بناتے ہیں۔ جو اوپری اگلے جانبی قطعہ کے اندر میڈلا اسپائی نیلس میں سے گزرتا ہے۔ میڈلا آبلانگاٹا اور پانز میں سے جاتا ہے۔ اور پھر مڑتا ہے۔ تاکہ بریکیم کنجنکٹائوم کے راستے دمیغی قشرہ میں

پہنچ جائے ۔ داخل ہونے والے ریشوں کا تیسرا مجموعہ اوپر کی طرف فیسیکولس گریسی لس اور فیسیکولس کیونی ایٹس میں جاتا ہے ۔ اور نیوکلیس گریسی لس اور نیوکلیس کیونی ایٹس میں ختم ہوتا ہے ۔ ان نواتوں کے خلیوں سے نکلنے والے ریشے رسٹیفارم جسم کے اندر سے گذرتے ہیں ۔ تاکہ دمیغی قشرہ میں پہنچیں ۔

دمیغ کو آنے والے دو اہم در آرندہ قطعات دماغی تنے سے جاتے ہیں ۔ یعنی ویسٹیبولوسیریبیلر اور ٹکٹوسیریبیلر ۔ ویسٹیبولوسیریبیلر قطعہ چوتھے بطین کے فرش میں ویسٹیبول والے نواتوں سے نکلتا ہے ۔ اور دمیغی قشرہ کی طرف رسٹیفارم جسم کے اندر جاتا ہے ۔ ٹکٹو سیریبیلر قطعہ بالائی اور زیریں کولیکولائی کے خلیوں میں اپنی ابتدا رکھتا ہے ۔ اور بریکیم کنجنکٹائوم کے اندر سے سیریبلم میں داخل ہوتا ہے ۔

دمیغ کو جانے والے باقی ریشوں میں سب سے زیادہ اہم مجموعہ سیریبرو پانٹو سیریبیلر قطعات کا ہے ۔ یہ ریشے دماغی قشرہ کے خلیوں سے اٹھتے ہیں ۔ انٹرنل کیپسول اور دماغی پیڈنکل کے اندر سے نیچے کو سفر کرتے ہیں ۔ اور پانز کے نواتوں کے خلیوں کے گرد تشجر کر کے ختم ہوتے ہیں ۔ ان نواتوں کے خلیوں سے نئے ریشے نکلتے ہیں ۔ وسطی خط کا تقاطع کرتے ہیں ۔ بریکیم پانٹس کے اندر سے گزرتے ہیں ۔ اور دمیغی قشرہ میں ختم ہوتے ہیں ۔

برآرندہ قطعات ۔ دمیغ سے برآرندہ قطعے اس کے قشرہ کے خلیوں سے نکلتے ہیں ۔ اور دمیغی نواتوں کے خلیوں کے گرد تشجر کرنے کیلئے سفر کرتے ہیں ۔ کوئی ریشے براہ راست دماغی قشرہ سے دماغ کے باقی حصے یا میڈلا اسپائی نیلیس کو نہیں جاتے ۔ ریشوں کے کئی چھوٹے مجموعے جو دمیغی نواتوں سے نکلتے ہیں ۔ دماغی نخاعی محور کے مختلف نواتوں کو جاتے ہیں ۔ لیکن بڑا برآرندہ راستہ وہ ہے ۔ جو بریکیم کنجنکٹائوم کے بڑے حصہ کو بناتا ہے ۔ وسطی خط کا تقاطع کرتا ہے ۔ اور تھیلیمس کو

کچھ ریشے دیگر زیادہ تر سرخ نوات کو جاتا ہے ۔ سرخ نوات سے رُوبْرُو اسپائنل قطعہ نکلتا ہے ۔ مخالف جانب کو تقاطع کرتا ہے ۔ اور پانز اور میڈ لا آبلانگاٹا کے اندر نیچے کے رخ میڈ لا آبلانگاٹا کے جانبی پچھلے تک جاتا ہے ۔ جہاں یہ آخرکار اگلے رمادی ستون کے حرکی خلیوں کے گرد ختم ہوتا ہے ۔

دو اور برآرندہ قطعات کا ذکر ہو سکتا ہے ۔ دمیغی نواتوں سے ریشے وسٹیبول والے نوات اور زیریں آلیوری نواتوں کو جاتے ہیں ۔ پھر ان سے میڈ لا اسپائینلس کی مخالف جانب کے وسٹیبولو اسپائنل اور آلیو و اسپائنل قطعے نکلتے ہیں ۔

تشریح اطلاقی ۔ دماغ اور میڈ لا اسپائینلس کی بیماریوں کی علامات عصبیوں کے ان خاص نظامات پر منحصر ہیں ۔ جن کو حملہ کے لئے چن لیا جائے ۔ اور ان میں سے بعض کا مختصر بیان بطریق ذیل ہو سکتا ہے ۔ تشنجی قسم کا حرکی فالج جس میں عضلوں کی سختی اور بڑھے ہوئے معکوسات ہوتے ہیں ۔ بالائی حرکی عصبیوں کی بربادی کا نتیجہ ہوتا ہے ۔ نرم فالج جس کے ساتھ معکوسات کا عدم اور تیز رو عضلی انحطاط ہوتا ہے ۔ زیریں حرکی عصبیوں کی بربادی کا نتیجہ ہوتا ہے ۔ حسی فالج حسی راستہ کے کسی حصے کو ضرر پہنچنے کا نتیجہ ہے ۔ ہزال نخاع (tabes) زیر ترین حسی عصبیوں کی ضرب کی وجہ سے ہوتا ہے ۔ ہیمیپلیجیا (hemiplegia) میں بالاترین حسی محوریے کے وہاں برباد ہونے سے ہوتا ہے ۔ جہاں یہ انٹرنل کیپسول کے آکسیپٹل حصے میں سے گزرتا ہے ۔ احساسات کا عدم ائتلاف یعنی احساس کی بعض شکلوں کا عدم جبکہ بعض سالم رہیں ۔ بہت سی حالتوں مثلاً ہزال نخاع اور سرنگو مائیلیا (syringomyelia) میں دیکھا جاتا ہے ۔ اس سے یہ ظاہر ہوتا ہے ۔ کہ وہ راستے جن سے احساس کی مختلف شکلیں دماغ تک جاتی ہیں ۔ مختلف ہیں ۔ معکوس افعال کی بے قاعدگیاں عصبی شکایات کی تشخیص میں بہت مدد دیتی ہیں ۔

بہت سے اوپری یا جلدی معکوسات [مثلاً اسکیپولا کا: اسکیپولا پر کی جلد
کی خراش سے اسکیپولا کے عضلوں کا انقباض پیدا ہوتا ہے۔ بطنی: بطن پر
ضرب لگانے سے اُس کا انقباض ہوتا ہے۔ معلاقی (cremastric):
ران کے اندرونی جانب ضرب لگانے سے اس طرف کے خصیہ (testis) کا کھچاؤ
(retraction) ہوتا ہے۔ تلوے کا: پاؤں کے تلوے کو گدگدانے سے پاؤں کی 893
کی انگلیوں کا "تلوے کا جھکاؤ" پیدا ہوتا ہے] اگر موجود ہوں تو یہ ظاہر
کرتے ہیں، کہ انعکاسی قوسیں جن کی درستی پر ان کا انحصار ہے، سلامت
ہیں۔ لیکن یہ اکثر صحت میں موجود نہیں ہوتے۔ اور اس لئے ان پر اعتماد
نہیں ہو سکتا کہ مرض کا پتہ دیں۔ عمقی معکوسات یعنی وتری تفاعلات
مثلاً رجفۃ الرکبہ (knee jerk) یا ٹنڈو کیلکینیس کا رجفہ دماغی نخاعی ریشوں (بالائی حرکی عصبیہ
کے مزمن انحطاط میں یا ان پر آہستہ آہستہ بڑھتے ہوئے دباؤ میں عصبی یا
ہسٹیریائی (hysterical) مریضوں میں بڑھ جاتے ہیں۔ اور نیز جب اگلے
ستون [زیرین حرکی عصبیہ (lower motor neuron)] کے خلیوں کی خراش پذیری
بڑھ جاتی ہے جیسا کہ کزاز یا اسٹرکنین (strychnine) کی سمیت میں واقع ہوتا ہے۔ یہ معکوسات
زیرین حرکی یا زیرین حسّی عصبیوں کے ماؤف ہونے میں اور چند اور
حالتوں میں گم ہو جاتے ہیں۔ رکبی رجفہ کا عدم صحت میں بہت شاذ
ہوتا ہے۔ اور رجفہ کے انعکاسی قوس کے کسی حصے میں یا کارڈ (cord)
کے تیسرے یا چوتھے کمری خلقوں میں بیماری کی موجودگی کی طرف
اشارہ کرتا ہے یا نیز زیادہ شاذ سنگین درونِ جمجمی یا نخاعی بیماری کو ظاہر کرتا ہے
جو بالائی عصبی مرکزوں سے زیرین کو علیحدہ کرتی ہو۔ پُتلی، مثانہ
اور مستقیم کے نامیاتی معکوسات بہت بڑی عملی اہمیت رکھتے ہیں۔
پتلی کے معکوسات میں عام ترین نقص انعکاسی آئرڈوپلیجیا (iridoplegia) یعنی
نور کے سامنے سکڑ نہ سکنا ہے جس کے ساتھ استدقاق یا توفیق کے
وقت سکڑنے کی قابلیت ضائع نہ ہو [آرجل رابرٹسن (Argyll Robertson)

پتلی] - پتلی بھی سکڑی ہوئی ہوتی ہے (انقباض الحدقہ : miosis) اور گردن کی جلد کی چٹکی لینے پر کبھی پھیلتی ہے کبھی نہیں، (ہدبی نخاعی معکوس)۔ پیشاب کرنا ایک نخاعی معکوس ہے جو دماغ کے اقتدار کے نیچے بہت ہے۔ اگر سیکرم والے دوسرے فلقہ کے اندر پیشاب کرنے کا مرکز برباد کر دیا جائے تو عاصر عضلہ اور مثانہ کی دیواریں مفلوج ہو جاتی ہیں اور مثانہ پیشاب کے ساتھ پھول جاتا ہے۔ اور لب ریزی کی وجہ سے بے ضبطی واقع ہوتی ہے۔ اگر یہ مرکز ضرب سے بچ جائے۔ لیکن کم و بیش ان صدمات سے کلیۃً الگ ہو جائے۔ جو اوپر سے اس کی طرف نزول کرتے ہیں۔ تو پیشاب کرنے میں کم و بیش خلل واقع ہوگا۔ یہ حالت اپنے درجہ کے لحاظ سے متغیر ہوتی ہے۔ ہزال نخاع کے مریضوں کے رسوبی اخراج بول کرنے سے لیکر جو مجبوراً حاجت معلوم ہوتے ہی پیشاب کرنے میں جلدی کرتے ہیں۔ انعکاسی بے ضبطی تک واقع ہوتی ہے۔ جس میں مثانہ خودبخود وقتاً فوقتاً اپنے آپ کو مریض کے تقریباً بالکل خبردار ہوئے بغیر خالی کر دیتا ہے۔ اخراج براز بہت کچھ ایسا ہی نخاعی ہے۔ اور اس میں بہت کچھ ایسی ہی فعلی بے ترتیبیاں ہو سکتی ہیں

بالائی حرکی عصبیہ (صفحہ 892) ہیمیپلیجیا (hemiplegia) میں ماؤف ہوتا ہے اور زیریں حرکی عصبیہ (صفحہ 892) طفلانہ نخاعی فالج میں عصبیوں کے یہ دونوں نظام کسی قدر شاذ امراض یعنی غیر عضلی انحطاطی جانبی صلابت (amyotrophic lateral sclerosis) اور ترقی کرنے والے عضلی انحطاط (progressive muscular atrophy) میں ایک ساتھ مبتلائے مرض ہوتے ہیں۔ ان میں بڑی علامت عضلوں کے بعض مجموعوں کی لاغری اور کمزوری ہے۔ شلل مسترخی ہوگا معکوسات کے عدم کے ساتھ یا سخت ہوگا بڑھے ہوئے معکوسات کے ساتھ۔ یہ بات اس انحطاط پر منحصر ہے کہ وہ زیادہ اثر زیریں یا بالائی حرکی عصبیہ پر کرتا ہے۔ عاصر عضلے ان بیماریوں کی صرف بعد کی منزلوں میں متاثر ہوتے ہیں۔

زیر ترین حسّی عصبیہ کے اندر مرضیاتی تبدیلیاں نخاعی ہسنزال (tabes-dorsalis) یا لوکوموٹر اٹیکسی (locomotor ataxy) کا سبب ہوتی ہیں۔ جو تقریباً کلی طور پر ان جوانوں کو ہوتا ہے۔ جن کو آتشک ہو چکا ہو۔ ابتدائی یعنی عدم اتساق سے پہلے کی منزل میں مریض ارجل رابرٹسن پتلی (دیکھو اوپر) اور زانو کے رجفہ کا عدم ظاہر کرتا ہے۔ اور اعضا میں تیز ہولی دردوں (آلام حارقہ = lightning pains. مشکل یا رسوبی تبول اور بعض اوقات بدہضمی کے شدید اور دردناک حملوں (معدی بحران) کی شکایت کرتا ہے۔

دوسری یعنی عدم اتساقی (ataxic) منزل میں جو شاید برسوں بعد آتی ہے، وہ مزید برآں اپنے اٹھنے بیٹھنے اور مڑنے کی طاقتوں میں خلل کی شکایت کریگا۔ حالانکہ اُس کی عضلی طاقت اچھی قائم ہوتی ہے۔ وہ اپنی آنکھوں کو بند کر کے یا اندھیرے میں کھڑا نہیں ہو سکتا۔ اس کی چال بڑھ جاتی ہے اور جھٹکے دیتی ہے۔ چلتے وقت اُس کو ایک مضبوط لکڑی استعمال کرنی پڑتی ہے۔ اور وہ جسم کے مختلف حصوں میں دردناک بحرانوں کی شکایت کرتا ہے۔ عاصروں پر اقتدار اور کمزور ہو جاتا ہے۔ اور امتحان کرنے پر اعضا کی واضح بدنظمی۔ دھڑ کے گرد یا اعضا کے ساتھ ساتھ عدم حسیت کے منطقے۔ اور واضح عدم حس درد (یا درد کی عدم حسیت) ملتے ہیں جب کہ ہڈیوں۔ وتروں۔ نرخرے۔ زبان۔ مقلوں۔ پستانوں اور خصیوں پر دباؤ ڈالا جاتا ہے×۔ عدم اتساق بڑھتا جاتا ہے۔ حتیٰ کہ تیسرا یا فرشیں ہونے کا درجہ آ جاتا ہے۔ عاصروں پر قابو نہیں رہتا۔ اور مریض غالباً کسی بیچ میں آنے والے مرض یا مجنونوں کے عام فالج سے مر جاتا ہے۔

کوئی عصبی بیماری درمیانے یا بالاترین حسّی عصبیے کے انحطاط پر منحصر مانی نہیں جاتی۔

× J. Grasset, le Tabes, maladie de la sensibilite profonde; montpelier, 1909.

دماغ اور نخاع شوکی کی جھلیاں یا سحایا

دماغ اور نخاع شوکی تین جھلیوں سے ڈھکے ہوئے ہیں۔ جن کے نام باہر سے اندر ڈیورا میٹر۔ ایریکنائڈ اور پایا میٹر ہیں۔

ڈیورا میٹر

ڈیورا میٹر ایک دبیز کثیف غیر لچکدار جھلی ہے۔ اس کا وہ حصہ جو دماغ کو ملفوف کرتا ہے (دماغی ڈیورا میٹر) کئی خصوصیات میں اس حصے سے مختلف ہے۔ جو میڈلا اسپائنیلس کو گھیرتا ہے (نخاعی ڈیورا میٹر) اور اس لئے ان کو الگ الگ بیان کرنا ضروری ہے۔ لیکن یہ دونوں حصے ایک پوری جھلی بناتے ہیں۔ اور فورامین میگنم پر ایک دوسرے کے ساتھ مسلسل ہیں۔

894

دماغی ڈیورا میٹر کھوپڑی کی اندرونی سطح کو استر کرتی ہے۔ اور ہڈیوں کے لئے اندرونی برعظمہ اور دماغ کے لئے ایک محافظ جھلی دونوں کا کام دیتی ہے۔ یہ دو تہوں سے بنی ہے۔ ایک اندرونی سحائی اور ایک بیرونی یا دو رغظمی۔ یہ تہیں خوب ملی ہوتی ہیں۔ سوائے خاص خطوط کے ساتھ کے جہاں یہ ان وریدی جوفوں کے ذریعہ الگ الگ ہیں۔ جو خون کو دماغ سے لیجاتے ہیں۔ (صفحہ 733) - ڈیورا میٹر جمجمی ہڈیوں کی اندرونی سطحوں سے چپکی ہوتی ہے۔ اور ان کے اندر دموی عروق اور ریشی زائدے بھیجتی ہے۔ یہ چپکاؤ سیونوں پر۔ دماغ کے قاعدہ پر اور فورامین میگنم کے گرد واضح ترین ہوتا ہے جب ڈیورا میٹر کو ہڈیوں سے الگ کر لیتے ہیں۔ تو دموی عروق اور ریشی زائدے ٹوٹ جاتے ہیں۔ اور اسی واسطے اس جھلی کی بیرونی سطح ایک کھردری

FIG. 391.—The dura mater and its processes. Exposed by removing part of the right half of the skull, and the brain.

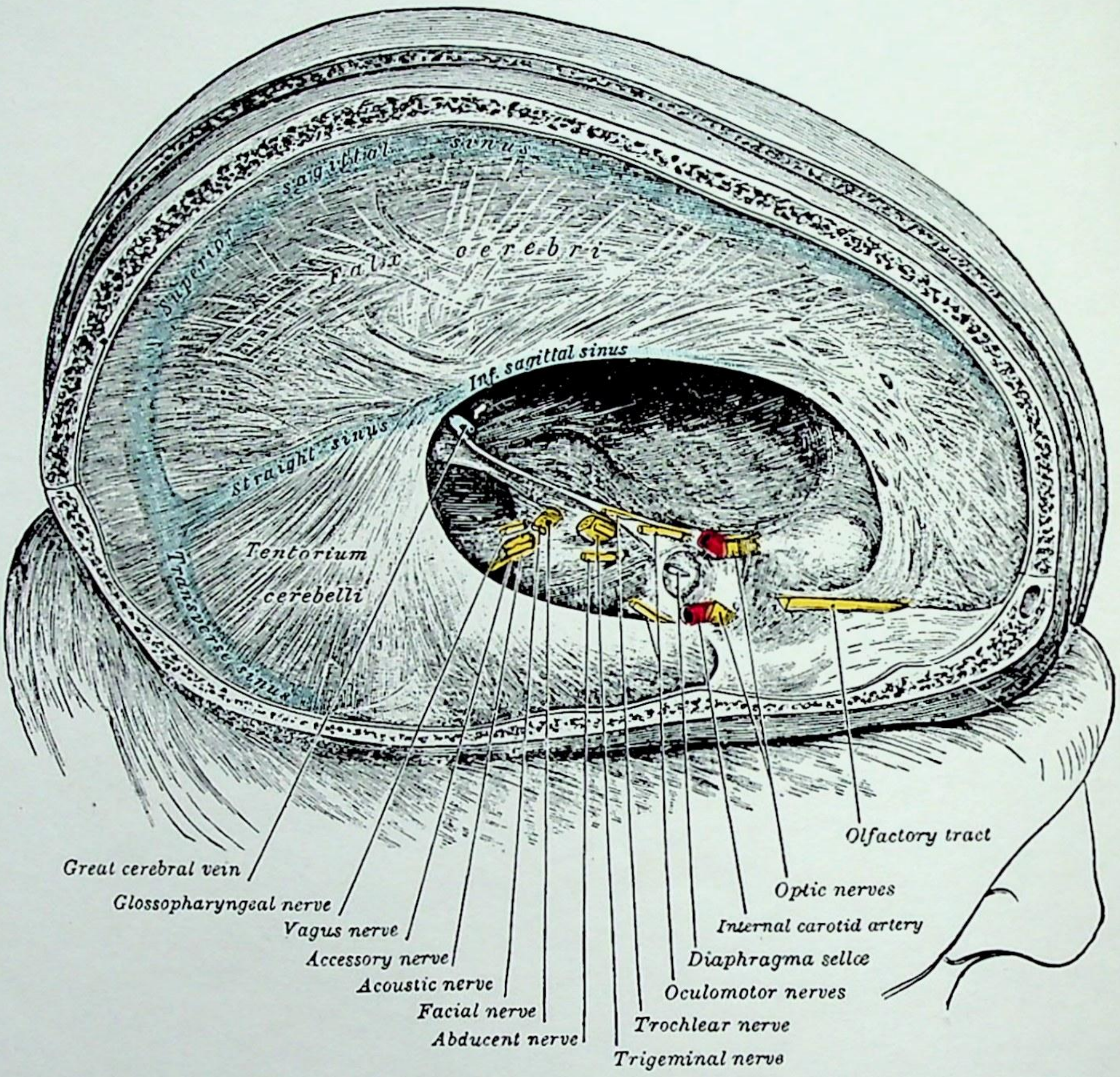
Superior sagittal sinus
Falx cerebri
Inf. sagittal sinus
Straight sinus
Tentorium cerebelli
Transverse sinus
Great cerebral vein
Glossopharyngeal nerve
Vagus nerve
Accessory nerve
Acoustic nerve
Facial nerve
Abducent nerve
Olfactory tract
Optic nerves
Internal carotid artery
Diaphragma sellæ
Oculomotor nerves
Trochlear nerve
Trigeminal nerve

ڈورے دار شکل پیش کرتی ہے ۔ اندرونی سطح چکنی اور درحلمہ کی ایک تہ سے استر کی ہوئی ہوتی ہے ۔ ڈیورا میٹر ان درزوں کے اندر سے ہو کر گرد جمجمہ (pericranium) کے ساتھ مسلسل ہے ۔ اور بالائی مجبری شق کے اندر سے مجبری کہفہ کے گرد عظمی استر کے ساتھ ۔ یہ دماغی اعصاب پر جہاں وہ کھوپری کے قاعدے پر کے سوراخوں میں سے گزرتے ہیں ۔ نلی جیسے غلاف بھیجتی ہے ۔ کھوپری کے باہر یہ غلاف اعصاب کے بیرعصبہ (epineurium) کے ساتھ ضم ہو جاتے ہیں ۔ آپٹک نرو کا غلاف آنکھ کے بصلہ کے اسکلیرا (sclera) کے ساتھ مسلسل ہے ۔

دماغی ڈیورا میٹر اندر کے رخ چار زائدے یا حاجزات بھیجتی ہے ۔ جو دماغی کہفہ کو دماغ کے حصوں کے رہنے کے لئے آزادی سے راہ رکھنے والی فضاؤں کے ایک سلسلہ میں تقسیم کرتے ہیں ۔ ان زائدوں کو فالکس سیریبرائی ۔ ٹنٹوریم سیریبلائی ۔ فالکس سیریبلائی اور ڈائفریما سیلی (diaphragma sellæ) کہتے ہیں ۔

895 **فالکس سیریبرائی** (تصویر 891) جس کا یہ نام اس کی درانتی جیسی شکل کی وجہ سے ہے ۔ ڈیورا میٹر کا ایک مضبوط خمدار زائدہ ہے جو دماغی نیم کروں کے درمیان طولانی شق میں عموداً نزول کرتا ہے ۔ یہ آگے تنگ ہوتا ہے جہاں یہ اتھمائڈ ہڈی کے کرسٹا گیلائی (crista galli) میں چپکا ہوا ہے ۔ اور پیچھے چوڑا ہے، جہاں یہ ٹنٹوریم سیریبلائی کی بالائی سطح کے وسطی خط کے ساتھ چپکا ہے ۔ تنگ، اگلا حصہ پتلا اور بہت سے سوراخوں کے ذریعہ چھنا ہوا ہوتا ہے ۔ فالکس سیریبرائی کا بالائی کنارہ محدب ہوتا ہے اور پیچھے اندرونی آکسیپٹل پروٹیوبرنس تک وسطی خط کے ہر طرف کھوپری کی اندرونی سطح سے چپکا ہوتا ہے ۔ بالائی سہمی تجویف اس کنارے کے ساتھ ساتھ جاتی ہے ۔ اس کا زیرین کنارہ آزاد اور مجوف ہے ۔ اور اس میں زیرین سہمی تجویف ہے ۔ سیدھی تجویف ٹنٹوریم سیریبلائی

کے ساتھ اپنے چپکاؤ کے ساتھ ساتھ جاتی ہے۔

ٹنٹوریم سیریبلائی (تصویر 892) ڈیورا میٹر کا ایک ہلال کی شکل کا محراب دار پتر ہے۔ جو دمیغ کو ڈھانکتا ہے۔ اور دماغ کے آکسیپٹل لختوں کو سہارا دیتا ہے۔ اس کا مقعر اگلا کنارہ آزاد ہے۔ اور اس کے اور اسفینائڈل ہڈی کے ڈارسم سیلی کے درمیان ایک بڑا بیضوی سوراخ یعنی انسیسورا ٹنٹوریائی (incisura tentorii) ہے جس میں میزنکیفیلان واقع ہے۔ اس کا محدب کنارہ (ا) پیچھے آکسیپٹل ہڈی کی آڑی تجویفوں کے لبوں اور پیرائٹل ہڈیوں کے میسٹائڈ زاویوں سے چپکا ہے۔ اور اس میں آڑی (جانبی) تجویف واقع ہے۔ (ب) جانبی رخ ٹمپورل ہڈیوں کے پیٹرس حصوں کے بالائی کناروں سے جہاں یہ بالائی پیٹروسل تجویفوں کو ملفوف کرتا ہے۔ ٹمپورل ہڈی کے پیٹرس حصے کے راس پر اس کے آزاد اور چپکے ہوئے کنارے ایک دوسرے کا تقاطع کرتے ہیں۔ آزاد کنارے اسفینائڈ ہڈی کے اگلے کلینائڈ زائدوں میں جمے ہوئے ہیں اور چپکے ہوئے کنارے پچھلے کلینائڈ زائدوں سے چپکے ہیں۔ جیسا کہ پہلے بیان ہو چکا، سیدھا جوف فالکس سیریبرائی کے پچھلے کنارے کے ٹنٹوریم سیریبلائی میں چپکنے کے خط میں جاتی ہے۔

فالکس سیریبلائی اس ڈیورا میٹر کا جو ٹنٹوریم سیریبلائی کے نیچے واقع ہے۔ ایک چھوٹا درانتی جیسا زائدہ ہے۔ اور پچھلے سیریبلر کناؤ میں آگے کو بڑھتا ہے۔ اس کا قاعدہ جس کا رخ اوپر کو ہے ٹنٹوریم سیریبلائی کے وسط کے پچھلے حصے سے چپکا ہے۔ اس کے پچھلے کنارے میں آکسیپٹل سائنس ہے۔ اور یہ اندرونی آکسیپٹل کرسٹ سے چپکا ہے۔ اکثر اس کا راس دو چھوٹے بلوں میں منقسم ہوتا ہے۔ جو فورامن میگنم کے پہلوؤں پر غائب ہو جاتے ہیں۔ 896

ڈائفریگما سیلی (diaphragma sellæ) (تصویر 892) ڈیورا میٹر کا ا

Fig. 892.—The tentorium cerebelli. Superior aspect.

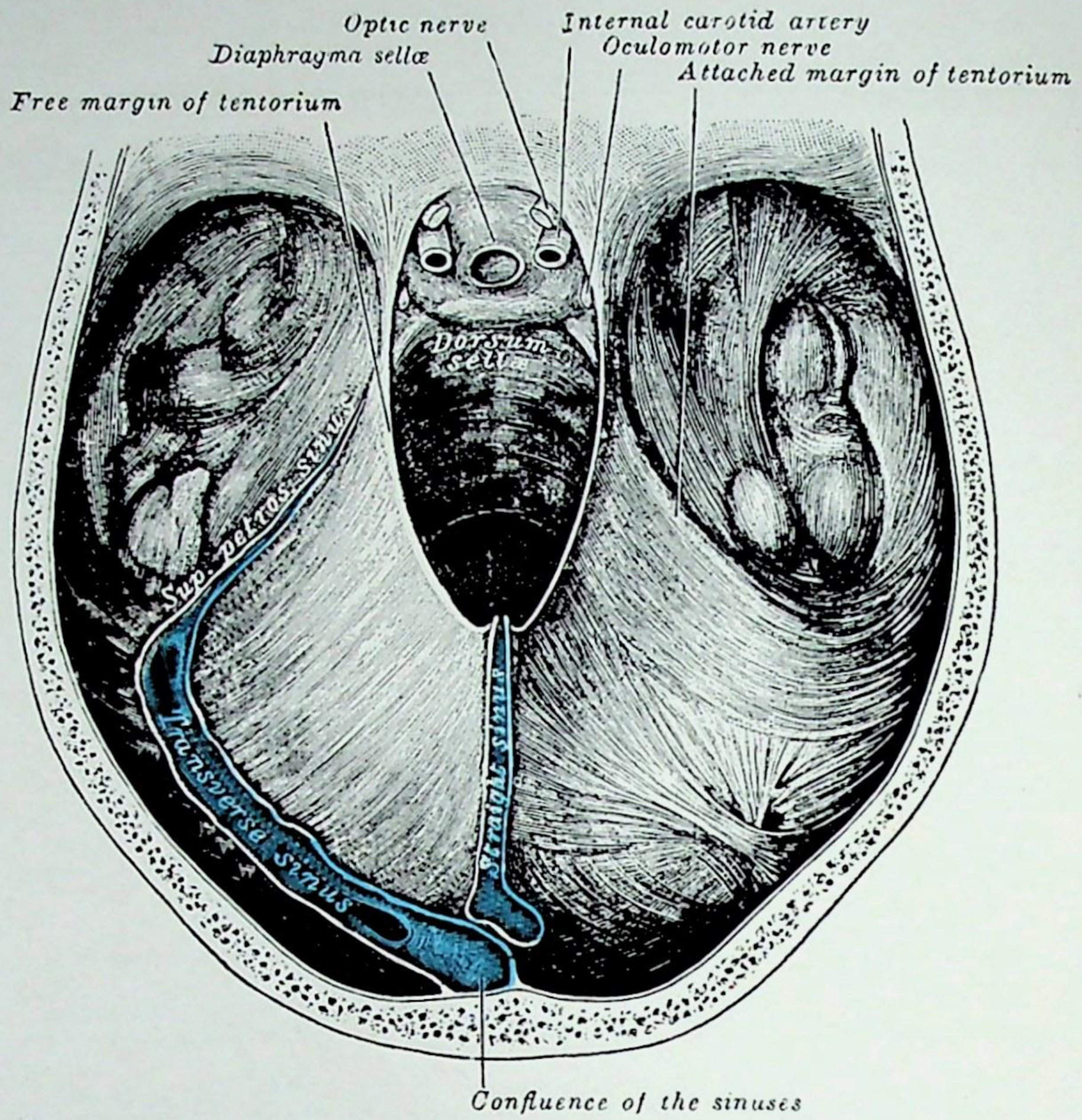
Optic nerve
Internal carotid artery
Diaphragma sellæ
Oculomotor nerve
Attached margin of tentorium
Free margin of tentorium
Dorsum sellæ
Sup. petrosal sinus
Transverse sinus
Straight sinus
Confluence of the sinuses

Fig. 893.—A portion of the medulla spinalis, showing its membranes.

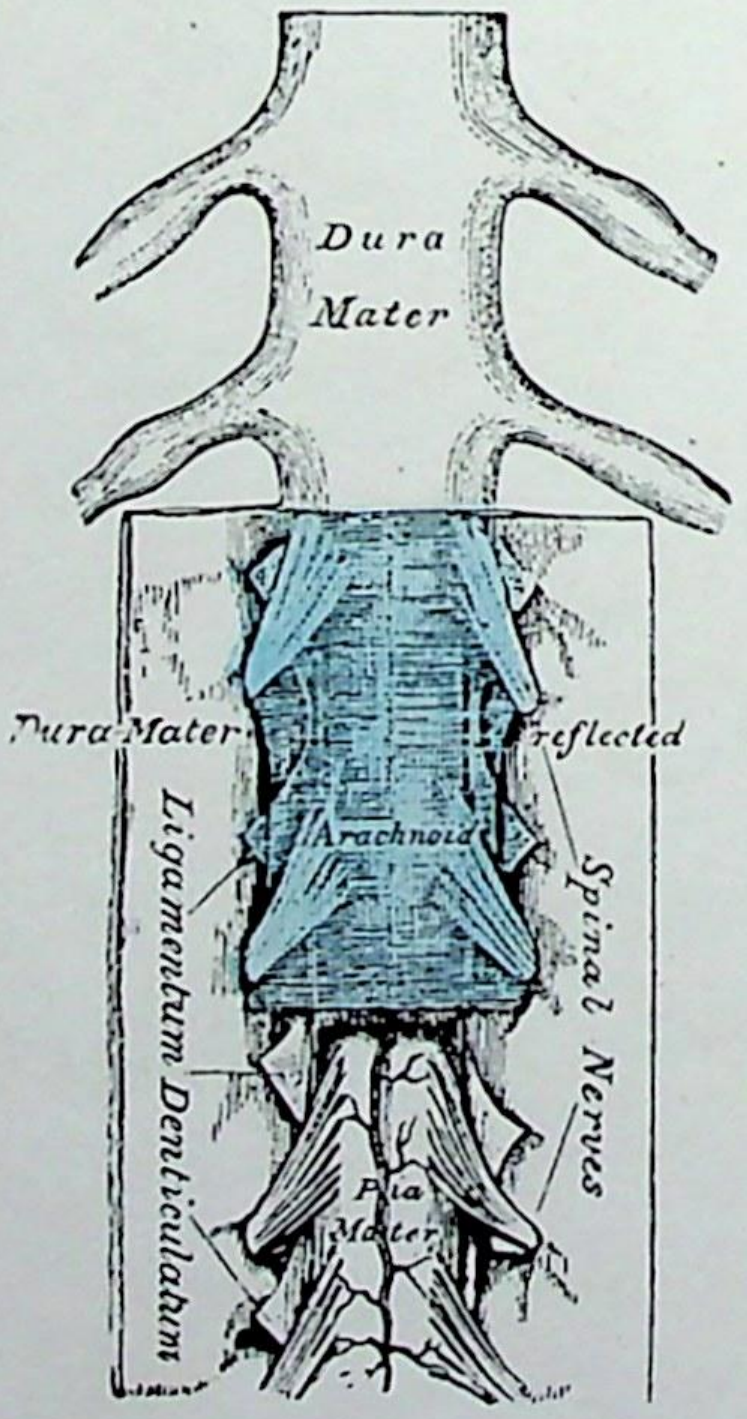
Dura Mater
Dura Mater
reflected
Arachnoid
Ligamentum Denticulatum
Spinal Nerves
Pia Mater

ایک چھوٹا گول افقی بل ہے۔ جو سیلا ٹرسیکا کے لئے چھت بناتا ہے۔ اور ہائپوفسس کو تقریباً کلی طور پر ڈھانک لیتا ہے۔ اور اس کے مرکز میں ایک چھوٹے سوراخ کے اندر سے انفنڈیبولم (infundibulum) گزرتا ہے۔

ساخت ۔ جمجمی ڈیورا میٹر سفید ریشئی بافت اور ان لچکدار ریشوں پر مشتمل ہے۔ جو چپٹے پتروں میں مرتب ہیں۔ یہ پتر حفیرہ دار فضاؤں اور دموی عروق کے ذریعہ درعظمی اور سحائی (meningeal) تہوں میں غیر مکمل طور پر منقسم ہیں جن کا ذکر پہلے آچکا ہے۔ درعظمی تہ جمجمی ہڈیوں کے لئے اندرونی برعظمہ ہے۔ اور ان کی رسد کے لئے دموی عروق رکھتی ہے۔ فورامن میگنم کے کنارے پر یہ تہ اس برعظمہ کے ساتھ مسلسل ہو جاتی ہے۔ جو فقری کنال کا استر بناتی ہے۔ سحائی تہ کی اندرونی سطح پر نوات دار درحلمہ کی ایک تہ کا استر ہوتا ہے۔

ڈیورا میٹر کی شریانیں شمار میں بہت ہوتی ہیں۔ کھوپری کے اگلے حفرہ کے اندر کی شریانیں اگلی اور پچھلی اتھمائڈل اور انٹرنل کیرا ٹڈ شریانوں کی اینٹیریر سحائی شاخیں اور وسطی سحائی شریان کی ایک شاخ ہیں۔ وسطی حفرہ کی شریانیں انٹرنل میکزیلیری شریان کی وسطی اور ایکسسری سحائی شاخیں ہیں۔ ایسنڈنگ فیرنجیل شریان کی ایک شاخ جو فورامن لیسیرم میں سے ہو کر کھوپری میں داخل ہوتی ہے۔ انٹرنل کیرا ٹڈ شریان کی شاخیں۔ اور لیکریمل شریان کی ایک باز گرد شاخ۔ پچھلے حفرہ میں یہ ہیں۔ آکسیپٹل آرٹری کی سحائی شاخیں۔ ان میں کی ایک جوگولر فورامن میں سے ہو کر کھوپری میں داخل ہوتی ہے۔ اور دوسری میسٹائڈ فورامن میں سے۔ ورٹبرل آرٹری کی پچھلی سحائی شاخیں کبھی کبھی ایسنڈنگ فیرنجیل شریان کی سحائی شاخیں۔ جو جوگولر فورامن اور ہائپو گلاسل کنال کے اندر سے کھوپری میں داخل ہوتی ہیں۔

وہ وریدیں جو جمجمی ڈیورا میٹر سے خون واپس کرتی ہیں۔ ڈپلوئک (diploic) وریدوں کے ساتھ تفمم کرتی ہیں۔ اور جمجمی دموی جوفوں میں

ختم ہوتی ہیں۔ سحائی وریدوں میں سے بہت سی ان جوفوں میں براہ راست نہیں کھلتیں۔ بلکہ وریدی حفیروں کے ایک سلسلہ کے ذریعہ بلاواسطہ کھلتی ہیں۔ یہ حفیرے بالائی سہمی جوف کے ہر طرف خاص کر اس کے وسطی حصے کے قریب ملتے ہیں اور ایریکنائڈل آریکہ جات (arachnoidal granulations) ان کا انغاد کرتے ہیں۔ یہ حفیرے ڈپلوئک اور ایمیسری (emissary : برآرندہ) وریدوں کے ساتھ راہ رکھتے ہیں۔

دماغی ڈیورامیٹر کے اعصاب ٹرائجیمینل کے ہلالی عقدہ سے افتھالمک میکزیلری، مینڈیبولر ویگس اور ہائپوگلاسل اعصاب سے اور مشارکی سے آنیوالے ریشے ہیں۔

نخاعی ڈیورامیٹر (تصاویر 893, 896) میڈلا اسپائی نیلس کے گرد ایک ڈھیلا غلاف بناتی ہے۔ اور دماغی ڈیورامیٹر کی صرف اندرونی یا سحائی تہ کا نمائندہ ہے۔ بیرونی یا درعظمی تہ فورمین میگنم پر ختم ہوجاتی ہے۔ اس کی جگہ فقری کنال کو استر کرنے والی درعظمہ لے لیتی ہے۔ نخاعی ڈیورامیٹر فقری کنال کی دیوار سے ایک فضا موسومہ ایپی ڈیورل اسپیس کے ذریعہ الگ ہے۔ جس میں ڈھیلی خانہ دار بافت کی ایک مقدار اور وریدوں کا ایک جال ہوتا ہے۔ نخاعی ڈیورامیٹر اور فقروں کے درعظمہ کے درمیان ان وریدوں کا مقام جمجمی جوفوں کے مقام سے مطابق ہے جو دماغی ڈیورامیٹر کی سحائی اور درعظمی تہوں کے درمیان واقع ہے۔ نخاعی ڈیورامیٹر فورمین میگنم کے محیط اور دوسرے اور تیسرے عنقی مہروں سے چپکی ہے۔ یہ ریشئی دھجیوں کے ذریعہ بھی مہروں کے پچھلے طولانی رباط کے ساتھ خاص طور پر فقری کنال کے زیرین سرے کے قریب ملی ہوئی ہے۔ سب ڈیورل کہفہ دوسرے سیکرل مہروں کے زیرین کنارے پر ختم ہوتا ہے۔ اس لیول سے نیچے ڈیورامیٹر میڈلا اسپائی نلیس کے فائلم ٹرمینیلی کو نزدیک سے ملفوف کرتی ہے۔ اور کاکسکس کی پشت تک اترتی ہے

جہاں یہ گرد عظمہ میں مل جاتی ہے ۔ ڈیورا ایٹر نخاعی اعصاب کی جڑوں اور مکمل اعصاب کے لئے نلی جیسے غلاف دیتی ہے ۔ جبکہ یہ بین فقری سوراخوں میں سے گزرتے ہیں ۔ یہ اطالتیں فقری ستون کے بالائی حصے میں چھوٹی ہوتی ہیں ۔ لیکن نیچے تک بتدریج لمبی ہوتی جاتی ہیں ۔

897 **ساخت** ۔ نخاعی ڈیورا ایٹر ساخت میں جمجمی ڈیورا میٹر کی سمائی تہ سے مشابہ ہے ۔ یہ سفید ریشہ دار اور لچکدار بافت پر مشتمل ہے ۔ جو ان بندوں اور ریشوں میں مرتب ہے ۔ جن میں سے بیشتر ایک دوسرے کے متوازی ہیں ۔ اور طولانی ترتیب رکھتے ہیں ۔ اس کی اندرونی سطح صاف ہے ۔ اور ورحلمہ کی ایک تہ سے ڈھکی ہوئی ہے ۔ اس میں دموی عروق اور اعصاب کی رسد کم ہے ۔

سب ڈیورل کہفہ ایک امکانی کہفہ یا فضا ڈیورا میٹر اور ایریکنائڈ کے درمیان ہے ۔ اس میں مصلی سیال کی ایک ذرا سی مقدار ہے ۔ جو مخالف جھلیوں کی صاف سطحوں کو نم کرتی ہے ۔ یہ سب ایریکنائڈ کہفہ سے راہ نہیں رکھتا ۔ بلکہ تھوڑے فاصلہ تک دماغی یا نخاعی اعصاب پر چلا جاتا ہے ۔ اور اعصاب کے ملقی فضاؤں کے ساتھ آزاد راہ رکھتا ہے ۔ آپٹک اعصاب پر یہ مقلون کی پشت تک چلی جاتی ہے ۔

ایریکنائڈ

ایریکنائڈ ایک نازک جھلی ہے ۔ جو دماغ اور نخاع کو ملفوف کرتی ہے ۔ اور اندر پایا میٹر اور باہر ڈیورا میٹر کے درمیان واقع ہے ۔ یہ سب ڈیورل فضا کے ذریعہ ڈیورا میٹر سے الگ ہے لیکن کہیں کہیں

اس فضا میں سے اتصالی بافت کی سہمکیں گذرتی ہیں ۔ جو نخاع کی پچھلی سطح پر بہت زیادہ تعداد میں ہوتی ہیں ۔ یہ سب ایریکنائڈ کہفہ کے ذریعہ پایا میٹر سے علیحدہ ہے ۔ جو دماغی نخاعی سیال سے بھرا ہوا ہے ۔

ایریکنائڈ دماغی اور نخاعی اعصاب کو گھیرتی ہے ۔ اور ان کو ڈھیلے غلافوں میں نکاس کے ان مقامات تک ملفوف کرتی ہے ۔ جہاں پر اعصاب کھوپڑی اور فقری کنال سے نکلتے ہیں ۔

ایریکنائڈ کا دماغی حصہ دماغ کو ڈھیلا ڈھیلا ملفوف کرتا ہے ۔ اور طولانی شق کے سوا تڑیدوں کے درمیان نہ تجویفوں میں گھستا ہے اور نہ شقوں میں ڈوبتا ہے ۔ دماغ کی بالائی سطح پر یہ پتلا اور شفاف ہوتا ہے ۔ قاعدہ پر زیادہ موٹا ہوتا ہے ۔ اور مرکزی حصہ کی طرف ذرا سا غیر شفاف ہوتا ہے ۔ جہاں یہ پانز کے سامنے دونوں ٹمپورل لختوں کے درمیان پھیلتا ہے ۔ اور اس طرح اس کے اور پایا میٹر کے درمیان ایک معتد بہ فاصلہ چھوٹ جاتا ہے ۔

ایریکنائڈ کا نخاعی حصہ (تصاویر 893, 896) ایک پتلا ۔ نلی نما جھلی ہے ۔ جو نخاع کو ڈھیلا ڈھیلا ملفوف کرتی ہے ۔ اوپر یہ دماغی ایریکنائڈ کے ساتھ مسلسل ہے ۔ نیچے چوڑا ہو جاتا ہے ۔ کاڈا اکوینا (cauda equina) کو ملفوف کرتا ہے ۔ اور دوسرے سیکرل مہرے کے زیرین کنارے کے لیول پر ختم ہوتا ہے ۔

ساخت ۔ ایریکنائڈ سفید ریشہ دار اور لچکدار بافت کے بنڈلوں پر مشتمل ہے ۔ جو آپس میں خوب ملے ہوئے ہیں ۔ اس کی بیرونی سطح درحلمہ کی ایک تہ سے ڈھکی ہوئی ہے ۔ کافی جسامت کی عروق لیکن تعداد میں چند اور بوکڈالک (Bochdalek) کی رائے میں اعصاب کا ایک گھنا جال جو ٹرائجیمینیل کی حرکی جز فیشیل اور ایکسسری اعصاب سے بنتا ہے ۔ ایریکنائڈ کے دماغی حصے میں پائے جاتے ہیں ۔

سب ایریکنائڈ کہفہ ایریکنائڈ اور پایا میٹر کے درمیان کا وقفہ ہے اس میں دماغی نخاعی سیال اور دماغ کی بڑی دموی عروق ہیں۔ اور اس میں سے نازک اتصالی بافت کی سہمکوں کا ایک جال گزرتا ہے۔ جو ایریکنائڈ کو پایا میٹر سے ملاتی ہیں۔ پایا میٹر اور ایریکنائڈ دماغی تریدوں کی چوٹیوں پہ ایک دوسرے کے بہت قریب ہیں۔ لیکن جہاں ایریکنائڈ تجویفوں کے کے اوپر پل بناتی ہے۔ وہاں زاویہ دار فضائیں چھوٹ جاتی ہیں۔ جن میں سب ایریکنائڈ سہمکی بافت ملتی ہے۔ دماغ کے قاعدہ کے بعض حصوں پر ایریکنائڈ پایا میٹر سے چوڑے وقفوں کے ذریعہ جدا رہتی ہے۔ جو ایک دوسرے کے ساتھ بخوبی راہ رکھتے ہیں۔ اور سب ایریکنائڈ برکے (cisternæ) کہلاتے ہیں۔ ان کے اندر سب ایریکنائڈ بافت مقدار میں کم ہوتی ہے۔

سب ایریکنائڈ برکے (تصویر 894)۔ دمیغی نخاعی برکہ (بڑا برکہ) سہمی تراش پر مثلث ہوتا ہے۔ اور ایریکنائڈ کے اس فاصلے پر سے پل بنانے سے بنتا ہے جو میڈلا آبلانگیٹا اور دمیغ کی زیرین سطح کے درمیان واقع ہے۔ یہ نیچے میڈلا اسپائی نیلس کے سب ایریکنائڈ کہفہ کے ساتھ مسلسل ہے۔ سسٹرنا پانٹس (cisterna pontis) پانز کی بطنی سطح پر ایک کافی بڑی فضا ہے۔ اس میں بیسیلر شریان واقع ہے۔ اور یہ نیچے نخاع کے سب ایریکنائڈ کہفہ کے ساتھ پیچھے دمیغی نخاعی برکہ کے ساتھ اور پانز کے سامنے انٹرپیڈنکولر برکہ کے ساتھ مسلسل ہے۔ سسٹرنا انٹرپیڈنکولیرس (قاعدی برکہ) ایک وسیع کہفہ ہے جہاں ایریکنائڈ دونوں ٹمپورل لختوں کے درمیان ادھر اُدھر پھیلتی ہے۔ اس کے اندر دماغی پیڈنکل۔ انٹرپیڈنکولر حفرہ کے اندر کی ساختیں اور ولیس (Willis) کا شریانی حلقہ ہیں۔ آگے سسٹرنا انٹرپیڈنکولیرس سسٹرنا کیازمیٹیکس (cisterna chiasmaticus) کے ساتھ مسلسل ہے۔

جو آپٹک کیازما کے سامنے واقع ہے۔ اور کارپس کیلوسم کی سطح پر چلا جاتا ہے۔
یہاں پر ایریکنائڈ دماغی نیم کروں کے درمیان فالکس سیریبرائی کے 898
آزاد کنارے کے عین نیچے پھیلتی ہے۔ اور اس طرح ایک فضا چھوڑتی
ہے۔ جس کے اندر انٹیریر سیریبرل شریانیں واقع ہیں۔ جانبی دماغی
حفروں کا برکہ مڈل سیریبرل شریان رکھتا ہے۔ اور ہر ایک ٹمپورل
لخته کے سامنے جانبی دماغی شق کے اوپر ایریکنائڈ کا پل تننے سے بنتا
ہے۔ بڑی دماغی ورید کا برکہ کارپس کیلوسم کے اسپلینیم اور دمیغ کی بالائی سطح
کے درمیانی وقفہ میں واقع ہے۔ اس میں بڑی دماغی ورید واقع ہے۔

سب ایریکنائڈ کہفہ تین سوراخوں کے ذریعہ دماغ کے عام بطینی کہفہ کے ساتھ راہ رکھتا ہے۔ اول مجنڈی (Majendie) کا سوراخ۔ وسطی خط میں چوتھے بطین کی چھت کے زیرین حصے میں واقع ہے۔ دوسرے دو سوراخ اس بطین کے جانبی گوشوں کے سروں پر گلاسو فیرنجیئل اعصاب کی بالائی جڑوں کے پیچھے واقع ہیں۔ سب ڈیورل اور سب ایریکنائڈ کہفوں کے درمیان کوئی بلا واسطہ راستہ نہیں ہے۔

سب ایریکنائڈ کہفہ کا نخاعی حصہ ایک وسیع وقفہ ہے۔ اور فقری کنال کے زیرین حصے پر سب سے عظیم ترین ہوتا ہے۔ جہاں ایریکنائڈ ان اعصاب کو ملفوف کرتی ہے جن سے کاڈا ایکوائنا بنتا ہے۔ اوپر یہ دماغی سب ایریکنائڈ کہفہ کے ساتھ مسلسل ہے۔ نیچے یہ دوسرے سیکرل مہرے کے زیرین کنارے کے لیول پر ختم ہوتی ہے۔ یہ ایک طولانی حاجز یعنی سب ایریکنائڈ حاجز کے ذریعہ جزوی طور پر منقسم ہے۔ جو ایریکنائڈ کو پایا میٹر کے ساتھ نخاع کی پچھلی وسطی تجویف کے مقابل ملاتا ہے اور ایک حاجز بناتا ہے۔ جو اوپر غیر مکمل اور سوراخ دار لیکن صدری خطہ میں زیادہ مکمل ہے نخاعی سب ایریکنائڈ کہفہ لگامنٹم ڈنٹیکولیٹم (ligamentum denticulatum) کے ذریعہ پھر تحتی تقسیم پاتا ہے۔ (صفحہ 901)-

FIG. 894.—A diagram showing the positions of the three principal subarachnoid cisternæ.

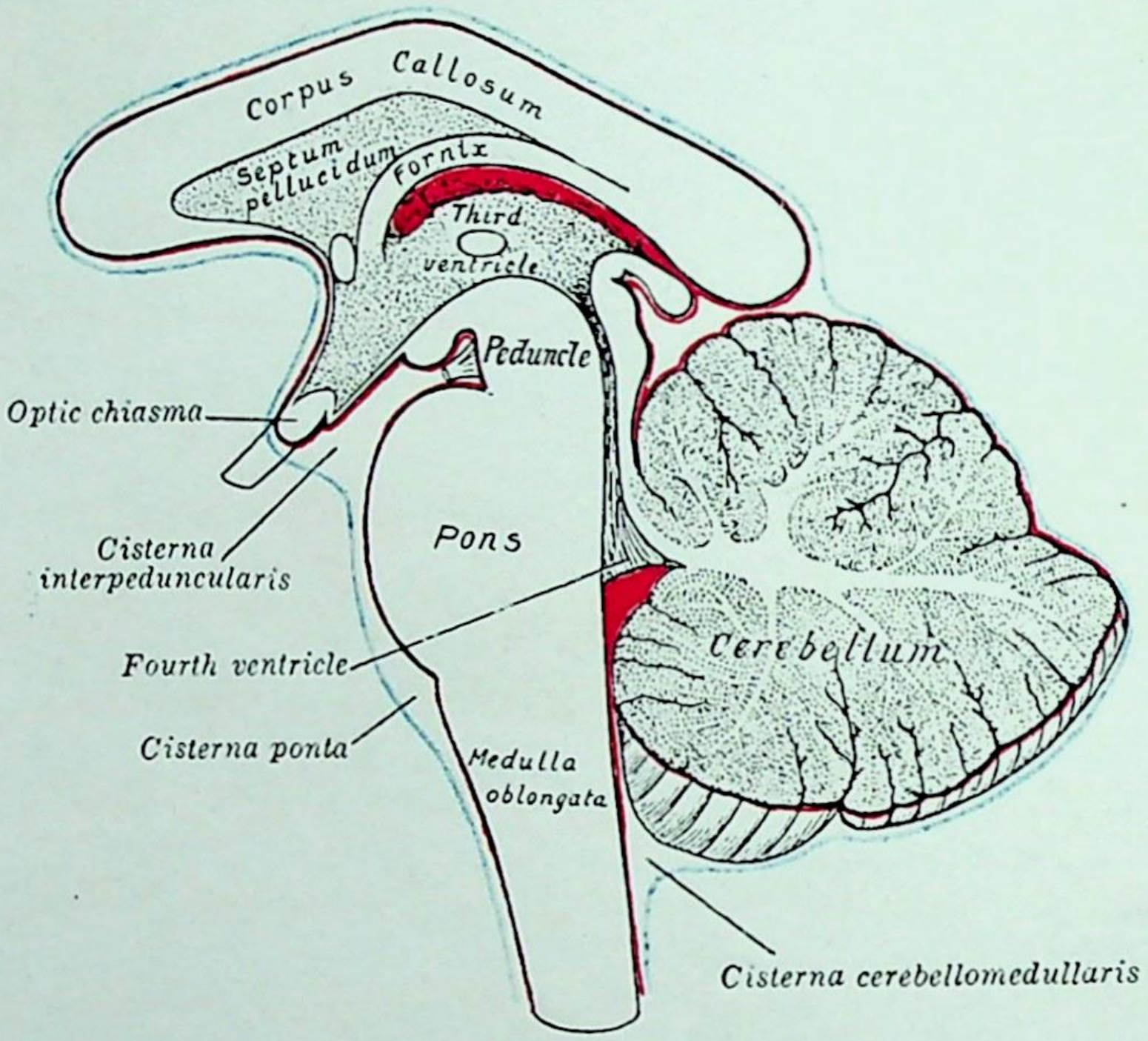
Corpus Callosum
Septum pellucidum
Fornix
Third ventricle
Peduncle
Optic chiasma
Cisterna interpeduncularis
Pons
Fourth ventricle
Cisterna ponta
Medulla oblongata
Cerebellum
Cisterna cerebellomedullaris

ایریکنائڈل آریکہ جات [پکیونی (Pacchionii) کے غدے] (تصویر 895) چھوٹے لحمی ابھار ہیں۔ جو عموماً گچھوں میں جمع ہو جاتے ہیں جو بالائی سہمی - آڑی - اور بعض دوسرے جوفوں کے قریب میں موجود ہوتے ہیں۔ سہمی جوف اور وریدی حفیروں کو اس کے ہر طرف کھول دینے سے یہ آریکہ جات ان حفیروں کے اندر ابھرتے ہوئے ملیں گے۔ غور سے امتحان کرنے پر ان کو اٹھارہ ماہ کی عمر میں دیکھ سکتے ہیں۔ اور دو تین برس کی عمر میں یہ بہت بڑے رقبہ میں بکھرے ہوئے ہوتے ہیں۔ جوں جوں عمر بڑھتی ہے۔ یہ تعداد اور حجامت میں بڑھتے ہیں۔ یہ ایریکنائڈ کے بڑھے ہوئے یا پھولے ہوئے معمولی خملات ہیں۔ جن سے ہڈی جذب ہو جاتی ہے۔ اور جو اس طرح سے کھوپری کی اندرونی دیوار پر گڑھے یا نشیب پیدا کرتے ہیں۔

ساخت۔ حال ہی میں گراس کلارک (Gros Clark) * نے ایریکنائڈل آریکہ جات کی بالیدگی اور ساخت کا مطالعہ کیا ہے۔ نسیجیاتاً ہر ایک آریکہ سب ایریکنائڈ کہفہ کے عطفہ کے طور پر ظاہر ہوتا ہے۔ جو ڈیورامیٹر کی رخنکوں میں گھستا ہے۔ اور چپٹے خلیوں (ایریکنائڈ کے میان حلمہ) سے ڈھکا ہوتا ہے۔ جس میں بڑے بڑے بیضوی نوات اور ہلکا رنگ لینے والا نخزمایہ ہوتے ہیں۔ سب ایریکنائڈ کہفہ میں باریک ریشہ دار بافت کی ایک جالی ہے۔ جس کی کثافت عموماً آریکہ کے مرکز کی نسبت محیط پر زیادہ بڑی ہوتی ہے۔ بڑی عمر میں کیلسیم دار گرہکیں اکثر اس میں ملتی ہیں۔ آریکہ کی چوٹی پر میان حلمی خلیے تعداد میں بڑھ جاتے ہیں۔ اور ایک ٹوپی بناتے ہیں۔ جو گرد کی ڈیورامیٹر میں گھس جاتی ہے۔ اور انٹرا ڈیورل وریدی جوفوں میں سے ایک کے استر میں ضم ہو جاتی ہے۔ ایسا کرتے وقت یہ ایریکنائڈ جھلی کی ایک چھوٹی ڈنڈی باہر نکالتی ہے۔ جس میں سب ایریکنائڈ کہفہ کا ایک عطفہ ہوتا ہے۔ جوف کے 899

---

*(W. E. le Gros Clark, Journal of Anatomy, vol. lv. 1920)

درعلمی استر کے ساتھ ضم ہونیکے مقام پر کے سوا آریکہ سب ڈیورل فضا اور ڈیورا میٹر سے گھرا ہوتا ہے۔ آخرالذکر اپنی دماغی سطح پر دوروں حلمہ کی ایک تہ سے ڈھکا ہوتا ہے۔ اور آریکہ کے آگے کو نکل آنیکی وجہ سے وریدی جوف کے اندر منغمر ہو جاتا ہے

وہ سیال جس کا اشراب سب ایریکنائڈ کہفہ میں کیا جاتا ہے۔ ان آریکہ جات میں چلا جاتا ہے۔ اور یہ بات تجربہ سے معلوم ہوئی ہے۔ کہ یہ سیال ایریکنائڈل خملوں سے ڈیورا میٹر کے وریدی جوفوں میں ولوج (osmosis) سے چلا جاتا ہے۔

دماغی نخاعی سیال ایک صاف۔ ذرا سا قلوی سیال ہے۔ اس کی کثافت نوعی تقریباً ۱۰۰۷ ہے۔ اس میں حل شدہ غیر نامیاتی نمکیات ہوتے ہیں۔ جو دموی پلازما کے نمکیات سے مشابہ ہوتے ہیں۔ اور اس میں پروٹین اور گلوکوس بھی تھوڑی سی مقدار میں ہوتی ہیں۔ یہ سیال دماغ اور نخاع کی نازک ساختوں کو سہارا دیتا اور ان کی حفاظت کرتا ہے۔ اور ان پر یکساں دباؤ کو برقرار رکھتا ہے۔ ایریکنائڈل خملات دموی رو میں جمجمی دماغی نخاعی سیال کی واپسی کے لئے ضروری ساختیں ہیں۔ (*Weed)۔

تشریح اطلاقی مختلف امراض مثلاً آتشک۔ التہاب سحایا (meningitis) اور صبیانی فالج میں ان مادوں میں تبدیلیاں واقع ہوتی ہیں۔ جو اس سیال میں گھلی ہوئی ہیں۔ ان مختلف خلیوں میں جو اس میں معلق ہیں۔ اور یہ تغیرات اکثر تشخیص میں کام آتے ہیں۔

التہاب سحایا کی تشخیص میں بعض اوقات بہت قیمتی شہادت نخاعی جھلیوں میں سوراخ کر کے تھوڑا سا دماغی نخاعی سیال نکال لینے سے مل جاتی ہے۔ علاوہ ازیں کمری سوراخ کا عملیہ بہت سی حالتوں میں علاج کن ہوتا ہے۔ جو ممکن ہے اس وجہ سے ہو کہ تھوڑے سے دماغی نخاعی سیال کا نکال لینا درجمجمی دباؤ کو کم کر کے مریض کی تکلیف کو کم کر دیتا ہے۔ یہ عمل چھوٹی سے چھوٹی جسامت کا منقاب تیسرے اور چوتھے یا چوتھے اور پانچویں مہروں کے پتروں (laminæ) کے درمیان لگامنٹم فلیوم سے اندر سے ڈال کر کیا جاتا ہے۔ نوزائیدہ بچے کا نخاع بھی تیسرے کمری مہرے سے نیچے نہیں پہنچتا۔ اور اس لئے اس ساخت کو ضرر پہنچنے کے خطرہ کے بغیر اس کنال میں

---

* Lewis H. Weed, Carnegie institute of Washington, Contributions to Embryology, vol. 9, 1920.

FIG. 895.—A coronal section through the top of the skull, showing the membranes of the brain, &c. Diagrammatic. (Modified from Testut.)

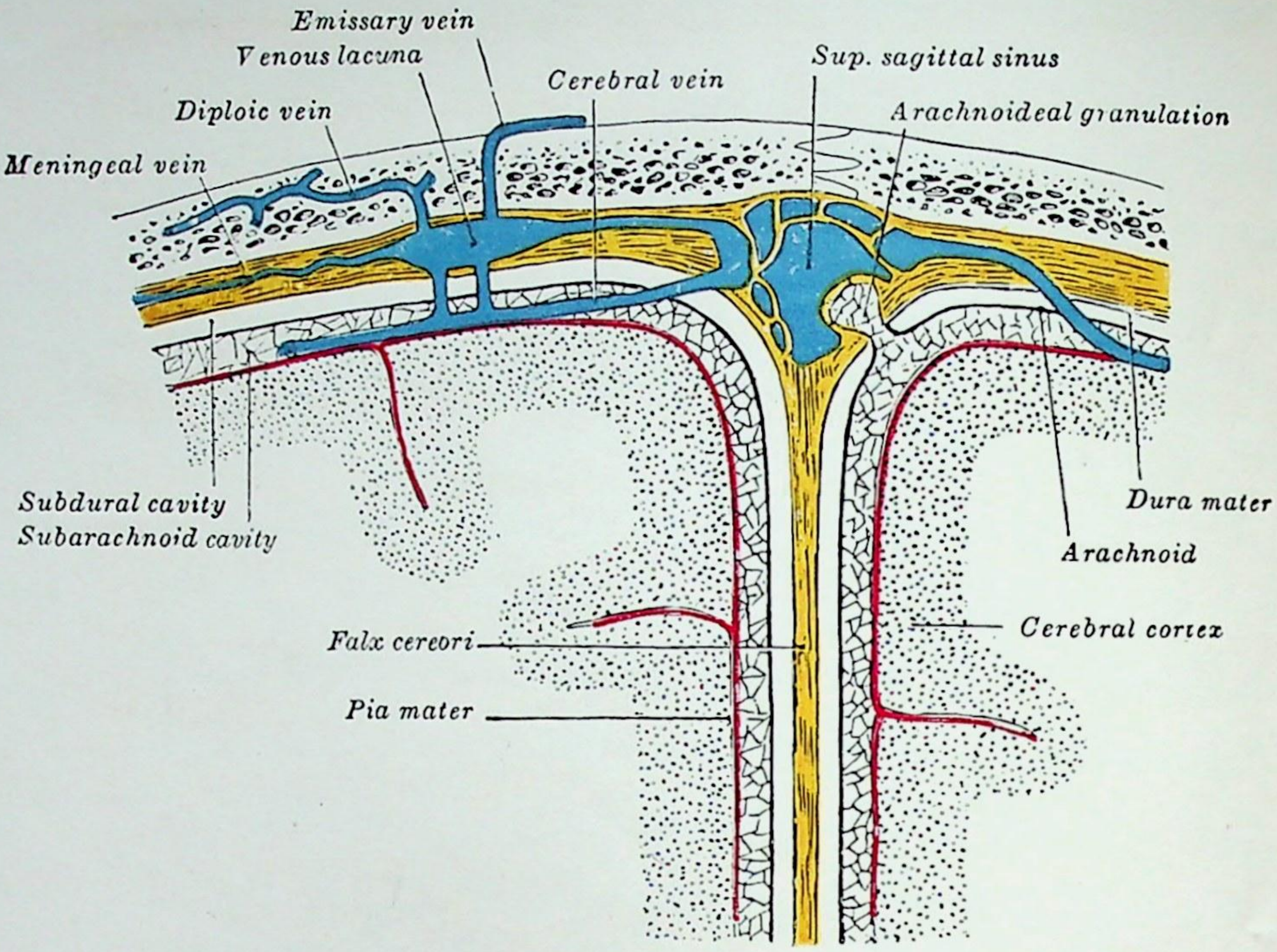
Emissary vein
Venous lacuna
Cerebral vein
Sup. sagittal sinus
Diploic vein
Arachnoideal granulation
Meningeal vein
Subdural cavity
Subarachnoid cavity
Dura mater
Arachnoid
Cerebral cortex
Falx cerebri
Pia mater

FIG. 896.—A transverse section through the medulla spinalis and its membranes. Diagrammatic.


Subdural cavity
SUB ARACHNOID
Post.r Root
Spinal Ganglion
Spinal Nerve
Antr Root
Pia mater
Arachnoid
Dura mater
CAVITY
Subdural cavity

تیسرے اور چوتھے کمری مہرے کے درمیان سوراخ ہو سکتا ہے۔ نقطۂ سوراخ مریض کو پہلو کے بل لٹا کر اور ایلیم کی عرف کے ارفع ترین مقام سے ایک عمودی خط گرا کر بنا سکتے ہیں یہ خط چوتھے کمری مہرے کے شوکی زائدے کے بالائی کنارے کا تقاطع کرے گا۔ اور اس لیول کو ظاہر کرے گا جس پر منقاب کو وسطی خط سے ذرا ایک طرف داخل کرنا چاہئے یہ سوراخ ایک سے زیادہ دفعہ بنانے کی ضرورت پڑ سکتی ہے۔ اور بڑی سے بڑی احتیاط کرنی چاہئے۔ کہ جھلیوں میں جراثیمی سرایت نہ ہو جائے۔ اگر دباؤ میں قابل ذکر زیادتی ہو۔ تو سیال منقاب کے اندر سے خوب آزادی کے ساتھ بہے گا۔

900 نجار کی بنیئی امارات اور علامات کے علاوہ حاد نخاعی التہاب سحایا بعض مخصوص خصوصیات پیش کرتا ہے۔ مہردی ستون کے ساتھ ساتھ درد اور دبانے سے تکلیف محسوس ہونا عام باتیں ہیں۔ اور اسی طرح سوزشی حاصلات کی بناء پر پچھلی عصبی جڑوں کی خراش کی وجہ سے جوارح میں یا دھڑ کے گرد دردوں کا ہونا بھی عام بات ہے۔ اگلی عصبی جڑوں کی خراش عضلوں کے بڑھے ہوئے تناؤ سے ظاہر ہوتی ہے۔ جو اس حد تک جا سکتا ہے۔ کہ یہ تشنج کی حالت میں پہنچ جائیں۔ اور معکوسات بہت بڑھ جائیں۔ یہ بات اکثر سر اور گردن کے پیچھے کی طرف مڑ جانے سے ظاہر ہوتی ہے۔ مرض کے آئندہ درجہ میں معکوسات اکثر ضائع ہو جاتے ہیں۔ اور اس وقت بول و براز بے ارادہ نکل جاتے ہیں۔

دماغی نخاعی سیال کے اندر بعض مادے خاص کر نووکین (novocaine) کا اشراب کرنے سے نخاعی عدم حسیت پیدا کر سکتے ہیں۔ یہ کام ایک پچکاری کے ذریعہ کیا جاتا ہے۔ جو کمری کچوکے کی سوئی کو لگی ہوتی ہے۔ اور جو اس وقت خاص طور پر کار آمد ہے۔ جب کسی وجہ سے عام عادم الحس (anæsthetic) نامناسب ہو۔ لیکن اس طریقہ کے ذریعہ ناف (دسویں صدری عصب) کے لیول سے نیچے کا ہر ایک عملیہ بغیر درد پیدا کئے کیا جا سکتا ہے۔

پایا میٹر

پایا میٹر دماغ اور نخاع کو قریب سے ملفوف کرتا ہے۔ یہ ایک عروقی جھلی ہے۔ جس میں دموی عروق کا باریک جال ہے۔ جن کو نہایت باریک خانہ دار بافت اکھٹا رکھتی ہے۔ دماغی پایا میٹر دماغ کی ساری سطح پر لپٹی ہے۔ دماغی تزریدوں کے درمیان اور دمیغی پیٹروں کے درمیان گھستی ہے۔ اور تیسرے بطین کا ٹیلا کورائڈیا۔ اور جانبی اور تیسرے بطینوں کے کورائڈ ضفیروں (صفحہ 880 سے 882 تک) کو بنانے کے لئے انغماد پاتی ہے۔ جب یہ چوتھے بطین کی چھت کے اوپر سے گزرتی ہے۔ تو اس بطین (صفحہ 839) کا ٹیلا کورائڈیا اور کورائڈ ضفیرے بناتی ہے۔ نیم کروں کی سطحوں پر یہ اپنی عمقی سطح سے ان باریک عروق کے گرد بے شمار غلاف دیتی ہے۔ جو دماغی جرم کے اندر تھوڑے فاصلے تک عمودی رخ میں جاتی ہیں۔ دمیغ کے اوپر یہ جھلی زیادہ نازک ہوتی ہے۔ اس کی عمقی سطح سے نکلنے والی عروق زیادہ چھوٹی ہوتی ہیں۔ اور قشرہ کے ساتھ اس کے تعلقات اتنے قریبی نہیں ہوتے۔

نخاعی پایا میٹر (تصاویر 896, 893) دماغی پایا میٹر کی نسبت زیادہ دبیز۔ زیادہ مضبوط۔ اور کم عروقی ہوتی ہے۔ اس کی وجہ یہ ہے۔ کہ یہ دو تہوں پر مشتمل ہے۔ بیرونی یا زائد تہ اتصالی بافت کے بنڈلوں کے ریشوں سے بنی ہوتی ہے۔ جو اپنے بیشتر حصے میں طولاً مرتب ہوتے ہیں۔ اِن تہوں کے درمیان دریدگی جیسی فضائیں ہیں۔ جو سب ایریکنائڈ کہفہ کے ساتھ راہ رکھتی ہیں۔ اور ایک تعداد دموی عروق کی ہے۔ نخاعی پایا میٹر میڈلا اسپائی نیلس کو ڈھانکتی ہے۔ اور اس کے ساتھ خوب ملی ہوئی ہے۔ آگے

یہ اگلی شق کے اندر ایک حاجز بھیجتی ہے۔ ایک طولانی ریشئی بند جس کو لینیا اسپلنڈنس (linea splendens) کہتے ہیں۔ اگلی سطح کے وسطی خط کے ساتھ ساتھ جاتا ہے۔ اور ایک کسی قدر ایسا ہی بند لیگامنٹم ڈنٹیکولیٹم (ligamentum denticulatum) ہر پہلو پہ واقع ہے۔ کونس میڈلیرس کے نیچے پایامیٹر ایک لمبے نازک ریشے فائلم ٹرمینیل (filum terminale) کی شکل میں چلی جاتی ہے۔ (صفحہ 802)۔

پایامیٹر دماغی اور نخاعی اعصاب کے لئے غلاف بناتی ہے۔ یہ غلاف اعصاب کے ساتھ خوب ملے ہوئے ہوتے ہیں۔ اور ان کی مشترک جھلی والی پوششوں کے ساتھ مخلوط ہو جاتے ہیں۔

901 لیگامنٹم ڈنٹیکولیٹم (ligamentum denticulatum) (تصاویر 893, 924) ایک تنگ ریشہ دار بند ہے۔ جو اگلی اور پچھلی عصبی جڑوں کے درمیان میڈلاّ اسپائی نیلس کے ہر پہلو پر واقع ہے۔ اس کا وسطانی کنارہ میڈلاّ اسپائی نیلس کے پہلو پر پایامیٹر کے ساتھ مسلسل ہے۔ اس کے جانبی کنارے پر مثلث دانت جیسے زائدوں کا ایک سلسلہ ہوتا ہے۔ جن کی نوکیں وقفے چھوڑ چھوڑ کر ڈیورامیٹر سے چپکی ہوتی ہیں۔ یہ زائدے ہر ایک پہلو پر تعداد میں اکیس ہوتے ہیں۔ پہلا زائدہ ورٹبرل آرٹری کے پیچھے اُس مقام پر تقاطع کرتا ہے۔ جہاں یہ رگ ڈیورامیٹر کو چھیدتی ہے۔ اور یہ زائدہ اس شریان کے ذریعہ پہلے عنقی عصب سے الگ رہتا ہے۔ یہ ڈیورامیٹر کے ساتھ فورمین میگنم کے کنارے سے عین اوپر ہائپوگلاسل عصب سے ۱،۲۵ سنٹیمیٹر پیچھے چپکا رہتا ہے۔ آخری زائدہ بارھویں صدری اور پہلے کمری اعصاب کے نکاسوں کے درمیان واقع ہے۔ اور ایک تنگ ترچھے بند پر مشتمل ہے۔ جو کونس میڈلّیرس (conus medullaris) سے نیچے کو اور جانب کو جاتا ہے۔ پارسنز (Parsons)*

---

* Poceedings of the Anatomical Society of Great Britain and Ireland, 1915.

دماغی اعصاب

دماغی اعصاب کے بارہ جوڑ ہیں۔ جن کے نام آگے سے پیچھے حسبِ ذیل ہیں۔

پہلا	اولفیکٹری	(olfactory)	شمی
دوسرا	آپٹک	(optic)	بصری
تیسرا	آکولوموٹر	(oculomotor)	چشمی حرکی
چوتھا	ٹراکلیر	(trochlear)	چرخی
پانچواں	ٹرائجمینل	(trigeminal)	ثلاثی توامی
چھٹا	ایبڈوسنٹ	(abducent)	مبعد
ساتواں	فیشیل	(fascial)	وجہی
آٹھواں	اکوسٹک	(acoustic)	سمعی
نواں	گلاسوفیرنجیل	(glossopharyngeal)	لسانی بلعومی
دسواں	واگس	(vagus)	تائیہ
گیارھواں	ایکسسری	(accessory)	معین
بارھواں	ہائپوگلاسل	(hypoglossal)	تحت اللسانی

یہ اعصاب دماغ کے ساتھ ملحق ہیں۔ اور جمجمہ کے قاعدے کے سوراخوں میں سے گزرتے ہیں۔ **حرکی** یعنی برآرندہ دماغی اعصاب دماغ کے اندر اُن عصبی خلیوں سے نکلتے ہیں۔ جن سے ان کے **ابتدائی نوات** بنتے ہیں۔ انٹرنل کیپسول کے جینیکولیٹ (geniculate) ریشے ان کا تعلق دماغی قشرہ کے ساتھ کر دیتے ہیں۔ یہ ریشے قشرہ کے حرکی رقبہ کے

خلیوں سے اٹھتے ہیں۔ وسطی خط کا تقاطع کرتے ہیں۔ اور حرکی جمجمی اعصاب کے ابتدا کے نواتوں کے خلیوں کے گرد تشجر کر کے ختم ہو جاتے ہیں۔ حسی یا درآرندہ دماغی اعصاب ایسے عصبی خلیوں سے نکلتے ہیں۔ جو دماغ سے باہر ہیں۔ یہ عصبی خلیے جمع ہو کر اعصاب کے تنوں پر عقدے بناتے ہیں، یا اطرافی حسی اعضا مثلاً ناک، آنکھ، اور کان میں واقع ہوتے ہیں۔ ان خلیوں کے مرکز جو زائدے دماغ میں جاتے ہیں۔ اور وہاں ان عصبی خلیوں کے گرد تشجر کرتے ہوئے ختم ہوتے ہیں۔ جو گروہوں میں جمع ہو کر معمولی حسی اعصاب کے اختتام کے نواتت بناتے ہیں۔ ان نواتوں کے خلیوں سے ریشے نکلتے ہیں۔ اور مخالف سمت کی طرف تقاطع کر کے لمنسکس (lemniscus) میں مل جاتے اور اس طرح ان نواتوں کو بلا واسطہ یا بالواسطہ دماغی قشرہ کے ساتھ ملا دیتے ہیں۔

اولفیکٹری اعصاب (تصویر 897)

اولفیکٹری اعصاب یا اعصاب شامہ ناک کے کہفہ کے شمی خطہ کی مخاطی جھلی میں پھیلے ہوئے ہیں۔ یہ خطہ بالائی انفی کانچا (concha) اور انفی حاجز (nasal septum) کے مقابل کے حصہ پر مشتمل ہے۔ عصبی ریشے انفی مخاطی جھلی کے شمی خلیوں کے مرکزی یا عمقی زائدوں سے نکلتے ہیں۔ اور جمع ہو کر ایسے بنڈل بناتے ہیں۔ جو ایک دوسرے کا تقاطع مختلف سمتوں میں کرتے ہیں۔ اور اس طرح مخاطی جھلی میں ضفیرہ نما جال کی شکل پیدا کرتے ہیں۔ پھر یہ تقریباً بیس شاخوں میں جمع ہو جاتے ہیں۔ جو جانبی اور وسطانی گروہوں کی شکل میں اتھمائڈ ہڈی کے لیمینا کربروسا (lamina cribrosa) کو چھیدتے ہیں۔ اور اولفیکٹری بصلہ کی گولکوں میں ختم ہوتے ہیں۔ (تصویر 898)۔ ہر ایک شاخ پر ڈیورا میٹر اور پایا میٹر سے نلی نما پوششیں آتی ہیں۔ متقدم الذکر ناک کے گرد عظمہ میں ابہ چلی جاتی ہے۔ اور موخر الذکر عصب کے عصبی غلاف میں۔

شمی اعصاب غیر لب پوش ہوتے ہیں۔ اور محوری استوانوں سے بنتے ہیں۔ جن کے گرد نواتت دار پوششیں ہوتی ہیں۔ جن میں البتہ معمولی

غیر لب پوش عصبی ریشوں کی پوششوں کی نسبت کم نوات ہوتے ہیں۔

اولفیکٹری اعصاب کے ساتھ بہت قریب کا تعلق رکھنے والے اعصاب کا ایک جوڑ ہوتا ہے جن کو نروائی ٹرمینیلیز (nervi terminales) کہتے ہیں۔

سب سے پہلے یہ اعصاب ادنی ریڑھ دار جانوروں میں دیکھے گئے تھے۔ لیکن
اب ان کا وجود انسانی مضغہ اور جوان میں بھی ثابت ہو گیا ہے۔ یہ اعصاب زیادہ تر
902 غیر لُب پوش عصبی ریشوں سے بنے ہوتے ہیں۔ اور ان ریشوں کے اوپر دو قطبی اور کثیر
قطبی عصبی خلیوں کے چھوٹے چھوٹے گروہ ملتے ہیں۔ ہر ایک عصب مطابق اولفیکٹری
قطعہ کے وسطانی پہلو کے ساتھ ساتھ جاتا ہے۔ اور اس کی شاخیں اتھمائڈ ہڈی کے
لیمنیا کربر وسا میں سے گزرتی ہیں۔ اور انفی مخاطی جھلی میں پھیلتی ہیں۔ مرکز کی طرف یہ عصب
اولفیکٹری ٹرائگون (olfactory trigone) پر دماغ سے ملا ہوا ہے۔ بعض جانوروں
میں اس کے ریشوں کا سراغ لیمینا ٹرمینیلس تک ملا ہے۔ اور بعض میں ہائپوتھیلیمس کے
نیچے کے خطہ تک۔ اس کا فعل معلوم نہیں۔ بعض کا رجحان اس نظریہ کی طرف ہے۔ کہ یہ
مشارکی کے راسی حصے کا آگے کی طرف والا بڑھاؤ ہے۔ جو انفی کہفہ کی دموی عروق اور غدّوں میں پھیلتا ہے۔

903 قشرہ میں اولفیکٹری مرکز کا تعلق عموماً ہائنکیفیلان (rhinencephalon) سے ہوتا ہے (صفحہ 867)۔

تشریح اطلاقی۔ سر کی ان شدید ضربوں میں جن میں کھوپری کے قاعدے کا اگلا حفرہ ماؤف ہوتا ہے۔ اولفیکٹری بصلہ اولفیکٹری اعصاب سے الگ ہو سکتا ہے۔ یا اعصاب ٹوٹ سکتے ہیں۔ اور قوت شامہ زائل ہو جاتی ہے (عدم الشامہ: anosmia)۔

عدم الشامہ بعض اوقات ناک کی شدید سرایتوں کے بعد واقع ہوتا ہے۔

آپٹک نرو (تصویر 899)

آپٹک نرو یعنی عصب بصری آنکھ (مقلہ: eye ball) میں پھیلتا ہے۔ اس کے بیشتر ریشے درآرندہ ہوتے ہیں۔ اور شبکیہ

FIG. 897.—The nerves of the septum of the nose. Right side.

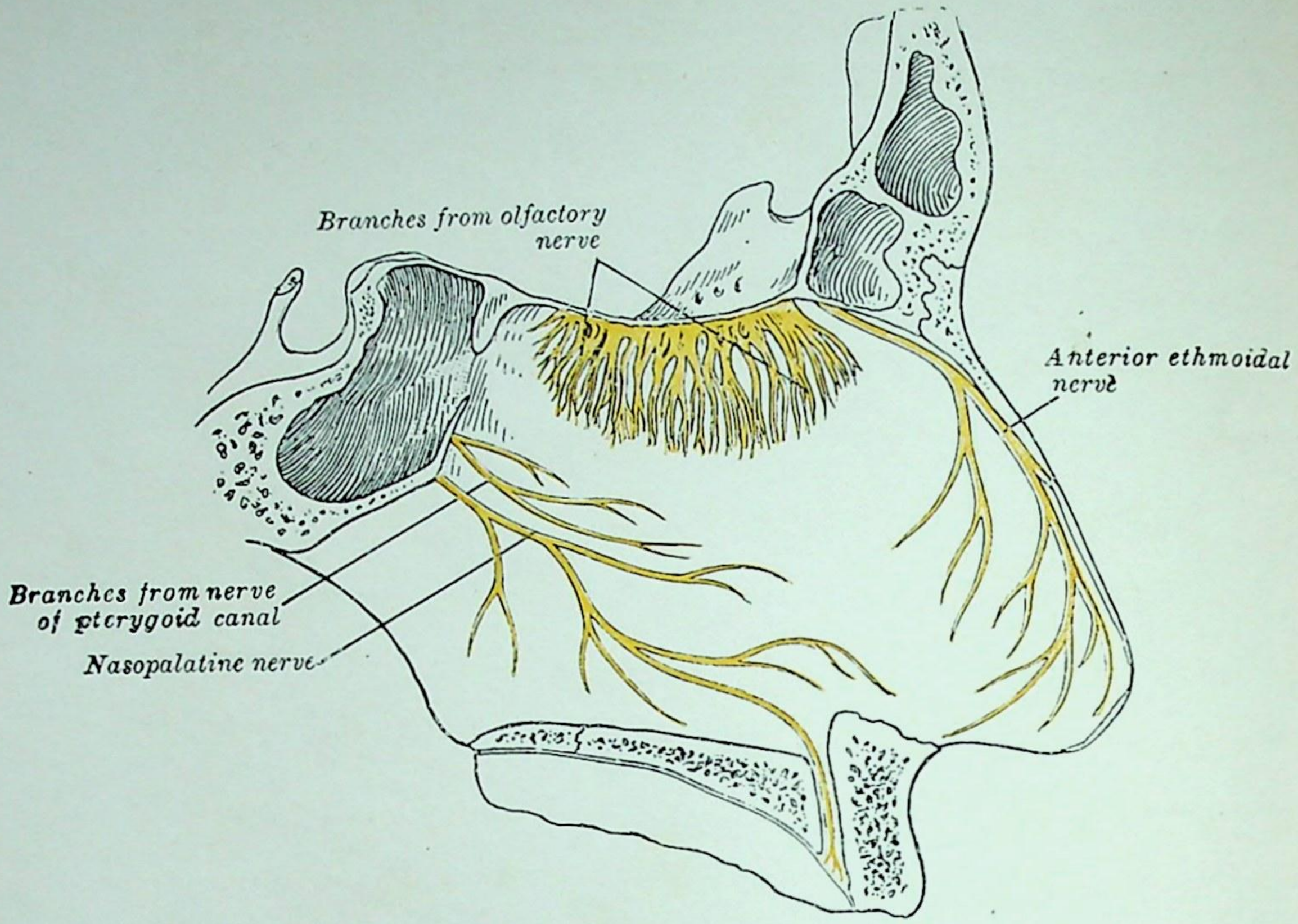
Branches from olfactory nerve
Anterior ethmoidal nerve
Branches from nerve of pterygoid canal
Nasopalatine nerve

FIG. 898.—A plan of the olfactory neurons.

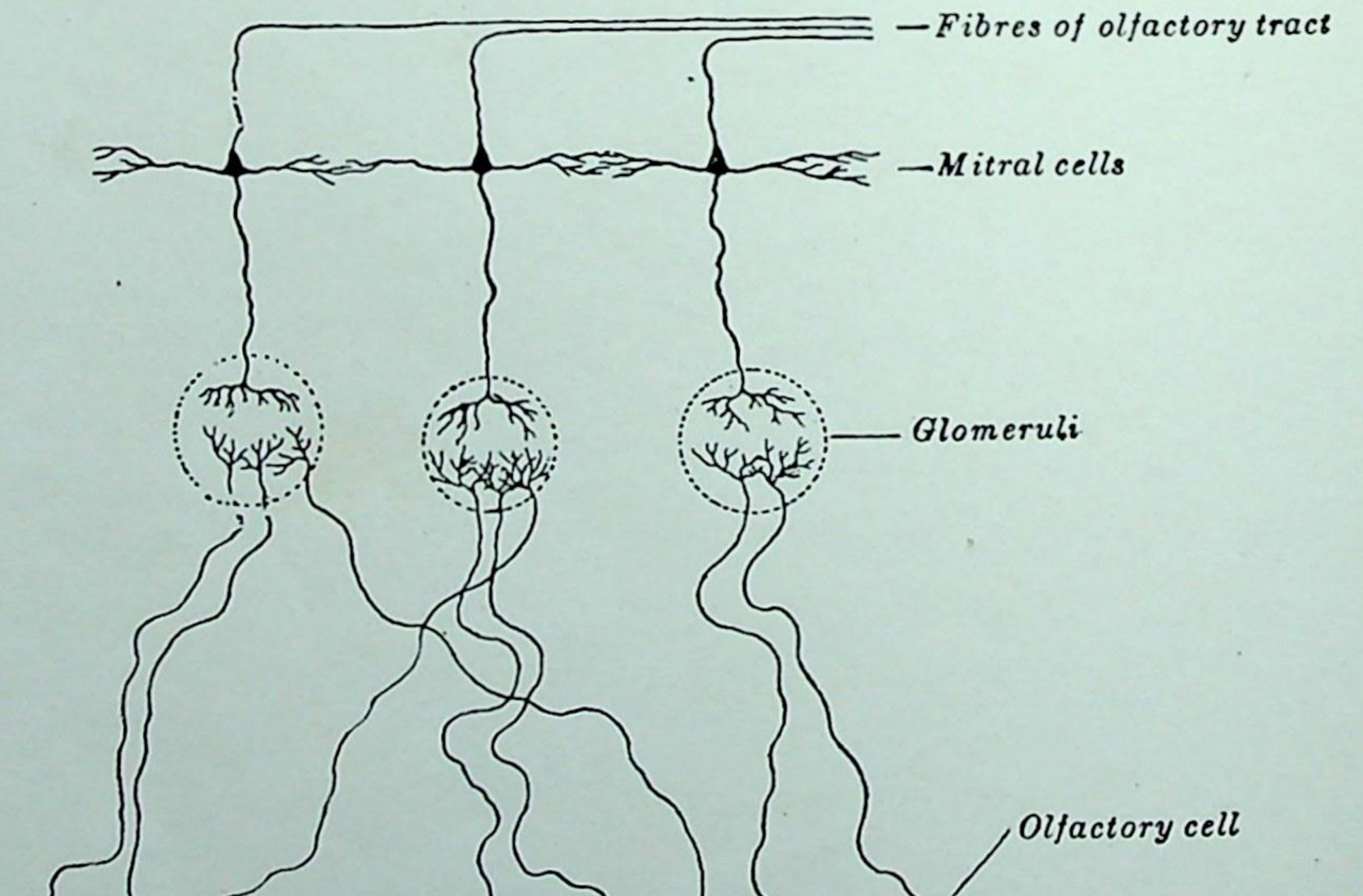
Fibres of olfactory tract
Mitral cells
Glomeruli
Olfactory cell
Olfactory epithelium

FIG. 899.—The left optic nerve, the optic chiasma, and the optic tracts. Inferior aspect.

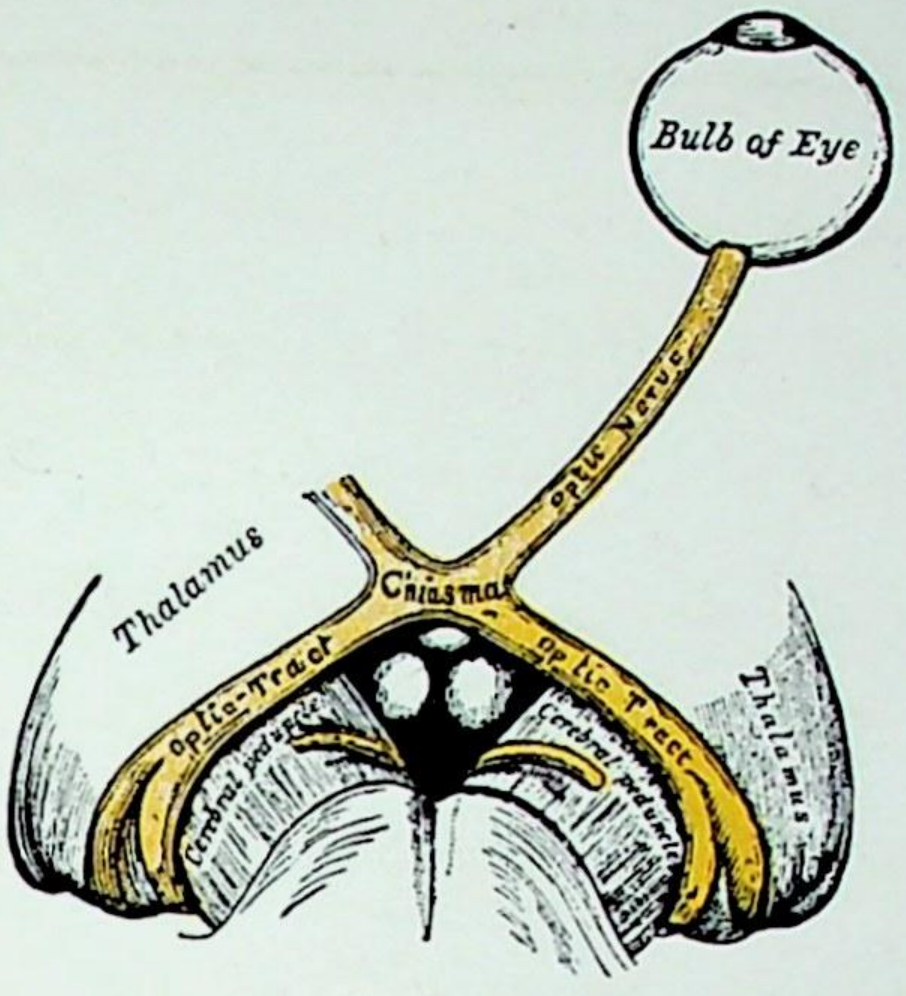
Bulb of Eye
Optic Nerve
Thalamus
Chiasma
Optic Tract
Optic Tract
Cerebral peduncle
Cerebral peduncle
Thalamus

FIG. 900 —A scheme showing the central connexions of the optic nerves and optic tracts.

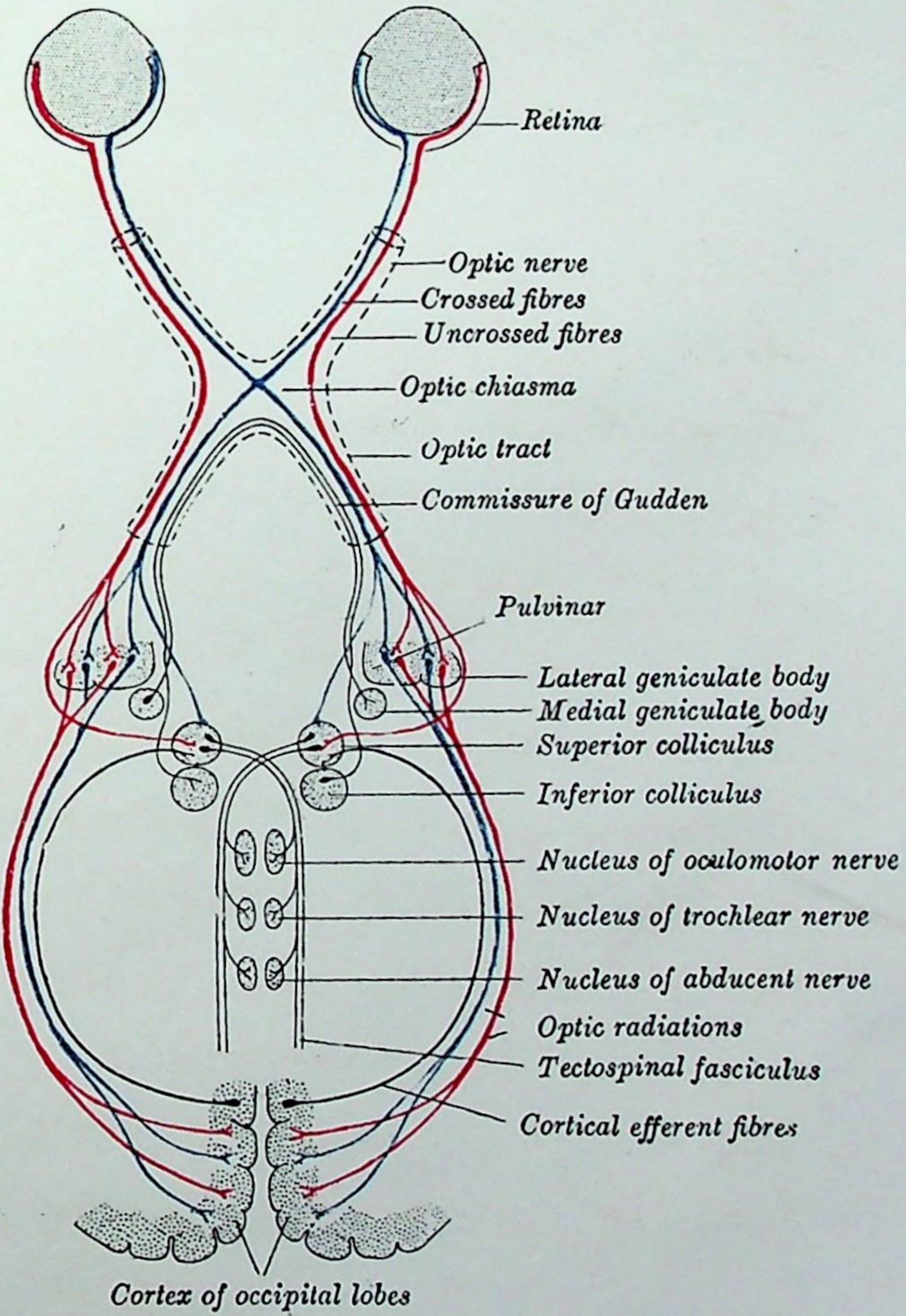
Retina
Optic nerve
Crossed fibres
Uncrossed fibres
Optic chiasma
Optic tract
Commissure of Gudden
Pulvinar
Lateral geniculate body
Medial geniculate body
Superior colliculus
Inferior colliculus
Nucleus of oculomotor nerve
Nucleus of trochlear nerve
Nucleus of abducent nerve
Optic radiations
Tectospinal fasciculus
Cortical efferent fibres
Cortex of occipital lobes

(صفحہ 1021) کی عقدہ دارنہ کے عصبی خلیوں میں شروع ہوتے ہیں۔ لیکن تھوڑے سے ریشے برآرندہ ہوتے ہیں۔ اور دماغ کے زیرین بصری مرکزوں کے عصبی خلیوں سے اٹھتے ہیں۔ (صفحہ 905) نمو کے لحاظ سے اعصاب بصری اور دونوں شبکیے دماغ کے حصے ہیں (صفحہ 104)۔

آپٹک عصب کے ریشے شبکیہ کی سب سے اندر والی تہ (اسٹریٹم آپٹیکم: stratum opticum) بناتے ہیں۔ یہ مستدق ہو کر آپٹک ڈسک (optic disc) کو جاتے ہیں۔ اور وہاں شبکیہ کی بیرونی تہوں۔ کورائڈ کوٹ۔ اور اسکلیرا کے لیمینا کربروسا کو آنکھ کے ڈھیلے کے پچھلے حصے پر اس کے مرکز سے تقریباً تین یا چار میلیمیٹر ناک کی جانب چھیدتے ہیں۔ جب یہ عصبی ریشے لیمینا کربروسا کو چھیدتے ہیں۔ تو اپنی لبی پوششیں حاصل کرتے ہیں۔ اور بنڈلوں میں مرتب ہو جاتے ہیں۔ جن کے ملنے سے آپٹک نرو بنتا ہے۔

آپٹک نرو تقریباً ۴ سنٹی میٹر لمبا ہے۔ اور حلقۂ چشم کے کہفہ کے پچھلے حصے میں سے عقبی اور وسطانی رخ میں جاتا ہے۔ پھر یہ آپٹک فورمین میں سے ہو کر جمجمی کہفہ میں چلا جاتا ہے۔ اور آپٹک کیازما میں مل جاتا ہے۔ اس عصب کا محجر کے اندر کا حصہ تقریباً ۲۵ میلیمیٹر لمبا ہوتا ہے اور کسی قدر خمدار ممر رکھتا ہے۔ اس عصب کا طول آپٹک فورمین اور آنکھ کے مقلہ کے درمیان کے فاصلہ کی نسبت تقریباً چھ میلیمیٹر زیادہ لمبا ہوتا ہے۔ پیچھے جاکر یہ عصب رکٹس عضلوں سے خوب گھرا ہوا ہے۔ لیکن آگے ان عضلوں سے تھوڑی سی چربی کے ذریعہ الگ ہو جاتا ہے۔ جس میں سیلیری عروق اور اعصاب موجود ہیں۔ سیلیری عقدہ اس عصب اور رکٹس لیٹریلس عضلہ کے درمیان واقع ہے۔ اس عصب کی زیر وسطانی سطح میں آنکھ کے مقلہ کے پیچھے تقریباً ۱۲ میلیمیٹر کے فاصلہ پر ریٹینا کی مرکزی شریان اور ورید داخل ہوتی ہیں۔ جو پھر عصب کے مرکز میں آپٹک ڈسک تک آگے کو چلی جاتی ہیں۔ آپٹک فورمین کے اندر یہ عصب آفتھیلمک شریان سے

اوپر اور وسطانی جانب واقع ہے۔ اور وسطانی جانب یہ عصب ہڈی کے ایک پتلے پتر کے ذریعہ اسفینائڈ ہڈی اور اتھمائڈ ہڈی کے پچھلے ہوائی جوفوں سے الگ رہتا ہے۔ فورمین کے سامنے نیزو سیلیری (nasociliary) عصب اور آفتھیلمک آرٹری اس عصب کا انقطاع کر کے آگے کو اور وسطانی جانب جاتے ہیں۔

آپٹک نرو کا میان جسمی حصہ جو تقریباً ۱۰ ملیمیٹر لمبا ہے آپٹک فورمین سے آپٹک کیازما تک آگے کو اور وسطانی جانب جاتا ہے۔ اس کے اوپر اولفیکٹری قطعہ اور گائرس رکٹس (gyrus rectus) کے پچھلے حصے ہوتے ہیں۔ اور کیازما کے قریب انٹیریر سیریبرل آرٹری واقع ہے۔ اس کے جانبی پہلو پر انٹرنل کیراٹڈ آرٹری ہوتی ہے۔

آپٹک نرو زیادہ تر باریک لپ پوش ریشوں سے بنا ہوتا ہے۔ اور تین غلافوں میں بند ہے۔ جو دماغ کی جھلیوں کے ساتھ مسلسل ہیں۔ اور آنکھ کے مقلہ کی پشت تک چلی جاتی ہیں۔ بیرونی غلاف جو ڈیورامیٹر سے بنتا ہے۔ دبیز اور ریشہ دار ہوتا ہے۔ اور آگے کی طرف آنکھ کے مقلہ کے اسکلیرا میں ختم ہو جاتا ہے۔ درمیانی غلاف جو ایریکنائڈ جھلی سے نکلتا ہے۔ پتلا اور نازک ہوتا ہے۔ یہ ڈیورا کے نیچے والے کہفہ کے ذریعہ بیرونی غلاف سے اور ایریکنائڈ کے نیچے والے کہفہ کے ذریعہ اندرونی غلاف سے الگ رہتا ہے۔ اندرونی غلاف جو پایامیٹر سے نکلتا ہے۔ عروقی ہوتا ہے۔ اور عصب کو بہت قریب سے گھیرتا ہے۔ اس کی عمقی سطح سے حاجزات نکل کر عصب کے اندر جاتے ہیں۔ اور پھر منقسم ہو کر اور دوبارہ مل کر ایسے کثیر الاضلاع رقبے بناتے ہیں۔ جن میں عصبی ریشوں کے بنڈل واقع ہیں۔ اندرونی غلاف سے بھی ایک پوشش ریٹینا کی مرکزی عروق پر آپٹک ڈسک تک جاتی ہے۔

آپٹک کیازما یا کمیشر جو دونوں آپٹک اعصاب کے ملنے سے بنتا ہے، شکل میں کسی قدر چوپہل ہوتا ہے۔ یہ اسفینائڈ ہڈی کی ایک تجویف موسوم

904

یہ سلکس کیازمیٹیکس (sulcus chiasmaticus) سے تھوڑی دور پیچھے۔
ٹیوبرکیولم سیلی (tuberculum sellæ) اور ڈائفراما سیلی (diaphragma
sellæ) کے اگلے حصے کے اوپر واقع ہے۔ یہ تیسرے بطین کے فرش
کا اگلا حصہ بناتا ہے۔ اور اوپر لیمینا ٹرمینلس سے متعلق ہے۔ اور نیچے
سسٹرنا کیازمیٹس (cisterna chiasmatis) کے ساتھ جو اس کو ڈائفراما سیلی
کے اگلے حصے سے الگ کرتا ہے۔ آگے اینٹیریر سیریبرل اور اینٹیریر کومیونی
کیٹنگ شریانوں کے ساتھ۔ پیچھے ٹیوبر سائنیریم کے ساتھ اور جانب میں
اینٹیریر پرفوریٹڈ سبسٹانس اور انٹرنل کیراٹڈ آرٹری کے ساتھ۔ آپٹک اعصاب کے ریشے آپٹک
کیازما کے اندر جزوی طور پر تقاطع کرتے ہیں (تصویر 900)۔ ہر ایک ریٹینا
کے وسطانی (انفی) نصف کے ریشے وسطی خط کا تقاطع کیازما کے اگلے حصے
میں کرتے ہیں۔ اور سمتِ مخالف کے آپٹک ٹریکٹ میں داخل ہوتے ہیں
ہر ایک ریٹینا کے جانبی (ٹمپورل) نصف کے ریشے تقاطع نہیں کرتے۔ مگر
کیازما کے جانبی حصے کے اندر سے پیچھے کی طرف اسی جانب کے آپٹک ٹریکٹ
میں چلے جاتے ہیں۔ کیازما کا پچھلا حصہ ان ریشوں پر مشتمل ہے۔ جو وسطی خط
کا تقاطع کرتے ہیں۔ مگر آپٹک اعصاب کے حصے نہیں بنتے۔ یہ ریشے ایک
جانب کے میڈیل جینیکولیٹ (geniculate) باڈی کو دوسرے جانب کے 905
انفیریئر کالیکولس کے ساتھ ملاتے ہیں۔ اور کمیشر آف گڈن (Gudden)
کہلاتے ہیں۔

آپٹک ٹریکٹ (تصویر 818) ان عصبی ریشوں کا ایک استوانی بنڈل
ہے۔ جو آپٹک کیازما سے پیچھے کو اور جانبی جانب جاتا ہے۔ یہ ٹریکٹ اینٹیریر
پرفوریٹڈ سبسٹانس اور ٹیوبر سائنیریم کے درمیان گزرتا ہے۔ اور سیریبرل
پیڈنکل کی زیریں سطح پر پہنچتا ہے۔ جہاں یہ چپٹا ہو جاتا ہے۔ پھر یہ سیریبرل
پیڈنکل کے گرد گھومتا اور اس سے چپک جاتا ہے۔ اور ایک وسطانی اور
ایک جانبی جڑ میں تقسیم ہو جاتا ہے۔ وسطانی جڑ کے ریشوں سے کمیشر آف گڈن
بنتا ہے۔ جس کا ذکر پہلے ہو چکا ہے۔ جانبی یعنی بڑی جڑ لیٹرل جینیکولیٹ باڈی

تھیلیمس کے پلوائنار (pulvinar) اور سوپیریئر کالیکولس (سوپیریئر کواڈری جیمینل باڈی) میں ختم ہوتی ہے۔ اور یہی ساختیں زیریں بصری مراکز ہیں لیٹرل جینکیولیٹ باڈی اور پلوائنار کے خلیوں سے وہ ریشے نکلتے ہیں جن کو آپٹک ریڈی ایشنز (radiations) کہتے ہیں۔ جو انٹرنل کیپسول کے آکسیپٹل حصے میں سے گزر کر اعلیٰ تر یا قشری بصری مرکز میں جاتے ہیں۔ جو کیونیس کے اندر اور کیلکیرائن فشر کے قریب میں واقع ہے۔ سوپیریئر کالیکولس سے آنے والے بہت سے برآرندہ ریشے وسطی خط کا تقاطع کرتے ہیں۔ اور وسطانی طولانی لچھی کے اندر نیچے اترتے ہیں۔ بعض تو آکولوموٹر ٹراکلیر اور ایبڈ وسنٹ اعصاب کے نواتوں میں ختم ہوتے ہیں۔ اور بعض (ٹکٹو اسپائنل = tectospinal ریشے) اسپائنل میڈلا کو چلے جاتے ہیں۔

تشریح اطلاقی۔ آپٹک نرو میں عجیب طور پر یہ اہمیت ہے۔ کہ التہاب اعصاب (neuritis) کا مقام بن جائے یا مرکزی نظام عصبی کے امراض میں قبول پذیر ہو۔ اور عموماً ان دونوں امراض کے درمیان مرضیاتی تعلق کا پتہ چلانا نہایت مشکل ہوتا ہے۔ البتہ اس عصب کی تشریح کے متعلق کچھ باتیں ہیں۔ جو اس عصب کے امراض اور میان جسمی بیماری کے اکثر ایک ساتھ واقع ہونے پر روشنی ڈالتی ہیں۔ (۱) اس کے طریقۂ نمو اور اس کی ساخت کا خیال کرتے ہوئے آپٹک عصب کو دماغی جرم کا ایک بڑھاؤ جاننا چاہئے۔ نہ کہ ایک معمولی دماغی عصب۔ (۲) یہ عصب تینوں دماغی جھلیوں سے غلاف لیتا ہے۔ اور یہ تینوں غلاف ایک دوسرے سے ان فضاؤں کے ذریعہ الگ ہیں۔ جو زیر جافی اور زیر عنکبوتی کہفوں کے ساتھ الگ الگ راہ رکھتی ہیں۔ سب سے اندرونی غلاف عصب کے اندر آرٹیریا سنٹریلس ریٹینی (arteria centralis retinæ) کے گرد ایک زائدہ بھیجتا ہے۔ اور اس کی ساخت میں ضم ہو جاتا ہے۔ چنانچہ اغشیہ (meninges) یا دماغ کی التہابی بیماریاں ان فضاؤں کے ساتھ ساتھ یا عصب کے اندر کی میان ساختی اتصالی بافت کے ساتھ ساتھ پھیل سکتی ہیں۔

التہاب عصب بصر یا پیپلائٹس (papillitis) ("دھندلی قرص" choked disc) جو اکثر میان جمجمی سلعہ اور اس کے ساتھ بڑھے ہوئے میان جمجمی تناؤ کے مریضوں میں اکثر دیکھی جاتی ہے۔ غالباً آپٹک نرو کے غلاف میں دباؤ کے بڑھ جانے سے پیدا ہوتی ہے۔ جو بڑی زیر عنکبوتی فضا کے اندر کے سیال کی زیادتی سے ہوتا ہے۔ اس فضا کے ساتھ یہ غلاف راست راہ رکھتا ہے۔ اگر جیسا کہ مثلاً اندرونی ہائڈروکیفیلس (hydrocephalus) میں جو سیریبرو سپائنل نخار کی ایک پیچیدگی ہوتا ہے۔ زیر عنکبوتی فضا کے سیال کی مقدار میں کوئی زیادتی نہ ہو۔ تو التہابِ عصب بصر نہیں ہوگا۔ حالانکہ میان جمجمی تناؤ اتنا بڑھ جائے۔ کہ مریض کی موت کا باعث ہو۔

آپٹک کیازما میں ریشوں کا ممر ایک اہم مرضیاتی تعلق رکھتا ہے۔ اور بہت مباحثہ کی چیز رہ چکا ہے۔ خرد بینی امتحان۔ تجربات اور مرضیات، سب اسی واقعہ کی طرف اشارہ کرتے معلوم ہوتے ہیں۔ کہ ریشوں کا تقاطع جزوی ہوتا ہے۔ ہر ایک آپٹک ٹریکٹ ہر ایک آنکھ کے مطابقی نصف کو رسد پہنچاتا ہے۔ چنانچہ دایاں ٹریکٹ ہر ایک آنکھ کے داہنے نصف کو رسد پہنچاتا ہے۔ اور بایاں ٹریکٹ ہر ایک آنکھ کے بائیں نصف کو۔ اس کے ساتھ ہی شارکو صاحب (Charcot) کا خیال جس کو عام مقبولیت بھی حاصل ہے۔ یہ ہے کہ وہ ریشے جو آپٹک کیازما میں تقاطع نہیں کرتے۔ کارپورا کواڈری جیمینا میں تقاطع کرتے ہیں۔ اس لئے ایک جانب کے دماغی مرکز کا ضرر (lesion) مقابل کی آنکھ کو بالکل اندھا کر دیتا ہے۔ کیونکہ تقاطعی ریشوں کے دونوں سٹ برباد ہو جاتے ہیں۔ لیکن ایک ہی ٹریکٹ مثلاً دایاں مرض کی وجہ سے برباد ہو جائے۔ تو دونوں ریٹینی کے دائیں نصف میں نابینائی ہوگی۔

ایک آگے سے پیچھے کی تراش جو کیازما میں سے گزرے تقاطع کرنیوالے ریشوں کو تقسیم کرے گی۔ اور اس لئے ہر ایک آنکھ کے وسطانی نصف کی نابینائی پیدا کرے گی۔ اور آپٹک کیازما کے پہلو کے کنارے کی تراش

اسی جانب کی ریٹینا کے جانبی نصف کو اندھا کر دے گی۔ ہائپوفیسس (hypophysis) کے اندر ٹیومر ہو جانے کی ایک ابتدائی علامت کیازما پر دباؤ ہے۔

عصب بصر۔ آربٹ کے صدمات اور امراض کھوپری کے قاعدے کے اگلے حفرے کی کسروں۔ خود آربٹ کی سلعات۔ یا ان سلعات میں جو قریب کے حصے سے اس کہفہ پر حملہ کریں۔ ماؤف ہو سکتا ہے۔

اکولوموٹر عصب (تصویر 902 تا 904)

اکولوموٹر عصب سوائے آبلیکس سوپیریر (obliquus superior) اور ریکٹس لیٹریلیس (rectus lateralis) کے سارے بصری عضلوں کو رسد پہنچاتا ہے۔ سیلیری گینگلیئن (ciliary ganglion) کے ساتھ اپنے تعلق کے ذریعہ یہ عصب سفنکٹر پیوپیلی (sphincter pupillæ) اور سیلی ایرس (ciliaris) عضلوں کو بھی رسد پہنچاتا ہے۔

اکولوموٹر عصب کے ریشے اس نواۃ سے اٹھتے ہیں۔ جو سیریبرل ایکویڈکٹ (aqueduct) کے فرش کے بالائی حصے کے رمادی مادے میں واقع ہے۔ اور ایکویڈکٹ کے سامنے تھوڑی دور تک تیسرے بطین (ventricle) کے فرش میں جاتی ہے۔ اس نواۃ سے ریشے آگے 906 کی طرف ٹگمنٹم۔ ریڈ نیوکلیس۔ اور سبسٹنشیا نائگرا (substantia nigra) کے وسطانی حصے میں سے گزر کر خموں کا ایک سلسلہ بناتے ہیں۔ جو جانبی طرف محدب ہیں۔ اور یہ ریشے سیریبرل پیڈنکل (تصویر 842) کے وسطانی جانب پر اکولوموٹر تجویف سے نکلتے ہیں۔

اکولوموٹر نرو کا نواۃ خلیوں کے ایک مسلسل ستون پر مشتمل نہیں ہے۔ بلکہ چھوٹے چھوٹے کئی نواتوں میں منقسم ہے جو دو گروہوں اگلے

FIG. 901.—A scheme showing the different groups of cells which constitute, according to Perlia, the nucleus of origin of the oculomotor and trochlear nerves. (Testut.)

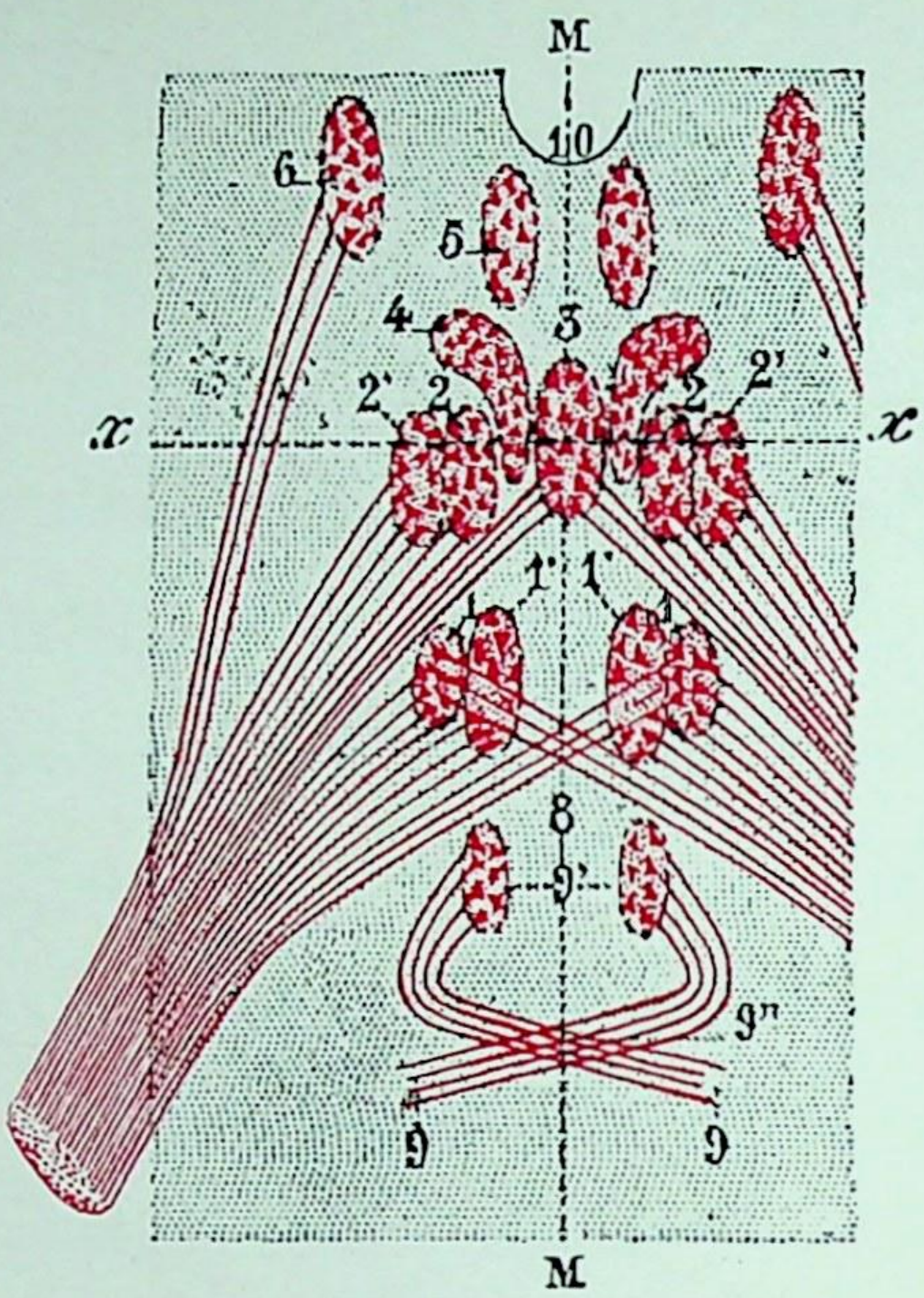
M
10
6
5
4
3
2′
2
2
2′
x
x
1′
1′
1
1
8
9′
9″
9
9
M

1. Posterior dorsal nucleus. 1′. Posterior ventral nucleus. 2. Anterior dorsal nucleus. 2′. Anterior ventral nucleus. 3. Central nucleus. 4. Nucleus of Edinger and Westphal. 5. Anteromedial nucleus. 6. Anterolateral nucleus. 8. Crossed fibres. 9. Trochlear nerve, with 9′, its nucleus of origin, and 9″, its decussation. 10. Third ventricle. M, M. Median line.

FIG. 902.—A plan of the oculomotor nerve.

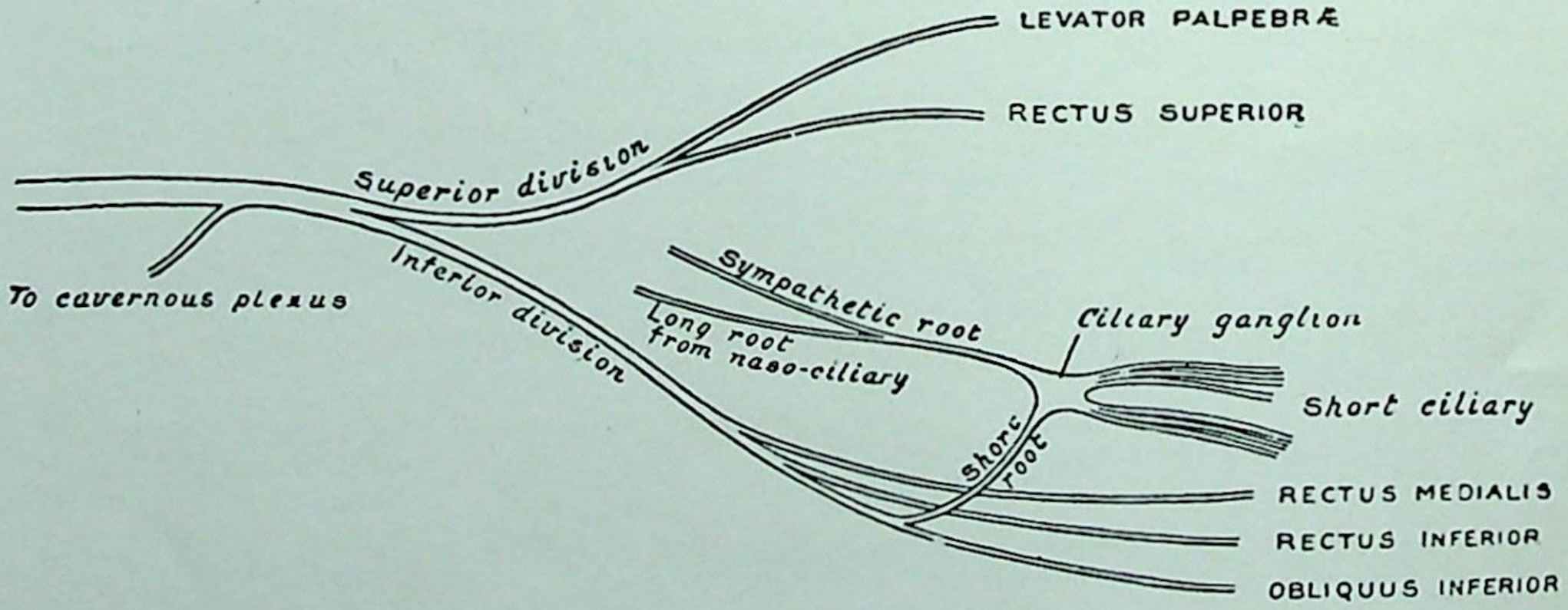
LEVATOR PALPEBRÆ
RECTUS SUPERIOR
Superior division
To cavernous plexus
Inferior division
Sympathetic root
Long root from naso-ciliary
Ciliary ganglion
Short ciliary
Short root
RECTUS MEDIALIS
RECTUS INFERIOR
OBLIQUUS INFERIOR

اور پچھلے میں مرتب ہیں۔ پچھلے گروہ کے نوات تعداد میں چھ ہیں جن میں سے پانچ وسطی خط کے دونوں طرف باقاعدہ مرتب ہیں۔ لیکن چھٹا مرکز میں واقع ہے اور دونوں طرف کے اعصاب کے لئے مشترک ہے۔ اگلا گروہ دو نواتوں پر مشتمل ہے۔ ایک پیش وسطانی اور ایک پیش جانبی (تصویر 901)۔

کہتے ہیں۔ کہ اس عصب کا نوات اربکولیرس آکولائی (orbicularis oculi) کارو گیٹر (corrugator) اور فرنٹیلس (frontalis) عضلوں کی رسد کے لئے وسطانی طولانی لچھی کے ذریعہ فیشیل نرو میں ریشے بھیجتا ہے۔* یہ نوات ٹراکلیر اور ایبڈ وسنٹ اعصاب کے نواتوں۔ سیریبلیم۔ سوپیریر کالیکولس۔ اور دماغ کے آکسیپٹل لختہ کے قشرہ کے ساتھ بھی ملا ہوا ہے۔ آکولوموٹر عصب کے نوات کو فعلیات کے نقطۂ نگاہ سے خلیوں کے کئی چھوٹے گروہوں میں تقسیم کر سکتے ہیں۔ ہر ایک گروہ ایک خاص عضلہ پر اقتدار رکھتا ہے۔ مختلف عضلوں کے اعصاب پیچھے سے آگے تک اس طرح نکلتے معلوم ہوتے ہیں۔ رکٹس انفیریر (rectus inferior)۔ آبلیکس انفیریر۔ رکٹس میڈیلس۔ رکٹس سوپیریر۔ اور لیویٹر پیلپیبری سوپیری آرس (levator palpebræ superioris) اور اس نوات کے اگلے سرے سے سیلی ایرس کے ریشے اور شاید اسفنکٹر پیوپیلی کے ریشے نکلتے ہیں۔ بعض مشاہدین کا خیال یہ ہے۔ کہ وہ ریشے جو اسفنکٹر پیوپیلی کو رسد پہنچاتے ہیں تیسرے عصب کے نوات سے نہیں نکلتے۔†

دماغ سے نکل کر یہ عصب پایا میٹر کے ایک غلاف میں لپٹ جاتا ہے۔ اور ایریکنائڈ کے ایک بڑھاؤ میں ملفوف ہو جاتا ہے۔ یہ سوپیریر سیریبیلر اور پوسٹیریر سیریبرل شریانوں کے درمیان گزرتا ہے۔ اور پوسٹیریر کمونی کیٹنگ آرٹری کے جانبی رُخ پر اسٹرنا انٹرپیڈ نکولیرسس میں آگے کو جاتا ہے۔

---

*دیکھو فٹ نوٹ صفحہ 845)۔

† consult on article an 'ocular palsies' by Leslie Paton, British Journal of Ophthalmology, vol. v. No. 6, June 1921.

پھر یہ اپریکنائڈ جھلی کو چھیدتا ہے۔ اور اس مثلث فاصلہ میں واقع ہوتا ہے جو ٹنٹوریم سیریبلائی کے آزاد اور چپکے ہوئے کناروں کے درمیان ہے۔ پوسٹیریر کلینائڈ (clinoid) زائدے کے جانبی رخ پر ڈیورامیٹر کو چھید کر یہ عصب کیورنس سائی نس کی جانبی دیوار میں سے گزرتا ہے۔ جہاں یہ ٹراکلیر نرو سے اوپر واقع ہوتا ہے۔ اور مشارکی عصب کے کیورنس پلیکسس سے ایک یا دو ریشے۔ اور ٹرائجیمنل کی آفتھلمیک ڈویژن سے ایک شاخ پاتا ہے۔ پھر یہ ایک بالائی اور ایک زیریں شعبہ میں تقسیم ہو جاتا ہے۔ جو سوپیریر آربیٹل فشر میں سے ہو کر آربٹ میں اینیولس ٹنڈی نس (annulus tendineus) کے اندر داخل ہوتے ہیں۔ جس سے رکٹائی (recti) کے عضلے نکلتے ہیں۔ یہاں پر نیزو سیلیری عصب ان دو شعبوں کے درمیان واقع ہے۔

بالائی شعبہ یعنی چھوٹے آپٹک نرو کے جانبی رخ پر صعود کرتا ہے۔ اور رکٹس سوپیریر اور لیویٹر پیلپیبری سوپیری آرس کو رسد پہنچاتا ہے۔

زیریں شعبہ تین شاخوں میں تقسیم ہوتا ہے۔ (تصویر 902)۔ ایک آپٹک
نرو کے نیچے سے رکٹس میڈی ایلس کو جاتی ہے، دوسری رکٹس انفیریر 907
کو جاتی ہے۔ تیسری جو سب سے لمبی بھی ہے۔ رکٹس انفیریئر اور رکٹس لیٹریلس
کے درمیان آبلیکس انفیریئر کی جانب جاتی ہے۔ ابلیکس انفیریئر عضلے کے
عصب سے ایک چھوٹی دبیز شاخ سیلی ایری گینگلین کے زیریں حصے کو جاتی
ہے۔ اور اس کی چھوٹی یعنی پیراسمپیتھیٹک (نزد مشارکی) جڑ بن جاتی ہے
یہ شاخیں عضلوں میں ان کی چشمی سطحوں پر داخل ہوتی ہیں۔ سوائے
آبلیکس انفیریر والی شاخ کے جو اس عضلہ کے پچھلے کنارے میں داخل
ہوتی ہے۔

تشریح اطلاقی ۔ اکولوموٹر عصب کا فالج (paralysis) مختلف اسباب کا نتیجہ ہو سکتا ہے۔ مثلاً دماغی مرض (cerebral disease) یا وہ حالات جو کیورنس سائی نس پر دباؤ پڑنے کا باعث ہوتے ہیں۔ یا ان ہڈیوں کے

گردعظمہ کا التھاب (periostitis) جو سوپیریئر آربیٹل فشر کی ترکیب میں حصہ لیتی ہیں۔ یہ فالج جب مکمل ہو تو یہ نتیجے پیدا کرتا ہے۔ (۱) استرخاء جفن علوی (ptosis) یعنی لیویٹر پیلپیبری سوپیری آرس کے مفلوج ہو جانے کی وجہ سے اوپر کے پپوٹے کا گرنا (۲) بیرونی حول (strabismus) رکٹس لیٹرلیس اور آبلیکس سوپیریرس کے بے روک فعل سے۔ جو آکولوموٹر عصب سے رسد نہیں پاتے اور اس لئے مفلوج نہیں ہوتے۔ (۳) پتلی کا پھیلنا۔ کیونکہ اسفنکٹر پیوپیلی مفلوج ہوتا ہے (۴) توفیق (accommodation) کی طاقت کا فقدان یا نور کے سامنے سکڑنے کی طاقت کا؛ کیونکہ اسفنکٹر پیوپیلی اور سیلی ایرس مفلوج ہوتے ہیں۔ (۵) آنکھ کے مقلہ کا ذرا سا ابھار کیونکہ اس کے بیشتر عضلے ڈھیلے ہو جاتے ہیں۔ اور (۶) ڈپلوپیا (diplopia: دوہری نظر) خیالِ کاذب صادق کی نسبت زیادہ اونچا ہوتا ہے۔ اور دونوں خیالوں کا تفاوت وسطانی حرکات کے ساتھ بڑھتا جاتا ہے۔ کبھی کبھی فالج کا اثر عصب کے ایک حصے پر ہوتا ہے یعنی مثلاً پھیلی ہوئی اور غیر متحرک پتلی اور استرخاء جفن علوی کے سوا کوئی اور علامات نہ ہوں۔ عصب کے خراش سے ان عضلوں میں سے جن کو یہ رسد پہنچاتا ہے۔ ایک نہ ایک کا تشنج ہو جاتا ہے۔ چنانچہ رکٹس میڈی الیس کے تشنج سے اندرونی حول ہو۔ سیلی ایرس کے تشنج سے صرف نزدیک کی اشیاء کے لئے توفیق، یا انقباض الحدقہ (miosis: پتلی کا انقباض) اسفنکٹر پیوپیلی کی خراش سے۔

آکولوموٹر عصب آتشکی گرد شریانی التھاب (syphilitic peri-arteritis) میں ماؤف ہونے کی خاص قابلیت رکھتا ہے۔ جہاں یہ عصب پوسٹیریئر سیریبرل اور سوپیریئر سیریبیلر شریانوں کے درمیان گزرتے وقت دماغ کے قاعدہ کو چھوڑتا ہے۔

ٹراکلیر عصب (تصویر 903)

ٹراکلیر عصب جو دماغی اعصاب میں سب سے چھوٹا ہے۔ آبلیکس

سوپیریئر آکولائی (obliquus superior oculi) کو رسد پہنچاتا ہے۔

یہ ایک نوات سے نکلتا ہے۔ جو انفیریئر کالیکولس کے بالائی حصے کے مقابل سیریبرل ایکوئیڈکٹ کے فرش میں واقع ہے۔ اس آغاز سے نکل کر یہ ٹگمنٹم میں سے ہو کر نیچے کے رُخ جاتا ہے۔ اور پھر پیچھے کو مڑ کر اینٹیریئر میڈلری ویلم (anterior medullary vellum) کے بالائی حصے میں چلا جاتا ہے۔ یہاں یہ اپنے رفیق کے ساتھ تقاطع کرتا ہے۔ اور مخالف طرف پہنچ کر انفیریئر کالیکولس کے عین پیچھے فرینولم ویلی (frenulum veli) کے پہلو پر ویلم کی سطح سے نکلتا ہے۔

یہ عصب بریکیم کنجنکٹائوم سیریبلائی (brachium conjunctivum cerelbelli) کے پار رُخ لیتا ہے۔ اور پھر پانز کے عین اوپر اور پوسٹیریئر سیریبرل اور سوپیریئر سیریبیلر شریانوں کے درمیان سیریبرل پیڈنکل کے گرد آگے کو گھومتا ہے۔ یہ پانز کے کنارے اور ٹمپورل لختے کے درمیان نمودار ہوتا ہے۔ اور پوسٹیریئر کلینائڈ پراسس سے ذرا سا پیچھے ٹنٹوریم سیریبلائی کے آزاد کنارے سے عین نیچے ڈیورامیٹر کو چھیدتا ہے۔ اور آکولوموٹر نرو کے نیچے اور ٹرائی جیمینل نرو کے آفتھیلمک ڈویژن سے اوپر کیورنس سائنس کی جانبی دیوار میں آگے کو جاتا ہے۔ اس جوف کے سامنے کے قریب یہ آکولوموٹر نرو کا تقاطع کرتا ہے۔ اور بصری عضلوں سے اوپر اور فرنٹل نرو سے وسطانی جانب سوپیریئر آربیٹل فشر کے اندر سے آربٹ میں داخل ہوتا ہے۔ آربٹ کے اندر یہ لیویٹر پیلپیبری سوپیریئرس (levator palpebræ superioris) کے مبدا سے اوپر وسطانی رُخ گزرتا ہے ا۔ اور آخرکار آبلیکس سوپیریئر کی آربٹ وانی سطح میں داخل ہوتا ہے۔ 908

کیورنس سائنس کی جانبی دیوار میں ٹرائی جیمینل نرو کی آفتھیلمک ڈویژن سے ایک شاخ ٹراکلیر عصب میں آملتی ہے۔ اور یہ عصب ہشار کی کے کیورنس ضفیرہ کے ساتھ رابطہ رکھتا ہے۔ سوپیریئر آربیٹل فشر میں

FIG. 903.—The nerves of the right orbit. Superior aspect.

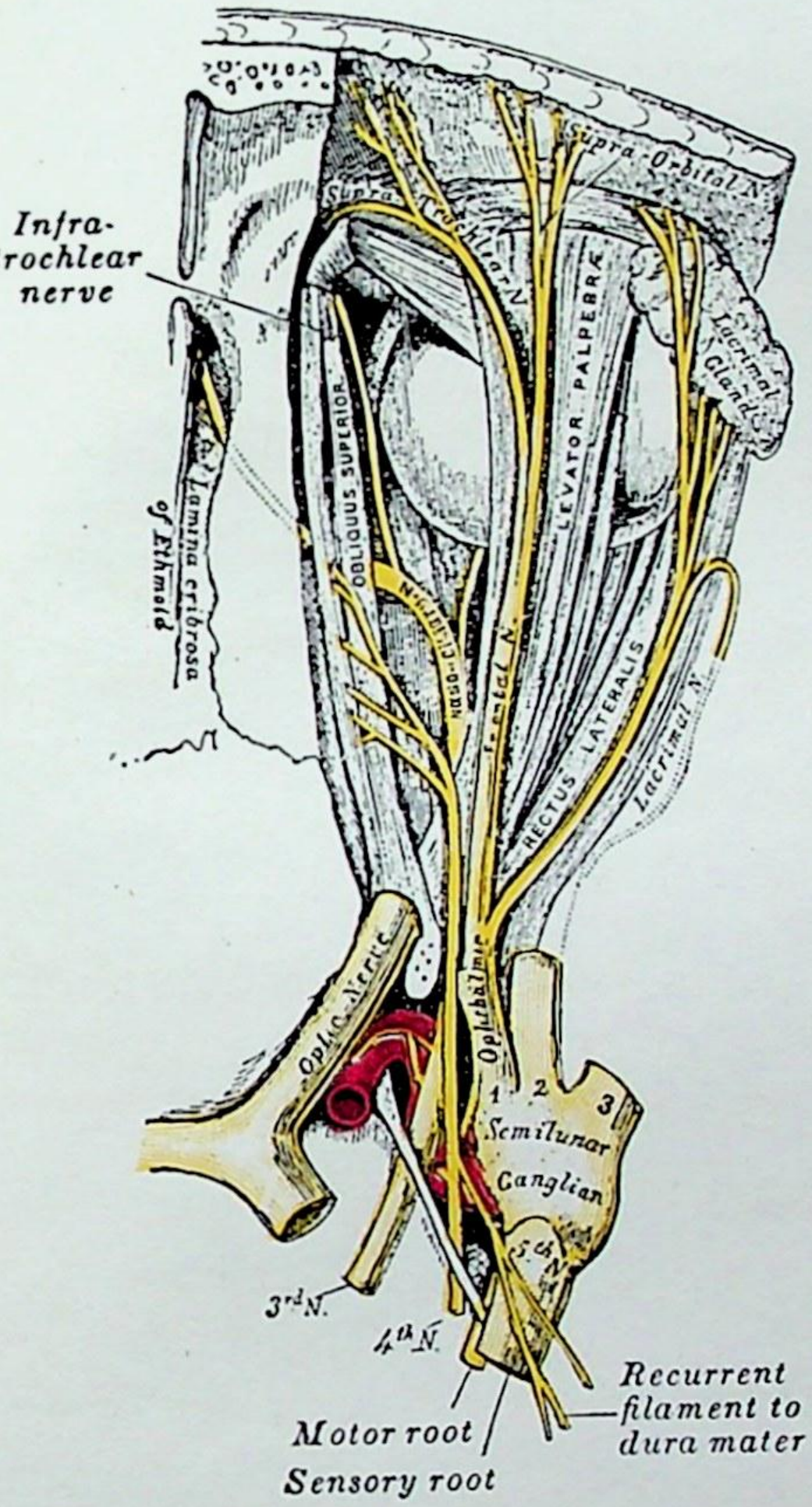
Infra-trochlear nerve
Supra Orbital N.
Supra Trochlear N.
Lacrimal Gland
LEVATOR PALPEBRÆ
OBLIQUUS SUPERIOR
Lamina cribrosa of Ethmoid
Naso-ciliary N.
Frontal N.
RECTUS LATERALIS
Lacrimal N.
Optic Nerve
Ophthalmic
1
2
3
Semilunar Ganglion
5th N.
3rd N.
4th N.
Motor root
Sensory root
Recurrent filament to dura mater

یہ کبھی کبھی ایک شاخ لیکریمل (lacrimal) نرو کو دیتا ہے ۔

تشریح اطلاقی ۔ جب ٹراکلیر عصب مفلوج ہوتا ہے ۔ تو آبلیکس سو پیریر کا فعل ضائع ہو جاتا ہے ۔ اور مریض اپنی آنکھ کو نیچے کی طرف اور باہر کی طرف گھما نہیں سکتا ۔ اگر مریض ایسا کرنے کی کوشش کرے ۔ تو طرف ماؤف کی آنکھ اندر کی طرف گھوم جاتی اور ڈپلوپیا (diplopia) یعنی دوہری نظر پیدا کر دیتی ہے جب تک آنکھیں افقی مستوی سے اوپر دیکھتی ہیں ۔ نظر سارے میدانِ نگاہ میں اکہری رہتی ہے ۔ نیچے دیکھتے ہی نظر دوہری ہو جاتی ہے ۔ اس اثر کو دور کرنے کے لئے مریض اپنے سر کو آگے کی طرف رکھتا ہے ۔ اور تندرست پہلو کی طرف جھکا بھی لیتا ہے ۔

ٹرائی جیمینل عصب

ٹرائی جیمینل عصب سب سے بڑا دماغی عصب ہے ۔ یہ چہرے اور چاندلی (scalp) کے بیشتر حصے کا حسّی عصب ہے ۔ اور چبانے کے عضلوں کا حرکی عصب ہے ۔ یہ تین اعصاب میں تقسیم ہوتا ہے ۔ یعنی اپتھلمک (ophthalmic) میکزیلری (maxillary) اور مینڈیبولر (mandibular)۔

یہ پانز کی اگلی سطح سے اس کی بالائی کنارے کے قریب ایک بڑی حسی اور ایک چھوٹی حرکی جڑ کے ذریعہ چپکا ہے ۔ آخر الذکر مقدم الذکر سے وسطانی اور آگے واقع ہے ۔ حسّی جڑ کے ریشے سمی لیونر گینگلین (گیسیرین گینگلین: Gasserian ganglion) کے خلیوں سے نکلتے ہیں ۔ یہ عقدہ (تصاویر 903, 904) ڈیورا میٹر کے ایک کہفہ (cavum Meckelii) میں واقع ہے ۔ جو ٹمپورل ہڈی کے پیٹرس حصے کے راس کے قریب ٹرائی جیمینل چھاپ (impression) کو ڈھانکتی ہے ۔ یہ عقدہ شکل میں کسی قدر ہلالی ہے ۔ اور اس کی حدبیت کا رُخ آگے کو اور جانبی طرف ہے ۔ وسطانی جانب یہ انٹرنل کیراٹڈ آرٹری اور کیورنس سائی نس کے پچھلے حصہ سے

تعلق رکھتا ہے۔ اس کے نیچے عصب کی حرکی جڑ اور گریٹر سوپرفیشیل پیٹروسل عصب واقع ہیں۔ یہ مشارکی کے کیو نس ضفیرہ سے ریشے پاتا اور ٹنٹوریم سیریبلائی کو ریشے دیتا ہے۔ سیمی لیونر گینگلین کے خلیوں کے محور استوانے محیطی اور مرکزی شاخوں میں تقسیم ہوتے ہیں۔ مقدم الذکر جمع ہو کر آفتھیلمک اور میکزیلری اعصاب اور مینڈیبولر عصب کا حسی حصہ بناتے ہیں۔ مرکزی شاخوں سے عصب کی حسی جڑ بنتی ہے۔ جو اس عقدہ کے مقعر کنارے سے نکلتی ہے۔ سوپیریر پیٹروسل سائی نس اور ٹنٹوریم سیریبلائی کے نیچے پیچھے کو اور جانبی رخ جاتی ہے۔ اور پانز میں داخل ہوتی ہے۔ پانز کے اندر یہ ریشے صعودی اور نزولی شاخوں میں تقسیم ہو جاتے ہیں۔ صعودی شاخیں ٹرائیجیمینل عصب کے بالائی **حسی نوات** میں ختم ہوتی ہیں۔ جو حرکی نوات سے جانبی اور کسی قدر اس سے زیادہ گہرائی پر واقع ہے۔ نزولی شاخیں ٹرائی جیمینل عصب کے **اسپائنل ٹریکٹ** بناتی ہیں۔ یہ قطعہ پانز میں سے ہو کر میڈلا آبلانگاٹا میں اس رماوی مادے کے نوات سے اوپری جاتا ہے۔ جو ٹرائیجیمینل عصب کا **نخاعی نوات** (spinal nucleus) ہے۔ اور نیچے جیلیٹینس سبسٹانس آف رولینڈو (gelatinous substance of Rolando) کے ساتھ مسلسل ہے۔ جب یہ قطعہ نزول کرتا ہے۔ تو ریشوں میں ایک قطار اس میں سے نکلتی اور نوات میں داخل ہوتی ہے۔ قطعہ جسامت میں بتدریج کم ہوتا جاتا ہے۔ اور آخر کار میڈلا اسپائی نیلس کے عنقی حصے کی بالائی حصے میں داخل ہوتا ہے*

909

---

* جے۔ ایس۔ بی اسٹاپفورڈ ٹرائیجیمینل عصب کے نخاعی نوات کے فعل پر ایک مضمون (journal of anatomy, vol. lix) میں کہتے ہیں۔ کہ

۱۔ اس میں کوئی شک نہیں معلوم ہوتا۔ کہ صرف وہ حسی ریشے نخاعی نوات میں ختم ہوتے ہیں۔ جو تکلیف دہ اور حرارتی تہیجات کے پیدا کئے ہوئے صدمات سے متعلق ہیں ان ریشوں کے لئے جو احساس کے دوسرے عناصر سے متعلق ہیں۔ پانز کے حسی نوات میں جانا ضرور ہے۔

۲۔ تشریحی۔ سریریاتی اور تجرباتی شہادت یہ ظاہر کرتی معلوم ہوتی ہے کہ آفتھیلمک ڈویژن کے

حسی جڑ کے ریشوں کی لب پوشی جنینی زندگی کے پانچویں ماہ کے قریب شروع ہوتی ہے۔ لیکن اس کے کل ریشے پیدائش کے بعد تیسرے ماہ تک لب پوش نہیں ہوتے۔

حس کی جڑ کے ریشے، دو نواتوں، ایک زیرین اور ایک بالائی، سے نکلتے ہیں۔ زیرین یا پانز نوات پانز کے بالائی حصے میں اس کی پچھلی سطح کے قریب اور رہامبائڈ خاسا (rhomboid fossa) کے جانبی کنارے کے خط کے ساتھ ساتھ واقع ہے۔ بالائی نوات خلیوں کے ایک ڈورے پر مشتمل ہے جو سیریبرل ایکویڈکٹ کے رمادی جرم کے جانبی حصے کے سارے طول میں واقع ہے۔ اس نوات کے ریشے میزنکیفیلک روٹ (mesencephalic root) بناتے ہیں[1]۔ یہ ریشے میزنکیفیلان (mesencephalon) میں سے نزول کرتے ہیں۔ اور پانز میں داخل ہو کر زیرین نوات کے ریشوں سے مل جاتے ہیں۔ حس کی جڑ جو اس طرح بنتی ہے۔ پانز میں سے ہو کر آگے کی طرف اپنے نکاس کے مقام کی طرف جاتی ہے۔

چار چھوٹے عقدے ٹرائجیمنل عصب کی تین ڈویژنوں کے ساتھ متعلق ہیں۔ یعنی سیلیری گینگلین آفتھیلمک نرو کے ساتھ اسفینوپیلیٹائن (sphenopalatine) گینگلین میگزلری نرو کے ساتھ۔ اور آٹک (otic) اور سب میگزلری عقدے مینڈیبولر نرو کے ساتھ۔

آفتھیلمک نرو (تصاویر 903, 904)

آفتھیلمک نرو یعنی ٹرائجیمنل نرو کی پہلی ڈویژن ایک حسی عصب ہے۔

بقیہ حاشیہ صفحہ گزشتہ۔ ریشے نخاعی نوات کی دُم کی طرف کے حصہ (caudal p.) کی طرف نزول کرتے ہیں۔ انفیریر میگزیلیری ڈویژن کے ریشے قفالی (cephalic) ڈویژن میں ختم ہوتے ہیں۔ لیکن سوپیریر میگزیلیری ڈویژن کے ریشے اس نوات کے درمیانی حصہ میں ختم ہوتے ہیں۔

[1] بعض کا یہ خیال ہے۔ کہ ٹرائجیمنل عصب کی میزنکیفیلک جڑ حسی ریشوں پر مشتمل ہے۔

یہ آنکھ کے مقلہ، لیکریمل غدّے اور ملتحمہ۔ انفی جوف کی مخاطی جھلی کے ایک حصے۔ اور ناک۔ پپوٹوں۔ پیشانی اور چاندنی کی جلد کو شاخیں دیتا ہے۔ یہ ٹرائجیمینل عصب کی سب سے چھوٹی ڈویژن ہے۔ اور ایک تقریباً ۲٫۵ سنٹی میٹر لمبے چپٹے بند کی شکل میں سیمیلیونر گینگلین کے پیش وسطانی حصے سے نکلتی ہے۔ جو آکولوموٹر اور ٹراکلیر اعصاب کے نیچے کیورنس کی جانبی دیوار کے ساتھ ساتھ آگے کی طرف جاتی ہے۔ سوپیریئر آربیٹل فشر میں سے آربٹ میں داخل ہونے سے ذرا پہلے یہ تین شاخوں لیکریمل، فرنٹل، اور نیزوسیلیری میں تقسیم ہوتی ہے۔

آفتھیلمک نرو میں مشارکی کے کیورنس ضفیرہ سے ریشے آکر ملتے ہیں، یہ آکولوموٹر۔ ٹراکلیر اور ابیڈوسنٹ اعصاب کو ریشے دیتا ہے۔ اس میں سے ایک بازگرد شاخ (نروس ٹنٹوریائی (n. tentorii) نکلتی ہے۔ اور ٹراکلیر نرو کا تقاطع کرتی اور اس سے چپکتی ہے۔ اور ٹنٹوریم ہیریبلائی میں پھیل جاتی ہے۔

لیکریمل نرو (تصویر 903) نرو کی سب سے چھوٹی شاخ ہے۔ اسمیں بعض اوقات ٹراکلیر نرو سے ایک ریشہ آتا ہے۔ مگر ممکن ہے۔ کہ اس تاگہ میں وہ ریشے ہوتے ہوں۔ جو پہلے ہی آفتھیلمک سے ٹراکلیر کو جاچکے ہیں۔ لیکریمل عصب سوپیریئر آربیٹل فشر کے جانبی حصے میں سے ہوکر آربٹ میں داخل ہوتا ہے۔ لیکریمل آرٹری سمیت ریکٹس لیٹریلس کے بالائی کنارے کے ساتھ ساتھ جاتا ہے۔ اور نیچے کے رخ ایک شاخ بھیجتا ہے۔ جو میگزیلری نرو کی زائگومیٹک شاخ میں مل جاتی ہے۔ یہ عصب لیکریمل غدہ میں داخل ہوتا اور اس غدّے اور ملتحمہ کو کئی ریشے دیتا ہے۔ بالآخر یہ آربیٹل سیپٹم (orbital septum) کو چھیدتا ہے۔ اور فیشیل نرو کے ریشوں کے ساتھ ملکر بالائی پپوٹے کی جلد میں ختم ہوتا ہے۔

لیکریمل نرو کبھی کبھی موجود نہیں ہوتا۔ اور پھر اس کی جگہ میگزیلری نرو کی زائگومیٹکو ٹمپورل

FIG. 904.—The nerves of the right orbit, and the ciliary ganglion. Lateral aspect.

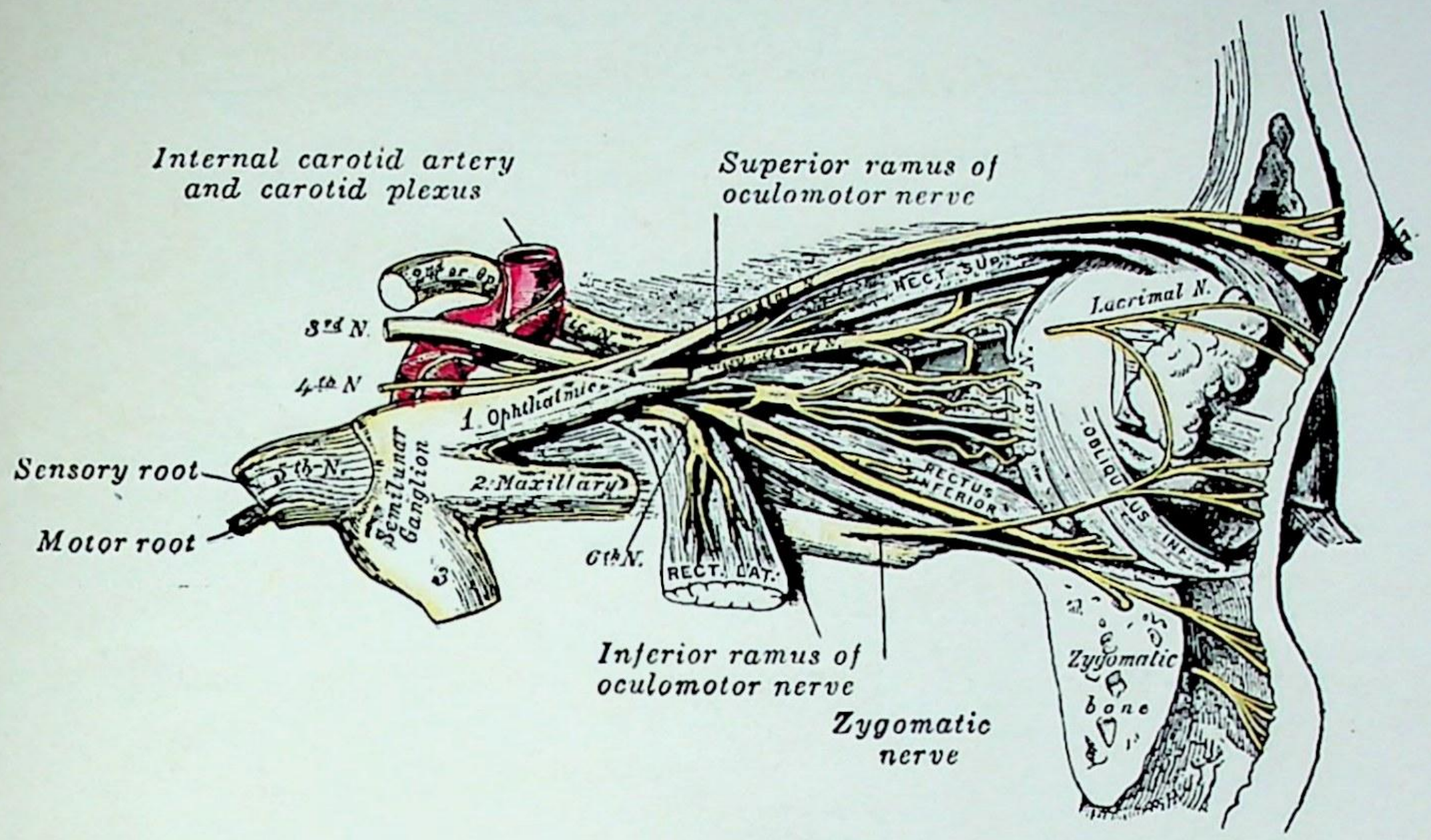
Internal carotid artery and carotid plexus
Superior ramus of oculomotor nerve
3rd N.
4th N
1. Ophthalmic
Sensory root
5th N.
Semilunar Ganglion
2. Maxillary
3
Motor root
6th N.
RECT. LAT.
RECT. SUP.
Lacrimal N.
Ciliary N.
RECTUS INFERIOR
OBLIQUUS INF.
Zygomatic bone
Inferior ramus of oculomotor nerve
Zygomatic nerve

FIG. 905.—A scheme showing the roots and the branches of distribution of the ciliary ganglion.

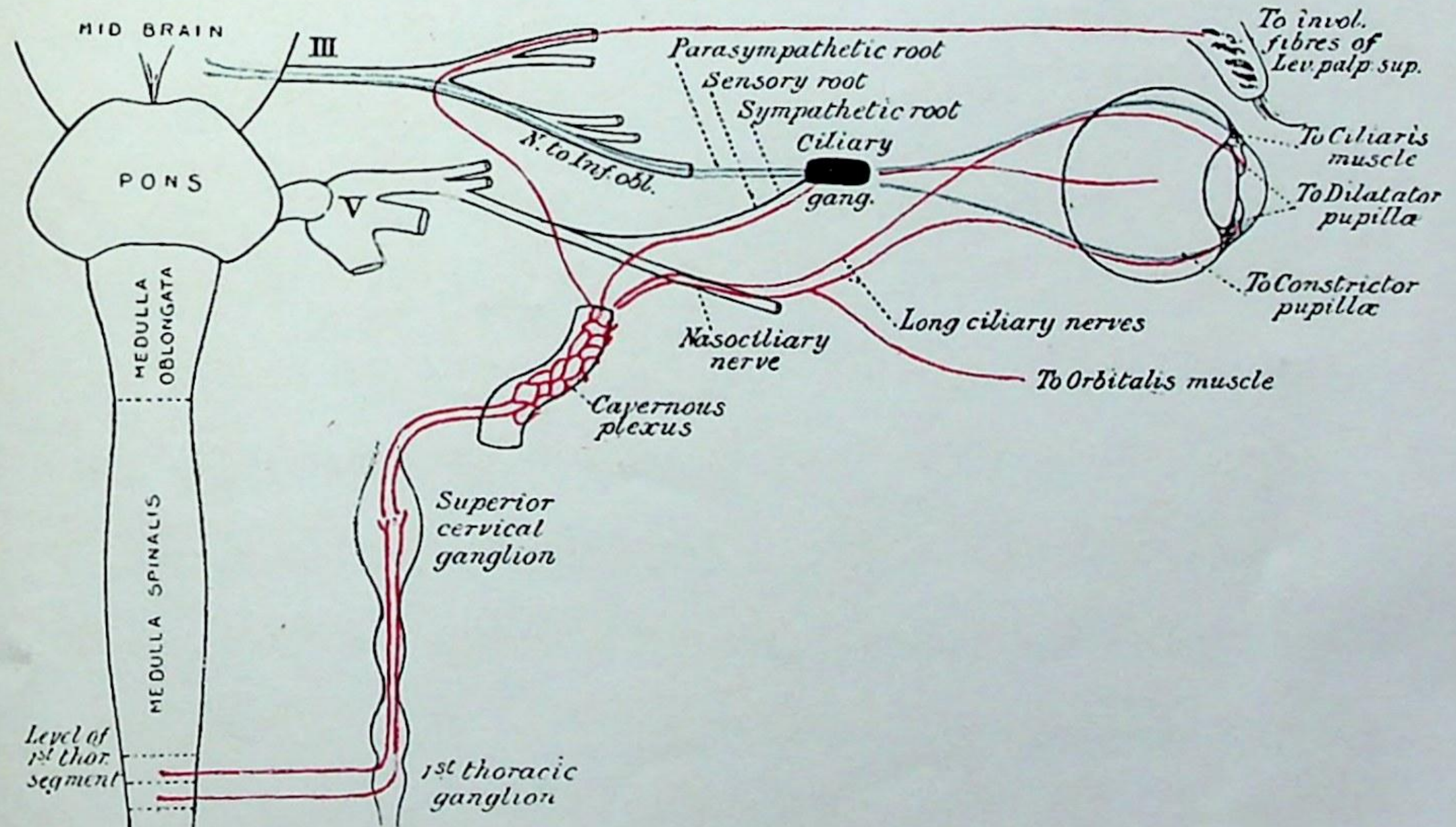
MID BRAIN
III
PONS
V
MEDULLA OBLONGATA
MEDULLA SPINALIS
Parasympathetic root
Sensory root
Sympathetic root
Ciliary gang.
N. to Inf. obl.
To invol. fibres of Lev. palp. sup.
To Ciliaris muscle
To Dilatator pupillæ
To Constrictor pupillæ
Long ciliary nerves
Nasociliary nerve
To Orbitalis muscle
Cavernous plexus
Superior cervical ganglion
Level of 1st thor. segment
1st thoracic ganglion

(zygomatico-temporal) شاخ لے لیتی ہے۔ بعض اوقات یہ شاخ نہیں ہوتی۔ اور لیکریمل کا بڑھاؤ اس کی جگہ لے لیتا ہے۔

فرنٹل نرو (تصاویر 903، 904) آفتھیلمک نرو کی سب سے بڑی شاخ ہے۔ یہ عضلوں سے اوپر سوپیریر آربٹل فشر کے اندر سے آربٹ میں داخل ہوتا ہے۔ اور لیویٹر پیلپیبری سوپیریری آریس اور گرد عظمہ کے درمیان آگے کو جاتا ہے۔ آربٹ کے راس اور قاعدہ کے تقریباً وسط میں یہ عصب ایک چھوٹی سوپراٹراکلیر اور ایک بڑی سوپراآربٹل شاخ میں تقسیم ہوتا ہے۔

910 سوپراٹراکلیر نرو وسطانی جانب اور آگے کو جاتا ہے۔ آبلیکس سوپیریر کی چرخی پر سے گزرتا ہے۔ اور ایک نزولی رشتک دیتا ہے۔ جو نیزوسیلی ایری عصب کی انفراٹراکلیر شاخ میں ملتی ہے۔ پھر یہ عصب آبلیکس سوپیریر کی چرخی اور سوپراآربٹل سوراخ کے درمیان آربٹ سے نکلتا ہے۔ پیشانی پر ہڈی کے قریب آفتھیلمک آرٹری کی فرنٹل شاخ کے ہمراہ اوپر کو مڑتا ہے۔ اور ملتحمہ اور اوپر کے پپوٹے کی جلد کو رشتکیں دیتا ہے۔ پھر یہ کاروگیٹر (corrugator) اور فرنٹیلس (frontalis) کے اوجھل میں صعود کرتا ہے۔ اور ان شاخوں میں تقسیم ہوتا ہے۔ جو ان عضلوں کو چھیدتی ہیں اور وسطی خط کے قریب پیشانی کے زیرین حصے کی جلد کو رسد پہنچاتی ہیں۔

سوپر آربیٹل نرو سوپرا آربیٹل سوراخ میں سے گزرتا ہے۔ اور بالائی پپوٹے کو جفنی (palpebral) رشتکیں دیتا ہے۔ پھر یہ پیشانی پر سوپرا آربیٹل آرٹری کے ساتھ صعود کرتا ہے۔ اور ایک چھوٹی یعنی وسطانی اور ایک بڑی یعنی جانبی شاخ میں تقسیم ہوتا ہے۔ جو چاندلی کی جلد کو رسد پہنچاتی ہیں۔ اور پیچھے لیمبڈائڈ سوچر (lambdoid suture) تک پہنچتی ہیں۔ یہ دو شاخیں پہلے فرنٹیلس کے نیچے واقع ہوتی ہیں۔ وسطانی شاخ اس عضلہ میں سوراخ کرتی ہے جانبی شاخ گیلیا ایپونیوراٹیکا (galea aponeurotica) کو چھیدتی ہے۔ دونوں شاخیں فرنٹل ہوائی جوفہ کی مخاطی جھلی اور گرد جمجمہ (pericranium) کو چھوٹی شاخچیاں

دیتی ہیں۔

نیزوسیلی ایری عصب (تصاویر 903، 904) جسامت کے لحاظ سے فرنٹل اور لیکریمل اعصاب کے بین بین ہے۔ اور ان سے زیادہ عمقی واقع ہے۔ یہ سوپیریر آربٹیل فشر کے وسطانی حصے میں سے آربٹ میں اینولس ٹنڈینیس کے اندر اندر داخل ہوتا ہے۔ جس سے آنکھ کے مقلہ کے رکتائی عضلے نکلتے ہیں۔ اور یہاں یہ عصب آکولوموٹر نرو کے دو شعبوں کے درمیان واقع ہے۔ یہ آفتھیلمک آرٹری کے ہمراہ آپٹک نرو کا تقاطع کرتا ہے۔ اور محجری کہفہ کی وسطانی دیوار تک رکٹس سوپیریر اور آبلیکس سوپیریر کے نیچے ترچھا جاتا ہے۔ یہاں یہ اینٹیریر اتھمائڈل نرو بنکر اینٹیریر اتھمائڈل فورمین (anterior ethmoidal foramen) کے اندر سے گذرتا ہے۔ اور جمجمہ کے کہفہ میں داخل ہو کر ڈیورامیٹر کے نیچے اتھمائڈل ہڈی کے لیمینا کربروسا کے اگلے حصے کے جانبی کنارے پر ایک اتھلے میزاب میں سے گزرتا ہے۔ پھر یہ کرسٹا گیلائی (crista galli) کے پہلو پر ایک جھری میں سے انفی کہفہ میں نزول کرتا ہے۔ اور نیزل ہڈی کی اندرونی سطح پر ایک میزاب میں واقع ہوتا ہے۔ اس میں سے انٹرنل نیزل شاخیں نکلتی ہیں۔ ایک وسطانی شاخ انفی حاجز کے اگلے حصے کی مخاطی جھلی کو۔ اور ایک جانبی شاخ انفی کہفہ کی جانبی دیوار کے اگلے حصے کو۔ آخرکار یہ انفی ہڈی کے زیریں کنارے اور جانبی انفی کرّی کے درمیان ایکسٹرنل نیزل شاخ بن کر نکلتی ہے۔ اور نیزیلس (nasalis) عضلہ کے اوجھل نیچے کی طرف گزر کر ناک کے جناح (ala) کی جلد، راس اور ویسٹیبول کو رسد پہنچاتی ہے۔

نیزوسیلی ایری نرو میں سے سیلی ایری گینگلین کی لمبی جڑ۔ لانگ سیلی ایری۔ انفراٹراکلیر۔ اور پوسٹیریر اتھمائڈل اعصاب نکلتے ہیں۔

سیلی ایری گینگلین کی لمبی یعنی حسّی جڑ۔ عموماً نیزوسیلی ایری عصب سے 911
اس جگہ نکلتی ہے۔ جہاں موخرالذکر محجری کہفہ میں داخل ہوتا ہے۔ یہ آپٹک نرو کے جانبی رخ پر آگے کو گزرتی ہے۔ اور سیلی ایری عقدہ کے پس بالائی زاویہ

میں داخل ہوتی ہے۔ بعض اوقات اس میں مشارکی کے کیورنس ضفیرہ سے ایک رشتک یا آکولوموٹر نرو کے بالائی شعبہ سے ایک رشتک آملتی ہے۔

لمبے سیلی ایری اعصاب۔ یہ اعصاب تعداد میں دو یا تین ہیں۔ نیزوسیلی ایری نرو سے وہاں پر نکلتے ہیں۔ جہاں یہ آپٹک نرو کا تقاطع کرتا ہے۔ یہ سیلی ایری گینگلین کے چھوٹے سیلی ایری اعصاب کے ہمراہ جاتے ہیں۔ آپٹک نرو کے الحاق کے گرد اسکلیرا کو چھیدتے ہیں۔ اور اسکلیرا اور کوری آئڈ (chorioid) کے درمیان آگے کی طرف گزر کر سیلی ایری باڈی۔ آئرس۔ اور کارنیا میں پھیل جاتے ہیں۔ ان کے اندر ڈائلیٹر پیوپیلی (dilator pupillae) کے لئے مشارکی ریشے ہوتے ہیں۔

انفراٹراکلیر نرو انٹیریر اتھمائڈل فورمین کے قریب نیزوسیلی ایری نرو سے نکلتا ہے۔ یہ آربٹ کی وسطانی دیوار کے ساتھ ساتھ رکٹس میڈ ایلس کے بالائی کنارے سے اوپر آگے کو جاتا ہے۔ اور آبلیکس سوپیریر کی چرخی کے قریب اس میں سوپراٹراکلیر نرو سے ایک رشتک آملتی ہے۔ پھر یہ عصب آبلیکس سوپیریر کی چرخی کے نیچے محجر سے نکلتا ہے۔ یہ پپوٹوں کی جلد اور ناک کے پہلو۔ ملتحمہ۔ لیکریمل سیک (lacrimal sac) اور کیرنکولا لیکریمیلس (caruncula lacrimalis) کو شاخیں دیتا ہے۔

پوسٹیریر اتھمائڈل نرو پوسٹیریر اتھمائڈل فورمین میں سے محجری کہفہ کو چھوڑتا ہے۔ اور اتھمائڈل اور اسفینائڈل ہوائی جوفوں کو شاخچیاں دیتا ہے۔ یہ عصب تقریباً تیس فیصدی موضوعوں میں موجود نہیں ہوتا۔

سیلی ایری گینگلین (تصاویر 902, 904, 905) ایک چھوٹا چوگوشی چپٹا عقدہ ہے۔ رنگ میں سرخی مائل خاکی اور پن کے سر جتنا بڑا۔ یہ محجر کے راس کے قریب آپٹک نرو اور رکٹس لیٹریلس عضلہ کے درمیان کی کچھ ڈھیلی چربی میں آفتھیلمک آرٹری کے جانبی رخ پر واقع ہے۔

اس کی جڑیں (تصویر 905) تعداد میں تین ہیں۔ اور اس کے پچھلے کنارے میں داخل ہوتی ہیں۔ ایک یعنی لمبی یا حسی جڑ نیزوسیلی ایری نرو سے

آتی ہے ۔ اور اس عقدہ کے پس بالائی زاویہ میں داخل ہوتی ہے ۔ دوسری چھوٹی یعنی نز ومشار کی جڑ ایک وبیز عصب ہے (بعض اوقات یہ دو حصوں میں منقسم ہوتا ہے) جو آکولو موٹر عصب کی آبلیکس انفیریر کو جانے والی شاخ سے نکلتا ہے ۔ اور عقدہ کے پس زیرین زاویہ کے ساتھ ملا ہوا ہوتا ہے ۔ تیسری یعنی مشارکی جڑ ایک نازک رشتک ہے ۔ جو مشارکی کے کیورنس ضفیرہ سے آتی ہے ۔ یہ اکثر لمبی جڑ میں ملی ہوئی ہوتی ہے ۔

اس کی شاخیں چھوٹے سیلی ایری اعصاب ہیں ۔ یہ نازک رشتکیں ہیں
جو تعداد میں چھ سے دس تک ہوتی ہیں ۔ اور عقدہ کے سامنے سے دو
بنڈلوں میں نکلتی ہیں ۔ جو اس کے بالائی اور زیرین زاویوں سے ملے ہوئے
ہیں ۔ زیرین بنڈل زیادہ بڑا ہوتا ہے ۔ یہ شاخیں سیلی ایری شریانوں کے
ساتھ آگے کی طرف ایک لہر دار ہمر میں جاتی ہیں ۔ ان کا ایک سٹ آپٹک نرو کے اوپر اور ایک
اس کے نیچے ہوتا ہے ۔ اور ان کے ہمراہ لانگ سیلی ایری اعصاب ہوتے ہیں ۔ یہ شاخیں ذیلی
طور پر پندرہ یا بیس شاخوں میں تقسیم ہو جاتی ہیں ۔ جو آپٹک نرو کے داخلہ
کے گرد اسکلیرا کو چھیدتی ہیں ۔ اسکلیرا کی اندرونی سطح پر نازک میزابوں میں
آگے کو جاتی ہیں ۔ اور سیلی ایرس عضلہ ۔ آئرس اور کارنیا میں تقسیم ہو جاتی
ہیں ۔ ٹیڈمان (Tiedmann) نے ایک چھوٹی شاخ بیان کی تھی ۔ جو آرٹیریا 912
سنٹرلیس ریٹینی کے ساتھ آپٹک نرو کو چھیدتی تھی ۔

میکزیلری نرو (تصویر 906)

(MAXILLARY NERVE)

میکزیلری نرو یعنی ٹرائی جیمینل نرو کی دوسری ڈویژن ایک حسّی عصب ہے ۔ اور جائے وقوع اور جسامت کے لحاظ سے آفتھیلمک اور مینڈیبولر اعصاب کے بین بین ہے ۔ یہ سیمیلیونر گینگلین کے وسط پر ایک چپٹے

ضفیرہ کی شکل کے بند کی شکل میں شروع ہوتا ہے۔ اور کیورنس سائنس کی جانبی دیوار کے زیرین حصے میں آگے کی طرف افقاً گزر کر کھوپڑی کو فورمین روٹنڈم (foramen rotundum) میں سے گزر کر چھوڑتا ہے۔ جہاں یہ شکل میں زیادہ استوانی اور ساخت میں زیادہ مستحکم ہو جاتا ہے۔ پھر یہ ٹیریگو پیلیٹائن (pterygo-palatine) اسفینو میکزیلری (spheno-maxillary: حفرہ کے بالائی حصے کا تقاطع کرتا ہے۔ پیلیٹائن ہڈی کے محجری زائدے کی پچھلی سطح پر اور میکزیلا (maxilla) کی ٹمپورل سے پیچھے والی سطح کے بالائی حصے پر جانبی طرف جھکتا ہے۔ اور انفیریر آربٹیل فشر کے اندر سے محجر میں داخل ہوتا ہے۔ اب اس کا نام انفرا آربٹیل نرو (infra-orbital nerve) ہو جاتا ہے۔ اور یہ محجر کے فرش میں زیر محجری میزاب اور قنال میں سے گزرتا ہے۔ اور انفرا آربٹیل فورمین میں سے ہو کر چہرے پر نمودار ہوتا ہے۔ اپنے اختتام پر یہ عصب کواڈریٹس لیبائی سوپیریئرس (quadratus labii superioris) کے نیچے واقع ہے۔ اور اُن شاخوں میں تقسیم ہوتا ہے۔ جو ناک کے پہلو، جفن زیرین اور بالائی ہونٹ میں پھیلتی ہیں۔ اور فیشیل نرو کی رشتکوں کے ساتھ ملتی ہیں۔

میکزیلری نرو کی شاخیں اپنے نکاس کے مطابق چار گروہوں میں تقسیم ہو سکتی ہیں۔ یعنی جمجمہ میں۔ ٹیریگو پیلیٹائن فاسا میں۔ زیر محجری قنال میں۔ اور چہرے پر۔

جمجمہ میں .... مڈل مننجیل (middle meningeal)

ٹیریگو پیلیٹائن فاسا میں ...
- زائگومیٹک (zygomatic)
- اسفینو پیلیٹائن (sphenopalatine)
- پوسٹیریر سوپیریر ایلویولر (posterior superior alveolar)

زیر محجری قنال میں ....
- مڈل سوپیریر ایلویولر (middle superior alveolar)
- اینٹیریر سوپیریر ایلویولر (anterior superior alveolar)

چہرے پر ....
انفیریر پیلپیبرل (inferior palpebral)
اکسٹرنل نیزل (external nasal)
سوپیریر لیبیئل (superior labial)

مڈل منجیل نرو میگزلری نرو سے سیمیلونر گینگلین کے قریب نکلتا ہے۔ یہ مڈل منجیل آرٹری کی اگلی شاخ کے ہمراہ جاتا ہے۔ اور وسطی جمجمی حفرہ کی ڈیورا میٹر کو رسد پہنچاتا ہے۔

زائگومیٹک نرو (ٹمپورو میلر نرو = temporo-malar nerve) (تصویر 904) ٹیریگو پیلیٹائن فاسا میں نکلتا ہے۔ انفیریر آربیٹل فشر کے ذریعہ محجر میں داخل ہوتا ہے۔ محجر کی جانبی دیوار کے ساتھ ساتھ جاتا ہے۔ اور دو شاخوں زائگومیٹیکو ٹمپورل اور زائگومیٹیکو فیشیل (zygomatico facial) میں تقسیم ہوتا ہے۔

زائگومیٹیکو ٹمپورل شاخ محجر کی جانبی دیوار کے ساتھ ساتھ زائگومیٹک ہڈی کے ایک میزاب میں جاتی ہے۔ لیکریمل نرو سے ایک شاخ پاتی ہے۔ اور زائگومیٹک ہڈی کی ایک قنال میں سے گزر کر ٹمپورل فاسا میں داخل ہوتی ہے۔ یہ ٹمپورل ہڈی اور ٹمپوریلس (temporalis) عضلہ کے درمیان صعود کرتی ہے۔ ٹمپورل فیشیا کو زائگومیٹک آرچ سے تقریباً سنٹی میٹر اوپر چھیدتی ہے۔ اور پیشانی کے پہلو کی جلد میں پھیلتی ہے۔ یہ فیشیل نرو اور مینڈیبولر نرو کی آریکولو ٹمپورل (auriculo-temporal) شاخ کے ساتھ ربط رکھتی ہے۔ جب یہ ٹمپورل فیشیا کو چھیدتی ہے۔ تو اس فیشیا کی دو تہوں کے درمیان محجر کے جانبی زاویہ کی طرف ایک نازک شاخچہ بھیجتی ہے۔

زائگومیٹیکو فیشیل شاخ محجر کے زیر جانبی زاویہ کے ساتھ ساتھ گزرتی ہے۔ زائگومیٹک ہڈی کے ایک سوراخ میں سے چہرے پر نکلتی ہے۔ اور آربیکولیرس آکولائی کو چھید کر گال کے ابھار کی جلد کو رسد پہنچاتی ہے۔ یہ فیشیل کی زائگومیٹک شاخوں اور میگزیلری نرو کی زیرین جفنی (palpebral) شاخ سے ملتی ہے۔

اسفینو پیلیٹائن شاخیں تعداد میں دو اسفینو پیلیٹائن گینگلین کی طرف

FIG. 906.—The right maxillary and mandibular nerves, and the submaxillary ganglion.

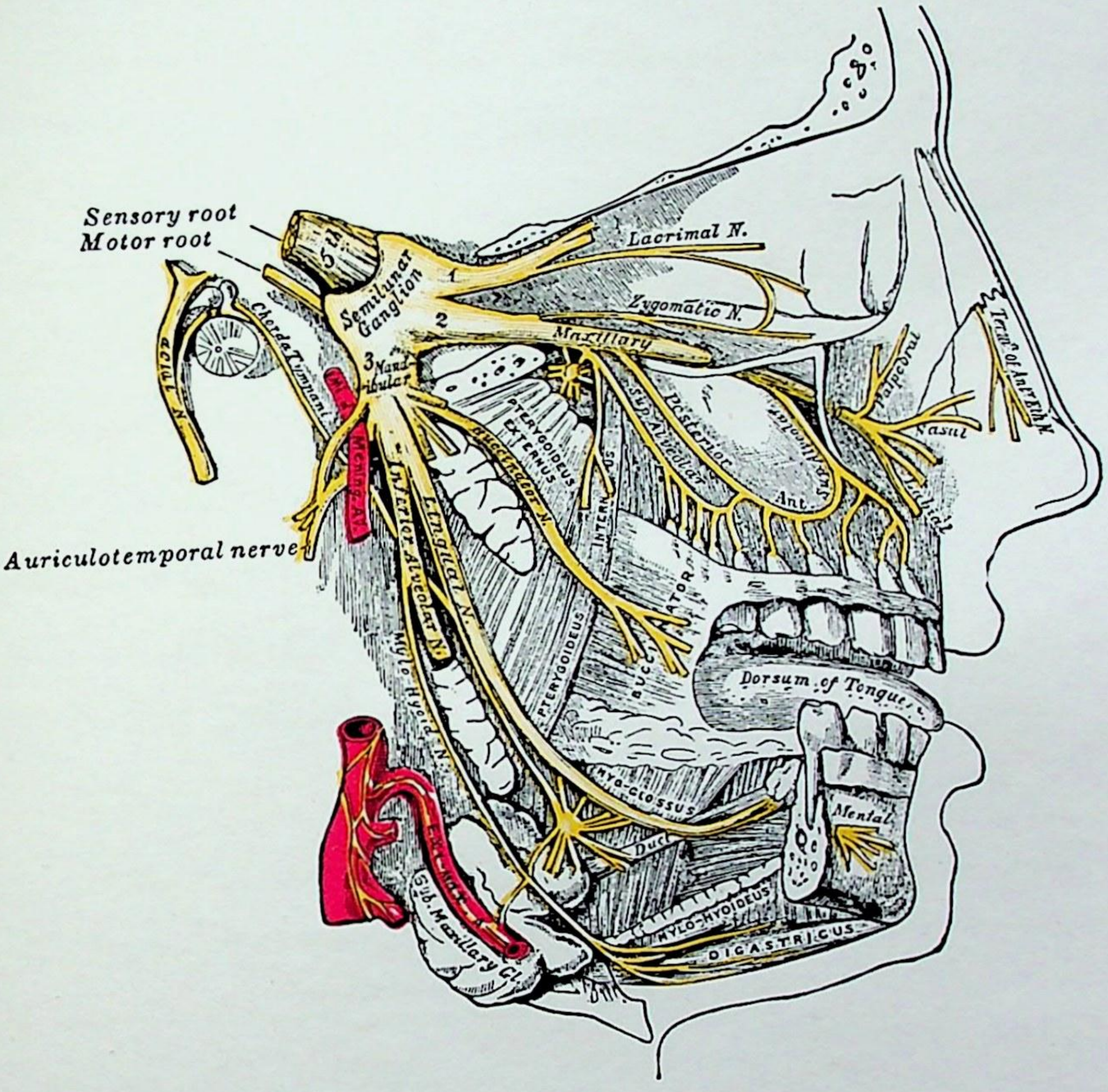
Sensory root
Motor root
5th
Semilunar Ganglion
1
2
3
Mandibular
Facial N.
Chorda Tympani
Mening. A.
Auriculotemporal nerve
Lacrimal N.
Zygomatic N.
Maxillary
Sup. Alveolar
Posterior
Ant.
Sup. Alveolar
Palpebral
Nasal
Labial
Term. of Ant. Eth. N.
PTERYGOIDEUS EXTERNUS
Buccinator N.
Inferior Alveolar N.
Lingual N.
Mylo-Hyoid N.
INTERNUS
PTERYGOIDEUS
BUCCINATOR
Dorsum of Tongue
HYO-GLOSSUS
Duct
Mental
MYLO-HYOIDEUS
DIGASTRICUS
Ext. Max. A.
Sub. Maxillary Gl.

نزول کرتی ہیں۔ لیکن ان کے چند ریشے اس عقدہ میں داخل ہوتے ہیں۔ (صفحہ 914)۔

پوسٹیریر سوپیریر ایلویولر شاخیں (تصویر 906) میکزلری نرو سے اس کے زیر محجری میزاب میں داخل ہونے سے قبل نکلتی ہیں۔ یہ عموماً تعداد میں دو ہوتی ہیں۔ لیکن بعض اوقات یہ ایک ہی تنے سے نکلتی ہیں۔ یہ میکزلا کی انفراٹمپورل سطح پر نزول کرتی ہیں۔ اور مسوڑھوں اور گال کی مخاطی جھلی کے متصل حصوں کو شاخچیاں دیتی ہیں پھر یہ میکزیلا کی انفراٹمپورل سطح پر پوسٹیریر 913 ایلویولر قنالوں میں داخل ہوتی ہیں۔ اور اس ہڈی کے جرم میں آگے کی طرف گزر کر مڈل سوپیریر ایلویولر نرو کے ساتھ ربط کرتی ہیں۔ اور میکزلا کے ہوائی جوف کو استر کرنے والی جھلی کو شاخیں اور ہر ایک ڈاڑھ کو شاخچیاں دیتی ہیں۔ یہ شاخچیاں دانتوں کی جڑوں کے راسوں پر سوراخوں میں داخل ہوتی ہیں۔

مڈل سوپیریر ایلویولر شاخ میکزلری نرو سے زیر محجری قنال کے پچھلے حصے میں نکلتی ہے۔ اور دو پیش ڈاڑھوں کو رسد پہنچانے کے لئے فکی ہوائی جوف کی جانبی دیوار کے قنال میں نیچے کو اور آگے کو جاتی ہے۔ یہ اینٹیریر اور پوسٹیریر سوپیریر ایلویولر شاخوں کے ساتھ ایک بالائی سنانی ضفیرہ بناتی ہے۔

اینٹیریر سوپیریر ایلویولر شاخ (تصویر 906) میکزلری نرو کے جانبی پہلو کو زیر محجری قنال کے سامنے والے حصے میں چھوڑتی ہے۔ اور میکزلا کی ہوائی جوف کی اگلی دیوار میں ایک قنال کے اندر جاتی ہے۔ پہلے پہل یہ زیر محجری سوراخ کے نیچے خم کھاتی ہے۔ اور وسطانی رخ ناک کی طرف گزرتی ہے۔ پھر یہ نیچے کی طرف مڑتی ہے۔ اور اُن شاخوں میں تقسیم ہوتی ہے۔ جو کترنے دانتوں اور کچلیوں کو رسد پہنچاتی ہیں۔ یہ مڈل سوپیریر ایلویولر شاخ کے ساتھ ربط رکھتی ہے۔ اور ایک اُنفی شاخ دیتی ہے۔ جو زیریں منفذ (inferior meatus) کی جانبی دیوار میں ایک باریک قنال کے اندر سے گزرتی ہے۔ اور زیریں منفذ کے اگلے حصے کی مخاطی جھلی کو اور انفی کہفہ کے فرش کو رسد پہنچاتی ہے۔ اور اسفینوپیلیٹائن عقدہ کی شاخوں کے ساتھ

ربط رکھتی ہے۔

انفیریر پیلپیبرل شاخیں آربیکولیرس آکولائی کے پیچھے صعود کرتی ہیں۔ یہ زیرین پپوٹے کی جلد اور ملتحمہ کو رسد پہنچاتی ہیں۔ اور محجر کے جانبی زاویہ پر فیشیل اور زائگومیٹکوفیشیل اعصاب کے ساتھ ملتی ہیں۔

ایکسٹرنل نیزل شاخیں ناک کے پہلو کی جلد اور سیپٹم موبائل نیزائی (septum mobile nasi) کی جلد کو رسد پہنچاتی ہیں۔ اور اینٹیریر ایتھمائڈل نرو کی ایکسٹرنل نیزل شاخ کے ساتھ ملتی ہیں۔

914 سوپیریر لیبیل شاخیں بڑی اور بہت سی ہیں۔ یہ کواڈریٹس لیبی آئی سوپیری آرس کے پیچھے نزول کرتی ہیں۔ اور بالائی لب کی جلد منہ کی مخاطی جھلی اور ہونٹ کے غدوں کو رسد پہنچاتی ہیں ان میں فیشیل نرو کی شاخیں آکر ملتی ہیں۔ جن کے ساتھ یہ انفراآربیٹل پلکسس (infraorbital plexes) بناتی ہیں

اسفینوپیلیٹائن گینگلین (میکل Meckel کا عقدہ) (تصویر 907)

ٹرائیجیمنل عصب کی شاخوں کے متعلقہ عقدوں میں سب سے بڑا ٹیریگوپیلیٹائن فاسا میں اسفینوپیلیٹائن فورمین کے قریب اور ٹیریگائڈ کنال کے سامنے عمقی واقع ہے۔ یہ مثلث یا قلب کی شکل کا سرخی نما خاکستری رنگ کا ہوتا ہے۔ اور میکزلری نرو کے عین نیچے وہاں واقع ہے جہاں وہ اس حفرہ کا تقاطع کرتا ہے۔ اس میں حسّی۔ نزد مشارکی اور مشارکی جڑیں آتی ہیں۔ (تصویر 908)-

اس کی حسّی جڑیں میکزلری عصب کی دو اسفینوپیلیٹائن شاخوں سے نکلتی ہیں۔ لیکن ان شاخوں کے بیشتر ریشے اس عقدہ میں نہیں ہوتے۔ بلکہ راست پیلیٹائن اور نیزل اعصاب میں چلے جاتے ہیں۔ جو اس عقدہ سے نکلتے ہیں۔ اس کی مشارکی جڑ ڈیپ پیٹروسل (deep petrosal) عصب میں سے ہو کر کیرائڈ پلکسس سے آتی ہے۔ اس کی نزد مشارکی جڑ غالباً فیشیل نرو سے بڑے سوپرفیشیل پیٹروسل عصب کے واسطہ سے ملتی ہے۔ اس عقدہ میں داخل ہونے سے پہلے یہ دو اعصاب مل کر ٹیریگائڈ (pterygoid) کنال کا عصب بناتے ہیں

FIG. 907.—The right sphenopalatine ganglion and its branches.

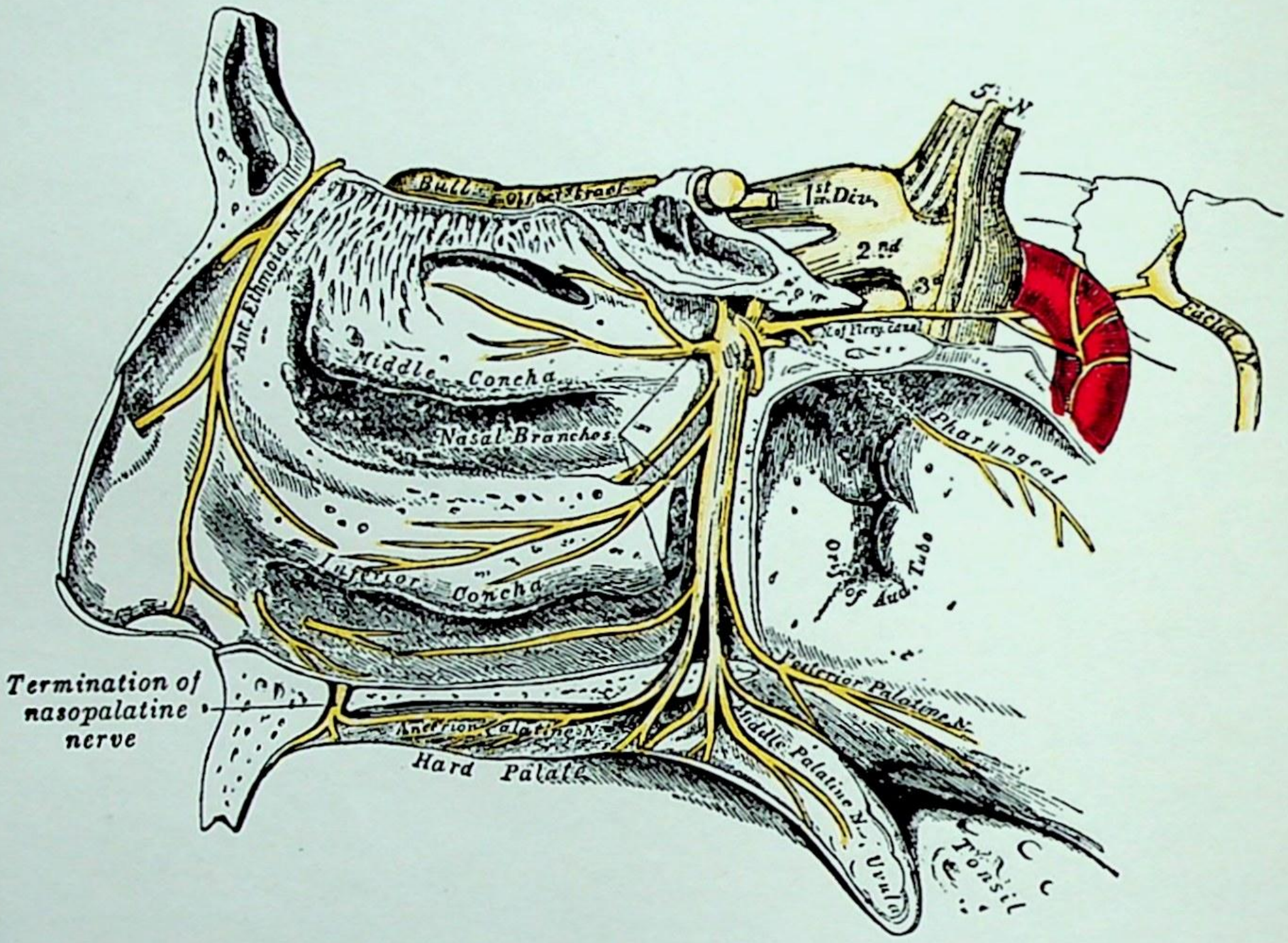
5th N.
Bulb
Olfact. tract
1st Div.
2nd
3rd
N. of Ptery. canal
Facial
Ant. Ethmoid. N.
Middle Concha
Nasal Branches
Pharyngeal
Inferior Concha
Orif. of Aud. Tube
Termination of nasopalatine nerve
Posterior Palatine N.
Anterior Palatine N.
Middle Palatine N.
Hard Palate
Uvula
Tonsil

بڑا سوپر فیشیل پٹروسل عصب فیشیل نرو کے جینیکولر گینگلین سے نکلتا ہے۔ یہ عصب ٹمپینک پلکسس سے ایک شاخ پاتا ہے فیشیل کنال کے سوراخ ہیں سے گزرتا ہے۔ جمجمی کہفہ میں داخل ہوتا ہے۔ اور ٹمپورل ہڈی کے پیٹرس حصے کی اگلی سطح پر ایک میزاب میں ڈیورامیٹر کے نیچے اور آگے کی طرف گزرتا ہے۔ یہ اُس ریش کرّی میں سے جاتا ہے جو فورمین لیسیرم (foramen lacerum) کو پر کرتا ہے۔ اور وہاں یہ ڈیپ پٹروسل نرو کے ساتھ مِل کر ٹیریگائڈ کنال کا عصب وِڈین نرو (Vidian nerve) بناتا ہے۔ یہ عصب ٹیریگائڈ کنال کے اندر سے آگے کی طرف جاتا ہے۔ جہاں اس کے ساتھ ملاتقی شریان ہوتی ہے۔ اور اس میں آٹک (otic) عقدہ سے ایک چھوٹی صعودی اسفینائڈ شاخ آملتی ہے۔ آخرکار یہ ٹیریگوپیلیٹائن فاسا میں داخل ہوتا ہے۔ اور اسفینوپیلیٹائن گینگلین میں مل جاتا ہے۔

ڈیپ پٹروسل نرو کیراٹڈ مشارکی ضفیرہ سے نکلتا ہے۔ اور انٹرنل کیراٹڈ آرٹری کے جانبی طرف کیراٹڈ کنال میں سے گزرتا ہے۔ پھر یہ اس ریلش کرّی میں داخل ہوتا ہے۔ جو فورمین لیسیرم کو پر کرتی ہے۔ اور ٹیریگائڈ کنال کا عصب بنانے کے لئے بڑے سوپر فیشیل پٹروسل نرو کے ساتھ ملتا ہے۔

اسفینوپیلیٹائن گینگلین کی شاخیں چار گروہوں میں تقسیم پذیر ہیں۔ یعنی محجری۔ پیلیٹائن۔ پوسٹیریر سوپیریر نیزل اور فیرنجیل۔

915 **محجری شاخیں** دو یا تین نازک رشتکیں ہیں۔ جو انفیریر آربٹیل فشر کے ذریعہ محجر میں داخل ہوتی ہیں۔ اور گرد و عضلہ۔ آربیٹیلس (orbitalis) عضلہ، اور لیکریمل غدہ کو رسد پہنچاتی ہیں۔ شاخچیاں پوسٹیریر اتھمائڈل فورمین میں سے اسفینائڈل اور اتھمائڈل ہوائی جوفوں کو جاتی ہیں۔

پیلیٹائن اعصاب (تصویر 907) منہ کی چھت۔ نرم تالو۔ لوزہ۔ اور انفی کہفہ کو استر کرنے والی جھلی میں پھیلتے ہیں۔ ان کے بیشتر ریشے میگزیلری عصب کی اسفینوپیلیٹائن شاخوں سے نکلتے ہیں۔ یہ تعداد میں تین ہیں۔ اگلی۔ وسطی اور پچھلی۔

اگلا پیلیٹائن عصب ٹریگو پیلیٹائن کنال میں سے گزرتا ہے۔ گریٹر پیلیٹائن فورمین میں سے سخت تالو پر آتا ہے۔ اور سخت تالو کی زیریں سطح پر ایک میزاب میں آگے کے رخ کترتے دانتوں تک جاتا ہے۔ یہ مسوڑھوں کو اور سخت تالو کے مخاطی جھلی اور اس کے غدوں کو رسد پہنچاتا ہے۔ اور آگے نیزو پیلیٹائن نرو کی انتہائی رشتکوں کے ساتھ ربط رکھتا ہے۔ جب ٹیریگو پیلیٹائن کنال میں ہوتا ہے۔ تو پوسٹیریر انفیریر نیزل شاخیں دیتا ہے۔ جو پیلیٹائن ہڈی کے انتصابی حصے میں سوراخوں کے اندر سے انفی کہفہ میں داخل ہوتی ہیں۔ اور انفیریر نیزل کانچا (concha) اور وسطی اور زیریں منفذوں کے اوپر پھیلتی ہیں۔ جب یہ عصب اس قنال سے نکلتا ہے۔ تو پیلیٹائن شاخیں نرم تالو کی دونوں سطحوں میں پھیلتی ہیں۔

مڈل پیلیٹائن نرو ٹیریگو پیلیٹائن کنال میں سے نزول کرتا ہے۔ چھوٹے پیلیٹائن سوراخوں میں سے ایک کے اندر سے گذرتا ہے، لہات (uvula) لوزہ اور نرم تالو کو شاخیں دیتا ہے۔

پوسٹیریر پیلیٹائن نرو ٹیریگو پیلیٹائن کنال میں سے نزول کرتا ہے۔ اور چھوٹے پیلیٹائن سوراخوں میں سے ایک کے اندر سے نکلتا ہے۔ یہ لہات۔ لوزہ۔ اور نرم تالو کو رسد پہنچاتا ہے۔ وسطی اور پچھلا پیلیٹائن عصب گلاسو فیرنجیل عصب کی لوزہ والی شاخوں کے ساتھ مل کر لوزہ کے گرد ایک ضفیرہ بناتے ہیں۔

پوسٹیریر سوپیریر نیزل شاخیں اسفینو پیلیٹائن فورمین کے اندر سے انفی کہفہ کے پچھلے حصے میں داخل ہوتی ہیں۔ اور سوپیریر اور مڈل نیزل کانچی (conchae) ڈھکنے والی مخاطی جھلی۔ پوسٹیریر اتھمائڈل ہوائی جوفوں کے استر اور نیزل سیپٹم کے پچھلے حصے کو رسد پہنچاتی ہیں۔ ایک شاخ جو دوسریوں 916 سے لمبی اور بڑی ہے نیزو پیلیٹائن عصب کہلاتی ہے۔ یہ اسفینائڈل ہوائی جوف کے سوراخ کے نیچے انفی کہفہ کی چھت کا تقاطع کرتا ہے۔ اور پھر وومر پر ایک میزاب کے اندر نیزل سیپٹم کے پچھلے حصے پر نیچے کو اور آگے کو ترچھا جاتا ہے۔ یہ انسائسو (incisive) کنال میں سے ہو کر منہ کی چھت کی طرف نزول

FIG. 908.—A scheme showing the roots and the branches of distribution of the sphenopalatine ganglion.

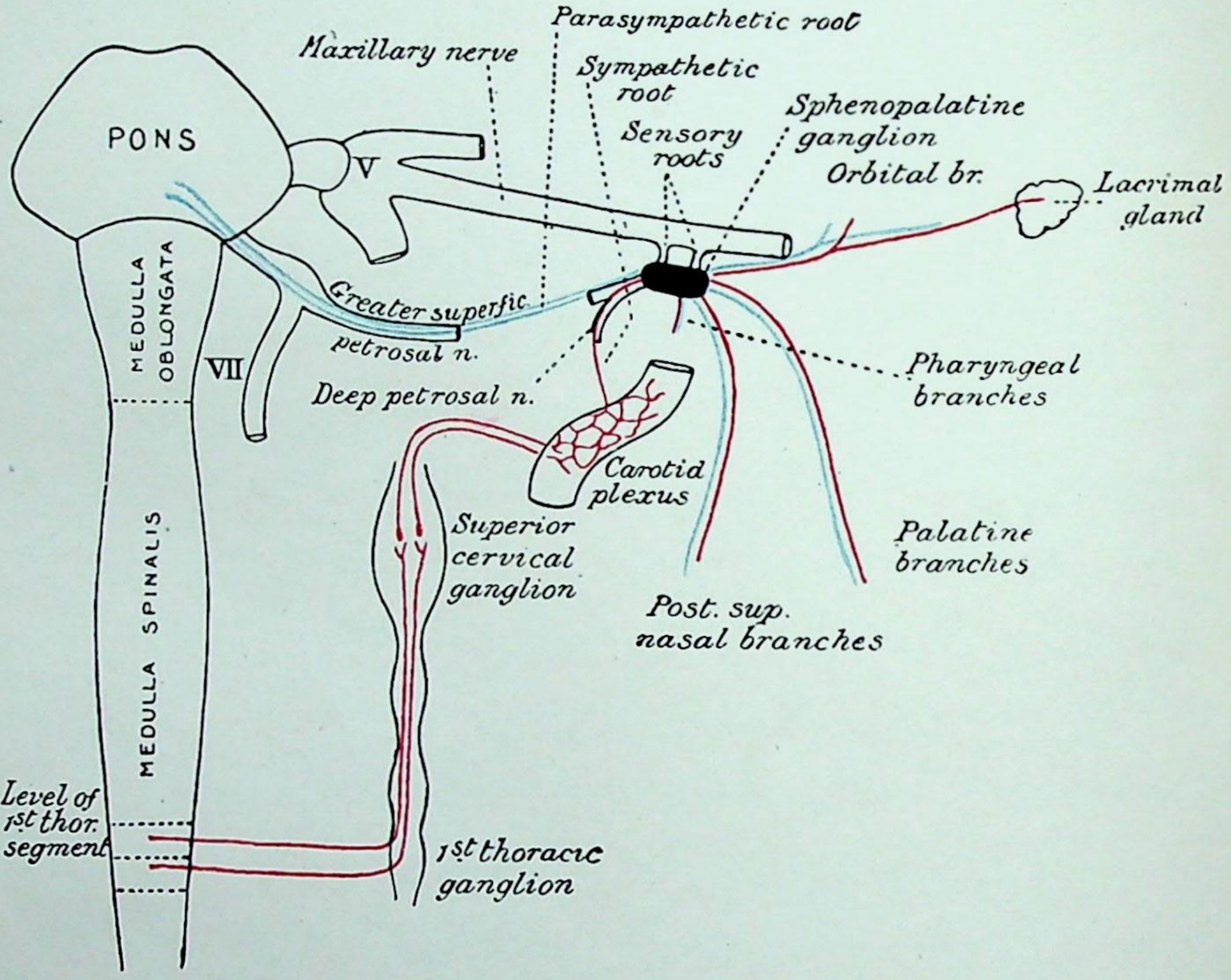
Parasympathetic root
Maxillary nerve
Sympathetic root
Sphenopalatine ganglion
Sensory roots
Orbital br.
Lacrimal gland
PONS
V
MEDULLA OBLONGATA
VII
Greater superfic. petrosal n.
Deep petrosal n.
Pharyngeal branches
Carotid plexus
Superior cervical ganglion
Palatine branches
Post. sup. nasal branches
MEDULLA SPINALIS
Level of 1st thor. segment
1st thoracic ganglion

کرتا ہے۔ اور دوسری جانب کے جوابی عصب اور اینٹیریر پیلیٹائن نرو کے ساتھ ربط رکھتا ہے۔ یہ نیزل سپٹم کی مخاطی جھلی کو چند رشتکیں دیتا ہے۔

فیرنجیل نرو جو ایک چھوٹی شاخ ہے۔ اس عقدہ کے پچھلے حصہ سے نکلتا ہے۔ انٹرنل میکزیلری آرٹری کی فیرنجیل شاخ سمیت فیرنجیل کنال میں سے گزرتا ہے۔ اور آڈیٹری ٹیوب کے پیچھے حلقوم کے انفی حصہ کی مخاطی جھلی میں تقسیم ہو جاتا ہے۔

مینڈیبولر نرو (تصاویر 906، 909)

مینڈیبولر نرو (انفیریر میکزلری نرو) چانہ کے دانتوں اور مسوڑھوں، ٹمپورل خطہ کی جلد۔ آریکولا (auricula)، لب زیریں، چہرے کے زیریں حصے۔ اور چبانے کے عضلوں کو رسد پہنچاتا ہے۔ یہ زبان کے اگلے دو تہائی حصے کی مخاطی جھلی کو بھی رسد پہنچاتا ہے۔ یہ ٹرائی جیمینل نرو کی سب سے بڑی ڈویژن ہے۔ اور دو جڑوں سے بنتا ہے۔ ایک بڑی حسی جڑ جو سیمیلیونر گینگلین کے زیریں زاویہ سے نکلتی ہے۔ اور تقریباً فوراً ہی اسفینائڈل ہڈی کے فورمین اوویلی (foramen ovale) میں سے باہر آتی ہے۔ دوسری جڑ چھوٹی اور حرکی (ٹرائی جیمینل کا حرکی حصہ) ہے۔ جو اس عقدہ کے نیچے سے گزرتی ہے۔ اور فورمین اوویلی سے ذرا باہر حسی جڑ سے مل جاتی ہے۔ دونوں جڑوں کے اتصال سے ذرا ہٹکر اس عصب کے وسطانی پہلو سے نروس اسپائی نوسس (nervus spinosus) اور ٹیریگائڈ انٹرنس (pterygoid internus) کا عصب نکلتے ہیں۔ اور پھر یہ عصب ایک چھوٹے اگلے اور ایک بڑے پچھلے تنے میں تقسیم ہو جاتا ہے۔

نروس اسپائنوسس مڈل مننجیل آرٹری سمیت فورمین اسپائنوسم میں سے ہو کر کھوپری میں داخل ہوتا ہے۔ یہ دو شاخوں میں تقسیم ہوتا ہے،

اگلی اور پچھلی ۔ جو اس شریان کی بڑی ڈویژنوں کے ساتھ جاتی ہیں ۔ اور ڈیورا میٹر کو رسد پہنچاتی ہیں ۔ پچھلی شاخ میسٹائڈ کے ہوائی جوفوں کے مخاطی استر کو بھی رسد پہنچاتی ہے ۔ اگلے میکزیلری نرو کی مننجیل شاخ کے ساتھ راہ رکھتی ہے

پٹریگائڈیس انٹرنس کا عصب ایک نازک شاخ ہے ۔ جو اس عضلہ کی عمقی سطح میں داخل ہوتی ہے ۔ یہ آٹک گینگلین کو ایک یا دو رشتکیں دیتی ہے ۔

چھوٹا اگلا تنہ (الف) ایک حسّی شاخ دیتا ہے ۔ جو بکسینیٹر (buccinator) نرو کہلاتی ہے ۔ اور (ب) حرکی شاخیں ۔ یعنی میسیٹر (masseter) والی ڈیپ ٹمپورل ۔ اور ایکسٹرنل ٹیریگائڈ اعصاب ۔ یہ حرکی شاخیں ٹیریگائڈیس انٹرنس کے عصب سمیت بعض اوقات مجموعی طور پر نروس میسٹیکیٹوریس (nervus masticatorius) کہلاتی ہیں ۔

بکسینیٹر نرو (لانگ بکل نرو) (long buccal nerve) (تصویر 909) ٹیریگائڈ اکسٹرنس کے دو سروں کے درمیان آگے کو جاتا ہے ۔ اور نیچے کے رخ ٹمپوریلس عضلے کے نیچے سے یا اس کے زیرین حصے کے اندر سے ۔ یہ میسیٹر کے اگلے کنارے کے نیچے سے باہر آتا ہے ۔ اور فیشیل نرو کی خدّی شاخوں کے ساتھ ملتا ہے ۔ یہ ٹیریگائڈیس اکسٹرنس عضلہ میں سے گزرتے وقت اس عضلہ کو ایک شاخ دیتا ہے ۔ اور کبھی کبھی انٹیریر ڈیپ ٹمپورل نرو بھی اس سے نکلتا ہے ۔ بکسینیٹر نرو بکسینیٹر عضلہ کے اگلے حصے پر کی جلد اور اس کی اندرونی سطح کو استر کرنے والی مخاطی جھلی کو رسد پہنچاتا ہے

میسیٹرک نرو (massetric nerve) (تصویر 909) جانبی رخ ٹیریگائڈ اکسٹرنس کے اوپر سے چانہ کے جوڑ کے سامنے اور ٹمپوریلس کے وتر کے پیچھے گزرتا ہے ۔ یہ میسیٹرک آرٹری (masseteric artery) کے ساتھ چانہ کے کٹاؤ کے پچھلے حصے کا تقاطع کرتا ہے ۔ میسیٹر کی عمقی سطح میں پھیلتا ہے اور چانہ کے جوڑ کو ایک رشتک دیتا ہے ۔

FIG. 909.—The right Pterygoideus externus and the branches of the mandibular nerve in relation to it.

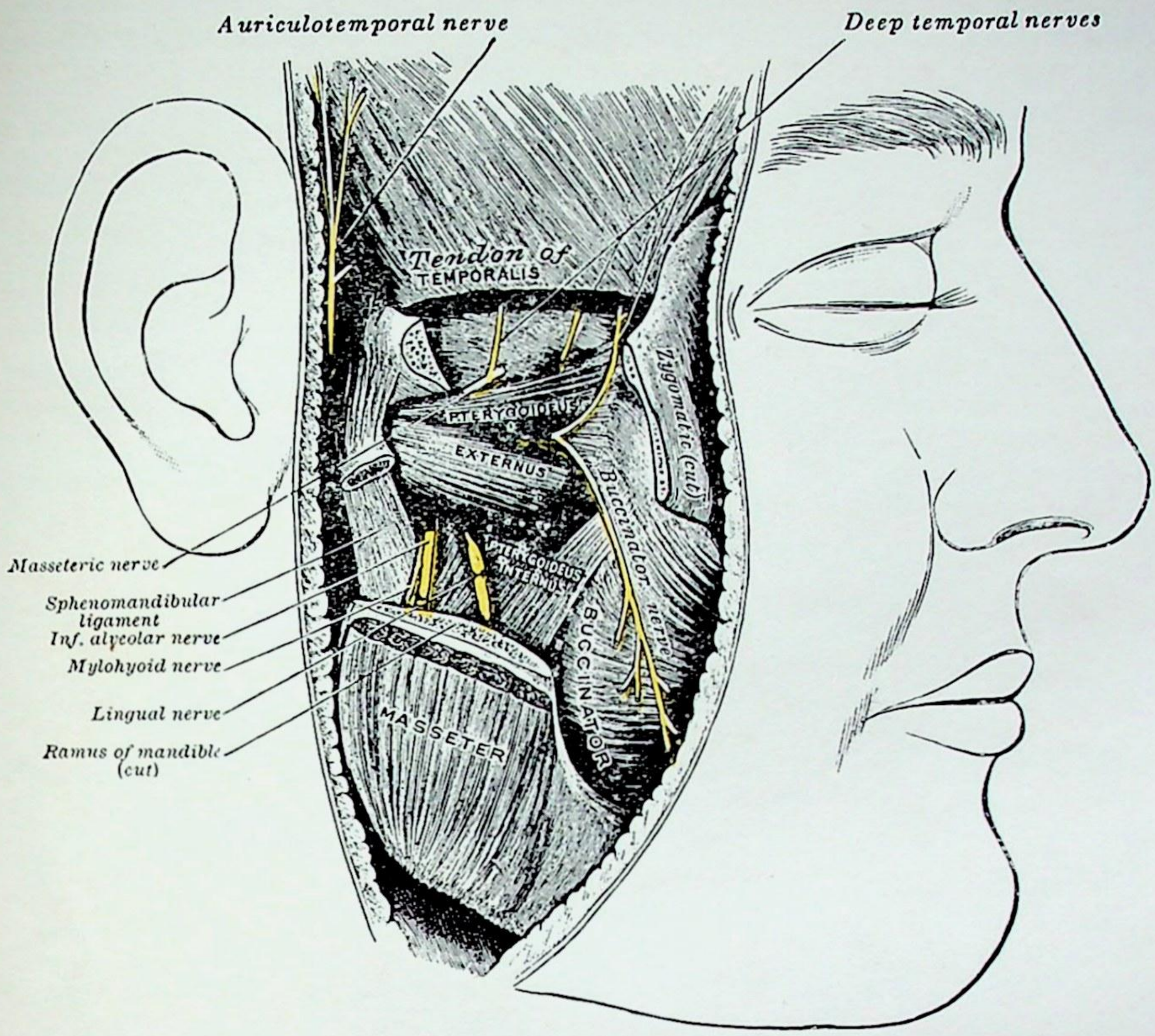
Auriculotemporal nerve
Deep temporal nerves
Tendon of TEMPORALIS
PTERYGOIDEUS
EXTERNUS
Zygomatic (cut)
Buccinator nerve
PTERYGOIDEUS INTERNUS
BUCCINATOR
MASSETER
Masseteric nerve
Sphenomandibular ligament
Inf. alveolar nerve
Mylohyoid nerve
Lingual nerve
Ramus of mandible (cut)

FIG. 910.—The right otic ganglion and its branches.

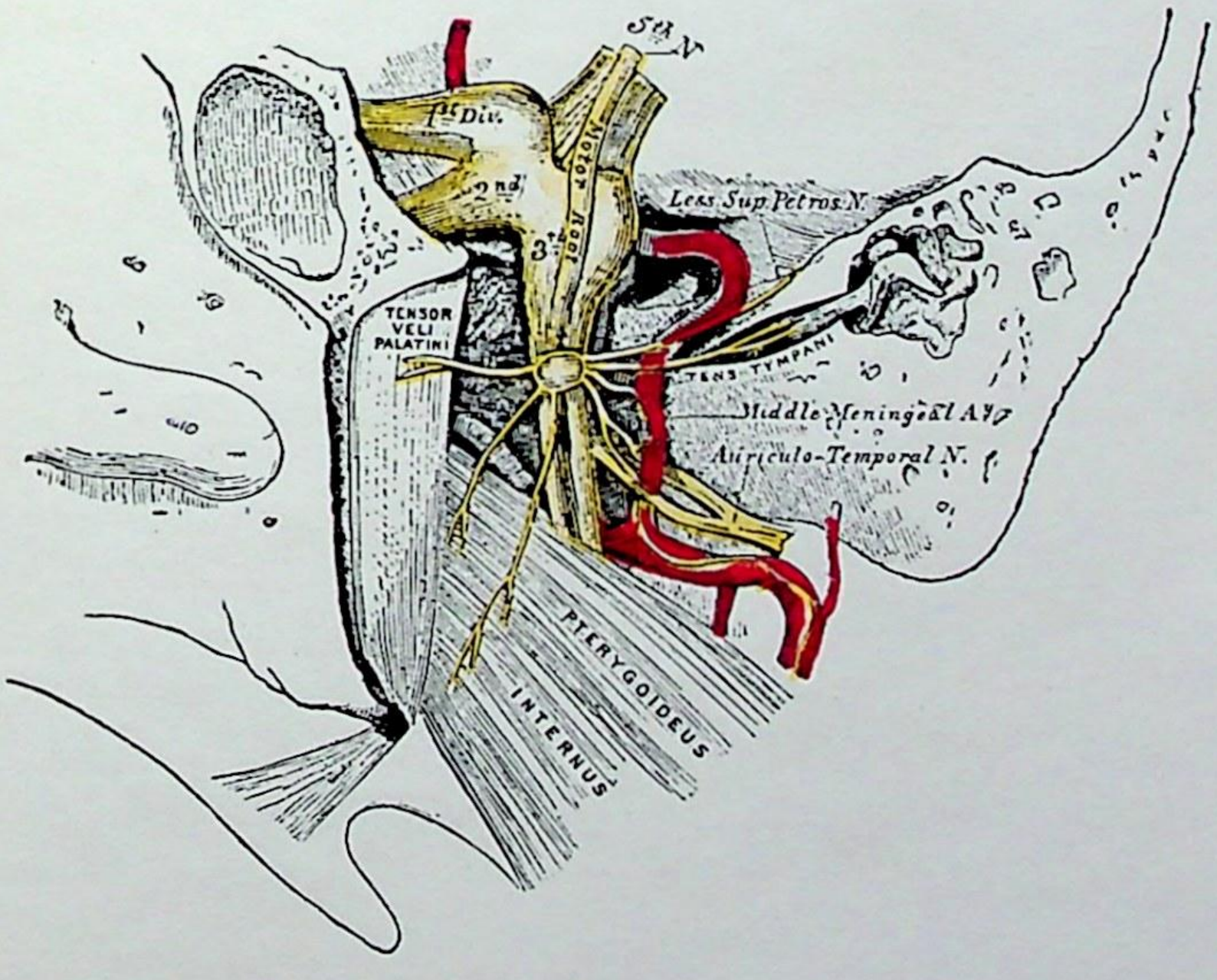
5th N
1st Div.
2nd
3rd
Motor Root
Less Sup. Petros. N.
TENSOR VELI PALATINI
TENS. TYMPANI
Middle Meningeal Arty
Auriculo-Temporal N.
PTERYGOIDEUS INTERNUS

ڈیپ ٹمپورل اعصاب (تصویر 909) تعداد میں دو ہیں۔ اگلا اور پچھلا۔ یہ ٹیریگائڈیس اکسٹرنس کے بالائی کنارے کے اوپر سے گزرتے ہیں۔ اور ٹمپورلیس کی عمقی سطح میں داخل ہوتے ہیں۔ پچھلی شاخ جو چھوٹی قد کی ہوتی ہے۔ ٹمپورل حفرہ کے پچھلے حصے کے اوپر واقع ہے۔ اور بعض اوقات میسیٹرک نرو کے ساتھ ملی ہوئی نکلتی ہے۔ اگلی شاخ اکثر بکسینیٹر نرو سے نکلتی ہے۔ اور پھر ٹیریگائڈیس اکسٹرنس کے بالائی سر کے اوپر صعود کرتی ہے، ایک تیسری درمیانی شاخ اکثر موجود ہوتی ہے۔

ٹیریگائڈیس اکسٹرنس کا عصب عضلہ کی عمقی سطح میں داخل ہوتا ہے۔ یہ کبھی کبھی مینڈیبولر نرو کی اگلی ڈویژن سے الگ نکلتا ہے یا بکسینیٹر نرو کے ساتھ۔

مینڈیبولر نرو کے بڑے پچھلے تنے کا بیشتر حصہ حسی ہوتا ہے۔ 917
لیکن اس میں چند رشتکیں حرکی جڑ سے آتی ہیں۔ یہ آریکو ٹمپورل۔ لنگوال اور انفیریر ایلویولر اعصاب میں تقسیم ہوتا ہے۔

آریکولو ٹمپورل نرو عموماً دو جڑوں کے ذریعہ نکلتا ہے۔ جو مڈل مننجیل آرٹری کو حلقہ کرتی ہیں۔ (تصویر 906) ۔ یہ ٹیریگائڈیس اکسٹرنس کے اوجھل اور سفینو مینڈیبولر لیگامنٹ اور جانہ کی گردن کے درمیان پیچھے کو جاتا ہے۔ پھر یہ سوپر فیشیل ٹمپورل آرٹری کے ساتھ آریکولا اور جانہ کے قندال کے درمیان پیر انڈ غدّے کے اوجھل اوپر کو مڑتا ہے۔ اس غدّے کے نیچے سے نکلکر یہ زائگومیٹک آرچ کے اوپر صعود کرتا۔ اور سوپر فیشیل ٹمپورل شاخوں میں تقسیم ہوجاتا ہے (تصویر 909)۔

آریکولو ٹمپورل نرو فیشیل نرو اور آٹک گینگلین کے ساتھ ربط رکھتا ہے۔ فیشیل نرو کو جانے والی شاخیں عموماً تعداد میں دو ہوتی ہیں۔ جانہ کی گردن کے پیچھے آگے کو گزرتی ہیں۔ اور میسیٹر کے پچھلے کنارے پر فیشیل نرو سے ملتی ہیں۔ آٹک گینگلین کو جانے والی رشتکیں آریکولو ٹمپورل عصب کی جڑوں سے ان کے آغاز کے قریب نکلتی ہیں۔

آریکوٹمپورل نرو کی شاخیں اینٹیریر آریکولر۔ اکسٹرنل اکوسٹک می ایٹس کو جانے والی شاخیں مفصلی۔ پیراٹڈ اور سوپرفیشیل ٹمپورل ہیں۔

اینٹیریر آریکولر شاخیں عموماً تعداد میں دو ہوتی ہیں۔ یہ آریکولا کے بالائی حصے کے سامنے والے حصے کو رسد پہنچاتی ہیں۔ اور زیادہ تر ہیلکس (helix) اور ٹریگس کے سامنے کو ڈھانکنے والی جلد کو رسد پہنچاتی ہیں۔

اکسٹرنل اکوسٹک می ایٹس کو جانے والی شاخیں، تعداد میں دو، می ایٹس کے عظمی اور کرمی حصوں کے درمیان گزرتی ہیں۔ اور می ایٹس کی جلد کو رسد پہنچاتی ہیں۔ بالائی شاخ طبلی جھلی کو ایک شاخچہ دیتی ہے۔

مفصلی شاخیں ایک یا دو شاخچیوں پر مشتمل ہیں۔ جو جانہ کے جوڑ کے پچھلے حصے میں داخل ہوتی ہیں۔

پیراٹڈ شاخیں پیراٹڈ غدے کو رسد پہنچاتی ہیں۔ 918

سوپرفیشیل ٹمپورل شاخیں سوپرفیشیل ٹمپورل آرٹری اور اس کی اختتامی شاخوں کے ہمراہ جاتی ہیں۔ یہ ٹمپورل خطہ کی جلد کو رسد پہنچاتی ہیں۔ اور فیشیل اور زائگومیٹکو ٹمپورل اعصاب کے ساتھ ربط رکھتی ہیں۔

لنگوال نرو (lingual nerve) (تصویر 906) زبان کے اگلے دو تہائی حصوں اور منہ کے فرش اور مسوڑھوں کی مخاطی جھلی کے لئے حسی ہوتا ہے۔ یہ مینڈیبولر نرو کی پچھلی ڈویژن سے نکلتا ہے۔ اور پہلے پہل ٹیریگائڈیس اکسٹرنس کی عمقی سطح سے تعلق میں واقع ہوتا ہے۔ جہاں اس میں فیشیل نرو کی کارڈا ٹمپنائی (chorda tympani) شاخ اور اکثر انفیریر ایلویولر نرو کی ایک شاخ ملتی ہے۔ لنگوال نرو جانہ کے ریمس (ramus) اور ٹیریگائڈیس انٹرنس کے درمیان نیچے کو اور آگے کو جاتا ہے۔ اور اس وقت انفیریر ایلویولر نرو کے آگے اور اس سے ذرا سا زیادہ عمقی واقع ہوتا ہے۔ پھر یہ کنسٹرکٹر فیرنجس سوپیریر (constrictor pharyngis superior) کے جانہ والے آغاز کے اوپر سے گزرتا ہے۔ اور تیسری ڈاڑھ کی جڑوں کے وسطانی پہلو پر مینڈیبل کی عمقی سطح کے ساتھ لگا ہوا واقع ہوتا ہے۔ جہاں اس کو صرف منہ کی مخاطی جھلی ڈھانپتی ہے۔ پھر یہ اسٹائلو گلاسس کا تقاطع کرتا ہے۔ اور

ہائپوگلاسس کی جانبی سطح پر اور مائلوہائی ایوڈیس (mylohyoideus) سے عمقی جاتا ہے۔ یہاں یہ سب میگزلری غدہ کے عمقی حصے اور سب میگزلری ڈکٹ سے اوپر واقع ہوتا ہے۔ پھر یہ ہائپوگلاسس اور جینیو (Wharton's=) گلاسس سے جانبی رہ کر زبان کے پہلو پر آگے کو جاتا ہے۔ اور اپنی اختتامی شاخوں میں تقسیم ہوتا ہے۔ جو زبان کی مخاطی جھلی سے راست ڈھکی ہوتی ہیں۔ اپنے ممر کے موخر الذکر حصے میں یہ عصب سب میگزلری ڈکٹ کے ساتھ قریب کا تعلق رکھتا ہے۔ یہ ڈکٹ کے جانبی رخ پر اوپر سے نیچے کو اور آگے کو گزرتا ہے۔ اور پھر اس کے نیچے چکر کھا کر اس کے وسطانی پہلو پر اوپر کو اور آگے کو جاتا ہے۔

کارڈا ٹمپنائی اور انفیریر ایلویولر نرو کی ایک شاخ پانے کے علاوہ جس کا پہلے ذکر ہو چکا ہے۔ لنگوال نرو سب میگزلری عقدہ کی طرف دو یا تین شاخیں بھیجتا ہے۔ اور ہائپوگلاسس عضلہ کے اگلے کنارے پر ہائپوگلاسل نرو کی شاخچیوں کے ساتھ ارتباطی چنبر بناتا ہے۔

لنگوال نرو کی شاخیں سب لنگوال غدے۔ منہ کی مخاطی جھلی۔ مسوڑھوں اور زبان کے اگلے دو تہائی حصوں کی مخاطی جھلی کو رسد پہنچاتی ہیں۔ اختتامی شاخچیاں زبان کی نوک پر ہائپوگلاسل نرو کی شاخچیوں کے ساتھ ملتی ہیں۔

انفیریر ایلویولر نرو (inferior alveolar nerve) (انفیریر ڈینٹل نرو=
(inferior dental nerve) مینڈیبولر نرو کی سب سے بڑی شاخ ہے۔ یہ اول پیٹریگائڈیس اکسٹرنس کے اوجھل انفیریر ایلویولر آرٹری کے ساتھ نزول کرتا ہے۔ اور پھر اسفینو مینڈیبولر لیگامنٹ اور چانہ کے ریمس کے درمیان چانہ کے فورمین تک۔ یہاں یہ مینڈیبل کے قنال میں داخل ہوتا 919
ہے۔ اور دانتوں کے نیچے منٹل فورمین تک جاتا ہے۔ جہاں یہ ایک انسائی سو (incisive) اور ایک منٹل (mental) شاخ میں تقسیم ہو جاتا ہے۔

انفیریر ایلویولر نرو کی شاخیں مائلوہائی آئڈ (mylohyoid)۔ ڈینٹل۔

انسائی سیو۔ اور منٹل ہیں۔

مائلو ہائی آئڈ عصب انفیریر ایلویولر عصب سے اس کے چانہ کے سوراخ میں داخل ہونے سے ذرا پہلے نکلتا ہے۔ یہ اسفینو مینڈیبولر لیگامنٹ کو چھیدتا ہے۔ چانہ کے ریمس کی وسطانی سطح پر ایک میزاب میں نزول کرتا ہے۔ اور مائلو ہائی آئڈیس کی زیرین سطح پر پہنچکر اس عضلے کو اور ڈائگیسٹرک کے اگلے بطن کو رسد پہنچاتا ہے۔

ڈنٹل شاخیں ڈاڑھوں۔ پیش ڈاڑھوں۔ اور مسوڑھے کو رسد پہنچاتی ہیں۔ یہ شاخیں دانتوں کی جڑوں میں داخل ہوتے سے پہلے ایک دوسرے کے ساتھ ربط کرتی ہیں۔ اور ایک انفیریر ڈنٹل پلکسس بناتی ہیں۔

انسائی سیو شاخ ہڈی کے اندر اندر آگے کو چلی جاتی ہے۔ اور کچلیوں اور کترنوں کو رسد پہنچاتی ہے۔

منٹل نرو منٹل فورمین پر نکلتا ہے۔ اور ٹرائنگولیرس عضلہ کے نیچے تین شاخوں میں تقسیم ہوتا ہے۔ ایک ٹھڈی کی جلد کی طرف نزول کرتی ہے اور دو زیرین لب کی جلد اور مخاطی جھلی کی طرف صعود کرتی ہیں۔ یہ شاخیں فیشیل نرو کے ساتھ آزادی سے ربط کرتی ہیں۔

دو چھوٹے عقدے آٹک اور سبمیکزلری مینڈیبولر نرو کے ساتھ ملے ہوئے ہیں۔

آٹک گینگلین (تصاویر 910, 911) سرخی مائل خاکستری رنگ کا ایک چھوٹا۔ بیضوی شکل کا چپٹا عقدہ ہے۔ جو فورمین اووبلی کے عین نیچے ہی واقع ہے۔ یہ مینڈیبولر نرو کی وسطانی سطح پر واقع ہے۔ اور ٹیریگائڈیس انٹرنس کے عصب کے آغاز کو گھیرتا ہے۔ جانبی طرف یہ مینڈیبولر نرو کے تنے کے ساتھ اس مقام پر متعلق ہے۔ جہاں حرکی اور حسی جڑیں ملتی ہیں۔ وسطانی جانب آڈیٹری ٹیوب کے کرّوی حصے کے ساتھ۔ پیچھے مڈل منجیل آرٹری کے ساتھ۔

یہ عصب دو یا تین چھوٹی رشتکوں کے ذریعہ ٹیریگائڈیس انٹرنس کے

Fig. 911.—A scheme showing the roots and the branches of distribution of the otic ganglion.

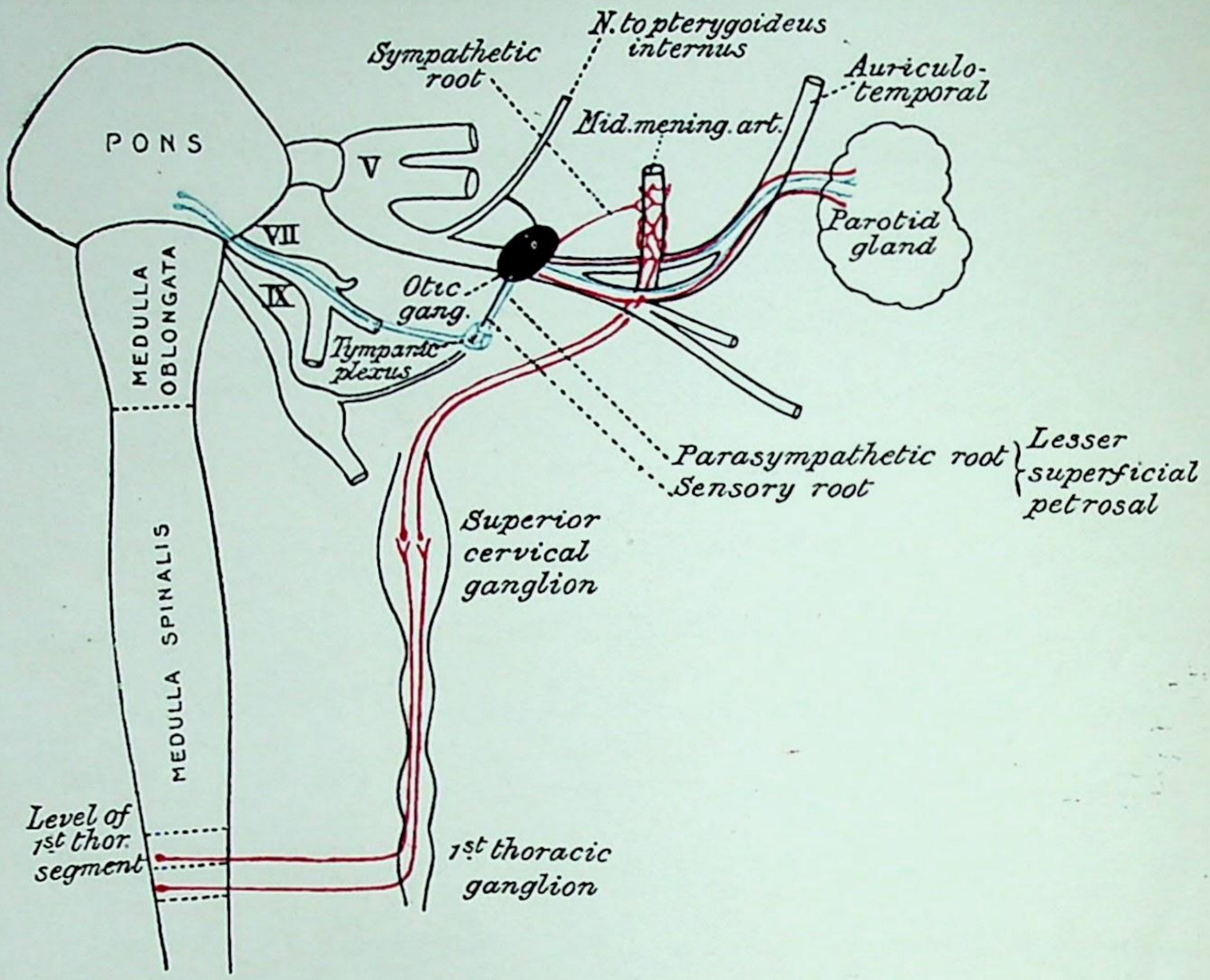
N. to pterygoideus internus
Sympathetic root
Auriculo-temporal
PONS
V
Mid. mening. art.
Parotid gland
VII
MEDULLA OBLONGATA
IX
Otic gang.
Tympanic plexus
Parasympathetic root
Sensory root
Lesser superficial petrosal
Superior cervical ganglion
MEDULLA SPINALIS
Level of 1st thor. segment
1st thoracic ganglion

Fig. 912.—A scheme showing the roots and the branches of distribution of the submaxillary ganglion.

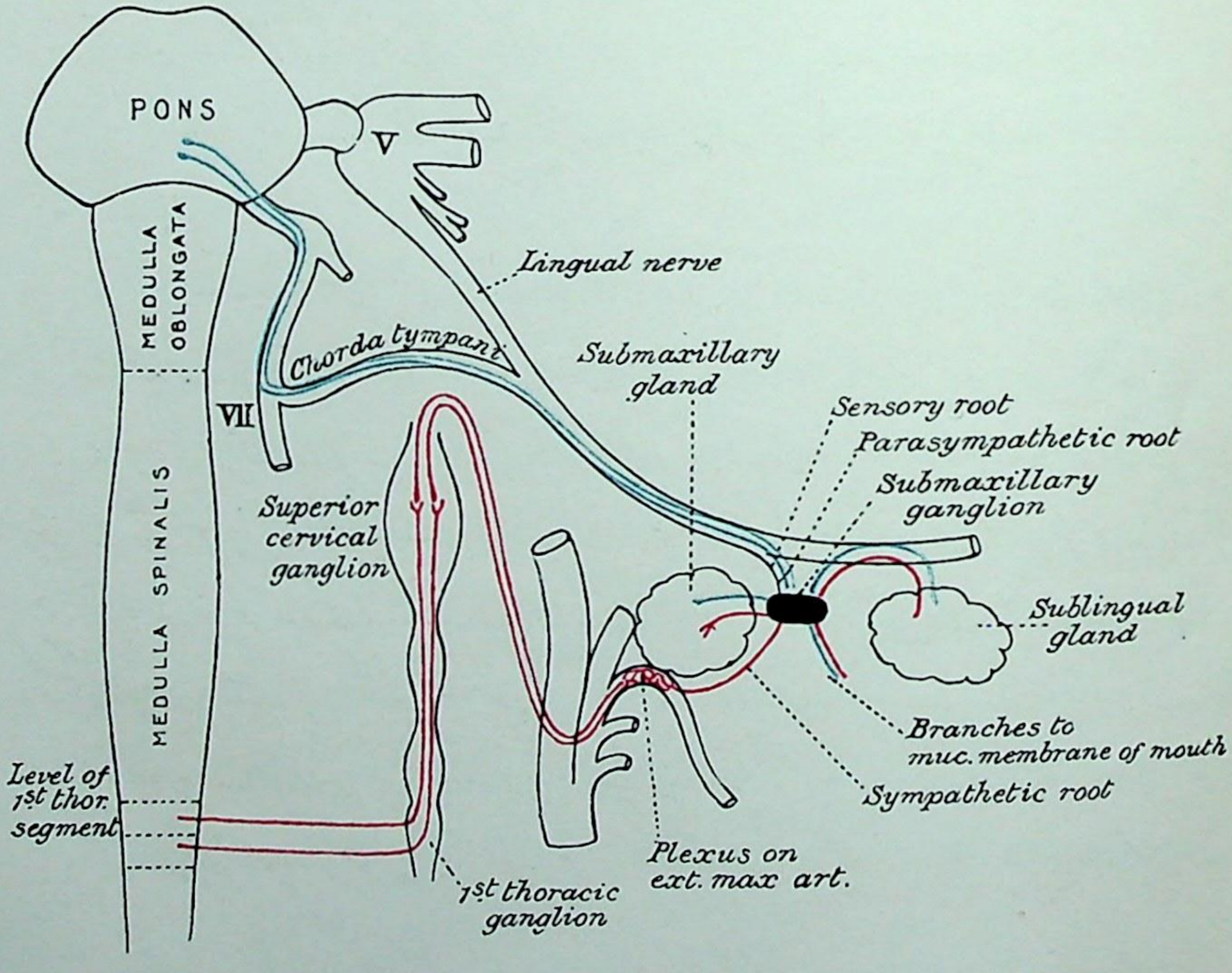
PONS
V
MEDULLA OBLONGATA
Lingual nerve
Chorda tympani
Submaxillary gland
VII
Sensory root
Parasympathetic root
Submaxillary ganglion
MEDULLA SPINALIS
Superior cervical ganglion
Sublingual gland
Branches to muc. membrane of mouth
Sympathetic root
Level of 1st thor. segment
Plexus on ext. max art.
1st thoracic ganglion

عصب کے ساتھ ملا ہوا ہے (تصویر 911)۔ یہ گلاسو فیرنجیل اور فیشیل اعصاب کے ساتھ لیسر (lesser) سوپر فیشیل پٹروسل نرو کے ذریعہ ربط رکھتا ہے جو ٹمپینک پلکسس سے آتا ہے۔ اور اس عصب کے ذریعہ اس میں گلاسو فیرنجیل نرو سے افرازی ریشے اور فیشیل نرو سے ایک نرو مشارکی جڑ آ سکتے ہیں۔ اس کی مشارکی جڑ اس مشارکی ضفیرہ کی ایک رشتک ہے۔ جو مڈل منجیل آرٹری پر واقع ہے۔

شاخیں۔ ایک شاخچی (اسفینائڈل) آٹک گینگلین سے ٹیریگائڈ کنال کے عصب کے ساتھ ملنے کے لئے صعود کرتی ہے۔ اور دوسری اس عقدہ کو کارڈا ٹمپنائی عصب کے ساتھ ملاتی ہے۔ دو یا زائد شاخیں پیچھے کو جاتی ہیں۔ اور آریکولو ٹمپورل نرو کی جڑوں کے ساتھ ملتی ہیں۔ یہ شاخیں غالباً افرازی ریشے گلاسو فیرنجیل عصب سے پیراٹڈ غدّے تک لیجاتی ہیں۔ ایک رشتک ٹنسر ٹمپنائی عضلہ کو جاتی ہے۔ اور دوسری ٹنسر ویلی پیلیٹینی (tensor veli palatini) عضلہ کو۔ مقدم الذکر آڈیٹری ٹیوب سے جاتی ہے اور پیچھے کو جاتی ہے۔ موخر الذکر اس عقدہ سے ٹیریگائڈس انٹرنس کے عصب کے آغاز کے قریب نکلتی ہے۔ اور آگے کو رخ رکھتی ہے۔ ٹنسر ٹمپنائی اور ٹنسر ویلی پیلیٹینی کے اعصاب کے ریشے زیادہ تر ٹیریگائڈس انٹرنس کے عصب سے نکلتے ہیں۔

سب میکزلری عقدہ (تصاویر 912, 906) چھوٹا ہوتا ہے۔ اور شکل میں تکلہ نما۔ یہ ہائیو گلاسس (hyoglossus) کے بالائی حصے پر اور مائلو ہائی آئڈیس (mylohyoideus) کے پچھلے ریشوں سے عمقی واقع ہے۔ یہاں یہ سب میکزلری غدّے کے عمقی حصہ کے اوپر اور لنگوال نرو کے نیچے واقع ہے۔ اور ایک اگلے اور ایک پچھلے رباط کے ذریعہ وہ آخر الذکر سے لٹکا ہوا ہے۔ پچھلی رشتک کے توسط سے یہ لنگوال اور کارڈا ٹمپنائی اعصاب سے ریشے پاتا ہے۔ مشارکی ریشے اکسٹرنل میکزلری آرٹری (external maxillary artery) (تصویر 912) کے عنقی حصے پر کے ضفیرہ سے

عقدہ تک جاتے ہیں۔

پانچ یا چھ شاخیں اس عقدہ سے نکلتی ہیں۔ اور منہ کی مخاطی جھلی اور سب میکزلری غدہ اور اس کی قنات کو رسد پہنچاتی ہیں۔ ریشے اس رشتک میں سے گزرتے ہیں۔ جو اس عقدہ کے اگلے حصے کو لنگوال نرو کے ساتھ ملاتی ہے اور سب لنگوال غدہ اور زبان کو جاتے ہیں۔

تشریح الطلاقی۔ ٹرائی جیمینل نرو کا فالج جانبی کے مطابقی اگلے نصف چہرے (سوائے مینڈیبل کے زاویہ کے قریب ایک چھوٹے رقبہ کے جس کو سروائیکل اعصاب رسد دیتے ہیں) قرنیہ اور ملتحمہ اور ناک۔ منہ اور زبان کی مخاطی جھلی میں عدم حسیت پیدا کرتا ہے۔ جانب ماؤف کا ذائقہ زائل ہو جاتا ہے ایگیوسیا=ageusia)۔ ٹمپورلیس۔ میسیٹر۔ اور پیٹریگائڈ عضلوں اور کبھی کبھی ٹنسر ٹمپنائی میں بھی فالج اور ذبول واقع ہوتے ہیں۔ جب منہ کھلتا ہے۔ تو مینڈیبل مفلوج جانب کی طرف دھکیل دیا جاتا ہے۔ آنسوؤں۔ ناک کے مخاط اور لعاب دہن کے 921 افراز میں خلل پڑتے سے مطابقی مخاطی جھلیوں میں خشکی پیدا ہو جاتی ہے۔ تغذیہ کی ان تبدیلیوں کی وجہ سے جو ناک کی مخاطی جھلی میں واقع ہوتی ہیں۔ قوتِ شامہ بتدریج زائل ہو جاتی ہے۔ آنکھ کے مقلہ کا آماس جس کو ان حالات میں عصب فالجی آفتھیلمیا کہتے ہیں، کمیاب نہیں ہے۔ اور ملتحمہ کی خشکی اور اس کے غیر حساس ہونے کی وجہ سے ہوتا ہے۔ یہ کوئی پرورشی مظہر نہیں ہے۔ بلکہ بے حس آنکھ میں ضربی آماس کے واقع ہونے اور اس کے متعلق غفلت پر منحصر ہے۔

ٹرائی جیمینل عصب کے انعکاسات۔ وہ درد جو ٹرائی جیمینل عصب کی مختلف شاخوں کی طرف رجوع ہوتے ہیں بہت کثیر الوقوع ہیں۔ عموماً اس عصب کی مختلف شاخوں میں درد کا نفوذ پہلے پہل بڑی ڈاڑھوں میں سے صرف ایک تک محدود رہتا ہے۔ حالانکہ شدید حالتوں میں درد دوسری بڑی ڈاڑھوں کی شاخوں پر پھیل سکتا ہے۔ اس حالت کی عام ترین مثال وجع العصب سے ہے۔ جو اکثر دندانی بوسیدگی (dental caries) سے متعلق ہے۔ اس حالت میں اگرچہ دانت خود

FIG. 913.—A diagram showing the cutaneous nerve-areas of the face and scalp.

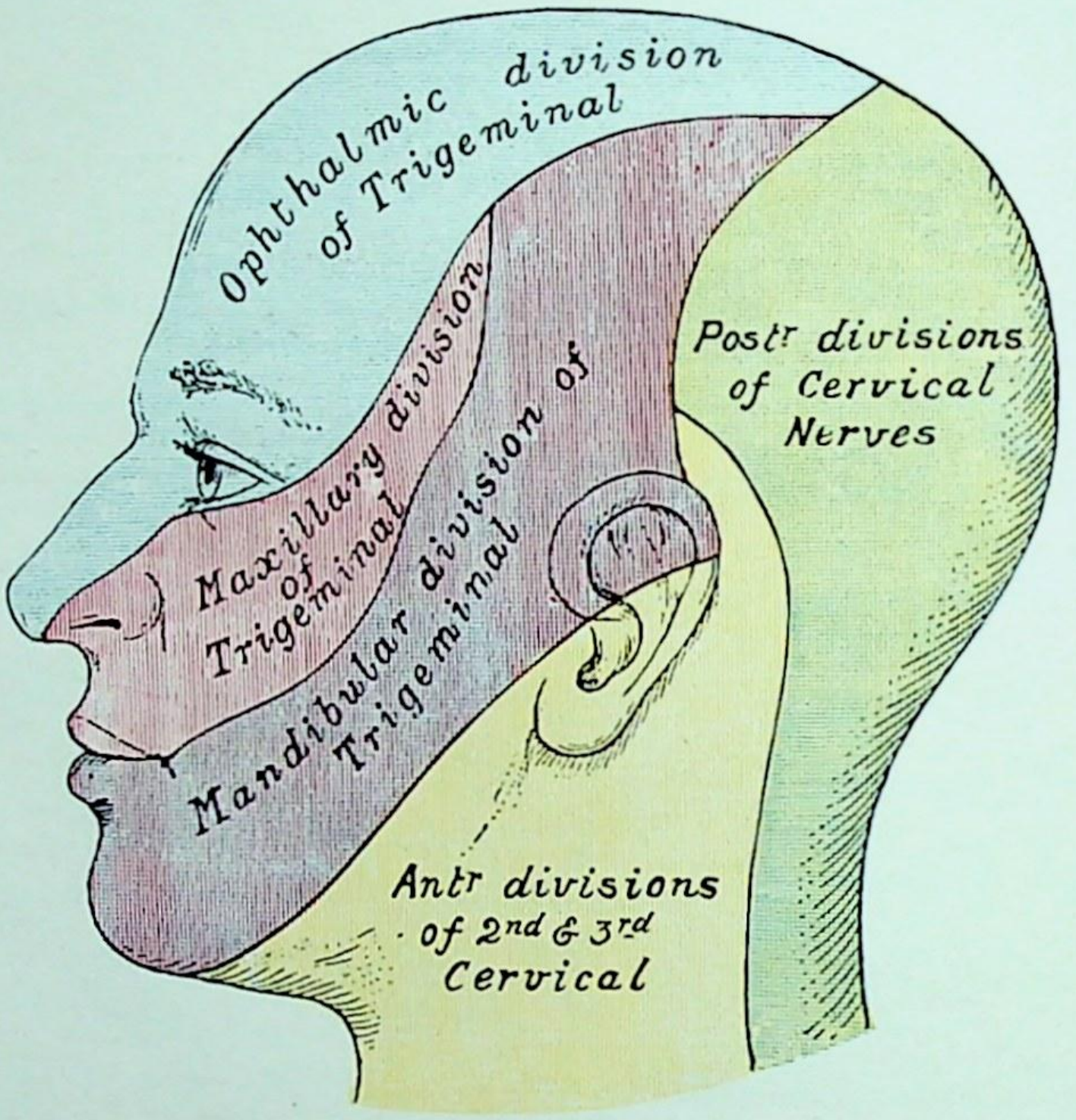
Ophthalmic division of Trigeminal
Maxillary division of Trigeminal
Mandibular division of Trigeminal
Postr divisions of Cervical Nerves
Antr divisions of 2nd & 3rd Cervical

الیم معلوم نہیں ہوتا۔ لیکن پریشان کُن درد واقع ہو سکتے ہیں۔ اور ماؤف دانت کا علاج کرنے سے یہ درد فوراً رفع ہو جاتے ہیں۔

ٹرائی جیمینل معکوسات کی اور بہت سی مثالوں کا ذکر ہو سکتا ہے۔ لیکن ان میں سے زیادہ عام معکوسات کا ذکر کرنا کافی ہوگا۔ آفتھیلمک نرو کے رقبہ میں شدید سوپرا آربیٹل درد عام طور پر حاد گلاکوما یا فرنٹل یا اتھمائڈل ہوائی جوفوں کے مرض کیساتھ متعلق ہوتا ہے۔ میکزلری انٹرم کی خبیث سلعات یا امپائیما (empyema) یا ناک کے انفیریر کانچا یا سیپٹم کے ارد گرد کی امراضی حالتیں اکثر ”دوسری ڈویژن کا وجع العصب پیدا کرتی ثابت ہوتی ہیں اور فک میں دندانی مرض کے ہونے کی صورت میں ان کو ہمیشہ ڈھونڈھنا چاہیئے۔ لیکن مینڈیبولر نرو ہی میں سب سے عجیب معکوسات دیکھے جاتے ہیں۔ ایسے مریض ملنا بالکل عام بات ہے۔ جو کان کے درد کی شکایت کرتے ہوں۔ لیکن جن میں کان کی بیماری کی کوئی علامت نہیں ہوتی۔ اور سبب عموماً جانہ کے اندر کوئی بوسیدہ (carious) دانت ہوتا ہے۔ علاوہ ازیں زبان کے زخم یا کینسر کی حالت میں پہلا درد جو محسوس ہوتا ہے۔ وہ کان اور ٹمپورل فاسا کی جانب آریکولو ٹمپورل نرو کے مقام تقسیم پر پھیلتا ہے۔

اکثر اوقات ٹرائی جیمینل نرو میں ایسا شدید وجع العصب ہوتا ہے۔ کہ اس کے لئے مقامی سبب دریافت نہیں ہو سکتا۔ اس مرض میں تین ڈویژنوں میں سے ایک کو کاٹا گیا ہے۔ یا عصب کے ایک حصے کو نکال ڈالا گیا ہے۔ لیکن عموماً صرف عارضی سکون ہوتا ہے۔ سوپرا آربیٹل نرو کو ایک ایسے شگاف کے ذریعہ نمایاں کر سکتے ہیں جو ۵ سنٹی میٹر لمبا، سوپرا آربیٹل کنارے کے ساتھ ساتھ بھوؤں کے نیچے ہو۔ اور بھوؤں کو اوپر کی طرف کھینچنا چاہیئے۔ اس شگاف کا مرکز سوپرا آربیٹل کٹاؤ سے مطابق ہو۔ اور آربیکولیرس آکولائی کے کٹ چکنے کے بعد یہ عصب اس کٹاؤ سے نکلتا اور تھوڑی سی ڈھیلی خلیہ دار بافت میں دبا ہوا آسانی مل سکتا ہے۔

انفرا آربیٹل نرو کو اس کے نکاس پر گال میں ایک شگاف دیکر کاٹتے ہیں۔ یا انفرا آربیٹل کنال میں خالص الکحل (absolute alcohol) کا اشراب کر سکتے ہیں۔ یا سارے عصب کو فورمین روٹنڈم تک اسفینو پیلیٹائن گینگلین سمیت نکال سکتے ہیں۔ لیکن

پھر بھی ہمیشہ ٹرائی جیمینل نرو کی بعض دوسری شاخوں میں وجع العصب عود کرتا ہے۔ سیمیلیونر گینگلین اور فورمین روٹنڈم کے درمیان میگزلری نرو کو جمجمہ کے اندر کاٹنا تشریحی امکان ہے۔

انفیریر ایلویولر نرو تک مینڈیبل کے ریمس پر ایک آڑے شگاف کے ذریعہ پہنچ سکتے ہیں جو ایسے لگایا گیا ہو کہ فیشیل نرو ضرر سے بچ جائے۔ میسیٹر کے کٹ چکنے کے بعد مینڈیبل کے کٹاؤ کے ذرا نیچے اس کے ریمس پر ایک ترفان لگایا جاتا ہے۔ اور جب ہڈی نکل چکتی ہے۔ تو یہ عصب ٹیری گائڈیس انٹرنس پر ٹھیک اس مقام پر پڑا ہوا ملتا ہے۔ جہاں یہ مینڈیبل کے سوراخ میں داخل ہوتا ہے اور یہاں اس کو کاٹ سکتے ہیں۔

کبھی کبھی لنگوال نرو کو زبان کی سرطانی (cancerous) بیماری میں درد کو کم کرنے کے لئے کاٹا جاتا ہے۔ یہ کام اس عصب کے ممسر کے اُس حصے میں ہو سکتا ہے۔ جہاں یہ آخری ڈاڑھ کے نیچے اور پیچھے واقع ہے۔ اگر ایک خط آخری ڈاڑھ کے تاج (crown) کے وسط چانہ کے زاویہ تک کھینچا جائے۔ تو یہ اس عصب کا تقاطع کرے گا۔ جو اس دانت سے تقریباً ۱٫۲۵ سنٹی میٹر پیچھے ہڈی کے جسم کے اندرونی پہلو پر ابھرے ہوئے جو فیزی حید کے متوازی واقع ہے۔ زبان کو سامنے کی طرف اور بالکل دوسری جانب کھینچ لینا چاہیئے۔ اس وقت یہ عصب زبان کے پہلو میں مخاطی جھلی کے نیچے ایک مضبوط ڈوری کی طرح اٹھا ہوا دیکھا جا سکتا ہے اور مخاطی جھلی کو کاٹنے کے بعد اس کو ایک کانٹے کے ذریعہ بآسانی پکڑ سکتے ہیں۔ اور اس کا ایک ٹکڑا نکالا جا سکتا ہے۔ لاش پر یہ آپریشن کرنا بہت آسان ہے۔ لیکن جب مرض وسیع ہو۔ اور منہ کے فرش تک پھیل چکا ہو۔ جیسا کہ ان حالات میں ہوتا ہے جن میں اس تقسیم کی ضرورت ہو۔ تو یہ آپریشن ممکن نہیں۔

ٹرائی جیمینل نرو کے وجع العصب کی شدید حالتوں میں میگزلری اور مینڈیبولر اعصاب کے تنوں میں الکحل کا انشراب کیا جا سکتا ہے۔ اگر یہ علاج ناکام ہو تو سیمیلیونر گینگلین پورا یا اس کا ایک حصہ نکالا جا سکتا ہے۔ سب سے پہلے روز (Rose) نے یہ آپریشن کیا۔ اور وہ اس عقدہ تک فورمین اوویل کے مقام پر کھوپڑی کے قاعدے میں ترفان چلا کر پہنچا۔ بعد اس کے اُس نے زائگو میٹک آرچ کو آگے اور پیچھے کاٹا اور اس کو اور میسیٹر کو نیچے کو الٹ دیا۔ اور مینڈیبل کے کارونائڈ پراسس کو کاٹا اور اس کو اور ٹمپورلیس عضلہ کو اوپر کی

طرف لوٹ دیا۔ اس سے زیادہ کارگر وہ طریقہ معلوم ہوتا ہے۔ جو کراز و ہارٹلی طریقہ (Krause-Hartley method) کہلاتا ہے۔ وہ ہڈی جو ٹمپورل فاسا بناتی ہے۔ ایک کافی وسعت تک کٹ چکنے کے بعد دماغ کے ٹمپورل لختہ کے نیچے کی ڈیورامیٹر کو بتدریج مڈل فاسا سے اٹھایا جاتا ہے۔ یہاں تک کہ فورمین اسپائنوسم معہ مڈل منجیل آرٹری کے جو اس میں سے گزرتی ہے۔ نمایاں ہوجائے۔ اس رگ کو دو مقام پر باندھنا۔ اور ان بندوں کے درمیان کاٹنا ہوتا ہے۔ اور پھر ڈیورامیٹر کو اور اٹھانے پر فورمین اوویلی اور فورامین روٹنڈم معہ مینڈیبولر اور میگزلری اعصاب کے جو ان کے اندر سے گزرتے ہیں۔ نمایاں ہوجائیں گے۔ ان اعصاب کو صاف طور پر واضح کرنا اور کاٹنا چاہئے۔ پھر ڈیورامیٹر کو اس عقدہ پر سے اٹھایا جاتا ہے۔ اور آفتھیلمک نرو نمایاں ہوجاتا ہے۔ اور کاٹا جاسکتا ہے۔ اور اس عقدہ کو تھوڑی سی با احتیاط تقطیع کے ذریعہ اس کے ٹکڑے کاٹنے سے اٹھایا اور نکالا جاسکتا ہے۔ بعض مریضوں میں جن میں وجع العصب میگزلری عصب تک محدود تھا۔ صرف اس عصب کو جمجمہ کے اندر کاٹ دینے سے بہت کامیابی ہوئی ہے۔ بعض مریضوں میں جہاں مرض نے آفتھیلمک ڈویژن کو ماؤف نہیں کیا تھا۔ اس عقدہ کے صرف جانبی نصف کو میگزلری اور مینڈیبولر اعصاب سمیت نکالا گیا۔ اور اس طرح قرنیہ کی حسی عصبی رسد کو سلامت چھوڑ دیا گیا۔ حرکی جڑ کو عموماً مینڈیبولر نرو سمیت کاٹ دیا جاتا ہے۔ اس سے اس جانب کے چبانے کے عضلوں کا مکمل فالج واقع ہوتا ہے۔ جدید ترین عملیوں میں حسی جڑ کو سیمیلیونر گینگلین کے پیچھے کاٹا جاتا ہے۔ اس طرح حرکی جڑ سلامت رہ سکتی ہے۔

ایبڈوسنٹ نرو (ABDUCENT NERVE) (تصویر 904)

ایبڈوسنٹ نرو رکٹس لیٹرلیس آکولائی عضلہ کو رسد پہنچاتا ہے۔ اس کے ریشے ایک چھوٹے نوات سے نکلتے ہیں۔ جو وسطی خط کے قریب اور کالیکولس فیشی ایلس (colliculus facialis) کے نیچے رہامبائڈ فاسا (rhomboid fossa) کے بالائی حصے میں واقع ہے۔ یہ پانز میں سے ہو کر نیچے کو

اور آگے جاتے ہیں۔ اور پانز کے زیریں کنارے اور میڈلا ابلانگاٹا کے پیریمڈ (pyramid) کے بالائی سرے کے درمیانی فجوہ میں نکلتے ہیں۔

ایبڈوسنٹ نرو کے نوات سے نکل کر ریشے میڈیل لانجی ٹیوڈینل فیسکیولس کے اندر سے گزر کر سمتِ مخالف کے آکولوموٹر عصب کو جاتے ہیں جس کیساتھ ساتھ یہ رکٹس میڈی ایلیس تک چلے جاتے ہیں۔ اس لئے ایک آنکھ کے رکٹس لیٹریلس اور دوسری کے رکٹس میڈی ایلیس کے متعلق یہ کہ سکتے ہیں۔ کہ وہ اپنے اعصاب ایک ہی نوات سے پاتے ہیں۔ (تصویر 914) ایبڈوسنٹ نرو پانز کی زیریں سطح سے لگا ہوا سسٹرنا پانٹس کے اندر آگے کو اور جانبی رخ جاتا ہے اور عموماً اینٹیریر انفیریر سیریبیلر آرٹری سے عقبی ہوتا ہے۔ یہ اسفینائڈل ہڈی کے ڈارسم سیلی (dorsum sellæ) کے جانبی حصے پر ڈیورا میٹر کو چھیدتا ہے۔ اور ہڈی کے اس حصے کے کنارے پر ایک کٹاؤ میں واقع ہوتا ہے۔ پھر انٹرنل کیراٹڈ آرٹری کے جانبی رخ رہ کر کیورنس سائنس میں سے گزرتا ہے۔ اور سوپیریر آربیٹل فشر کے وسطانی سرے کے اندر سے آربیٹل کہفہ میں چلا جاتا ہے۔ یہ انیولس ٹنڈینیس کے اندر سے گزرتا ہے جس سے آنکھ کے ڈھیلے کے رکٹائی (recti) عضلے نکلتے ہیں۔ آکولوموٹر اور نیزوسیلی ایری اعصاب کے نیچے سے گزرتا ہے۔ اور آخرکار رکٹس لیٹریلس کی چشمی سطح میں داخل ہوتا ہے۔

کیورنس سائنس کے اندر ایبڈوسنٹ نرو میں کئی رشتکیں کیراٹڈ اور کیورنس ضفیروں سے آکر ملتی ہیں۔ اور ایک آفتھیلمک نرو سے۔

آکولوموٹر۔ ٹراکلیر آفتھیلمک اور ایبڈوسنٹ اعصاب کیورنس سائنس کے اندر سوپیریر آربیٹل فشر میں اور آربٹ کے کہفہ میں خاص تعلقات حسب ذیل رکھتے ہیں۔

کیورنس سائنس کے اندر (تصویر 915) آکولوموٹر ٹراکلیر اور آفتھیلمک اعصاب مندرجہ ترتیب سے سائنس کی جانبی دیوار کے اندر اوپر سے نیچے واقع ہیں۔ ایبڈوسنٹ نرو انٹرنل کیراٹڈ آرٹری کے جانبی پہلو پر واقع ہے۔ تب یہ اعصاب آگے کے رخ سوپیریر آربیٹل فشر کی طرف جاتے ہیں۔ تو

FIG. 914.—A diagram showing the mode of innervation of the Rectus medialis et Rectus lateralis of the eye (after Duval and Laborde). (Testut.)

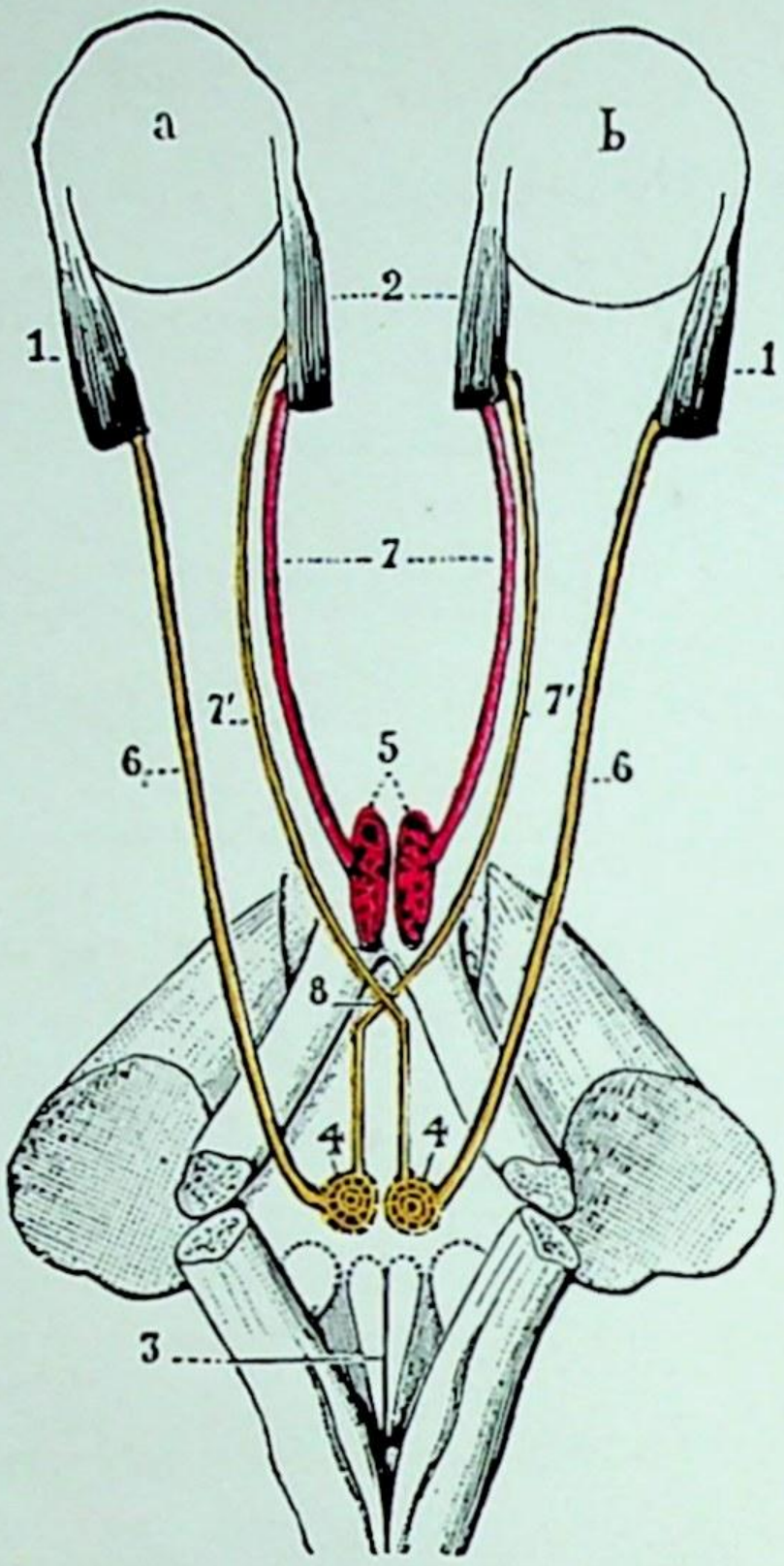
a
b
2
1
1
7
7′
7′
5
6
6
8
4
4
3

a. Left eyeball. *b.* Right eyeball. 1. Rectus lateralis. 2. Rectus medialis. 3. Rhomboid fossa. 4. Nucleus of abducent nerve. 5. Nucleus of oculomotor nerve. 6. Abducent nerve. 7. Nerve to Rectus medialis arising from the nucleus of the oculomotor of the same side. 7′. Nerve to Rectus medialis arising from the nucleus of the abducent of the opposite side. 8. Decussation of the fibres of the abducent nerve to the Rectus medialis.

FIG. 915.—An oblique section through the left cavernous sinus. Posterior aspect.

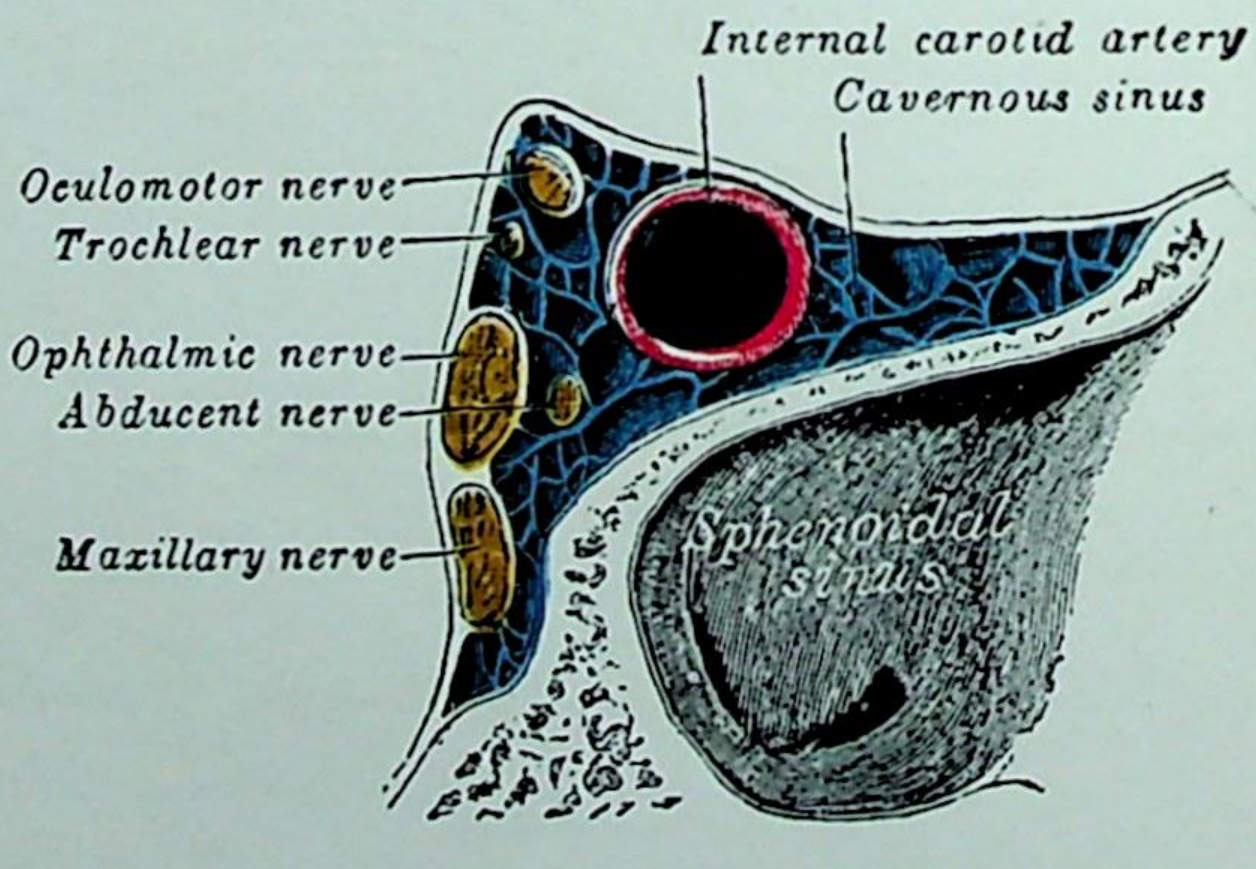
Internal carotid artery
Cavernous sinus
Oculomotor nerve
Trochlear nerve
Ophthalmic nerve
Abducent nerve
Maxillary nerve
Sphenoidal sinus

اکولوموٹر اور آفتھیلمک اعصاب شاخوں میں تقسیم ہوتے ہیں۔ اور ایبڈوسنٹ نرو دوسروں کے قریب پہنچ جاتا ہے۔ حتےٰ کہ ان کے اضافی مقامات بہت کچھ بدل جاتے ہیں۔

سوپیریر آربیٹل فشر کے اندر (تصویر 917) ٹراکلیر نرو اور آفتھیلمک نرو کی فرنٹل اور لیکریمل ڈویژنیں اس ترتیب میں وسطانی سے جانبی رخ ایک ہی مستوی پر واقع ہیں۔ اور محجر کے کہفہ میں ان عضلوں سے اوپر رہ کر داخل ہوتے ہیں۔ باقی اعصاب محجر میں اینولس ٹنڈینیس کے اندر سے داخل ہوتے ہیں۔ جس سے رکٹائی عضلے نکلتے ہیں۔ آکولوموٹر نرو کی بالائی ڈویژن ان میں سب سے بالائی ہوتی ہے۔ اس کے نیچے آفتھیلمک نرو کی نیزوسیلی ایری شاخ ہوتی ہے اس کے بعد آکولوموٹر نرو کی زیرین ڈویژن جس سے جانبی ایبڈوسنٹ نرد ہوتا ہے۔ (تصاویر 916, 917)۔

آربٹ (تصویر 903) کے اندر ٹراکلیر۔ فرنٹل۔ اور لیکریمل اعصاب پیری آسٹیم کے عین نیچے واقع ہیں۔ ٹراکلیر نرو آبلیکس سوپیریر پر۔ فرنٹل لیویٹر پیلپیبری سوپیری آرس پر۔ اور لیکریمل رکٹس لیٹریلیس پر واقع ہے۔ آکولوموٹر نرو کی بالائی ڈویژن رکٹس سوپیریر کے عین نیچے واقع ہے لیکن نیزوسیلی ایری عصب آپٹک نرو کا تقاطع کرتا ہے۔ تاکہ آربٹ کی وسطانی دیوار تک پہنچ جائے۔ ان کے نیچے آپٹک نرو ہے۔ جو آگے سیلی ایری اعصاب سے گھرا ہوا ہے۔ اور اس کے جانبی طرف سیلی ایری گینگلین اس کے اور رکٹس لیٹریلیس کے درمیان واقع ہے۔ آپٹک نرو کے نیچے آکولوموٹر نرو کی زیرین ڈویژن اور ایبڈوسنٹ نرو واقع ہیں۔ موخرالذکر رکٹس لیٹریلیس کی وسطانی سطح پر واقع ہے۔

تشریح اطلاقی۔ ایبڈوسنٹ نرو اکثر کھوپری کے قاعدے کے کسروں میں مبتلا ہو جاتا ہے۔ اس عصب کے شلل کا نتیجہ وسطانی یا مستدق حول (squint) ہوتا ہے۔ شفع (diplopia) بھی ہوتا ہے۔ جب ضرر اتنا پہنچا ہو۔ کہ اس کا فعل برباد

924 ہوجائے۔ تو اکثر اوقات رکٹس لیٹریلس آکولائی کے شلل کے علاوہ پتلی بھی کسی قدر سکڑی ہوئی ہوتی ہے۔ کیونکہ ڈائلیٹر پیوپیلی عضلہ کے بعض مشارکی ریشے اس عصب کے راستے جاتے ہیں۔

فیشیل نرو

(FACIAL NERVE) (تصاویر 918, 920)-

فیشیل نرو ایک حرکی اور ایک حسّی حصے پر مشتمل ہے۔ موخرالذکر اکثر
رسبرگ کا درمیانی عصب (nervus intermedius of Wrisburg) کے نام
سے مذکور ہوتا ہے۔ (تصویر 818) یہ دو حصے پانز کے زیرین کنارے
پر آلیوا اور رسٹیفارم باڈی کے درمیانی گوشہ میں نمودار ہوتے ہیں۔ حرکی
حصہ زیادہ وسطانی ہوتا ہے۔ حسّی حصے کے بالکل جانبی طرف بہت قریب 925
اکوسٹک نرو ہوتا ہے۔

حرکی حصہ چہرے۔ چاندلی اور آریکولا کے عضلوں۔ بکسنیٹر، پلیٹزما (platysma)، اسٹیپیڈیس، اسٹائلوہائی آئڈیس (stylohyoideus)، ڈائگیسٹریکس (digastricus) کے پچھلے پیٹے کو رسد پہنچاتا ہے۔ حسّی حصہ کارڈا ٹمپنائی نرو سے زبان کے اگلے دو تہائی حصہ کے لئے ذائقہ کے ریشے لے جاتا ہے۔

حرکی جڑ ایک نوات سے نکلتی ہے۔ جو پانز کے زیرین حصے کی جالدار ساخت میں عمقی واقع ہے۔ یہ نوات نیوکلیس ایمبگواس (ambiguus) سے اوپر۔ سوپیریئر آلیوری نیوکلیس کے پیچھے اور ٹرائی جیمینل نرو کے نخاعی قطعہ سے وسطانی واقع ہے۔ اس آغاز سے یہ ریشے پیچھے کو اور وسطانی جانب گزرتے ہیں۔ اور ایبڈ وسنٹ نرو کے نوات کے پچھلے سرے پر پہنچکر کالیکولس فیشی ایلیس کے نیچے اس ثوات سے اوپری رہ کر اوپر کی طرف جاتے ہیں۔ اس ایبڈ وسنٹ نرو کے ثوات کے اگلے سرے پر یہ ریشے

FIG. 916.—Scheme to show the annulus tendineus communis, the origins of the Recti, and the relative positions of the nerves entering the orbital cavity through the superior orbital fissure. (Modified from a figure in *Whitnall's "Anatomy of the human orbit"*; Oxford Medical Publications.)

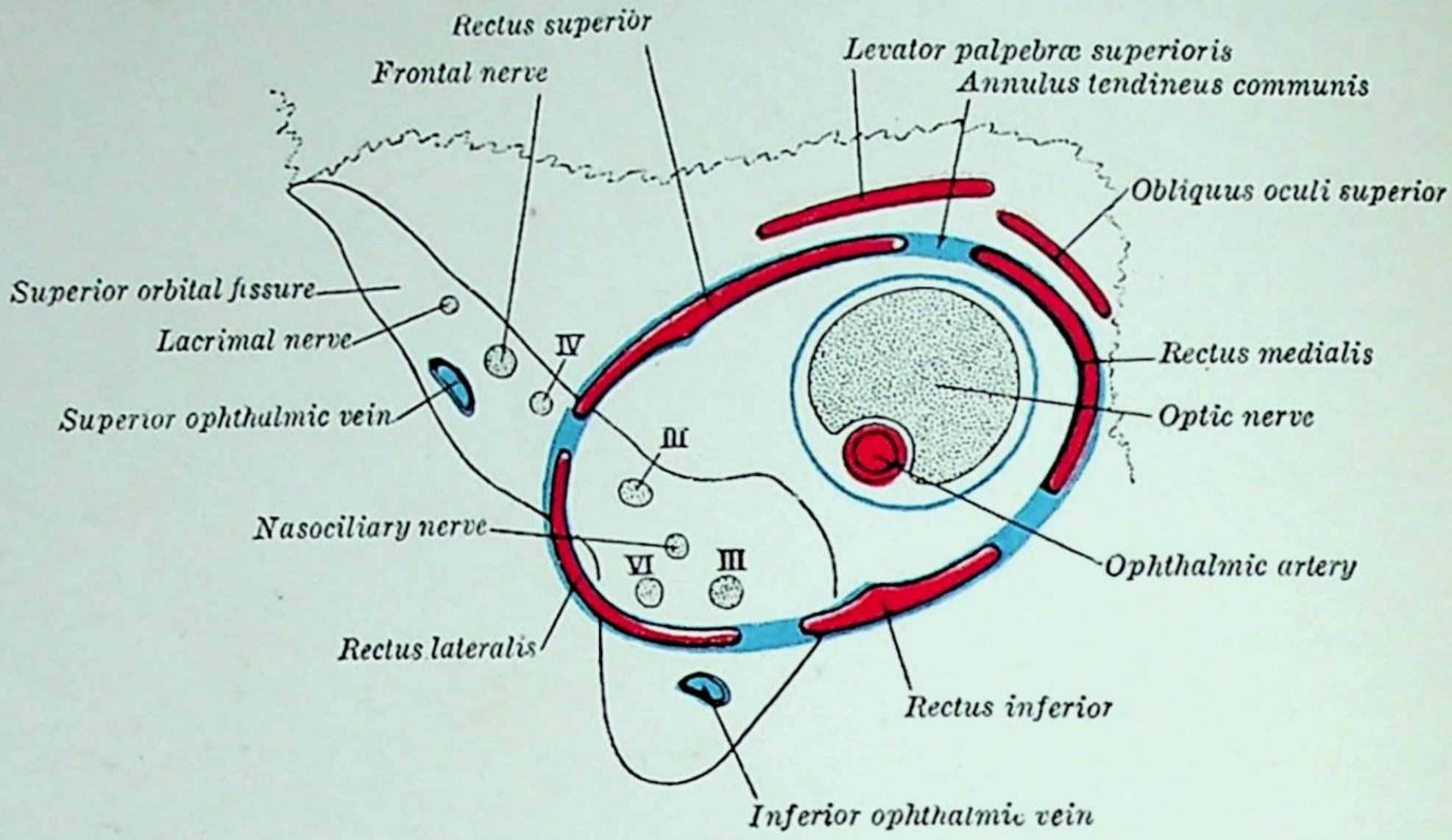
Rectus superior
Frontal nerve
Levator palpebræ superioris
Annulus tendineus communis
Obliquus oculi superior
Superior orbital fissure
Lacrimal nerve
IV
Superior ophthalmic vein
III
Rectus medialis
Optic nerve
Nasociliary nerve
VI
III
Ophthalmic artery
Rectus lateralis
Rectus inferior
Inferior ophthalmic vein

FIG. 917.—A dissection showing the origins of the right ocular muscles, and the nerves entering the orbit through the superior orbital fissure.

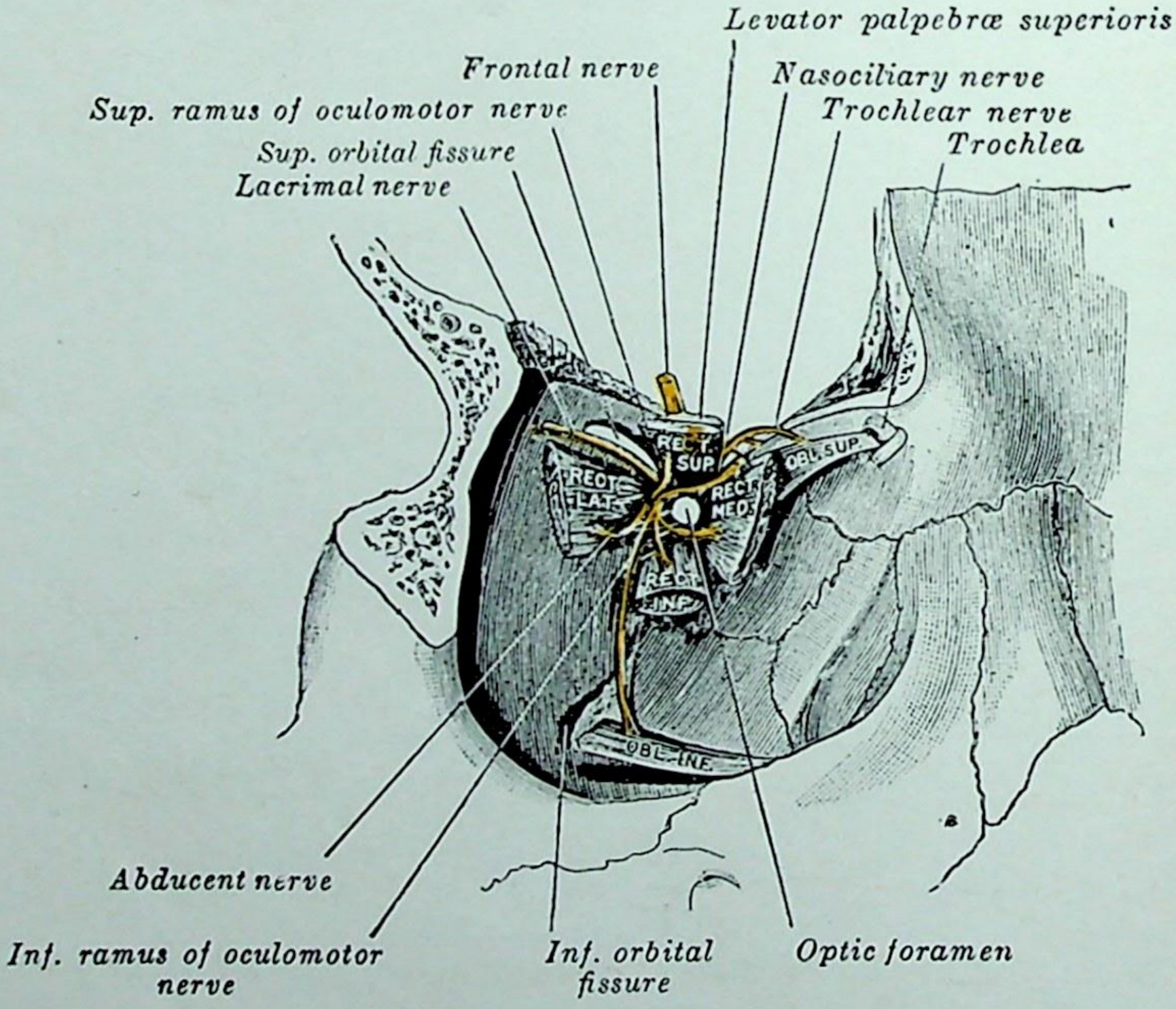
Levator palpebræ superioris
Frontal nerve
Sup. ramus of oculomotor nerve
Nasociliary nerve
Trochlear nerve
Trochlea
Sup. orbital fissure
Lacrimal nerve
RECT. SUP.
OBL. SUP.
RECT. LAT.
RECT. MED.
RECT. INF.
OBL. INF.
Abducent nerve
Inf. ramus of oculomotor nerve
Inf. orbital fissure
Optic foramen

Fig. 918.—A plan of the facial nerve. The course of the sensory fibres is represented by the blue lines.

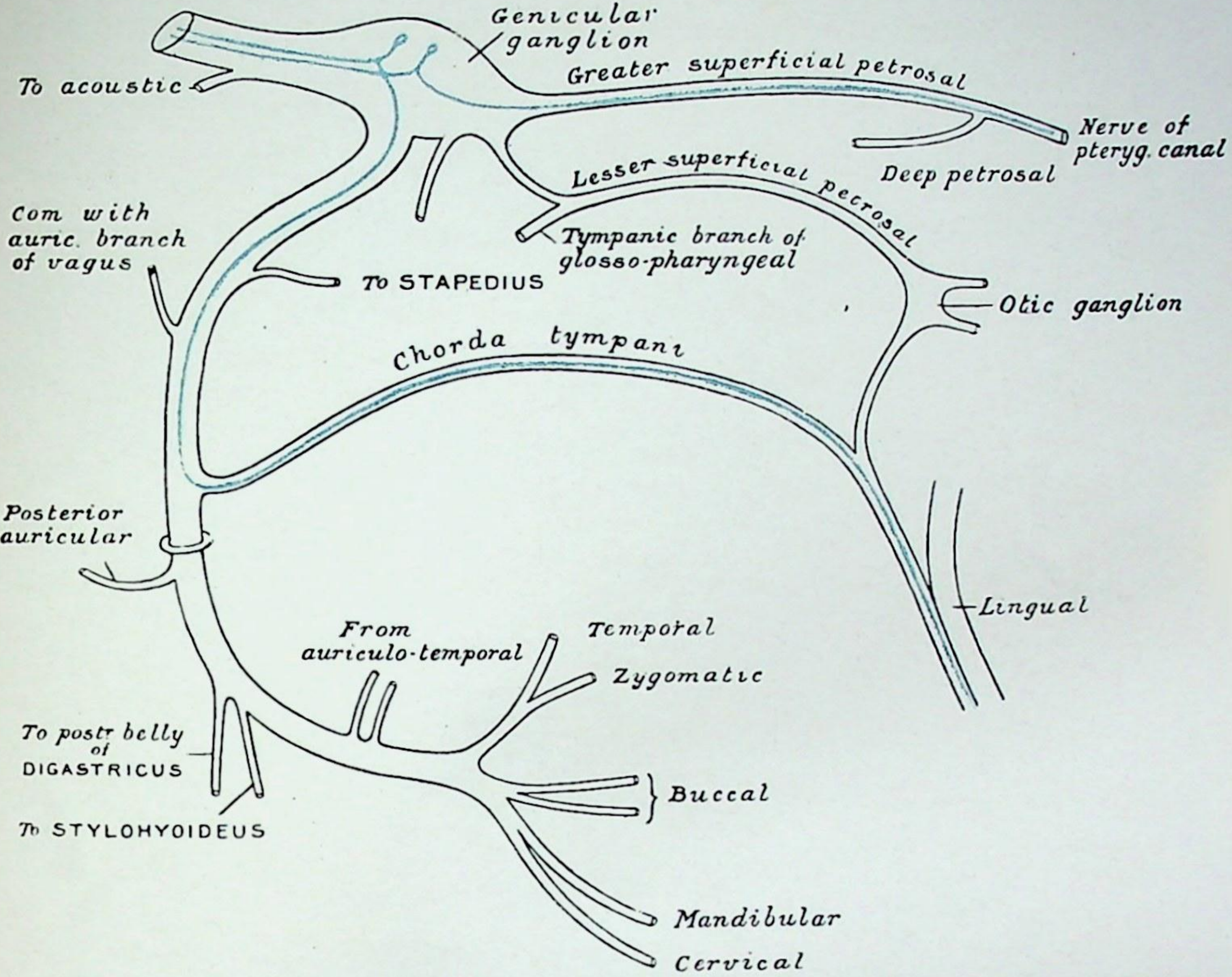
Geniculur ganglion
Greater superficial petrosal
To acoustic
Nerve of pteryg. canal
Deep petrosal
Lesser superficial petrosal
Com with auric. branch of vagus
Tympanic branch of glosso-pharyngeal
To STAPEDIUS
Otic ganglion
Chorda tympani
Posterior auricular
Lingual
From auriculo-temporal
Temporal
Zygomatic
To postr belly of DIGASTRICUS
Buccal
To STYLOHYOIDEUS
Mandibular
Cervical

Fig. 919.—The course and connexions of the facial nerve in the temporal bone.

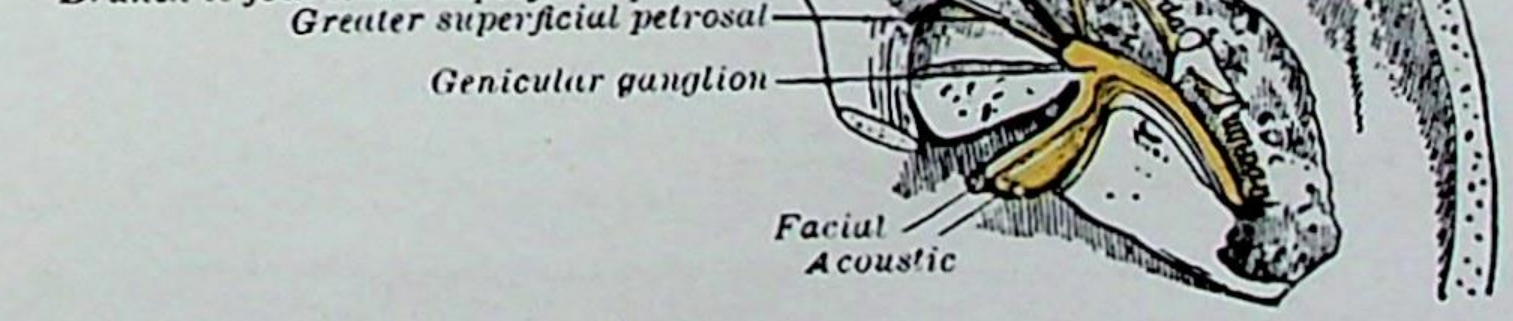
5th N.
Middle Mening A.
External petrosal
Branch to join lesser superficial petrosal
Greater superficial petrosal
Geniculur ganglion
Chorda
Tympanum
Facial
Acoustic

پھر مڑتے ہیں۔ اور پانز کے اندر سے نیچے اور آگے کے رخ اپنے نکلنے کے مقام کی طرف جاتے ہیں۔ جو آلیو اور رسٹیفارم باڈی کے درمیان ہے۔ (تصاویر (829-818)۔

آکولوموٹر نرو کے نوات سے بعض ریشوں کے متعلق کہا جاتا ہے۔ کہ وہ میڈیل لانجی چوڈنل فیسیکولس (medial longitudinal fasciculus) کے اندر نزول کرتے ہیں۔ اور فیشیل نرو کی حرکی جڑ میں اس کے پانز کو چھوڑنے سے پہلے مل جاتے ہیں۔ کہتے ہیں کہ یہ ریشے آربیکولیرس آکولائی کاروگیٹر (corrugator) اور فرنٹیلس (frontalis) عضلے کو رسد پہنچاتے ہیں۔ کیونکہ فیشیل نرو کے حرکی نوات کے ضرروں میں شلل سے بچ جاتے ہیں۔

حسّی جڑ[1] جینیکولیٹ گینگلیئن سے نکلتی ہے۔ جو ٹمپورل ہڈی کے فیشیل کنال میں فیشیل نرو کے جینیکولم (geniculum) پر واقع ہے۔ اس عقدہ کے خلیے یک قطبی ہیں۔ اور ان کے تنہا زائدے T کی شکل کی طرح مرکزی اور محیطی شاخوں میں تقسیم ہوتے ہیں۔ مرکزی شاخیں انٹرنل اکوسٹک می ایٹس میں فیشیل نرو کے تنے کو چھوڑتی ہیں۔ اور اس عصب کی حسی جڑ بناتی ہیں۔ محیطی شاخیں بڑھ کر کارڈا ٹمپنائی اور سوپرفیشیل پیٹروسل اعصاب میں چلی جاتی ہیں۔

پانز کے زیریں کنارے پر حرکی جڑ اور اکوسٹک نرو کے درمیان دماغ میں داخل ہو کر فیشیل نرو کی حسّی جڑ کے ریشے میڈلا آبلانگاٹا کے جرم میں جاتے ہیں۔ اور گلاسو فیرنجیل نرو کے حسّی ریشوں کی طرح نیوکلیس ٹریکٹس سالیٹیری آئی (nucleus tractus solitarii) کے بالائی حصے میں ختم ہوتے ہیں۔

دماغ کے ساتھ اپنے مقاماتِ الحاق سے نکلکر فیشیل نرو کی دو جڑیں اکوسٹک نرو کے ساتھ جانبی رخ اور آگے کو انٹرنل اکوسٹک می ایٹس کے منہ کو جاتی ہیں۔ می ایٹس کے اندر حرکی جڑ اکوسٹک نرو کی بالائی اور اگلی سطح پر

---

[1] دیکھو فٹ نوٹ صفحہ 845۔

ایک میزاب میں واقع ہے۔ اور حسّی جڑ ان دونوں کے درمیان ہوتی ہے۔ می ایٹس کی تہ میں فیشیل نرو فیشیل کنال میں داخل ہوتا ہے جس کے اندر یہ اپنے اختتام تک جو اسٹائلو میسٹائڈ فورمین پر ہے۔ جاتا ہے۔ اس قنال کے اندر یہ عصب پہلے وسٹیبول (vestibule) کے اوپر سے جانبی رخ جاتا ہے۔ اور اپی ٹمپینک ریسس (epitympanic recess) کی وسطانی دیوار پر پہنچکر یک لخت پیچھے کو مڑتا ہے۔ اور کمان بناکر ٹمپینک کہفہ کے پیچھے نیچے کے رخ اسٹائلو میسٹائڈ فورمین کی طرف جاتا ہے۔ وہ مقام جہاں یہ یک لخت پیچھے کو مڑتا ہے۔ جینیکولم کہلاتا ہے۔ یہ عصب ایک طرح سے عقدہ کی شکل کا پھلاؤ پیش کرتا ہے۔ جس کو جینیکولر گینگلین (genicular ganglion) یا اس عصب کی حسّی جڑ کا فوات کہتے ہیں۔ (تصویر 919) ۔ اسٹائلو میسٹائڈ فورمین سے نکلکر فیشیل نرو آگے کی طرف پیراٹڈ (parotid) غدہ کے جرم کے اندر گزرتا ہے۔ اسٹائلائڈ پراسس اور اکسٹرنل کیراٹڈ آرٹری کا تقاطع کرتا ہے۔ اور جانہ کے فرع (ramus) کے پیچھے ان شاخوں میں تقسیم ہوتا ہے جو ایک جال (parotid plexus) بناتی ہیں۔ اور سر کے پہلو، چہرے۔ اور گردن کے بالائی حصے کے اوپری عضلوں میں پھیل جاتی ہیں۔

فیشیل نرو کی ربطی شاخیں حسب ذیل مرتب ہو سکتی ہیں۔

انٹرنل اکوسٹک می ایٹس کے اندر۔	اکوسٹک نرو کے ساتھ
جینیکولر گینگلین پر	گریٹر سوپرفیشیل پٹروسل نرو کے ذریعہ اسفینو پیلیٹائن گینگلین کے ساتھ اٹک گینگلین کے ساتھ ایک شاخ کے ذریعہ جو لیسر سوپر فیشیل پٹروسل نرو سے ملتی ہے۔ انشار کی ضفیرہ کے ساتھ مڈل منجیل آرٹری پر
فیشیل کنال میں	واگس نرو کی آریکولر شاخ کے ساتھ
اسٹائلو میسٹائڈ فورمین سے اس کے نکاس پر	گلاسو فیرنجیل، واگس، گریٹ آریکولر، اور آریکولو ٹمپورل اعصاب کے ساتھ
کان کے پیچھے	لیسر آکسیپٹل نرو کے ساتھ

چہرے پر .... ٹرائی جیمینل نرو کے ساتھ
گردن کے اندر .... کوٹینیس سروائیکل (cutaneous cervical) نرو کے ساتھ

انٹرنل اکوسٹک می ایٹس کے اندر بعض باریک رشتکیں فیشیل نرو سے اکوسٹک نرو کو جاتی ہیں۔

گریٹر سوپرفیشیل پیٹروسل نرو فیشیل نرو کے جینیکولر گینگلین سے نکلتا ہے۔ اور زیادہ تر اُن حسی شاخوں پر مشتمل ہے۔ جو نرم تالو کی مخاطی جھلی میں پھیلی ہوئی ہیں۔ لیکن غالباً اس میں چند ایسے ریشے بھی ہیں جو اسفینو پیلیٹائن گینگلین کی نرو مشارکی جڑ بناتے ہیں۔ یہ ٹیمپنک پلکسس سے ایک شاخچی لیتا ہے۔ فیشیل کنال کے ہائٹس (haitus) میں سے آگے کو جاتا ہے۔ اور سیمیلیونر گینگلین کے نیچے ٹمپورل ہڈی کے پیٹرس حصے کی اگلی سطح پر ایک تجویف میں فورمین لیسیرم تک جاتا ہے۔ اس فورمین کے اندر انٹرنل کیراٹڈ آرٹری پر کے مشارکی ضفیرہ سے ڈیپ پیٹروسل نرو اس میں آکر ملتا ہے۔ جو پیٹریگائڈ کنال کے اندر سے آگے کو گزرتا ہے۔ اور اسفینو پیلیٹائن گینگلین میں ختم ہوتا ہے۔

فیشیل نرو کے جینیکولر گینگلین سے ایک شاخ جاتی ہے۔ جو چھوٹے سوپرفیشیل پیٹروسل نرو میں ملتی ہے۔ اور اس عصب کے راستے آٹک گینگلین کو جاتی ہے۔ مڈل منجیل آرٹری کے اوپر کا مشارکی ضفیرہ ایک غیر مستقل شاخ موسوم بہ ایکسٹرنل پیٹروسل نرو (external petrosal nerve) کے ذریعہ جینیکولر گینگلین سے ملا ہوا ہے۔

927 فیشیل نرو اسٹائلو میسٹائڈ فورمین میں سے نکلنے سے قبل واگس کی آریکولر شاخ سے ایک شاخچی لیتا ہے۔

ایسے اسٹائلائڈ فورمین سے نکل آنے کے بعد فیشیل نرو گلاسو فیرنجیل نرو سے ایک شاخچی لیتا ہے۔ اور پیراٹڈ غدہ کے اندر گریٹ آریکولر اور آریکیو ٹمپورل کے ساتھ ربط کرتا ہے۔ لیسر آکسیپیٹل نرو (lesser occipital nerve) کے ساتھ کان کے پیچھے۔ ٹرائی جیمینل نرو کی اختتامی شاخوں کے ساتھ چہرے پر اور کوٹینیس سروائیکل نرو

کے ساتھ گردن میں۔

فیشیل نرو کی تقسیم کی شاخیں (تصاویر 918, 920) حسب ذیل گروہوں میں مرتب کی جا سکتی ہیں:۔

فیشیل کنال کے اندر.....	اسٹیپیڈیس عضلہ کا عصب کارڈا ٹمپنائی
اسٹائلائڈ فورمین میں سے باہر آنے کے مقام پر.....	پوسٹیریئر اریکولر ڈائگیسٹرک اسٹائلو ہائی آئڈ (stylohyoid)
چہرے پر.........	ٹمپورل زائگومیٹک بکّل (buccal) مینڈیبولر سروائیکل

928 اسٹیپیڈیس کا عصب فیشیل عصب سے طبلی کہفہ کی پچھلی دیوار پر پیریمڈ (pyramid) والے اٹھان کے مقابل نکلتا ہے۔ اس عضلہ تک پہنچنے کے لئے یہ عصب ایک چھوٹے قنال میں سے آگے کے رخ گزرتا ہے۔

کارڈا ٹمپنائی نرو (chorda tympani nerve) (تصویر 906)

اسٹائلو میسٹائڈ فورمین سے تقریباً ۶ ملیمیٹر اوپر فیشیل نرو سے نکلتا ہے۔ یہ ایک قنال میں اوپر کو اور آگے کو جاتا ہے۔ اور اس کی پچھلی دیوار پر کے ایک سوراخ (آئٹر کارڈی پوسٹیریس: iter chordæ posterius) میں سے طبلی جھلی کی وسطانی سطح کے پچھلے کنارے کے قریب اور میلیس (malleus) کے مینوبریم (manubrium) کے بالائی سرے کے لیول پر طبلی کہفہ میں داخل ہوتا ہے۔ یہ طبلی جھلی کی ریشہ دار اور مخاطی تہوں کے درمیان طبلی کہفہ میں سے گزرتا ہے۔ میلیس کے مینوبریم کا تقاطع کرتا ہے۔ اور ایک قنال میں سے گزر کر اس کہفہ کو چھوڑتا ہے۔ جو پیٹروٹمپینک فشر (petrotympanic fissure) کے

Fig. 920.—The nerves of the right side of the scalp, face, and neck.

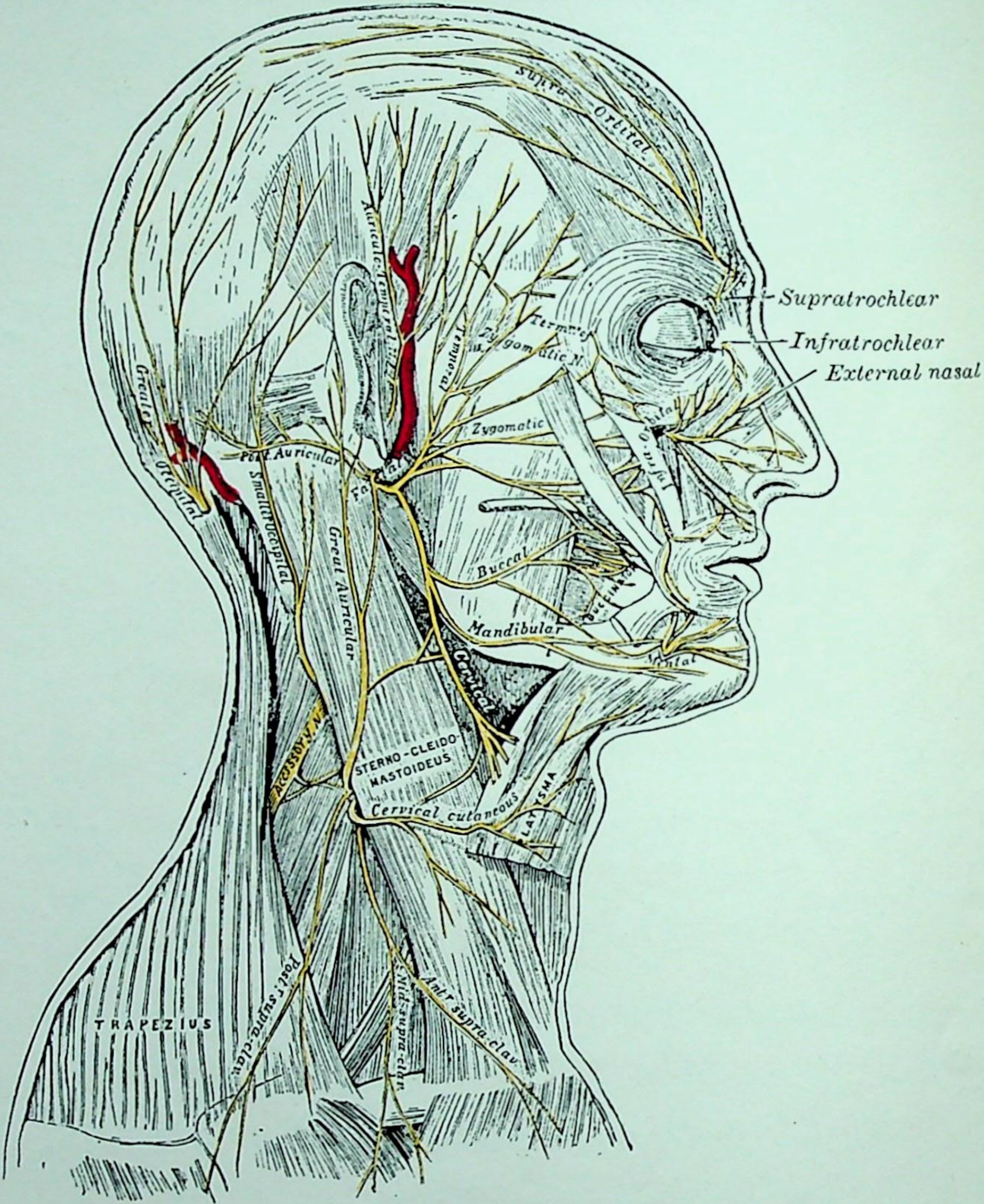
Supra
Orbital
Auriculo-Temporal
Temporal
Temp
Zygomatic N.
Supratrochlear
Infratrochlear
External nasal
Greater
Occipital
Post. Auricular
Smaller Occipital
Zygomatic
Infra-Orbital
Buccal
Buccinator
Mandibular
Mental
Great Auricular
Cervical
Accessory N.
STERNO-CLEIDO-MASTOIDEUS
Cervical cutaneous
PLATYSMA
TRAPEZIUS
Post.r supra-clav.
Mid supra-clav.
Ant.r supra-clav.

اندرونی سرے پر واقع ہے ۔ آئٹر کارڈی اینٹیریس یا کنال آف ہوجیر (iter chordæ anterius or canal of Huguier) کہلاتا ہے ۔ یہ عصب نیچے کو اور آگے کو اسفینائڈ کے اسپائنا اینگولیرس (spina angularis) (جس پر یہ بعض وقت ایک میزاب بنا دیتا ہے) کی وسطانی سطح پر اور ٹیری گائڈ نیس سے عمیق جہاں یہ ایک حاد زاویہ پر لنگوال نرو کے پچھلے کنارے سے ملتا ہے جاتا ہے ۔ اس میں چند برآرندہ ریشے ہیں ۔ جو سب میکزلری گینگلین میں داخل ہوتے ہیں ۔ اور آخر الذکر میں سے ہو کر سب میکزلری اور سب لنگوال غدّوں میں تقسیم ہوتے ہیں ۔ اس کے ریشے زیادہ تر درآرندہ ہیں ۔ اور زبان کے عضلی جرم کے اندر سے آگے کی طرف زبان کے اگلے $\frac{2}{3}$ حصے کو ڈھانکنے والی مخاطی جھلی کو چلے جاتے ہیں ۔ ان ریشوں سے زبان کے اِس حصے کا عصب ذائقہ بنتا ہے ۔ لنگوال نرو کے ساتھ ملنے سے پہلے کارڈا ٹمپنائی میں آٹک گینگلین کی ایک چھوٹی شاخ ملتی ہے ۔

پوسٹیریر آریکولر نرو (posterior auricular nerve) اسٹائلو میسٹائڈ فورمین کے قریب نکلتا ہے ۔ اور میسٹائڈ پراسس کے سامنے اوپر کو جاتا ہے یہاں یہ واگس نرو کی آریکولر شاخ سے ایک رشتک پاتا ہے ۔ اور گریٹ آریکولر نرو کی پچھلی شاخ اور لیسر آکسیپٹل نرو کے ساتھ ربط کرتا ہے ۔ جب یہ اکسٹرنل اکوسٹک میٹس اور میسٹائڈ پراسس کے درمیان صعود کرتا ہے ۔ تو ایک آریکولر اور ایک آکسیپٹل شاخ میں تقسیم ہوتا ہے ۔ آریکولر شاخ آریکولیرس پوسٹیریر (auricularis posterior) کو اور آریکولا (پنّا pinna) کی جمجمی سطح پر کے ذاتی عضلوں کو رسد پہنچاتی ہے آکسیپٹل شاخ جو بڑی ہے ۔ آکسیپٹل ہڈی کی سوپیریر نیوکل لائن (superior nuchal line) کے ساتھ ساتھ پیچھے کو جاتی اور آکسیپٹلس کو رسد پہنچاتی ہے ۔

ڈائگیسٹرک شاخ (digastric b.) اسٹائلو میسٹائڈ فورمین کے قریب نکلتی ہے ۔ اور کئی رشتکوں میں تقسیم ہوتی ہے ۔ جو ڈائگیسٹرکس کے پچھلے پیٹے کو

رسد پہنچاتی ہیں۔ ان رشتکوں میں سے ایک گلاسو فیرنجیل عصب میں ملتی ہے۔

اسٹائلو ہائی آئڈ (stylohoid) شاخ جو لمبی اور نازک ہے۔ اکثر ڈائگیسٹرک شاخ سمیت نکلتی ہے یہ اسٹائلو ہائیڈیس کے وسطی حصے میں داخل ہوتی ہے۔

ٹمپورل شاخیں زائگومیٹک آرچ کا تقاطع کر کے ٹمپورل خطہ میں پہنچتی ہیں۔ یہ شاخیں آریکولا کی جانبی سطح پر ذاتی عضلوں۔ آریکولیرس اینٹیریر اور آریکولیرس سوپیریر کو رسد پہنچاتی ہیں۔ اور میکزلری نرو کی زائگومیٹیکو ٹمپورل شاخ اور مینڈیبولر نرو کی آریکولو ٹمپورل شاخ کے ساتھ ملتی ہیں۔ ان میں سے زیادہ آگے والی شاخیں فرنٹیلس۔ آربیکولیرس آکولائی اور کاروگیٹر (corrugator) کو رسد پہنچاتی ہیں۔ اور آفتھیلمک نرو کی سوپرا آربیٹل اور لیکریمل شاخوں میں ملتی ہیں۔

زائگومیٹک شاخیں زائگومیٹک ہڈی پر سے گزر کر آربیٹ کے جانبی زاویہ کو جاتی ہیں۔ یہ آربیکولیرس آکولائی کو رسد پہنچاتی ہیں۔ اور لیکریمل نرو کی رشتکوں اور میکزلری نرو کی زائگومیٹیکو فیشیل شاخ کے ساتھ ملتی ہیں۔

خدّی (buccal) شاخیں افقی رخ میں آگے کو جاتی ہیں۔ تاکہ آربیٹ کے نیچے اور منہ کے اردگرد پھیل جائیں۔ اوپری شاخیں چہرے کی جلد اور اوپری عضلوں کے درمیان جاتی اور آخر الذکر کو رسد پہنچاتی ہیں۔ بعض شاخیں پراسیرس (procerus) میں پھیلتی ہیں۔ اور انفراٹراکلیر اور اکسٹرنل نیزل اعصاب سے ملتی ہیں۔ عمقی شاخیں زائگومیٹیکس اور کواڈریٹس لیبائی سوپیری آرس کے اوجھل گزرتی ہیں۔ ان کو رسد پہنچاتی ہیں اور انفرا آربیٹل نرو کی سوپیریر لیبیل شاخوں کے ساتھ مل کر انفرا آربیٹل پلیکسس (infra-orbital plexus) بناتی ہیں۔ یہ ناک کے چھوٹے عضلوں کو بھی رسد پہنچاتی ہیں۔ زیرین عمقی شاخیں بکسینیٹر اور آربیکولیرس آرس کو رسد پہنچاتی ہیں۔ اور مینڈیبولر نرو کی بکسینیٹر شاخ کی رشتکوں کے ساتھ ملتی ہیں۔

مینڈیبولر شاخ (ریمس مارجینیلس مینڈیبولی)

(ramus marginalis mandibulæ) مینڈیبل کے جسم کے زیرین کنارے کے قریب پلاٹزما اور ٹرائی اینگولیرس کے نیچے آگے کو جاتی ہے۔ یہ زیرین لب اور ٹھوڑی کے عضلوں کو رسد پہنچاتی ہے۔ اور انفیریر ایلویولر نرو کی منٹل شاخ کے ساتھ ملتی ہے۔

سروائیکل شاخ (ریمس کولائی =ramus colli) پیراٹڈ غدے کے
929 زیرین حصے سے نکلتی ہے۔ مینڈیبل کے زاویہ کے نیچے اور پلاٹزما کے اوجھل گردن کے سامنے آگے کی طرف جاتی ہے۔ یہ پلاٹزما کو رسد پہنچاتی ہے۔ اور کوٹینیس سروائیکل نرو کے ساتھ ربط کرتی ہے۔

تشریح اطلاقی۔ لقوہ عموماً یک طرفی ہوتا ہے۔ اور ذیل کی صورتوں میں سے کوئی ایک صورت ہو سکتی ہے۔ (۱) **محیطی** فیشیل نرو کے ضرر سے (۲) **نواتی** فیشیل نیوکلیس کی بربادی سے۔ (۳) **مرکزی، دماغی یا فوقی نواتی** (supra-nuclear) دماغ میں ان ریشوں کے ضرر سے جو قشرہ سے نکل کر اور انٹرنل کیپسول میں سے گزر کر فیشیل نیوکلیس کو جاتے ہیں۔ یا خود حرکی قشرہ کے وجہی رقبہ کے ضرر سے فوق نواتی وجہی شلل میں جو عموماً کسی نیم فالج (hemiplegia) کا ایک حصہ ہوتا ہے۔ چہرے کا زیرین حصہ ہی زیادہ تر ماؤف ہوتا ہے۔ لیکن مفلوج جانب پر پیشانی میں آسانی سے بل ڈال سکتے ہیں۔ آنکھ خاصی اچھی طرح سے بند کی جا سکتی ہے۔ اور آنکھ کا مقلہ بالائی پپوٹے کے نیچے پھرا ہوا نہیں ہوتا۔ چہرے کی جذباتی حرکات اختیاری حرکات کی نسبت بہت بہتر طور پر پوری ہو سکتی ہیں۔ اور ماؤف جانب کے عضلوں کے برقی انفعالات نہیں بدلتے۔ اگر شلل فیشیل نیوکلیس کے ضرر کی وجہ سے ہو تو آربیکولیرس آرس عضلہ بچ جاتا ہے۔ کیونکہ اس عصب کا نواتی آغاز زبان کے اعصاب کے آغاز کے ساتھ متعلق معلوم ہوتا ہے۔ ورنہ علامات معمولی محیطی لقوہ کے علامات جیسے ہوتے ہیں۔ جس کی بہت سی قسمیں عصب کے ممر کے اُس مقام کے مطابق ہو سکتی ہیں۔ جس پر فیشیل نرو کو ضرر پہنچے۔ اگر ضرر (ا) پانز میں واقع ہو۔ تو لقوہ حالت (د) کے مطابق ہوگا جس کا ذکر آگے آئیگا۔ ذائقہ اور سماعت ماؤف نہیں ہوتے لیکن ایبڈیوسنٹ عصب بھی مشلول ہوتا ہے۔ کیونکہ فیشیل نرو کے ریشے پانز میں اس

عصب کے نوات کے گرد چنبر بناتے ہیں۔ جب یہ عصب (ب) پیٹرس ہڈی میں مفلوج ہوتا ہے۔ تو شکل کے عضلوں کے فالج کے علاوہ زبان کے اگلے حصے کا ذائقہ ضایع ہو جاتا ہے۔ اور مریض کارڈا ٹمپنائی کے مبتلا ہو جانے کی وجہ سے کڑوی اور میٹھی اشیا کے درمیان اور ترشوں اور کھاروں کے درمیان فرق کو پہچان نہیں سکتا۔ منہ خشک ہوتا ہے۔ کیونکہ لعابِ دہن کے (salivary) غدے افراز نہیں کرتے۔ اور اسٹیپیڈیس کے فالج کی وجہ سے حس سامعہ ماؤف ہو جاتی ہے۔ جب فالج کی وجہ (ج) کھوپری کے قاعدے کی کسر ہو۔ تو اکوسٹک اور پیٹروسل اعصاب عموماً مبتلا ہوتے ہیں۔ لیکن وجہی فالج کا سب سے زیادہ عام ترین سبب (د) اس عصب کا اسٹائلو میسٹائڈ فورمین پر یا اس سے نکل آنے کے بعد سردی یا ضرب کھا جانا (بل کا فالج = Bell's paralysis) ہے۔ ان مریضوں میں چہرہ حالت سکون میں بھی غیر متناسب ہوتا ہے۔ اور یہ بات نوجوانوں کی نسبت بڈھوں میں زیادہ ہوتی ہے۔ جب اختیاری یا جذباتی حرکت کی کوشش کی جاتی ہے تو چہرے اور پیشانی کا ماؤف پہلو غیر متحرک رہتا ہے جب چہرے کے خطوط مٹ جاتے ہیں۔ آنکھ صرف ہاتھ کے ذریعہ بند ہو سکتی ہے۔ آنسو لیکریمل سوراخوں (puncta) میں داخل نہیں ہونے پاتے۔ کیونکہ یہ سوراخ اب ملتحمہ کے ساتھ ملے ہوئے نہیں ہوتے۔ ملتحمہ کا معکوسہ (reflex) غایب ہو جاتا ہے۔ اور آنکھ کو بند کرنے کی کوششوں کا نتیجہ آنکھ کے مقلوں کا اوپر کی جانب پھر جانا ہوتا ہے۔ حتےٰ کہ قرنیہ بالائی پپوٹے کے نیچے آ جاتی ہے۔ ناک کی نوک سالم جانب کی طرف کھنچ جاتی ہے۔ نیزو لیبیل فولڈ ماؤف جانب جزاً مٹ جاتا ہے۔ اور سانس لیتے وقت ایلا نیزائی (ala nasi) ٹھیک طرح حرکت نہیں کرتا۔ ہونٹ ماؤف جانب ملے رہتے ہیں۔ اور ان کو سیٹی بجانے کے لئے اکٹھا نہیں کیا جا سکتا۔ جب مسکرانے کی کوشش کی جاتی ہے۔ تو غیر ماؤف جانب کا زاویۂ دہن اوپر کو کھنچ جاتا ہے۔ ماؤف جانب ہونٹ تقریباً بند رہتے ہیں۔ اور منہ ایک خاص تکونی شکل اختیار کر لیتا ہے۔ چباتے وقت بکسینیٹر کے فالج کی وجہ سے غذا گال میں جمع ہو جاتی ہے۔ اور مفلوج ہونٹوں کے درمیان سے یا تو ٹپک پڑتی ہے یا باہر دھکیل دی جاتی ہے، باہر نکالتے وقت زبان مفلوج جانب کی طرف دھکیلی ہوئی معلوم ہوتی ہے۔ لیکن کترنے دانتوں کو دیکھ کر اس کے مقام کی تصدیق یہ ظاہر کرتی ہے۔ کہ حقیقت میں ایسا نہیں ہے۔ عضلۂ پلاٹزما اور آربکولارس کے عضلے مفلوج ہوتے ہیں۔ شدید حالتوں میں شفتی حروف (labials)

کا تلفظ خراب ہو جاتا ہے۔ ماؤف عضلوں کے برقی تفاعلات بدل جاتے ہیں (تفاعلِ تنزل reaction of degeneration)۔ اور وہ درجہ جس تک یہ تبدیلی ایک ہفتہ یا عشرہ تک بعد واقع ہو چکتی ہے۔ انداز (prognosis) کے لئے ایک قیمتی رہنما بنتا ہے۔ بیل کے فالج کے بیشتر مریض بالکل اچھے ہو جاتے ہیں۔

نام نہاد ایکٹر جیسے تشنج (histrionic spasm) کی اصابتوں میں باعث تکلیف فیشیل نرو ہوتا ہے۔ یہ تشنج چہرے کے بعض یا سب عضلونکے تقریباً مستمر اور ناقابل ضبط جھٹکوں پر مشتمل ہے۔ یہ جھٹکے کھانا بعض اوقات اتنا شدید ہوتا ہے کہ مریض کیلئے بڑی بے آرامی اور پریشانی کا باعث ہوتا ہے۔ اور نیند میں خلل انداز ہوتا ہے۔ اسکے علاج کے لئے فیشیل عصب کو کھینچا گیا ہے۔ یہ عملیہ کان کے پیچھے میسٹائڈ زائدہ سے لیکر جانہ کے زاویہ تک ایک شگاف دیکر کیا جاتا ہے۔ شگفیہ آگے کی طرف الٹ دیا جاتا ہے۔ اور تقطیع کو اسٹرنوکلیڈو میسٹائڈیس (sternocleidomastoideus) کے اگلے کنارے اور میسٹائڈ زائدہ کے ساتھ آگے کی طرف لے جاتے ہیں حتیٰ کہ ڈائگیسٹرکس کے پچھلے پیٹے کا بالائی کنارا آ جاتا ہے۔ یہ عصب میسٹائڈ زائدہ کے وسط کے تقریباً لیول پر اس شگاف کے متوازی ہوتا ہے۔ جب مل جائے۔ تو اس عصب کے نیچے ایک کُند ہک ڈال کر اور آگے اور باہر کی طرف کھینچ کر اس عصب کو کھینچنا چاہیئے۔ ضرورت سے زیادہ طاقت نہیں استعمال کرنی چاہیئے۔ کیونکہ عصب کو دائمی ضرر پہنچنے کا ڈر ہوتا ہے۔

سمعی عصب (ACOUSTIC NERVE)

سمعی عصب پانز اور میڈلا ابلانگاٹا کے درمیانی میزاب میں فیشیل نرو کے پیچھے اور ریسٹیفارم باڈی (restiform body) (تصویر 818) کے سامنے نکلتا ہے۔ یہ ریشوں کے دو دستوں پر مشتمل ہے۔ یہ دستے اگرچہ اپنے مرکزی تعلقات میں مختلف ہیں۔ مگر اندرونی کان سے دماغ تک درآئندہ

صدمات کو پہنچانے میں دونوں کا تعلق ہے۔ ریشوں کے ایک سٹ سے
وسٹیبولر نرو بنتا ہے۔ اور یہ سٹ وسٹیبول کے عقدہ کے خلیوں سے نکلتا ہے۔
جو انٹرنل اکوسٹک مِی ایٹس کی تہ میں واقع ہے۔ دوسرے سٹ سے کاکلیر نرو
بنتا ہے۔ اور یہ سٹ کاکلیا کے مرغولی وار عقدے کے خلیوں سے نکلتا ہے۔ 930
دونوں عقدے دو قطبی عصبی خلیوں پر مشتمل ہیں۔ اور ہر ایک خلیے سے ایک
مرکزی ریشہ دماغ کو جاتا ہے۔ اور ایک محیطی ریشہ اندرونی کان کو۔

وسٹیبولر نرو (vestibular nerve) (تصویر 921)۔ وسٹیبولر نرو کے ریشے دماغ میں کاکلیر نرو کے ریشوں سے وسطانی اور ان سے اونچے لیول پر داخل ہوتے ہیں۔ یہ ریشے پانز کے اندر سے پیچھے کی طرف رسٹیفارم باڈی اور ٹرائی جیمینل نرو کے نخاعی قطعہ کے درمیان سے گزرتے ہیں۔ اور صعودی اور نزولی شاخوں میں تقسیم ہوتے ہیں۔ جو زیادہ تر وسٹیبول کے نواتوں میں ختم ہوتی ہیں۔ یہ نوات حسب ذیل ہیں۔ **وسطانی یا وسٹیبول کا بڑا نوات** (the medial or chief vestibular nucleus) جو رہامبائڈ فاسا کے ایریا اکوسٹیکا (area acustica) میں واقع ہے۔ اور ظہری رخ اس کا تقاطع اسٹرائی میڈلیریز (striæ medullares) (اسٹرائی اکوسٹی سی = striæ acusticæ) کرتے ہیں۔ یہ نوات آڑی تراش پر مثلث ہوتا ہے۔ اور اس کا زیرین حصہ (۲) **نزولی یا نخاعی وہلیتری نوات** (descending or spinal vestibular nucleus) پر مشتمل ہے۔ (۳) لیٹرل وسٹیبولر نیوکلیس (ڈائٹرس کا نوات: nucleus of Deiters) اور (۴) سوپیریر وسٹیبولر نیوکلیس (بکٹریو کا نوات: nucleus of Bechterew) رسٹیفارم باڈی کے قریب واقع ہیں۔ اور اول الذکر میں بڑے بڑے کثیر قطبی خلیے ہوتے ہیں۔ وسٹیبولر نرو کے بعض صعودی ریشے وسٹیبول کے نواتوں میں ختم ہوتے ہیں۔ لیکن بعض براہ راست چھت کے نوات (نیوکلیس فیسٹیجی آئی: nucleus fastigii) اور دمیغ کے قشرہ کو جاتے ہیں۔ اور ان کے ہمراہ وہ ریشے ہوتے ہیں۔ جو وسٹیبول کے نواتوں کے خلیوں میں سے نکلتے ہیں۔ وسٹیبول کے نواتوں کے خلیوں سے کچھ ریشے

FIG. 921.—The terminal nuclei and central connexions of the vestibular nerve. (Schematic.)

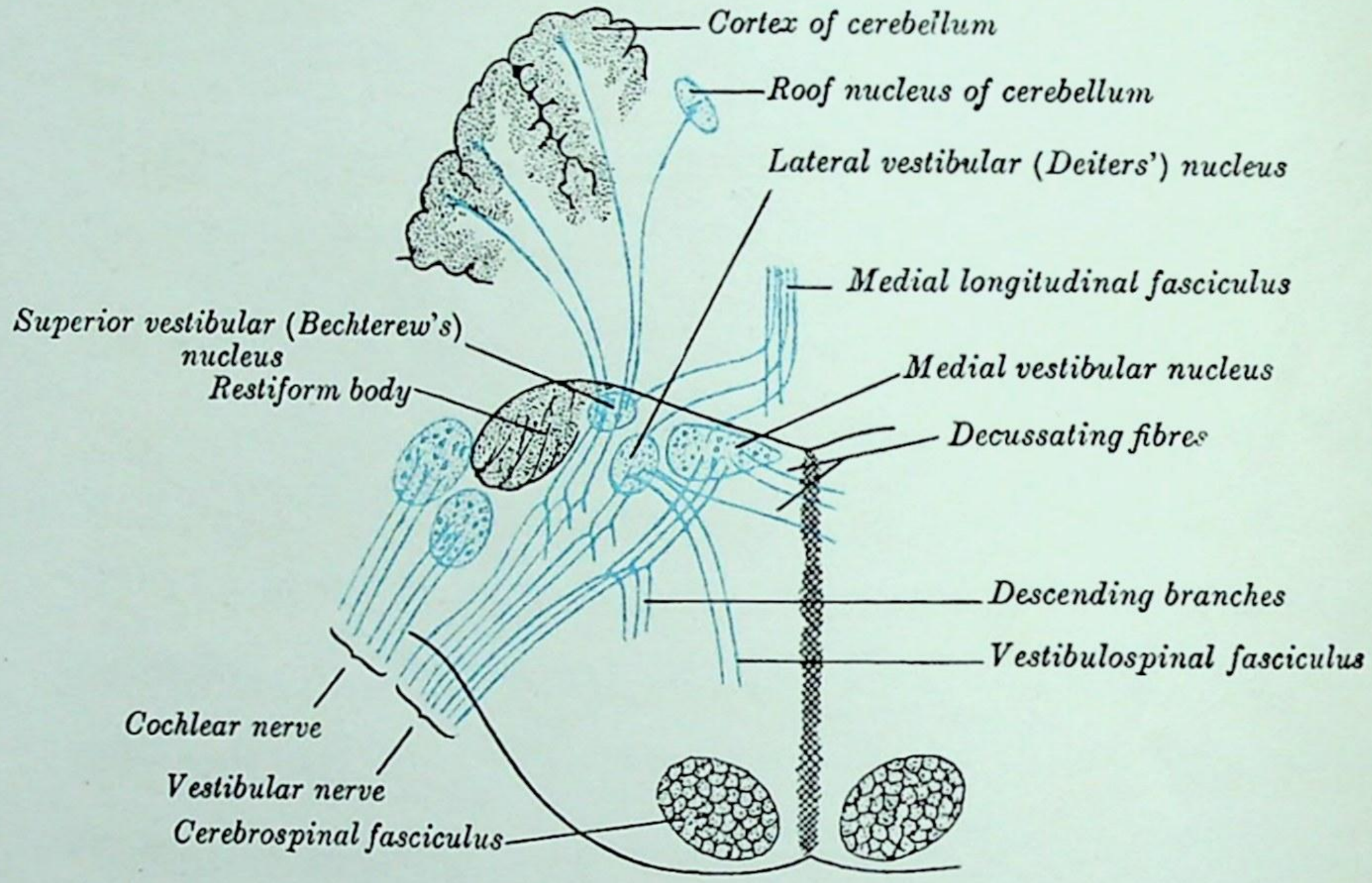
Cortex of cerebellum
Roof nucleus of cerebellum
Lateral vestibular (Deiters') nucleus
Medial longitudinal fasciculus
Superior vestibular (Bechterew's) nucleus
Restiform body
Medial vestibular nucleus
Decussating fibres
Descending branches
Vestibulospinal fasciculus
Cochlear nerve
Vestibular nerve
Cerebrospinal fasciculus

میڈیل لانجی چوڈینل فیسیکولس (medial longitudinal fasciculus) میں صعود کرتے ہیں۔ اور آکولوموٹر۔ ٹراکلیر اور ایبڈوسنٹ اعصاب کے نواتوں میں ختم ہوتے ہیں۔ وسٹیبولر نرو کی نزولی شاخیں نزولی یا اسپائنل وسٹیبولر نیوکلیس (spinal vestibular nucleus) کے خلیوں کے گرد ختم ہوتی ہیں۔ نزولی ریشوں کا ایک اہم ڈور یعنی وسٹیبولو اسپائنل فیسیکولس (vestibulo spinal fascicalus) ڈائٹر کے نوات کے خلیوں سے نکلتا ہے۔ اور میڈلا اسپائنیلس کے اگلے لچھے میں نیچے کو جاتا ہے۔ (صفحہ 811)۔

کاکلیر نرو (تصویر 922) کاکلیر نرو وسٹیبولر نرو سے جانبی واقع ہے۔ اس کے ریشے دو نواتوں میں ختم ہوتے ہیں۔ ایک یعنی ونٹرل یا ایکسسری کاکلیر نیوکلیس (ventral or accessory cochlear nucleus) رسٹیفارم باڈی کی اگلی سطح پر واقع ہے۔ دوسرا یعنی لیٹرل کاکلیر نیوکلیس رسٹیفارم باڈی کی جانبی سطح پر واقع ہے۔

ایکسیسری کاکلیر نیوکلیس کے خلیوں سے وہ ریشے نکلتے ہیں جو پانز
کے اندر سے مستعرض جاتے اور ٹریپیزائڈ باڈی (trapezoid body)
بناتے ہیں۔ ان ریشوں میں سے بعض یا تو سوپیریر آلیوری نیوکلیس (superior
olivary nucleus) کے خلیوں کے گرد ختم ہوتے ہیں۔ یا اسی سمت یا مخالف
سمت کے ٹریپیزائڈ نیوکلیس کے خلیوں کے گرد۔ مگر ان میں سے بہت سے
ریشے لیٹرل لمنسکس کے نام سے صعود کرتے ہیں۔ اسٹرائی میڈلریز اسٹرای
اکوسٹی سی) لیٹرل کاکلیر نیوکلیس (lateral cochlear nucleus) کے خلیوں کے
محوراسیے ہیں۔ یہ رسٹیفارم باڈی کے اوپر سے اور رہامبائڈ فاسا کے پار گزر کر 931
میڈین سلکس کو جاتے ہیں۔ جہاں یہ پانز کے جرم کے اندر داخل ہو جاتے ہیں۔
ان میں سے بعض ریشے دونوں جانب کے سوپیریر آلیوری نواتوں کے
خلیوں کے گرد ختم ہوتے ہیں مگر بعض جن میں راست آنے والے اور تقاطع کردہ دونوں
قسم کے ریشے شامل ہیں۔ لیٹرل لمنسکس (lateral lemniscus) میں چلے جاتے ہیں۔
لیٹرل لمنسکس پانز کے اندر سے صعود کرتا ہے۔ اور وسط دماغ کے

لیٹرل سلکس میں سطح پر نمودار ہوتا ہے۔ اس کے ریشے انفیریر کالیکولس اور میڈیل جینیکولیٹ باڈی میں ختم ہوتے ہیں۔ لیٹرل لمنسکس کے بالائی حصے میں عصبی خلیّوں کا ایک مجمع یعنی **لیٹرل لمنسکس کا نواۃ** ہے۔ جس کے خلیّوں کے گرد ان میں کے بعض ریشے تشجر کرتے ہیں۔ اور جس کے خلیّوں سے ریشے نکلتے ہیں۔ اور اوپر کی جانب لیٹرل لمنسکس کے قطعہ میں چلے جاتے ہیں۔

میڈیل جینیکولیٹ باڈی کے خلیّوں سے نئے ریشے نکلتے ہیں۔ اور انٹرنل کیپسول کے آکسیپٹل حصے میں سے گزرتے ہیں تاکہ قشری سماعی مرکز (cortical acoustic centre) میں پہنچ جائیں۔ جو ہیشل (Heschl) کی مستعرض ٹمپورل تنزارید (transversetemporal gyri) میں اور سوپیریر ٹمپورل گائرس کے وسطی حصے میں واقع ہے۔

اکوسٹک نرو ساخت میں نرم ہوتا ہے اور نیورولیما (neurolemma) سے معرّا ہوتا ہے۔ میڈلا آبلانگاٹا سے نکلنے کے بعد یہ عصب بریکیم پانٹس (brachium pontis) کے پچھلے کنارے کے پار فیشیل نرو کی معیت میں آگے کو جاتا ہے۔ جس سے یہ انٹرنل آڈیٹری آرٹری کے ذریعہ جزواً الگ ہوتا ہے۔ پھر فیشیل نرو کے ساتھ انٹرنل اکوسٹک می ایٹس میں داخل ہوتا ہے۔ اس منفذ کی تہ پر یہ عصب فیشیل نرو سے ایک یا دو رشتکیس پاتا ہے۔ اور اپنے کاکلیئر اور ویسٹیبولر حصوں میں پھٹ جاتا ہے۔ جن کی تقسیم اندرونی کان کی تشریح کے ساتھ بیان ہوگی۔

تشریح اطلاقی۔ کھوپری کے قاعدے کے وسطی حفرے کی کسر میں جو انٹرنل
اکوسٹک می ایٹس کو مبتلا کرتی ہے۔ اکوسٹک نرو اکثر فیشیل نرو سمیت مجروح ہو جاتا ہے۔ یا تو یہ
عصب بالکل کٹ جائے جس سے مستقل بہراپن واقع ہو سکتا ہے۔ یا یہ عصب کچلا جائے یا
دعابد رغون سے یا سوزشی ارتشاح (exudation) سے دب جائے۔ ان صورتوں میں بہراپن 932
اغلباً عارضی ہوگا۔ یہ عصب سر پر سخت چوٹیں لگنے پر بھی بغیر اس کے کہ کھوپری کی ہڈیوں کا
کسر واقع ہو مجروح ہو سکتا ہے۔ اور بہراپن ڈائنامائٹ (dynamite) وغیرہ کے بہ آواز بلند

FIG. 922.—The terminal nuclei and central connexions of the cochlear nerve. (Schematic.)

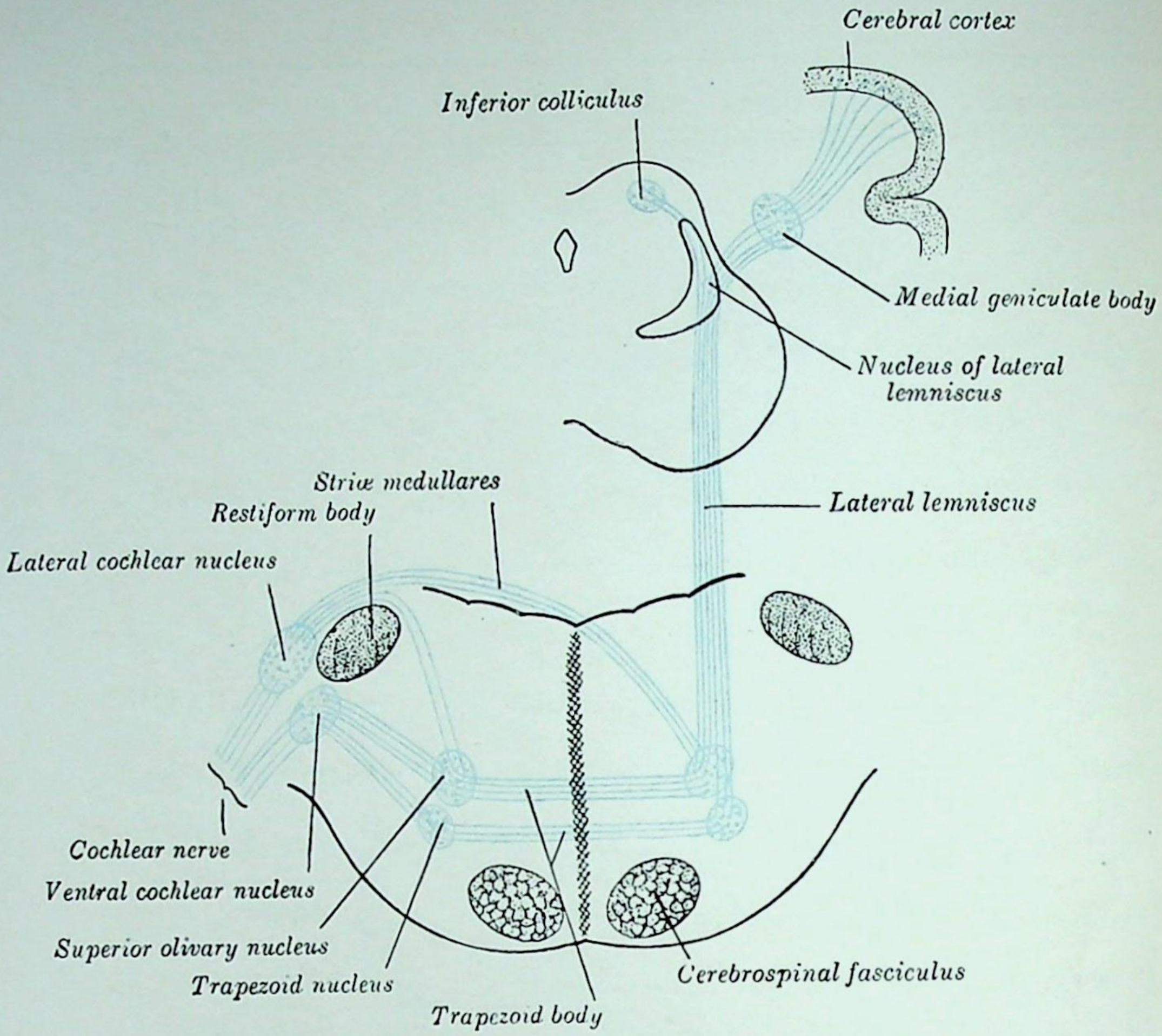
Cerebral cortex
Inferior colliculus
Medial geniculate body
Nucleus of lateral lemniscus
Lateral lemniscus
Striæ medullares
Restiform body
Lateral cochlear nucleus
Cochlear nerve
Ventral cochlear nucleus
Superior olivary nucleus
Trapezoid nucleus
Trapezoid body
Cerebrospinal fasciculus

FIG. 923.—A plan of the upper portions of the glossopharyngeal, vagus, and accessory nerves.

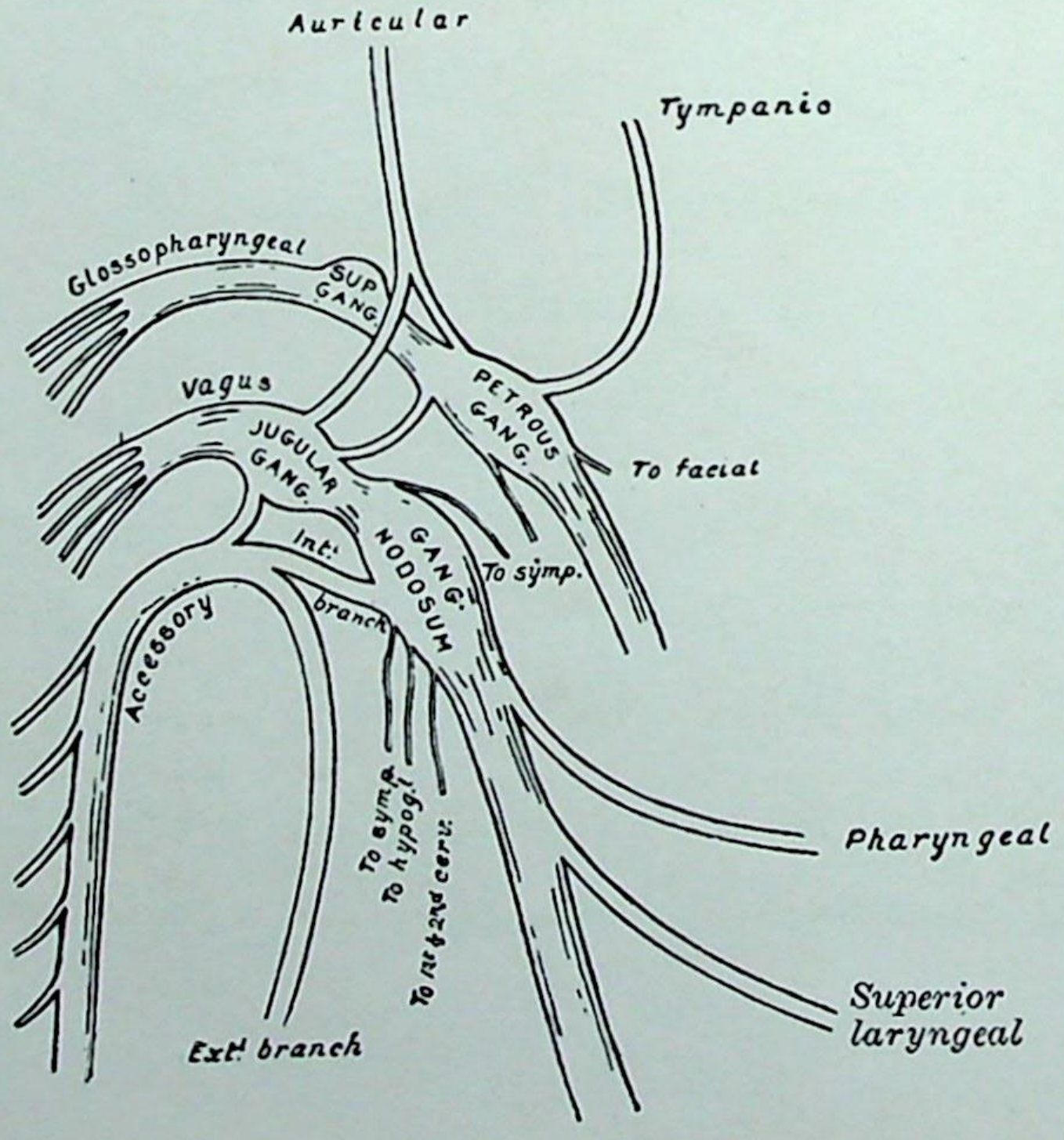
Auricular
Tympanic
Glossopharyngeal
SUP GANG.
PETROUS GANG.
To facial
Vagus
JUGULAR GANG.
Intl
GANG. NODOSUM
To symp.
Accessory
branch
To symp.
To hypogl.
To 1st & 2nd cerv.
Pharyngeal
Superior laryngeal
Extl branch

پھٹنے سے پیدا ہو سکتا ہے۔ اس کی وجہ غالباً اس عصب کا کوئی ضرر ہوتا ہے۔ کیونکہ اس عصب میں اس کی ساخت کی وجہ سے زخمی ہونے کی صلاحیت دوسرے دماغی اعصاب کی نسبت زیادہ ہے عصبی بہرے پن کا گمان جو وسطی کان یا می ایٹس میں ہونے والی تبدیلیوں سے پیدا ہونے والے بہرے پن سے الگ ہو اس صورت میں ہونا چاہیئے کہ (۱) ایک بجتا ہوا سُر کا دوشاخہ (tuning fork) جس کو سر کے وسطی خط پر رکھا گیا ہو غیر ماؤف کان سے بہتر سنائی دے (ویبر کا امتحان : Weber's test) یا (۲) بجتا ہوا سُر کا دوشاخہ ماؤف کان کے سامنے رکھے جانے پر اس حالت کی نسبت زیادہ دیر تک سنائی دے۔ (ء ایصال ہوا: air conduction) کہ اس کو مطابقی میسٹائڈ (mastoid) پر کھڑا کر دیا جائے۔ (ء ایصالِ عظم bone conduction:) رِنے کا امتحان (Rinne's test) یا (۳) بجتا ہوا سُر کا دوشاخہ جو میسٹائڈ یا سر کی چوٹی پر لگایا گیا ہو اُس صورت میں کم صاف سنائی دے۔ کہ جب می ایٹس کے اندر کی ہوا سیجل (Siegle) کے منظار (speculum) کے ذریعہ دبا دی جائے (گیلی کا امتحان: Gelle's test) یا (۴) وہ سُر کا دوشاخہ جو میسٹائڈ پر رکھا جائے اس وقت سے کم دیر تک سنائی دے جب تک اس کی آواز ایک سالم آدمی کو محسوس ہو (ء شہادت اس بات کی کہ عظمی ایصال کم ہو گیا ہے۔ شوابک کا امتحان: Schwabach's test) یہ ضرور یاد رکھنا چاہیئے۔ کہ ان سب امتحانوں میں بے قاعدگیاں اور مستثنیات ہو سکتے ہیں۔ اور ان امتحانوں کا اطلاق بوڑھوں پر نہیں ہو سکتا۔ البتہ اگر۔ ویبر۔ رِنے۔ اور گیلی کے امتحانات سے ایک میل نتائج نکلیں تو بزالڈ (Bezold) کے مثلثِ علامات یعنی عصبی بہرا پن کا گمان ایصالی ساختوں کی بیماری کے پیدا کردہ بہرا پن کی نسبت بہت اغلب ہو جاتا ہے۔

طنین الاذنین (tinnitus aurium) یا کان میں ایسی آوازوں کے سننے کے متعلق جو جسم سے باہر کوئی خارجی سبب نہ رکھتی ہوں۔ یہ کہا جاتا ہے کہ یہ حالت جملہ اقسام کی اذنی بیماری کے ساٹھ فی صدی مریضوں میں موجود ہوتی ہے۔ اور لیبرنتھ (labyrinth) یا عصب کی بیماری میں عام ترین چیز ہے۔ یہ حالت شدت میں بہت تغیر پذیر ہوتی ہے۔ اس کی بدترین صورتیں خالصاً موضوعی اور خود عصب کی خراش کی وجہ سے ہوتی ہیں۔ آوازیں جو سنائی دیتی ہیں۔ بہت ہی مختلف خاصیت کی ہوتی ہیں۔ مثلاً جھنجھناہٹ۔ سی سی کرنا۔ سیٹیاں بجنا۔ دھکیلنے کی آواز۔ گھنٹیاں بجنا وغیرہ۔ اور یہ آوازیں مریض کے دھیان پر اتنا

مکمل قبضہ کرلیتی ہیں۔ کہ وہ اپنے کام کی طرف توجہ کرنے کے قابل نہیں رہتا۔ اور وہ بعض وقت ان سے بچنے کے لئے خودکشی تک کرلیتا ہے۔ مجنوں (insane) میں طنین الاذین کے ساتھ سمع کے ضلالات (delusions) اور وہمیات (hallucinations) ہوتے ہیں۔ جنون کی ایسی اصابتوں کا ذکر بھی ہوا ہے۔ جن میں کن میل (cerumen) نکالنے سے شفا ہوگئی۔ جو منفذ میں کس کر دب گیا تھا۔ اور دائمی طنین الاذین کا باعث ہوا تھا۔

گلاسوفیرنجیل نرو

(GLOSSOPHARYNGEAL NERVE)

(تصاویر 923، 294، 925)

گلاسوفیرنجیل عصب حرکی اور حسّی ریشے رکھتا ہے۔ یہ عصب حرکی ریشے اسٹائلو فیرنجیس (stylopharyngeus) کو دیتا ہے۔ اور حسّی ریشے فیرنکس، پیلیٹائن ٹانسل (palatine tonsil) اور زبان کے پچھلے حصے کو اور زبان کے اس حصے کے لئے عصب ذائقہ بھی ہے۔ یہ تین یا چار رشتکوں کے ذریعہ آلو (olive) اور رسٹیفارم باڈی کے درمیانی میزاب میں میڈلا آبلانگاٹا کے بالائی حصے کے ساتھ ملا ہوا ہے۔

حسّی ریشے بالائی اور پیٹرس عقدوں کے خلیوں سے نکلتے ہیں۔ جو اس عصب کے تنے پر واقع ہیں۔ اور ابھی بیان کئے جائیں گے۔ میڈلا تک سراغ لگانے پر بعض حسّی ریشے واگس اور گلاسوفیرنجیل اعصاب کے پچھلے نوات کے خلیوں کے گرد تشجر کرکے ختم ہوتے پائے جاتے ہیں۔ یہ نوات رہامبائڈ فاسا کے زیرین حصے میں ایلا سنیریا (ala cinerea) کے نیچے واقع ہے۔ بیشتر ریشے مل کر ایک ڈور اسمی فیسیکولس سالیٹیریس (fasciculus solitarius) بناتے ہیں۔ جو میڈلا آبلانگاٹا کے اندر نزول کرتا ہے۔ اس ڈورے سے متعلق بہت سے عصبی خلیے ہیں۔ (نیوکلیس ٹریکٹس سالیٹیری آئی =

(nucleus tractus solitarii) اور ان خلیوں کے گرد اس لچھی کے ریشے ختم ہوتے ہیں۔

حرکی ریشے نیوکلیس ایمبیگواس کے خلیوں سے نکلتے ہیں۔ جس سے
933 واگس نرو کے حرکی ریشے اور ایکسسری عصب کا دماغی حصہ بھی نکلتے ہیں۔
یہ نوات میڈلا آبلانگاٹا کے جانبی حصے میں رہامبائڈ فاسا کی سطح سے تھوڑی دور پر واقع ہے۔ اور نیچے میڈلا اسپائنیلس کے اگلے رمادی ستون (anterior grey column) کے ساتھ مسلسل ہے۔ اس نوات سے نکلکر یہ ریشے پہلے رہامبائڈ فاسا کی طرف پیچھے کو جاتے ہیں۔ اور پھر ان کا رخ حسّی جڑ کے ریشوں کے ساتھ ملنے کے لئے آگے کو اور جانبی طرف ہو جاتا ہے۔ بعض برآزند (خود آئین : autonomic) ریشے ظہری نوات کے خلیوں سے نکلتے ہیں۔ اور گلاسو فیرنجیل عصب میں داخل ہوتے ہیں۔

میڈلا آبلانگاٹا سے نکل کر گلاسو فیرنجیل نرو آگے کو اور جانب کو اس تکونے نشیب کی طرف جاتا ہے۔ جس میں ایکوئیڈکٹس کاکلی ای (aquæductus cochleæ) ٹمپورل ہڈی کے پیٹرس حصے کی زیریں سطح پر کھلتا ہے۔ یہ پہلے پہل فلاکولس (flocculus) کے اوجھل واقع ہوتا ہے۔ اور آکسیپٹل ہڈی کے ٹیوبرکولم جوگولیری (tuberculum jugulare) پر لگا ہوتا ہے۔ جس میں بعض اوقات اس کی وجہ سے ایک میزاب بن جاتا ہے۔ یہ واگس اور ایکسسری اعصاب کے آگے اور جانب میں اور ڈیورا میٹر کے ایک الگ غلاف میں (تصویر 924) جوگولر فورمین کے مرکزی حصے کے اندر سے نکل کر نیچے کی طرف یک دم مڑ کر کھوپری سے نکلتا ہے۔ جوگولر فورمین میں سے گزرتے وقت یہ ایک گہرے میزاب میں رکھا ہوا ہوتا ہے۔ جو ایکوای ڈکٹس کاکلی ای والے تکونے نشیب سے آتا ہے۔ اور یہاں یہ انفیریر پیٹروسل سائنس کے ذریعہ واگس اور ایکسسری اعصاب سے الگ ہوتا ہے۔ یہ گہرا میزاب ایک پل کے ذریعہ ایک قنال میں تبدیل ہو جاتا ہے جو عموماً ریشہ دار بافت کا بنا ہوا ہوتا ہے لیکن تقریباً ۲۵ فیصدی کھوپریوں میں ہڈی کا بنا ہوتا ہے

لہ E. Joyce Patridge Journal of Anatomy, vol. lii.

کھوپری سے نکلنے کے بعد یہ انٹرنل جوگولر وین اور انٹرنل کیراٹڈ آرٹری کے درمیان آگے کو جاتا ہے۔ یہ آخر الذکر رگ کے سامنے اور اسٹائلائڈ پراسس (styloid process) اور اس سے متعلق عضلوں کے نیچے اسٹائلو فیرنجیس عضلہ کے زیرین کنارے تک نزول کرتا ہے۔ پھر یہ آگے کو خم کھا کر گردن کے پہلو پر ایک محراب بناتا ہے۔ اور اسٹائلو فیرنجیس اور کنسٹرکٹر فیرنجیس میڈیس (constrictor pharyngis medius) کے اوپر واقع ہوتا ہے۔ وہاں سے یہ ہائپوگلاسس کے اوجھل گزرتا ہے۔ اور آخرکار پیلیٹائن ٹانسل۔ بلعوم اور زبان کے پچھلے حصے کی مخاطی جھلی اور منہ کے مخاطی غددوں میں پھیل جاتا ہے۔

دو عقدے ایک سوپیریر اور ایک پیٹرس اس عصب کے اس حصے پر واقع ہیں جو جوگولر فورمین میں سے گزرتا ہے۔ (تصویر 923)۔

سوپیریر گینگلین (جوگولر گینگلین) اُس میزاب کے بالائی حصے میں واقع ہے۔ جس کے اندر یہ عصب جوگولر فورمین میں سے گزرتے وقت واقع ہوتا ہے۔ یہ بہت چھوٹا ہوتا ہے۔ اور کوئی شاخ نہیں دیتا۔ اور اس کو عموماً پیٹرس گینگلین کا ایک علٰحدہ شدہ حصے سمجھتے ہیں۔

پیٹرس گینگلین سوپیریر گینگلین سے بڑا ہوتا ہے۔ اور ٹمپورل ہڈی کے پیٹرس حصے کے زیرین کنارے میں ایک نشیب کے اندر واقع ہوتا ہے۔

گلاسو فیرنجیل نرو مشارکی تنے اور واگس اور فیشیل اعصاب کے ساتھ ربط رکھتا ہے۔

پیٹرس گینگلین ایک رشتک کے ذریعہ مشارکی کے سوپیریر سروائکل گینگلین کے ساتھ ملا ہوا ہے۔ واگس کو جانے والی شاخیں ان دو رشتکوں پر مشتمل ہیں۔ جو پیٹرس گینگلین سے نکلتی ہیں۔ ان میں سے ایک آریکولر شاخ میں ملتی ہے۔ اور دوسری واگس کی جوگولر گینگلین میں۔ فیشیل نرو کو جانے والی شاخ پیٹرس گینگلین کے نیچے گلاسو فیرنجیل نرو کے تنے سے نکلتی ہے۔ یہ ڈائگیسٹرکس کے پچھلے پیٹ کو چھیدتی ہے۔ اور اسٹائلو میسٹائڈ فورمین کے قریب فیشیل نرو میں ملتی ہے۔

گلاسو فیرنجیل نرو کی تقسیم ہونے والی شاخیں یہ ہیں: ۔ ٹمپینک (tympanic)، کیراٹڈ ۔ فیرنجیل ۔ عضلی ۔ لوزی اور لسانی ۔

ٹمپینک نرو (جیکبسن کا عصب) گلاسو فیرنجیل عصب کے پیٹرس عقدہ سے نکلتا ہے ۔ اور انفیریر ٹمپینک کینیلیکولس (inferior tympanic canaliculus) کے اندر سے ٹمپینک کیویٹی کی طرف صعود کرتا ہے ۔ صفحہ 217) ۔ ٹمپینک کیویٹی کے اندر یہ اُن شاخوں میں تقسیم ہوتا ہے ۔ جو ٹمپینک پلکسس بناتی ہیں ۔ اور پرومانٹری (promontory) کی سطح پر میزابوں میں موجود ہیں ۔ اس ضفیرہ میں سے یہ شاخیں نکلتی ہیں: ۔ لیسر سوپرفیشیل پٹروسل نرو (۲) گریٹر سوپرفیشیل پٹروسل نرو کو ملنے والی ایک شاخ ۔ اور (۳) ٹمپینک کیویٹی کو جانے والی شاخیں جن میں سے سب کی سب وسطی کان کی تشریح کے ساتھ بیان ہوئی ہیں ۔

کیراٹڈ شاخیں انٹرنل کیراٹڈ آرٹری کے تنے کے ساتھ ساتھ اس کے آغاز تک نزول کرتی ہیں ۔ واگس کی فیرنجیل شاخ اور مشارکی تنے کی شاخوں کے ساتھ ربط کرتی ہیں ۔

فیرنجیل شاخیں تین یا چار رشتکیں ہیں ۔ جو کنسٹرکٹر فیرنجس میڈیس (constrictor pharyngis medius) کے مقابل واگس نرو کی فیرنجیل شاخ اور مشارکی کی لیرنجو فیرنجیل شاخوں کے ساتھ ملتی ہیں ۔ تاکہ فیرنجیل پلکسس بن جائے ۔ اس ضفیرہ کی شاخیں بلعموم کے عضلی کوٹ کو چھیدتی ہیں ۔ اور اس کے عضلوں اور مخاطی جھلی میں پھیلتی ہیں ۔

934

عضلی شاخ اسٹائلو فیرنجیئس کو رسد پہنچاتی ہے ۔

لوزی شاخیں (tonsillar br.) پلیٹائن ٹانسل کو رسد پہنچاتی ہیں ۔ اور اس کے گرد مڈل اور پوسٹیریر پلیٹائن اعصاب کی شاخوں کے ساتھ ایک ضفیرہ بناتی ہیں ۔ اس ضفیرہ سے رشتکیں نکل کر نرم تالو اور حلقوم (fauces) میں پھیلتی ہیں ۔

لسانی شاخیں تعداد میں دو ہیں، ایک پیپیلی ولیٹی (papillæ vallatæ) کو اور زبان کی سلکس ٹرمینیلس (sulcus terminalis) کے قریب مخاطی جھلی کو

رسد پہنچاتی ہے۔ دوسری زبان کے پچھلے ایک ثلث کی مخاطی جھلی اور اس کے جرابی غدّوں کو رسد پہنچاتی ہے۔ اور لنگوال نرو کے ساتھ ربط کرتی ہے۔

واگس نرو (تصاویر 925, 224, 923)

(VAGUS NERVE)

واگس نرو حرکی اور حسّی ریشوں سے بنتا ہے۔ اور دوسرے ہر ایک دماغی عصب کی نسبت زیادہ وسیع ممر اور پھیلاؤ رکھتا ہے۔ کیونکہ یہ گردن اور صدر میں سے ہو کر شکم کو جاتا ہے۔

واگس عصب ۸ یا ۱۰ رشتکوں کے ذریعہ میڈلا آبلانگاٹا کے ساتھ آلو اور ریسٹیفارم باڈی کے درمیانی میزاب میں گلاسو فیرنجیل نرو کے نیچے ملحق ہے۔ حسّی ریشے جو گولہ گینگلین کے خلیوں اور اس عصب کے گینگلین نوڈوسم (نیچے دیکھو) سے اٹھتے ہیں۔ اور جب ان کا تعاقب میڈلا آبلانگاٹا کے اندر کیا جائے۔ تو ان میں سے بیشتر ریشے ڈارسل نیوکلیس (dorsal nucleus) کے زیرین حصے کے خلیوں کے گرد تشجر کر کے ختم ہوتے ہیں۔ جو رہامبائڈ فاسا کے زیرین حصے میں ایلا سنیریا کے نیچے واقع ہے چند ریشے نیوکلیس ٹریکٹس سالیٹیرائی میں ختم ہوتے ہیں۔ حرکی ریشے نیوکلیس ایمبیگواس کے اُن خلیوں سے نکلتے ہیں۔ جس کا ذکر پہلے ہی گلاسو فیرنجیل عصب کی حرکی جڑ کے سلسلہ میں ہو چکا ہے۔ بعض برآرندہ (خودآئین) ریشے ڈارسل نیوکلیس کے خلیوں سے نکلتے ہیں۔ اور واگس نرو میں داخل ہوتے ہیں۔

اس عصب کی رشتکیں ایک دوسری سے ملتی ہیں۔ اور ایک چپٹی ڈوری بناتی ہیں۔ جو دمیغ کے فلاکولس (fllocculus) کے نیچے سے جوگولر فورامین کو جاتی ہے۔ جس کے اندر سے ہو کر یہ جمجمہ (cranium) کو چھوڑتی ہے۔ اس سوراخ میں سے نکلتے وقت واگس نرو کے ساتھ ڈیورا میٹر کا وہی غلاف ہوتا اور اس کی پوشش بناتا ہے جو ایکسسری عصب کے اوپر ہے۔ ایک حاجز

FIG. 924.—The upper part of the medulla spinalis and the hind- and mid-brains. Exposed from behind.

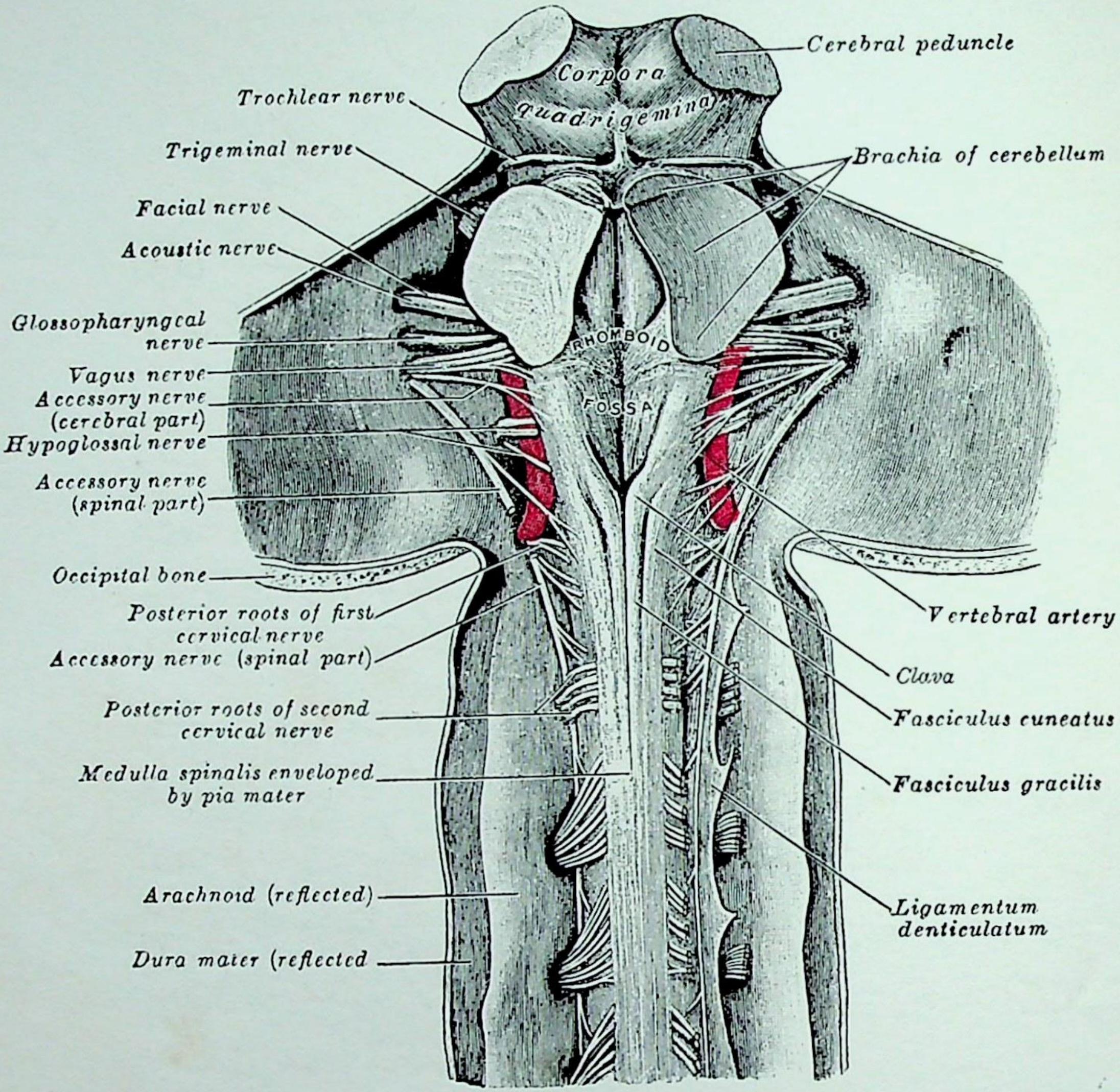
Cerebral peduncle
Corpora quadrigemina
Trochlear nerve
Trigeminal nerve
Brachia of cerebellum
Facial nerve
Acoustic nerve
Glossopharyngeal nerve
RHOMBOID FOSSA
Vagus nerve
Accessory nerve (cerebral part)
Hypoglossal nerve
Accessory nerve (spinal part)
Occipital bone
Vertebral artery
Posterior roots of first cervical nerve
Accessory nerve (spinal part)
Clava
Fasciculus cuneatus
Posterior roots of second cervical nerve
Fasciculus gracilis
Medulla spinalis enveloped by pia mater
Ligamentum denticulatum
Arachnoid (reflected)
Dura mater (reflected

اِن کو گلاسو فیرنجیل عصب سے الگ کرتا ہے۔ جو سامنے واقع ہے (تصویر 924)۔ اس مقام پر واگس عصب ایک خوب نمایاں کلانی یعنی جوگولر گینگلین پیش کرتا ہے۔ جوگولر فورمین سے نکلنے کے بعد واگس نرو میں ایک دوسرا ابھار آجاتا ہے۔ جس کو گینگلین نوڈوسم کہتے ہیں (ganglion nodosum)۔

جوگولر گینگلین (جڑ کا عقدہ) رمادی رنگ کا ہوتا ہے۔ شکل میں گول اور قطر میں تقریباً ۴ میلی میٹر۔ یہ ایک یا دو نازک رشتکوں کے ذریعہ ایکسسری عصب کے دماغی حصے کے ساتھ ملا ہوا ہے۔ یہ ایک شاخچی کے ذریعہ گلاسو فیرنجیل نرو کے پیٹرس عقدے کے ساتھ اور مشارکی تنے کے ساتھ سوپیریر سروائیکل گینگلین کی ایک رشتک کے ذریعہ ملا ہوا ہے۔ اس عقدہ کی اریکولر شاخ ایک صعودی شاخچی دیتی ہے۔ جو فیشل نرو سے ملتی ہے۔

گینگلین نوڈوسم (تنے کا عقدہ) شکل میں استوانی، سرخ سے رنگ کا۔ اور ۲،۵ سم لمبا ہوتا ہے۔ یہ ہائپوگلاسل نرو، مشارکی تنے کے سوپیریر سروائیکل عقدے۔ اور پہلے اور دوسرے سروائیکل اعصاب کے درمیانی چھیر کیساتھ ملا ہوا ہے۔ ایکسسری عصب کا دماغی حصہ اس عقدہ کے اوپر سے گزرتا ہے۔ لیکن اس کے ساتھ ریشہ دار بافت کے ذریعہ ملا ہوا ہے۔

گینگلین نوڈوسم سے آگے ایکسسری عصب کا دماغی حصہ واگس نرو میں ضم ہو جاتا ہے۔ اس کے ریشے زیادہ تر واگس عصب کی فیرنجیل اور سوپیریر لیرنجیل شاخوں میں پھیلے ہوئے ہیں۔ لیکن بعض واگس نرو کے تنے کے اندر نزول کرتے ہیں۔ تاکہ ریکرنٹ نرو کے ساتھ تقسیم ہوں۔ اور غالباً قلبی اعصاب کے ساتھ بھی۔

واگس نرو کیرائڈ شیتھ (carotid sheath) کے اندر گردن میں سے انتصاباً گزرتا ہے۔ انٹرنل جوگولر وین اور انٹرنل کیرائڈ آرٹری کے درمیان وہاں تک واقع ہوتا ہے۔ جہاں تھائیرائڈ کرری کا بالائی کنارا واقع ہے اور پھر اسی ورید اور کامن کیرائڈ (common carotid) آرٹری کے درمیان گردن کی جڑ تک۔ اس مقام سے آگے اس عصب کا مسیر جسم کے دونوں جانب مختلف ہوتا ہے۔

دائیں جانب واگس عصب سب کلیوین آرٹری کے پہلے حصے کے

پار اس کے اور اِن نومینیٹ وین (innominate vein) کے درمیان گزرتا ہے، یہ سینہ میں داخل ہوتا ہے۔ اور سوپیریر میڈیاسٹائنم (superior mediastinum) کے اندر سے نزول کرتا ہے۔ پہلے تو اِن نومینیٹ وین کے داہیں جانب ہوتا ہے۔ اور پھر ٹریکیا کے دائیں پہلو پر اور ان نومینیٹ وین اور سوپیریر ویناکیوائے پیچھے۔ دایاں پلورا اور شش بالائی حصہ میں اس عصب کے دائیں جانب 935 ہوتے ہیں مگر نیچے جاکر ایزائگاس (azygos) ورید کے ذریعہ اس سے الگ ہوتے ہیں۔ جو دائیں شش کی جڑ کے اوپر سے محراب بناتی ہے۔

پھر یہ عصب دائیں شش کی جڑ کے پیچھے گزرتا ہے۔ اور وہاں پوسٹیریر برانکیل (posterior bronchial) شاخوں میں تقسیم ہوتا ہے۔ جو دوسرے تیسرے اور چوتھے تھوریسک سمپیتھیٹک عقدوں کی رشتگوں کے ساتھ ملتی ہیں۔ تاکہ رائیٹ پوسٹیریر پلمونری پلکسس بنائیں۔ اس ضفیرہ کے زیرین حصے سے دو تین شاخیں ایسافیگس (oesophagus) کی پشت پر نزول کرتی ہیں۔ جہاں بائیں واگس کی ایک شاخ کے ساتھ ملکر یہ ایسافیجیل پلکسس (oesophageal plexus) کا پچھلا حصہ بناتی ہیں۔ اسی ضفیرہ سے نکل کر یہ عصب ایسافیگس کے پیچھے چلا جاتا ہے۔ اور ڈائفرام (diaphragm) کے ایسافیجیل ہائٹس (hiatus) کے اندر سے شکم میں داخل ہوتا ہے۔

شکم کے اندر دایاں واگس ایک چھوٹی گیسٹرک اور ایک بڑی سیلیک (coeliac) شاخ میں تقسیم ہوتا ہے۔ گیسٹرک شاخ پائلورک کنال (pyloric canal) کے سوا معدہ کی پس زیرین سطح کو رسد پہنچاتی ہے۔ سیلیک شاخ کا زیادہ حصہ سیلیک عقدوں میں ختم ہوتا ہے۔ لیکن طحالی (lienal)، کبدی (hepatic)، کلوی (renal)، فوق الکلوی (suprarenal)، اور سوپیریر میسنٹرک (superior mesenteric) ضفیروں کو شاخچیاں بھیجتا ہے۔

بائیں جانب واگس عصب بائیں کامن کیرآٹڈ اور بائیں سب کلیوین شریانوں کے درمیان اور بائیں اِن نومینیٹ ورید کے پیچھے سینہ میں داخل ہوتا ہے۔ یہ سوپیریر میڈیاسٹائنم اندر سے نزول کرتا ہے۔ اورطہ کی محراب کا

تقاطع کرتا ہے۔ اور بائیں ششش کی جڑ کے پیچھے گزرتا ہے۔ اور طہ کی محراب کے عین اوپر اس عصب کا اوپری تقاطع بایاں فرینک نرو کرتا ہے اور محراب کے اوپر بائیں انٹرکاسٹل (intercostal) ورید۔

936 بائیں ششش کی جڑ کے پیچھے یہ پوسٹیریر برانکیل شاخوں میں تقسیم ہوتا ہے جو دوسرے تیسرے، اور چوتھے تھوریسک سمپیتھیٹک عقدوں کی رشتوں کے ساتھ ملتی ہے اور بایاں پوسٹیریر پلمونری پلکسس بناتی ہیں۔ اس ضفیرہ کی دو شاخیں ایسافیگس کے سامنے نزول کرتی ہیں۔ جہاں دائیں واگس کی ایک شاخچی کے ساتھ وہ ایسافیجیل پلکسس کا اگلا حصہ بناتی ہیں۔ اس ضفیرہ کے بعد یہ عصب ایسافیگس کے آگے سے جاتا ہے اور ڈائفرام کے ہائٹس کے راستے شکم میں داخل ہوتا ہے۔

شکم کے اندر بایاں عصب اینٹرم کارڈیاکم (antrum cardiacum) کو شاخچیاں دیتا ہے۔ اور پھر شاخوں کے دائیں اور بائیں گروہوں میں تقسیم ہوتا ہے۔ بائیں گروہ کے ریشے معدہ کے چھوٹے خم کے ساتھ جاتے ہیں اور اس حشو کی پیش بالائی سطح کو رسد پہنچاتے ہیں۔ دایاں گروہ تین بڑی شاخوں پر مشتمل ہے۔ پہلی شاخ جو دوہری بھی ہوسکتی ہے لیسر اومنٹم (lesser omentum) کی تہوں کے درمیان پورٹا ہیپیٹس کی طرف جاتی ہے۔ اور یوں تقسیم ہوتی ہے (الف) قربی شاخیں جو پورٹا ہیپیٹس میں داخل ہوتی ہیں۔ اور (ب) بعدی شاخیں جو زیادہ تر پائلورک کنال۔ پائیلورس۔ ڈواوڈینم (duodenum) کے پہلے اور دوسرے حصوں اور لبلبہ (pancreas) کے سر کو رسد پہنچاتی ہیں۔ دوسری شاخ معدہ کے جسم کی پیش بالائی سطح میں پھیلی ہوئی ہوتی ہے۔ تیسری شاخ معدہ کے چھوٹے خم کے ساتھ ساتھ انسیسورا اینگولیرس (incisura angularis) تک جاتی ہے۔ ×

× زیادہ تفصیلات کے لئے یہ مضمون دیکھو

'The abdominal distribution of the vagus' by

E. D'Arcy M'Crea, Journal of Anatomy, vol. lix p. 18.

واگس نرو کی شاخیں یہ ہیں :-

جوگولر فاسا میں	منجیل آریکولر
گردن میں	فیرنجیل سوپیریر لیرنجیل دایاں ریکرنٹ سوپیریر کارڈیک
تھوریکس میں	انفیریر کارڈیک بایاں ریکرنٹ انیٹیریر برانکیل پوسٹیریر برانکیل ایسافیجیل
شکم میں	گیسٹرک سیلیک ہیپیٹک

منجیل شاخ واگس نرِ د کے جوگولر گینگلین سے نکلتی ہے اور کھوپری کے پچھلے حضرہ میں ڈیورامیٹر میں پھیلتی ہے ۔

آریکولر شاخ (عصبِ آرنلڈ) واگس نرو کے جوگولر گینگلین سے نکلتا ہے اور اس کے آغاز کے جلد ہی بعد گلاسو فیرنجیل کے پیٹرس عقدے سے ایک رشتک اس میں ملتی ہے ۔ یہ شاخ انٹرنل جوگولر وین کے پیچھے گزرتی ہے ۔ اور جوگولر فاسا کی جانبی دیوار پر میسٹائڈ کینیلیکولس (mastoid canaliculus) میں داخل ہوتی ہے ۔ ٹمپورل ہڈی کے جرم میں سے گزر کر یہ فیشیل کنال کا تقاطع اسٹائلو میسٹائڈ فورمین سے تقریباً ۴ میلی میٹر اوپر کرتی ہے ۔ اور یہاں یہ ایک صعودی شاخ دیتی ہے ۔ جو فیشیل نرو میں ملتی ہے ۔ پھر یہ ٹمپنو میسٹائڈ (tympano mastoid) فشر میں سے گزرتی ہے ۔ اور دو شاخوں میں تقسیم ہوتی ہے ۔ ایک پوسٹیریر آریکولر

FIG. 925.—The course and distribution of the glosso-pharyngeal, vagus, and accessory nerves.

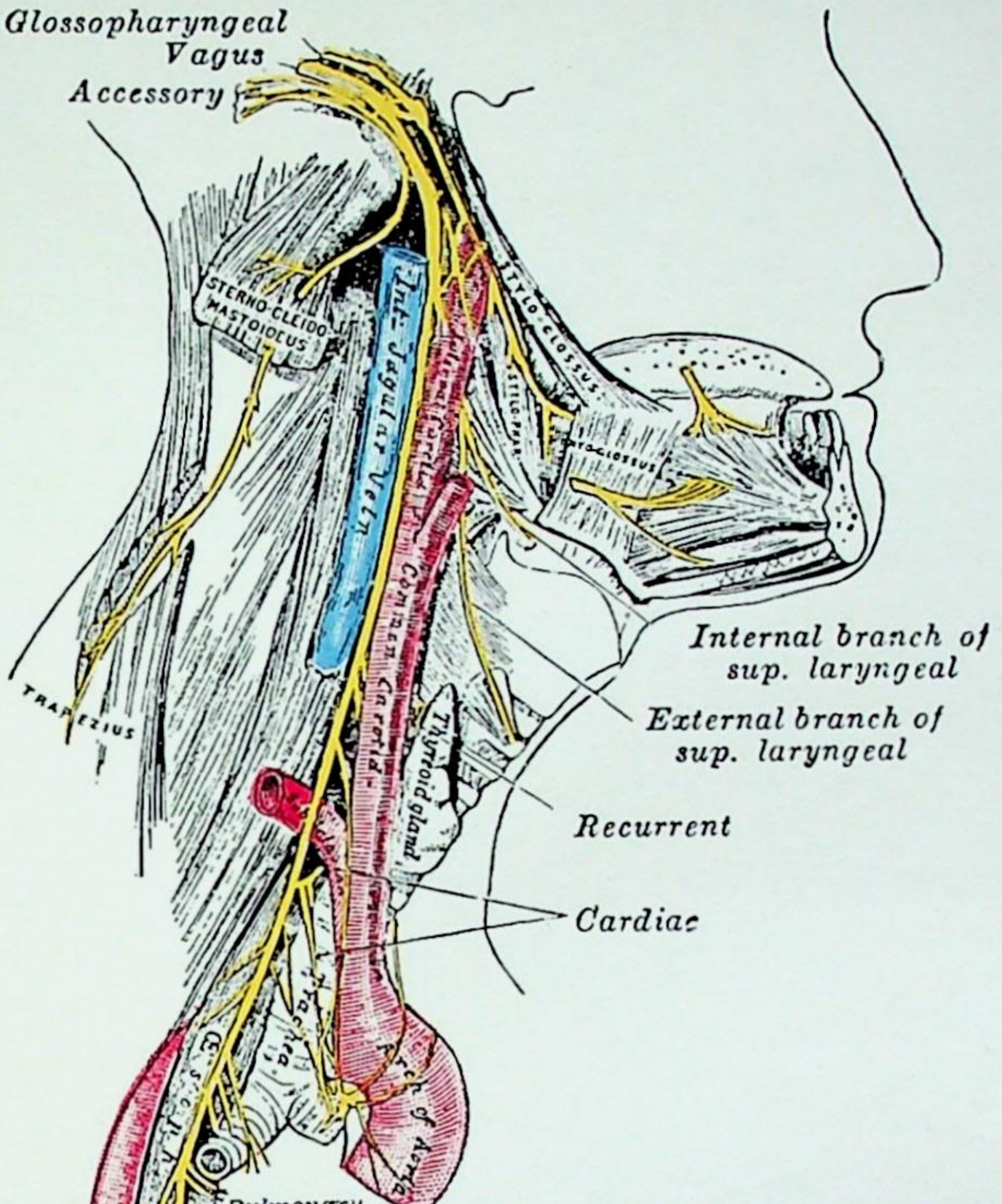
Glossopharyngeal
Vagus
Accessory
STERNO-CLEIDO MASTOIDEUS
Int. Jugular Vein
Internal Carotid
Common Carotid
STYLO-GLOSSUS
STYLO-PHAR.
HYOGLOSSUS
TRAPEZIUS
Thyroid gland
Internal branch of sup. laryngeal
External branch of sup. laryngeal
Recurrent
Cardiac
Trachea
Arch of Aorta
Œsophagus
Pulmonary brs.
DIAPHRAGM
Left Vagus
Antero-superior surface of Stomach

میں ملتی ہے۔ دوسری آریکولا کی پشت کی جلد اور اکسٹرنل اکوسٹک می ایٹس کے پچھلے حصے میں پھیلتی ہے

فیرنجیل شاخ فیرنکس کا بڑا حرکی عصب ہے۔ واگس نرو کے گینگلین نوڈوسم کے بالائی حصے سے نکلتی ہے۔ اور زیادہ تر ایکسسری نرو کے دماغی حصے کی رشتکوں پر مشتمل ہے۔ یہ اکسٹرنل اور انٹرنل کیراٹڈ شریانوں کے درمیان کنسٹرکٹر فیرنجس میڈیس کے بالائی کنارہ کی طرف جاتی ہے۔ جہاں یہ بہت سی رشتکوں میں تقسیم ہوتی ہے۔ جو مشارکی تنے، گلاسو فیرنجیل اور اکسٹرنل لیرنجیل اعصاب کی شاخوں کے ساتھ ملکر فیرنجیل پلکسس بناتی ہیں۔ اس ضفیرہ سے فیرنکس کے عضلوں اور مخاطی جھلی کو اور ٹنسر ویلی پیلیٹینی کے سوا زم تالو کے سب عضلوں کو شاخیں جاتی ہیں۔ ایک باریک رشتک ہائپو گلاسل نرو میں اس جگہ ملتی ہے۔ جہاں یہ عصب آکسیپٹل آرٹری کے گرد گھومتا ہے۔

سوپیریر لیرنجیل نرو جو اپنے سے پہلے عصب سے بڑا ہوتا ہے۔ واگس نرو کے گینگلین نوڈوسم کے وسط سے نکلتا ہے۔ اور اپنے میں مشارکی تنے کے سوپیریر سروائیکل گینگلین سے ایک شاخ پاتا ہے۔ یہ فیرنکس کے پہلو پر انٹرنل کیراٹڈ آرٹری کے پیچھے نزول کرتا ہے۔ اور ایک اندرونی اور ایک بیرونی دو شاخوں میں تقسیم ہوتا ہے۔

اندرونی شاخ ووکل فولڈس (vocal folds) کے لیول تک نیچے کی طرف لیرنکس کی مخاطی جھلی کے لئے حسّی ہے۔ یہ ہائیوتھائرائڈ (hyothyreoid) جھلی تک نزول کرتی ہے۔ سوپیریر لیرنجیل آرٹری کی نسبت زیادہ اونچے لیول پر اس جھلی کو چھیدتی ہے۔ اور ایک بالائی اور ایک زیرین شاخ میں تقسیم ہوتی ہے۔ بالائی شاخ کا رخ افقی ہے۔ اور یہ فیرنکس۔ ایپی گلاٹس۔ زبان کے ویلیکولا (vallecula) اور لیرنکس کے وسٹیبول (vestibule) کی مخاطی جھلی کو شاخچیاں دیتی ہے۔ زیرین شاخ ریسسس پائری فارمس (recessus piriformis) کی وسطانی دیوار میں نزول کرتی ہے۔ اور ایری ایپی گلاٹک فولڈ (aryepiglottic fold) کو شاخیں دیتی ہے۔ اور نیز ایریٹنائڈ (arytænoid) کرّی کی پشت پر کی مخاطی جھلی

کو ۔ یہ آریٹنائڈیس عضلہ کو بھی ایک یا دو شاخیں دیتی ہے ۔ اور یہ شاخیں اسی عضلہ کو جانے والے ریکرنٹ عصب سے آنے والی شاخچیوں کے ساتھ ملتی ہیں ۔ ایری ٹنائڈیس عضلہ اس لئے دوہری عصبی رسد رکھتا ہے ۔ سوپیریر لیرنجیل نرو کی اندرونی شاخ کنسٹرکٹر فیرنجس انفیریر کو چھید کر اور ریکرنٹ (recurrent) نرو کے ساتھ ملکر ختم ہوتی ہے ×

بیرونی یعنی چھوٹی شاخ اسٹرنو تھائری آئڈیس (sterno-thyreoideus) کے نیچے نزول کرتی ہے ۔ پہلے کنسٹرکٹر فیرنجس انفیریر پر واقع ہوتی ہے ۔ اور پھر اس عضلہ کو چھید کر انفیریر تھائری آئڈ ٹیوبرکل (inferior thyreoid tubercle) کے گرد قریب سے گھومتی ہے ۔ اور کریکو تھائری آئڈیس (cricothyreoideus) میں داخل ہوتی ہے ۔ فیرنجیل پلکسس اور کنسٹرکٹر فیرنجس انفیریر کو شاخیں دیتی کامن کیراٹڈ آرٹری کے پیچھے سوپیریر کارڈیک نرو کے ساتھ ربط کرتی ہے ۔

ریکرنٹ نرو (recurrent nerve) (ریکرنٹ لیرنجیل نرو) اپنے آغاز اور ممر کے اعتبار سے جسم کے دونوں جانب مختلف ہوتا ہے ۔ دائیں جانب یہ عصب سب کلیوین آرٹری کے پہلے حصے کے سامنے واگس نرو سے نکلتا ہے آگے سے پیچھے اس رگ کے گرد گھومتا ہے ۔ اور ترچھے رخ میں ٹریکیا کے
938 پہلو کی طرف کامن کیراٹڈ آرٹری کے پیچھے اور انفیریر تھائری آئڈ آرٹری کے آگے یا پیچھے صعود کرتا ہے ۔ بائیں جانب یہ واگس نرو میں سے اورطہ کی محراب کے بائیں طرف نکلتا ہے ۔ اور اس محراب کے نیچے ۔ اس محراب کے انقعار کے ساتھ لیگامنٹم آرٹری اوسم (ligamentum arteriosum) کے الحاق سے عین پیچھے گھومتا ہے ۔ اور پھر قصبہ تک صعود کرتا ہے ۔ ہر طرف یہ عصب ٹریکیا اور ایسافیگس کے درمیانی میزاب میں صعود

× دیکھو مضمون

"The nerves of the human larynx" by T, F, M. Dilworth, Journal of Anatomy, vol. lvi.

کرتا ہے ×۔ کنسٹرکٹر فیرنجس انفیریر کے زیرین کنارے کے نیچے سے گزرتا ہے۔ اور تھائرائی آئڈ کے زیرین قرن اور کریکائڈ کرسی کے درمیانی جوڑ کے پیچھے حنجرہ میں داخل ہوتا ہے۔ کریکو تھائرائی آئڈیس کے سوا حنجرہ کے کل عضلوں کو شاخیں دیتا ہے۔ سوپیریر لیرنجیل نرو کی اندرونی شاخ کے ساتھ ربط کرتا ہے۔ اور ووکل فولڈس کے لیول سے نیچے لیرنکس کی مخاطی جھلی کو حسی رشتکیں دیتا ہے۔

جب ریکرنٹ عصب سب کلیوین آرٹری کے گرد یا اورطہ کی محراب کے گرد ہک کی طرح گزرتا ہے۔ تو کارڈیک پلکسس (cardiac plexus) کے عمقی حصے کو کئی قلبی رشتکیں دیتا ہے۔ جب یہ گردن میں صعود کرتا ہے۔ تو ایسافیگس کی مخاطی جھلی اور عضلی کوٹ کو شاخیں دیتا ہے۔ یہ شاخیں دائیں جانب کی نسبت بائیں جانب تعداد میں زیادہ ہوتی ہیں۔ ٹریکیا کی مخاطی جھلی اور عضلی ریشوں کو شاخیں دیتا ہے۔ اور بعض رشتکیں کنسٹرکٹر فیرنجس انفیریر کو۔

سوپیریر کارڈیک شاخیں۔ تعداد میں دو یا تین گردن کے بالائی اور زیرین حصوں میں واگس نرو سے نکلتی ہیں۔ بالائی شاخیں چھوٹی ہوتی ہیں۔ اور مشارکی تنے کی کارڈیک شاخوں کے ساتھ ملتی ہیں۔ ان کا کھوج کارڈیک پلکسس کے عمقی حصہ تک لگایا جا سکتا ہے۔

زیرین شاخیں گردن کی جڑ پر نکلتی ہیں۔ دائیں واگس نرو کی شاخ انومینیٹ آرٹری کے سامنے یا بازو سے گزرتی ہے۔ اور کارڈیک پلکسس کے عمقی حصے کو جاتی ہے۔ بائیں جانب کی شاخ اورطہ کی محراب کے مستعرض نیچے کو جاتی ہے۔ اور کارڈیک پلکسس کے اوپری حصے میں ملتی ہے۔

×-الف. جی. پارسنز (F. G. Parsons Journal of Anatomy, vol. liv.) نے بتایا ہے۔ کہ دایاں عصب کبھی کبھی ٹریکیا اور ایسافیگس کے درمیانی میزاب سے کچھ فاصلہ پر واقع ہوتا ہے۔

انفیریر کارڈیک شاخیں دائیں جانب واگس نرو کے تنے سے جہاں یہ ٹریکیا کے پہلو پر واقع ہے۔ اور اس کے ریکرنٹ عصب سے نکلتی ہیں۔ بائیں جانب صرف ریکرنٹ عصب سے۔ کارڈیک پلکسس کے عمقی حصے میں ختم ہوتی ہیں۔ کارڈیک پلکسس کا بیان صفحہ 996 پر ہے۔

اینٹیریر برانکیئل شاخیں تعداد میں دو یا تین اور چھوٹے قد کی ہوتی ہیں۔ شش کی جڑ کی اگلی سطح پر پھیلتی ہیں۔ یہ مشارکی کی رشتکوں کے ساتھ ملتی ہیں۔ اور اینٹیریر پلمونری پلکسس بناتی ہیں۔

پوسٹیریر برانکیئل شاخیں تعداد میں اگلی شاخوں سے زائد اور بڑی ہوتی ہیں۔ اور شش کی جڑ کی پچھلی سطح پر پھیلتی ہیں۔ ان میں مشارکی تنے کی تیسرے اور چوتھے (بعض اوقات پہلے اور دوسرے سے بھی) تھوریسک عقدوں کی رشتکیں ملتی ہیں۔ اور یہ شاخیں پوسٹیریر پلمونری پلکسس بناتی ہیں۔ اس ضفیرہ کی شاخیں پھیپھڑے کے جرم کے اندر سے شعبوں کی شاخوں کے ساتھ جاتی ہیں۔

ایسوفیجیل شاخیں شعبی شاخوں سے اوپر اور نیچے دونوں جگہ نکلتی ہیں۔ زیرین شاخیں بالائی شاخوں کی نسبت تعداد میں زیادہ اور جسامت میں بڑی ہوتی ہیں۔ جیساکہ پہلے ذکر ہوا (**صفحات** 935, 936)۔ ان سے ایسوفیجیل پلکسس بنتا ہے۔ اس ضفیرہ سے ایسافیگس اور پیری کارڈیم (pericardium) کی پشت کو رشتکیں جاتی ہیں۔

گیسٹرک شاخیں معدے میں پھیلتی ہیں۔ جس کی پیش فوقانی سطح کا بیشتر حصہ بائیں عصب سے رسد حاصل کرتا ہے۔ اور پس زیرین سطح دائیں واگس سے۔ گیسٹرک شاخیں بعض اوقات اینٹیریر اور پوسٹیریر گیسٹرک ضفیرے بناتی ہیں۔ "پائلورک کنال۔ اسفنکٹر (sphincter) اور ڈواوڈینم کے پہلے درجہ کو رسد اوپر سے آتی ہے۔ یعنی جگر کو جانے والی واگس کی شاخوں سے شاخچیاں آتی ہیں" (M'crea: نکریا)

سیلیک شاخیں (cœliac) دائیں واگس سے نکلتی ہیں۔ سیلیک عقدہ سے ملتی ہیں۔

کبدی شاخیں بائیں واگس سے نکلتی ہیں۔ یہ کبدی ضفیرہ میں ملتی ہیں اور اس میں سے ہو کر جگر کو جاتی ہیں۔

تشریح اطلاقی۔ واگس کے تنے کو شاذ ہی ضرر پہنچتا ہے۔ مگر میڈلا میں اس کے آغاز کے نوات کو نقصان پہنچنے سے اور سحایا (meninges) کے دبیز ہونے یا ہڈیوں کی سلعہ سے یا بیسیلر (basilar) آرٹری کے اس اینورسما (aneurysm) سے جو اس کے کھوپری میں سے نکلنے سے قبل بنے اور ایسے ضرروں سے جیسے گردن کے بندوق کے زخم یا سوراخ دار زخم۔ یا ایسے عملیوں کے دوران میں بننے والے زخموں سے اس کے افعال میں خلل پڑ سکتا ہے۔ جیسے کیراٹڈ آرٹری کو باندھنا اور تدرنی غدّوں یا دوسری عمیق واقع ہونے والی سلعات کو نکالنا۔ واگس نرو کیراٹڈ آرٹری کے اینورسماؤں سے بھی دب سکتا ہے اور اس کا عمیق آغاز بلب (bulb) کے شلل میں ماؤف ہوتا ہے۔ اس عصب کے شلل سے جو علامتیں پیدا ہوتی ہیں وہ اختلاج، بڑھا ہوا تعدد نبض، متواتر استفراغ، تنفس کا سست ہو جانا۔ اور دم گھٹنے کا احساس ہیں۔

واگس کی شاخوں پر معکوسات اکثر ملتے ہیں کان کی کھانسی غالباً عام ترین معکوسہ ہے۔ اس میں میل کا ڈاٹ جو کان کے سوراخ میں ہو آریکولر نرو (عصب آرنلڈ: arnold's n.) کی رشتکوں میں خراش پیدا کر کے مستمر کھانسی کا باعث ہوتا ہے۔ اکثر کان کے بیرونی سوراخ میں پچکاری کرنے سے کھانسی پیدا ہوتی ہے۔ اور بچوں میں اس عمل کا نتیجہ عام طور پر قے ہوتا ہے۔ علاوہ ازیں کمزور دل والے لوگوں میں قلبی شاخوں کی منعکس خراش سے کان کی پچکاری فوری مہلک غش کا باعث ہوئی ہے۔ ایک اور بہت عام مثال وہ مستمر کھانسی ہے۔ جو بچوں میں بڑھے ہوئے شعبی غدّوں کی وجہ سے اکثر ہوتی ہے۔ ان غدّوں کی خراش سوپیریر لیرنجیل رشتکوں میں محسوس ہوتی ہے۔

939

حنجری اعصاب کی تشریح حنجرہ کی بعض مرضی حالتوں پر غور کرنے میں اہمیت رکھتی ہے جب سوپیریر لیرنجیل عصب کے حسی اختتامات کو کوئی خارجی جسم جو اُن پر سے گزر رہا ہو خراش پہنچاتا ہے۔ تو مزمار کا معکوس تشنج ہوتا ہے مثلاً جب اس کے تنے کو گھینگا (goitre) یا کیراٹڈ کے بالائی حصے کا اینورسما دبائے تو ایک عجیب خشک پیتلی (brassy) کھانسی ہوتی ہے۔ جب یہ عصب مشلول ہوتا ہے تو حنجرہ کی مخاطی جھلی میں عدم حسیّت ہو جاتی ہے اس لئے خارجی اجسام آسانی سے اس کہنے میں داخل ہو سکتے ہیں۔ اور چونکہ یہ عصب کریکو تھائرائیڈیس عضلہ کو بھی

رسد پہنچاتا ہے اس لئے ووکل فولڈس کو تانا نہیں جاسکتا ۔ اور آواز گہری اور بھاری ہو جاتی ہے۔ اس کا شلل بلب کے شلل کا نتیجہ ہو سکتا ہے ۔ یا ڈفتھیریا (diphtheria) کے بعد اس صورت میں ہو سکتا ہے کہ دونوں اعصاب ماؤف ہوں ۔ یہ شلل سلعات یا اینورسماؤں کے دباؤ کی وجہ سے ہو جاتا ہے ۔ اس صورت میں فالج عموماً یک طرفی ہوتا ہے ۔ مگر یہ بات کم ہوتی ہے ۔ بازگرد اعصاب کی خراش حنجرہ کے عضلوں کا تشنج پیدا کرتی ہے ۔ جب دونوں ریکرنٹ اعصاب مشلول ہوتے ہیں تو ووکل فولڈس بے حرکت اور نام نہاد جیفی حالت میں ہوتے ہیں یعنی اس حالت میں ہوتے ہیں جس میں وہ معمولی ساکن تنفس میں پائے جاتے ہیں ۔ نہ تو بند ہوتے ہیں جیسا کہ بولتے وقت اور نہ خوب کھلے ہوتے ہیں جیسا کہ گہری شہیقی کوششوں میں ہوتا ہے ۔ جب ایک بازگرد عصب مشلول ہوتا ہے تو اس طرف کا ووکل فولڈ بے حرکت ہو جاتا ہے ۔ اور مقابل کا فولڈ وسطی خط کا تقاطع کرتا ہے ۔ تاکہ ماؤف کے ساتھ اپنے آپکو لگائے چنانچہ بولنا تو ممکن ہوتا ہے ۔ لیکن آواز بدلی ہوئی اور کیفیت میں کمزور ہوتی ہے ۔ یہ اعصاب بلب کے شلل میں یا ڈفتھیریا کے بعد مشلول ہو سکتے ہیں ۔ آخر الذکر صورت میں یہ شلل عموماً دونوں طرف واقع ہوتا ہے ۔ یا یہ اعصاب اورطہ ۔ ان نومینیٹ یا سب کلیوین شریانوں کے اینورسماؤں کے دباؤ ــــ میڈیاسٹائنم کی سلعات ۔ سلعات صمغی (gammata) یا ایسافیگس کے بالائی حصہ کے سرطان سے ماؤف ہو سکتے ہیں ۔ آخر الذکر صورت میں شلل اکثر یک طرفی ہوتا ہے حنجرہ کے دونوں طرف کے مقرب عضلوں کا شلل بالکل عام بات ہے ۔ اور اپنی خصوصیت میں فعلی ہوتا ہے ۔ آواز کھسپھسر رہ جاتی ہے ۔ لیکن کھانسی کی طاقت قائم رہتی ہے ۔

ایکسسری عصب (تصاویر 923, 924, 925)

(ACCESSORY NERVE)

ایکسسری نرو (اسپائنل ایکسسری نرو) دو حصوں پر مشتمل ہے ایک دماغی اور ایک نخاعی ۔

دماغی حصہ چھوٹا ہوتا ہے اس کے ریشے نیوکلئیس امبی گواس (nucleus ambiguus) کے خلیوں سے نکلتے ہیں اور واگس کی جڑوں کے نیچے چار یا پانچ

نازک چھوٹی جڑوں کی شکل میں مڈلا آبلانگاٹا کے پہلو سے باہر آتے ہیں۔ یہ حصہ جوگولر فورمین کی طرف جانبی رخ میں جاتا ہے جہاں پر یہ نخاعی حصہ کے ساتھ ریشوں کا تبادلہ کرتا ہے۔ یا تھوڑی دور تک اس کے ساتھ مل جاتا ہے۔ یہاں یہ واگس کے جوگولر عقدہ کے ساتھ ایک یا دو رشتکوں کے ذریعہ ملا ہوا ہوتا ہے۔ جوگولر فورمین میں سے گزرتا ہے۔ نخاعی حصہ سے الگ ہوجاتا ہے۔ اور واگس کے گینگلین نوڈوسم (ganglion nodosum) کے اوپر سے چلا جاتا ہے۔ جس کی سطح کے ساتھ یہ چپکا ہوتا ہے۔ اور اس کا بیشتر حصہ واگس کی فیرنجیل اور سوپیریر لیرنجیل شاخوں میں تقسیم ہوجاتا ہے۔ واگس کی فیرنجیل شاخ کے واسطہ سے یہ حصہ ٹنسر ویلی پیلیٹینی کے سوا نرم تالو کے عضلوں کو رسد پہنچاتا ہے۔ اس میں سے بعض رشتکیں واگس کے تنے میں اس عقدہ کے نیچے داخل ہوتی ہیں اور ریکرنٹ نرو کے ساتھ اور غالباً قلبی اعصاب کیساتھ بھی تقسیم ہوتی ہیں۔

نخاعی حصہ ساخت میں مضبوط ہوتا ہے۔ اور اس کے ریشے پانچویں سروائیکل عصب کے برابر نیچے مڈلا اسپائی نیلس کے رمادی مادے کے اگلے ستون کے جانبی حصہ میں حرکی خلیوں سے نکلتے ہیں۔ مڈلا اسپائی نیلس کے جانبی سفید لچھے میں سے گذر کر یہ ریشے اس کی سطح پر نکلتے ہیں اور ملکر ایک تنہ بناتے ہیں جو لیگامنٹم ڈنٹی کو لیٹم اور نخاعی اعصاب کی پچھلی جڑوں کے درمیان صعود کرتا ہے۔ اور ورٹیبرل آرٹری کے پیچھے فورمین میگنم میں سے کھوپری میں داخل ہوتا ہے۔ پھر یہ اوپر کو اور جانب کو جوگولر فورمین کی طرف جاتا ہے جس میں سے ہوکر یہ ڈیورا میٹر کے اسی غلاف میں گذرتا ہے جس میں سے واگس عصب۔ لیکن اریکنائڈ کے ایک بل کے ذریعہ اس عصب سے الگ رہتا ہے۔ جوگولر فورمین کے اندر یہ عصب ایک یا دو رشتکیں ایکسسری عصب کے دماغی حصہ سے پاتا ہے۔ یا تھوڑی دور کے لئے اس میں ملجاتا اور پھر اس سے الگ ہوجاتا ہے۔ جوگولر فورمین سے اپنے نکاس کے قریب یہ تقریباً (۶۶) فیصدی موضوعوں میں انٹرنل جوگولر وین کے اوپر سے پیچھے کو جاتا ہے۔ اور ۳۳ فیصدی میں اس کے نیچے سے (ٹینڈلر: Tandler)۔ پھر یہ عصب ترچھے رخ میں ڈائیگیسٹرکیس اور اسٹائلو ہائی آئڈیس سے

عمقی رہ کر اسٹر نوکلیڈ و میسٹائڈیس کے بالائی حصے کی طرف نزول کرتا ہے۔ اس عضلہ کو چھید تا ہے۔ اور گردن کے پچھلے مثلث کے پار ترچھا جاتا ہے۔ تاکہ ٹریپی زیس کی عمقی سطح میں ختم ہو جب اسٹر نو کلیڈ و میسٹائیڈیس میں سے گزرتا ہے تو اس عضلہ کو کئی رشتکیں دیتا ہے۔ اور دوسرے سروائیکل عصب کی شاخوں سے ملتا ہے۔ پچھلے مثلث میں دوسرے اور تیسرے سروائیکل اعصاب کے ساتھ ملتا ہے۔ لیکن ٹریپی زیس کے نیچے تیسرے اور چوتھے سروائیکل اعصاب کے ساتھ ایک ضفیرہ بناتا ہے۔ اور اس ضفیرہ سے ریشے نکل کر اس عضلہ کو جاتے ہیں۔

تشریح اطلاقی ۔ ایکسسری عصب کے افعال میں یا تو مرکزی تبدیلیوں سے خلل پڑ سکتا ہے۔ یا کھوپری سے اس کے نکلنے کے مقام پر ایسی کسروں سے جو جوگولر فورامین کے پار جائیں، یا گردن میں سوجے ہوئے لمفی غدّوں وغیرہ سے۔ بچوں میں حاد صعر العنق (wry neck) کی عام ترین وجہ سوجے ہوئے یا پیپائے ہوئے غدّے ہوتے ہیں۔ اور یہ حالت مناسب علاج کرنے سے جلد دب جاتی ہے۔ مرکزی خراش اسٹر نو کلیڈ و میسٹائڈیس اور ٹریپی زیس میں ارتجاجی (clonic) تشنج پیدا کرتی ہے۔ اسی حالت کو تشنجی صعر (spasmodic torticollis) کہتے ہیں۔ اس مرض کے ان مریضوں میں جن میں سارا سابقہ تسکین بخش علاج ناکام رہا ہو۔ اور تشنجات اتنے شدید ہوں۔ کہ مریض کی صحت کی بیخ کنی کرتے ہوں۔ تو ایکسسری عصب کے ایک حصہ کو کاٹا یا نکالا جا چکا ہے۔ یہ عمل اسٹر نو کلیڈ و میسٹائڈیس کے اگلے کنارے سے کرنا چاہئے۔ (تصویر 675 A صفحہ 618)، یہ عملیہ اس پر مشتمل ہے۔ کہ ایک شگاف ۸ سنٹی میٹر لمبا میسٹائڈ زائدہ کے راس سے اس کے عضلہ کے اگلے کنارے کے ساتھ ساتھ لگایا جاتا ہے۔ اس عضلہ کو واضح کر کے پیچھے کی طرف کھینچتے ہیں۔ تاکہ عصب تن جائے۔ جس کو اس وقت میسٹائڈ زائدہ کے راس سے تقریباً ۵ سنٹی میٹر نیچے ڈائیگیسٹرکس کے تلے تلاش کرنا چاہئے۔ مگر بدنصیبی سے یہ آپریشن اطمینان بخش یا مستقل علاج کا باعث نہیں ہوتا۔ کیونکہ تشنجات کچھ وقفہ کے بعد انہی عضلوں یا گردن کے عضلوں کے دوسرے گروہوں میں پھر ہونے لگتے ہیں۔

ان حالتوں میں جہاں گردن کے بڑھے ہوئے غدّوں کے لئے وسیع تقطیعات اختیار کی جاتی ہیں۔ یہ ضروری ہے۔ کہ اس عصب کو فوراً تلاش کیا جائے اور اس کا

تسلسل قائم رکھنے کے لئے اس کو سوجے ہوئے غدّوں سے الگ کرلیا جائے۔

ہائی پوگلاسل نرو (تصاویر 926, 927)

(Hypoglossal Nerve)

ہائی پوگلاسل نرو زبان کا حرکی عصب ہے۔

اس کے ریشے ہائی پوگلاسل نیوکلیئس کے خلیوں سے نکلتے ہیں جو میڈلّا اسپائی نیلس سے رمادی جرم کے اگلے ستون کے قاعدے کا اوپر کی طرف کا بڑھاؤ ہے۔ یہ نوات تقریباً دو سینٹی میٹر لمبا ہے اور اس کا بالائی حصہ ٹرائیگونم ہائی پوگلاسائی (trigonum hypoglossi) یا رہامبا فاسا کے وسطانی فراز کے زیرین حصے سے مطابقت رکھتا ہے (صفحہ 840)۔ اس نوات کا زیرین حصہ نیچے کی طرف میڈلّا آبلانگاٹا کے بند حصے میں چلا جاتا ہے۔ اور وہاں مرکزی کنال کے پیش جانبی رخ کے تعلق میں واقع ہوتا ہے۔ اس کے ریشے میڈلّا آبلانگاٹا میں سے ہو کر آگے کی طرف جاتے ہیں۔ اور پیرامڈ اور آلو کے درمیان کی پیش جانبی تجویف میں نکلتے ہیں (تصویر 818)۔

ہائی پوگلاسل نرو کی چھوٹی جڑیں ورٹیبرل آرٹری کے پیچھے جانبی رخ جاتی ہیں۔ اور دو بنڈلوں میں جمع ہو جاتی ہیں، جو ڈیورا میٹر کو الگ الگ آکسیپیٹل ہڈی کی ہائی پوگلاسل کنال کے مقابل چھیدتے ہیں، اور اس کے اندر سے نکل کر آپس میں مل جاتے ہیں۔ بعض صورتوں میں یہ کنال ایک چھوٹی ہڈی کی نوک کے ذریعہ دو میں تقسیم ہو جاتی ہے۔ یہ عصب تقریباً انتصاباً اس نقطہ تک نزول کرتا ہے جو جانہ کے زاویہ سے مطابقت رکھتا ہے۔ پہلے پہل یہ انٹرنل کیراٹڈ آرٹری اور انٹرنل جوگولر وین سے عمقی واقع ہوتا ہے، اور واگس نرو کی جانبی سطح کے ساتھ خوب ملا ہوا ہوتا ہے۔ پھر یہ آگے کی طرف اس ورید اور شریان کے درمیان جاتا ہے۔

اور نیچے گردن میں پہنچکر ڈائگیسٹرکیس کے نیچے اوپری بن جاتا ہے۔ پھر یہ عصب آکسیپٹل آرٹری کے گرد چنبر بناتا اور اکسٹرنل کیراٹڈ اور لنگوال شریانوں کا تقاطع کرتا ہے۔ یہ ڈائگیسٹرکیس کے وتر اور اسٹائی لو ہائی آئڈ لیس اور مائی لو ہائی آئڈ لیس کے نیچے گزرتا ہے۔ آخر الذکر عضلے اور ہائیو گلاسس کے درمیان واقع ہوتا ہے۔ پھر زبان کی نوک تک جینیو گلاسس (genioglossus) کے ریشوں کے اندر آگے کی طرف چلا جاتا ہے۔ اور اس کے عضلی جرم کو شاخیں دیتا ہے۔ یہ مشار کی تنے۔ واگس۔ پہلے اور دوسرے سروائیکل اور لنگوال اعصاب کے ساتھ ربط کرتا ہے۔

اٹلس کے مقابل یہ عصب مشار کی تنے کے سوپیریر سروائیکل عقدہ سے شاخیں پاتا ہے۔ اور اسی لیول پر اس چنبر کی ایک رشتک اس میں آکر ملتی ہے۔ جو پہلے اور دوسرے سروائیکل اعصاب کو ملاتا ہے۔

واگس کے ساتھ ہونے والے رابطے کھوپڑی کے قریب واقع ہوتے ہیں متعدد رشتکیں ہائی پوگلاسل نرو اور واگس نرو کے گینگلین نوڈوسم کے درمیان اس اتصالی بافت کے اندر سے گذرتی ہیں جو ان دو اعصاب کو ملاتی ہے۔ جب عصب آکسیپٹل آرٹری کے گرد گھومتا ہے تو بلعومی ضفیرہ کو ایک رشتک دیتا ہے۔

ہائیو گلاسس (hyoglossus) کے اگلے کنارے کے قریب یہ عصب لنگوال نرو 941 کے ساتھ ان بہت سی رشتکوں کے ذریعہ ملا ہوا ہے۔ جو اس عضلہ کے اوپر صعود کرتی ہیں۔

ہائپوگلاسل نرو کی تقسیم کی شاخیں یہ ہیں:۔

منجیل
نزولی
تھائری اوہائی آئڈ
عضلی

ان شاخوں میں سے منجیل، نزولی، تھائری اوہائی آئڈ اور جینیو ہائی آئیڈ لیس والی شاخ کا بیشتر حصہ غالباً اس شاخ سے نکلتا ہے۔ جو پہلے اور دوسرے سروائیکل اعصاب کے درمیانی چنبر سے نکلتی ہے۔ تاکہ ہائپو گلاسل میں لجائے (تصویر 927)۔

FIG. 926.—The right hypoglossal nerve and cervical plexus.

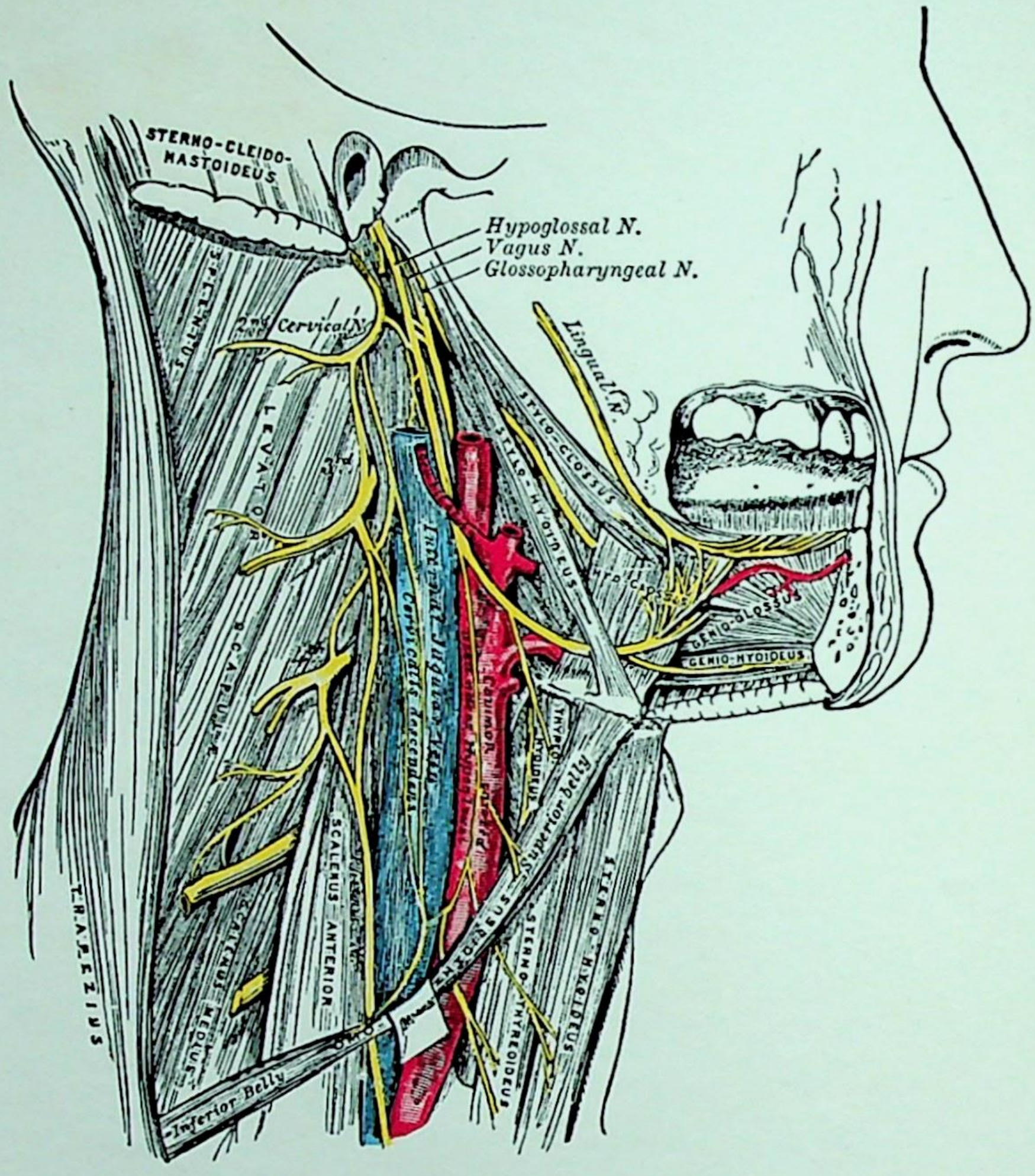
STERNO-CLEIDO-MASTOIDEUS
Hypoglossal N.
Vagus N.
Glossopharyngeal N.
SPLENIUS
2nd Cervical N.
Lingual N.
STYLO-GLOSSUS
STYLO-HYOIDEUS
LEVATOR SCAPULÆ
3rd
HYO-GLOSSUS
GENIO-GLOSSUS
GENIO-HYOIDEUS
4th
Internal Jugular Vein
Cervicalis descendens
Common Carotid
THYREO-HYOIDEUS
Superior belly
OMO-HYOIDEUS
STERNO-HYOIDEUS
STERNO-THYREOIDEUS
SCALENUS ANTERIOR
SCALENUS MEDIUS
TRAPEZIUS
Inferior Belly

FIG. 927.—A plan of the hypoglossal nerve.

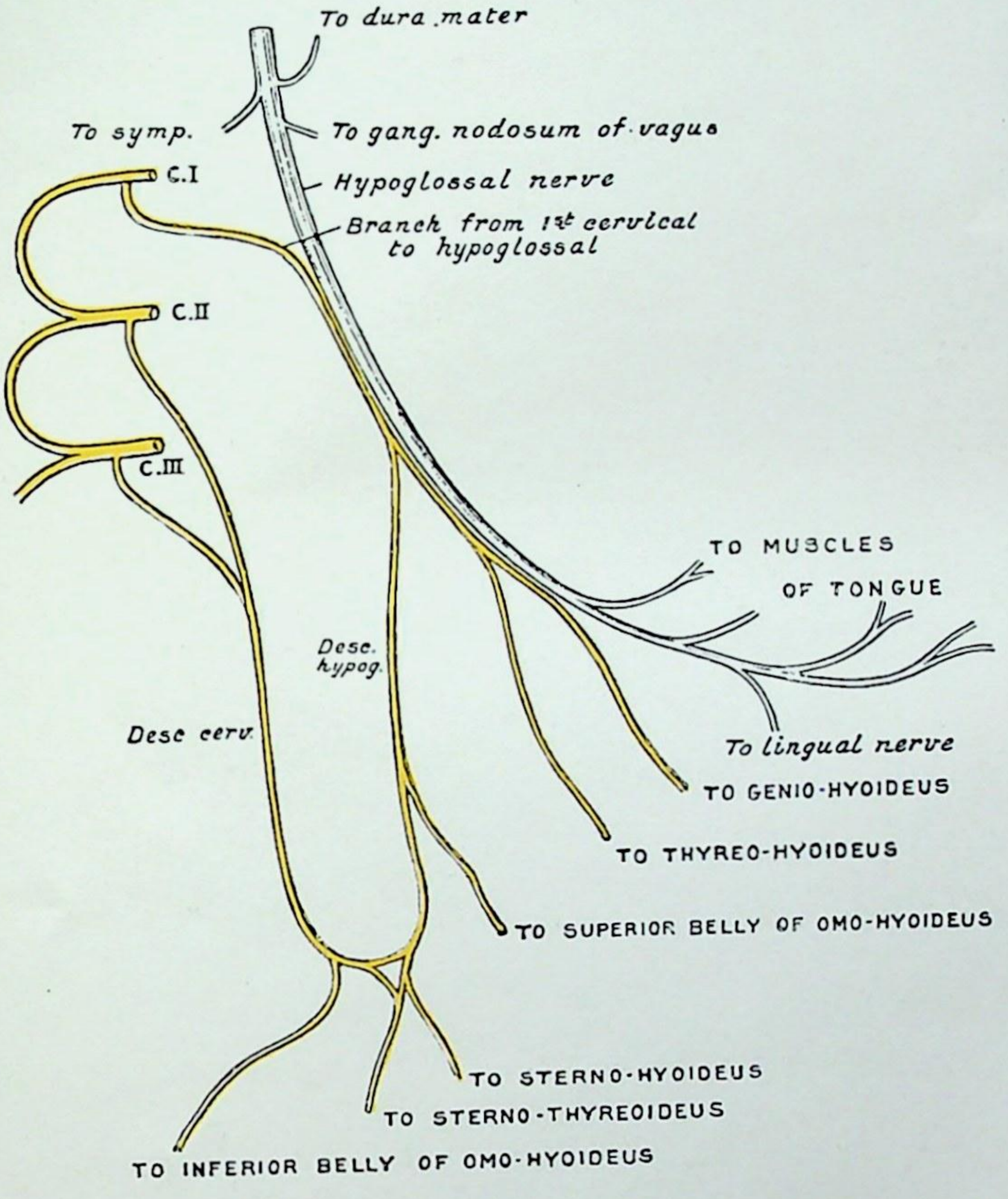
To dura mater
To symp.
To gang. nodosum of vagus
Hypoglossal nerve
C.I
Branch from 1st cervical to hypoglossal
C.II
C.III
TO MUSCLES OF TONGUE
Desc. hypog.
Desc cerv.
To lingual nerve
TO GENIO-HYOIDEUS
TO THYREO-HYOIDEUS
TO SUPERIOR BELLY OF OMO-HYOIDEUS
TO STERNO-HYOIDEUS
TO STERNO-THYREOIDEUS
TO INFERIOR BELLY OF OMO-HYOIDEUS

منجیل شاخیں جب ہائپو گلاسل نرو ہائپو گلاسل کنال میں سے گزرتا ہے۔ تو کھوپری کے پچھلے حفرہ میں ڈیورا میٹر کو کئی رشتکیں دیتا ہے۔

نزولی فرع لمبی اور نازک ہوتی ہے۔ ہائپو گلاسل نرو سے اس جگہ الگ ہوتی ہے۔ جہاں یہ عصب آکسیپٹل آرٹری کے گرد گھومتا ہے۔ اور کیراٹڈ عروق کے غلاف کے سامنے یا اندر نزول کرتا ہے۔ یہ اومو ہائی آئڈیس کے بالائی پیٹ کو ایک شاخ دیتا ہے۔ اور گردن کے وسط سے عین نیچے اُن کمونی کینٹیز سروائی کیلیز (communicantes cervicales) سے ملتا ہے۔ جو دوسرے اور تیسرے سروائیکل اعصاب سے آتی ہیں۔ اور اس طرح ایک چنبر یعنی اینسا ہائپوگلاسائی (ansa hypoglossi) بناتا ہے۔ اس چنبر کی حدبیت سے شاخیں نکلکر اسٹرنو ہائی آئڈیس۔ اسٹرنو تھائرُی آئڈیس اور اومو ہائی آئڈیس کے زیریں پیٹ کو رسد پہنچاتی ہیں۔ آرنلڈ (Arnold) کی رائے میں ایک اور رشتک ان عروق کے سامنے نزول کر کے تھوریکس میں جاتی ہے۔ اور کارڈیک اور فرینک (phrenic) اعصاب میں ملتی ہے۔

تھائری او ہائی آئڈ شاخ ہائپو گلاسل نرو میں سے ہائپو گلاسس کے پچھلے کنارے کے قریب نکلتی ہے۔ یہ شاخ ہائی آئڈ (hyoid) ہڈی کے بڑے قرن کے اوپر سے ترچھی جاتی ہے۔ اور تھائرو ہائی آئڈیس عضلے کو رسد پہنچاتی ہے۔

942 **عضلی شاخیں** اسٹائی لو گلاسس۔ ہائپو گلاسس جینیو ہائی آئڈیس اور جینیو گلاسس میں پھیلتی ہیں۔ متعدد نازک شاخیں اوپر کی طرف زبان کے جرم میں جاتی اور اس کے ذاتی عضلوں کو رسد پہنچاتی ہیں۔

تشریح اطلاقی۔ ہائی پو گلاسل نرو لنگوال آرٹری (صفحہ 623) کی بندش کے عملیہ میں ایک ضروری راہ نما ہے۔ یہ ہائیو گلاسس کے اوپر ہائی آئڈ ہڈی کے بڑے قرن سے عین اوپر آگے کو جاتا ہے۔ اور اُس تکونی فضا کی بالائی حد بناتا ہے۔ جس میں ہائیو گلاسس کے ریشوں کو کاٹ کر اس شریان کو تلاش کرنا ہوتا ہے۔ اُن حالتوں میں جہاں یہ عصب سلعۂ صمغی (gumma) یا

کھوپری کے قاعدے کی نوبالیدہ میں ماؤف ہو۔ یا جب یہ گردن کے ایک طرف یا بلب کے شلل کی بعض اصابتوں میں مجروح ہو۔ تو یک طرفی شلل واقع ہوتا ہے۔ اور اس کے ساتھ زبان کا نیم زبول بھی ہوتا ہے۔ جب زبان کو باہر نکالا جاتا ہے تو یہ مقابل طرف کے جینیو گلاسس کے بے روک فعل کی وجہ سے مشلول جانب کو چلی جاتی ہے۔ اندر کرنے پر زبان کا دُبلا بنا ہوا اور مشلول پہلو دوسرے پہلو کی نسبت زیادہ اُونچا اُٹھ جاتا ہے۔ یہ ممکن ہے۔ کہ نکلتے وقت حنجرہ صحیح جانب ہٹ جائے کیونکہ ہائی آئڈ ہڈی کو دبانے والے عضلوں کا یک طرفی شلل ہوتا ہے۔ اگر شلل دو جانبی ہو۔ مثلاً انفراہائی آئڈ خطے میں گولی کے زخم کا نتیجہ ہو تو زبان منہ کے اندر بے حس پڑ جاتی ہے۔ اس عضو کی چکھنے اور چھونے کی حاسیت سلامت ہوتی ہے۔ تلفظ آہستہ اور رُک رُک کر ہوتا ہے۔ نگلنا بہت مشکل ہوتا ہے۔ اور مریض کو لقمہ نگلنے کے لئے اپنا سر پیچھے کو پھینکنا اور اپنی انگلی کے ساتھ غذا کے لقمہ کو پیچھے بلعوم کے اندر دھکیلنا پڑتا ہے۔

نخاعی اعصاب

(SPINAL NERVES)

نخاعی اعصاب میڈلا اسپائی نیلس سے نکلتے ہیں اور بین فقری سوراخوں میں سے گذرتے ہیں۔ ان کی تعداد اکتیس جوڑ ہے۔ جو حسب ذیل گروہوں میں مرتب ہیں۔ سروائیکل ۸۔ تھوریسک ۱۲۔ لمبر ۵۔ سیکرل ۵۔ کاکسیجیل ۱۔

پہلا سروائیکل عصب آکسیپٹل ہڈی اور اٹلس مہرے کے درمیان فقری کنال سے نکلتا ہے۔ اور اس لئے سب آکسیپٹل نرو (suboccipital nerve) کہلاتا ہے۔ آٹھواں عصب ساتویں سروائیکل اور پہلے تھوریسک مہروں کے درمیان نکلتا ہے۔

عصبی جڑیں۔ ہر ایک عصب میڈلا اسپائی نیلس کے ساتھ ایک اگلی اور ایک پچھلی جڑ کے ذریعہ ملحق ہے (صفحہ 814)۔ آخر الذکر کی خصوصیت ایک عقدہ کی موجودگی ہے۔ جس کو **نخاعی عقدہ** کہتے ہیں۔

اگلی جڑ میڈلا اسپائی نیلس کی اگلی سطح سے چھوٹی جڑوں یا رشتکوں

FIG. 928.—Sketches showing the central connexions of the somatic fibres (A) and autonomic fibres (B) of a typical spinal nerve. The efferent fibres are represented by *red*, and the afferent fibres by *blue*, lines.

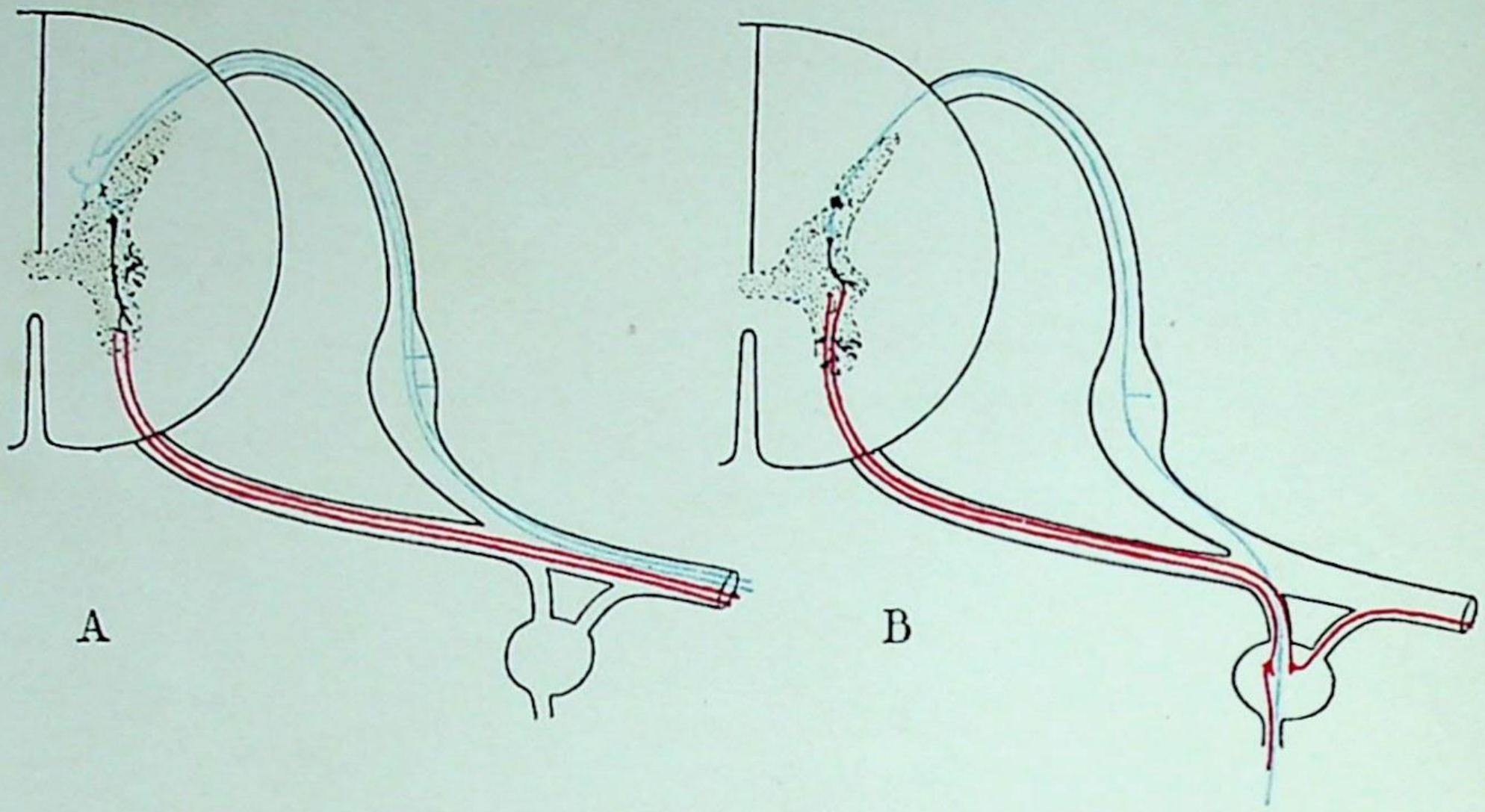

FIG. 929.—Scheme showing the relations of a cervical nerve and its ganglion to a cervical vertebra.

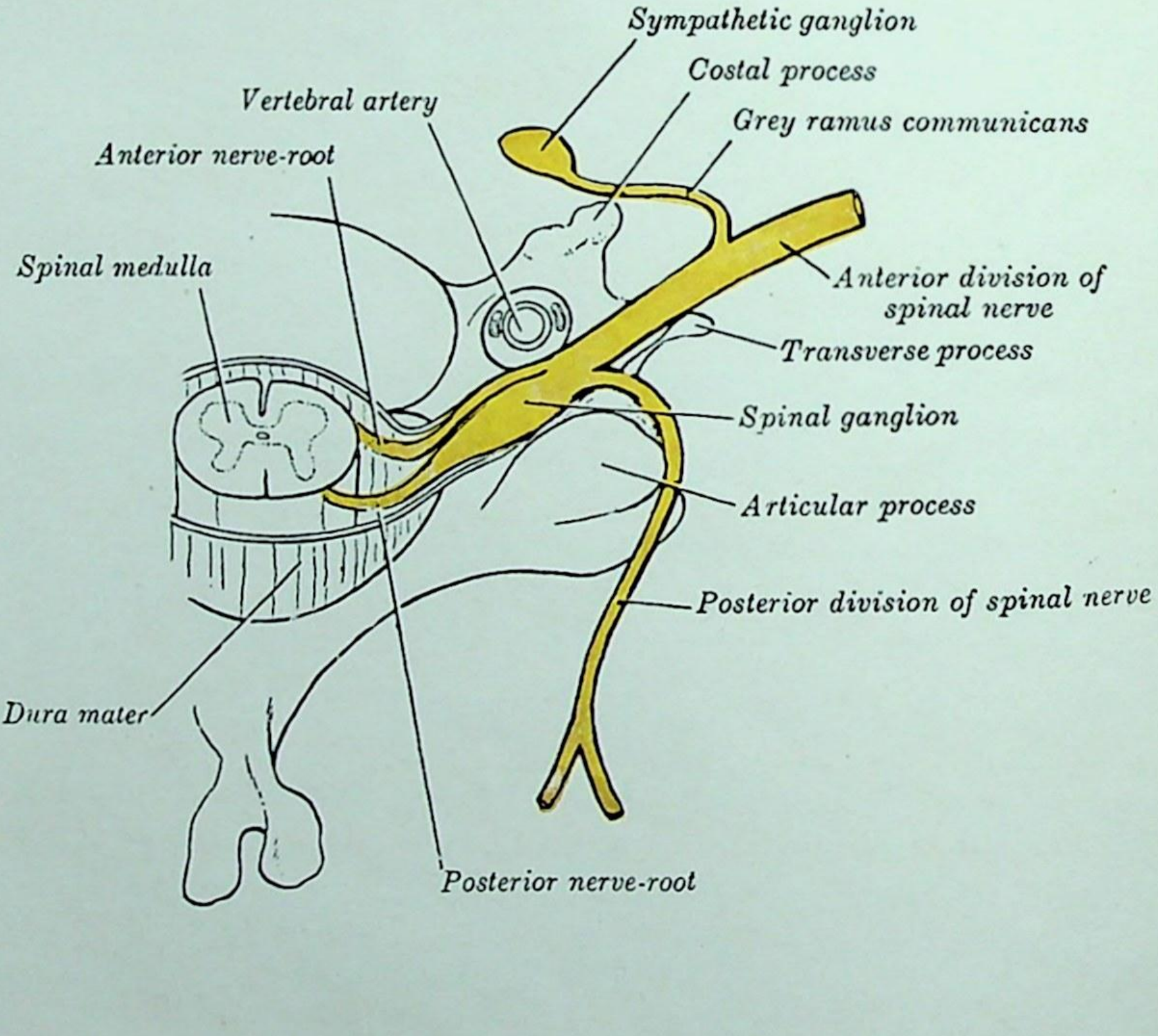
Sympathetic ganglion
Costal process
Grey ramus communicans
Vertebral artery
Anterior nerve-root
Spinal medulla
Anterior division of spinal nerve
Transverse process
Spinal ganglion
Articular process
Posterior division of spinal nerve
Dura mater
Posterior nerve-root

(فائلا ریڈیکولیریا: fila radicularia) کی شکل میں نکلتی ہے۔ جو مل کر بین مہری سوراخ کے قریب دو بنڈل بناتی ہیں۔

پچھلی جڑ (پہلے سروائیکل عصب کی جڑ کے سوا) اگلی جڑ سے بڑی ہوتی ہے۔ اس کی چھوٹی جڑیں میڈلا اسپائی نیلس کے پس جانبی فجوہ کے ساتھ ساتھ چپکی ہوتی ہیں اور ملکر دو بنڈل بناتی ہیں۔ جو نخاعی عقدہ سے ملتے ہیں۔

نخاعی عقدے نخاعی اعصاب کی پچھلی جڑوں پر عصبی خلیوں کے مجموعے ہیں۔ ہر ایک عقدہ شکل میں بیضوی اور رنگ میں سرخ سا ہوتا ہے۔ اور اس کی جسامت اُس عصبی جڑ کی جسامت کے ساتھ جس پر یہ واقع ہے۔ ایک نسبت رکھتی ہے۔ یہ وسطانی جانب دو حصوں میں پھٹا ہوا ہے۔ جہاں پر پچھلی عصبی جڑ کے دو بنڈل اس میں ملتے ہیں۔ یہ عقدے عموماً بین فقری سوراخوں کے اندر ان مقامات سے باہر واقع ہوتے ہیں جہاں یہ عصبی جڑیں ڈیورا میٹر کو چھیدتی ہیں (تصویر 929)۔ لیکن پہلے اور دوسرے سروائیکل اعصاب کے عقدے اٹلس اور ایپسٹرافیس کی فقری محرابوں پر واقع ہوتے ہیں۔ اور سیکرل اعصاب کے فقری کنال کے اندر ہوتے ہیں۔ اور کاکسیجیل عصب کا عقدہ ڈیورا میٹر کے غلاف کے اندر ہوتا ہے۔

ساخت۔ عقدے زیادہ تر یک قلبی عصبی خلیوں پر مشتمل ہوتے ہیں۔ اور ان خلیوں سے پچھلی جڑ کے ریشے نکلتے ہیں۔ ہر ایک خلیہ کا اکیلا زائدہ تھوڑی سی دور کے بعد تقسیم ہو کر دو ریشے دیتا ہے۔ ایک مرکزی جو میڈلا اسپائی نیلس میں داخل ہوتا ہے۔ اور ایک محیطی ریشہ جو نخاعی عصب میں جاتا ہے۔ (تصویر 928)۔ کہتے ہیں کہ دو اور شکلوں کے خلیے بھی موجود ہوتے ہیں۔ یعنی (الف) ڈوگل (Dogiel) کے خلیے۔ جن کے محوریے خلیہ کے قریب تشجر کرتے ہیں۔ (گالگی کا دوسرا ٹائپ: type II of Golgi) اور پورے کے پورے عقدے کے اندر ہی پھیل جاتے ہیں۔ اور (ب) کثیر قطبی خلیے جو ان خلیوں کے مشابہ ہوتے ہیں۔ جو مشارکی عقدوں میں ملتے ہیں۔

سروائیکل اعصاب کے پہلے جوڑے کے عقدے کبھی کبھی موجود نہیں ہوتے۔ لیکن چھوٹے **غیر طبعی عقدے** (aberrant ganglia) جو عصبی خلیوں کے گروہوں پر مشتمل ہوتے ہیں۔ بعض اوقات نخاعی عقدوں اور میڈلا اسپائی نیلس کے درمیان بالائی سروائیکل اعصاب کی پچھلی جڑوں پر پائے جاتے ہیں۔

ہر ایک عصبی جڑ پایا میٹر سے ایک غلاف پاتی ہے۔ اور ایریکنائڈ اس کے گرد ڈھیلی لپٹی ہوئی ہوتی ہے۔ آخر الذکر ان مقامات تک بڑھ جاتی ہے۔ جہاں پر جڑیں ڈیورا میٹر کو چھیدتی ہیں۔ دونوں جڑیں ڈیورا میٹر کو الگ الگ چھیدتی ہیں۔ ہر ایک جڑ اس جھلی سے ایک پوشش پاتی ہے۔ جس جگہ جڑیں ملکر نخاعی عصب بناتی ہیں۔ یہ غلاف اس عصب کے گرد عصبیہ کے ساتھ مسلسل ہوتا ہے۔

جسامت اور رُخ۔ بالائی چار سروائیکل اعصاب کی جڑیں چھوٹی ہوتی ہیں۔ زیریں چار کی بڑی ہوتی ہیں۔ سروائیکل اعصاب کی پچھلی جڑیں اگلی جڑوں کے ساتھ ۳ سے ۱ کی نسبت رکھتی ہیں۔ یہ نسبت دوسرے خطوں کی نسبت بڑی ہوتی ہے۔ ان کے ریشے فرداً فرداً بھی اگلی جڑوں کے ریشوں کی نسبت بڑے ہوتے ہیں۔ پہلے سروائیکل کی پچھلی جڑ اس سے مستثنےٰ ہے۔ کیونکہ یہ اگلی جڑ سے چھوٹی ہے۔ تقریباً آٹھ فیصدی میں موجود نہیں ہوتی۔ پہلے اور دوسرے عنقی اعصاب کی جڑیں چھوٹی ہوتی ہیں۔ اور فقری کنال سے اپنے نکلنے کے مقامات تک تقریباً افقی رخ میں جاتی ہیں۔ تیسرے سے آٹھویں عنقی عصب تک ان کا رخ ترچھا نیچے کو رہتا ہے۔ جڑوں کا ترچھاپن اور طول مسلسل بڑھتے جاتے ہیں۔ لیکن میڈلا اسپائی نیلس کے ساتھ ان جڑوں میں سے کسی ایک کے التحاق کے لیول اور مطابقی اعصاب کے نکاس کے مقامات کے درمیان کا فاصلہ کبھی ایک مہرے کی اونچائی سے زیادہ نہیں ہوتا۔

944

صدری اعصاب کی جڑیں سوائے پہلے عصب کے چھوٹی جسامت کی ہوتی ہیں۔ اور پچھلی جڑیں موٹائی میں اگلیوں کی نسبت تھوڑی سی زائد ہوتی ہیں۔ یہ طول میں اوپر سے نیچے مسلسل بڑھتی جاتی ہیں۔ اور تھوریسک خطہ کے زیرین

FIG. 930.—A scheme showing the structure of a typical spinal nerve.

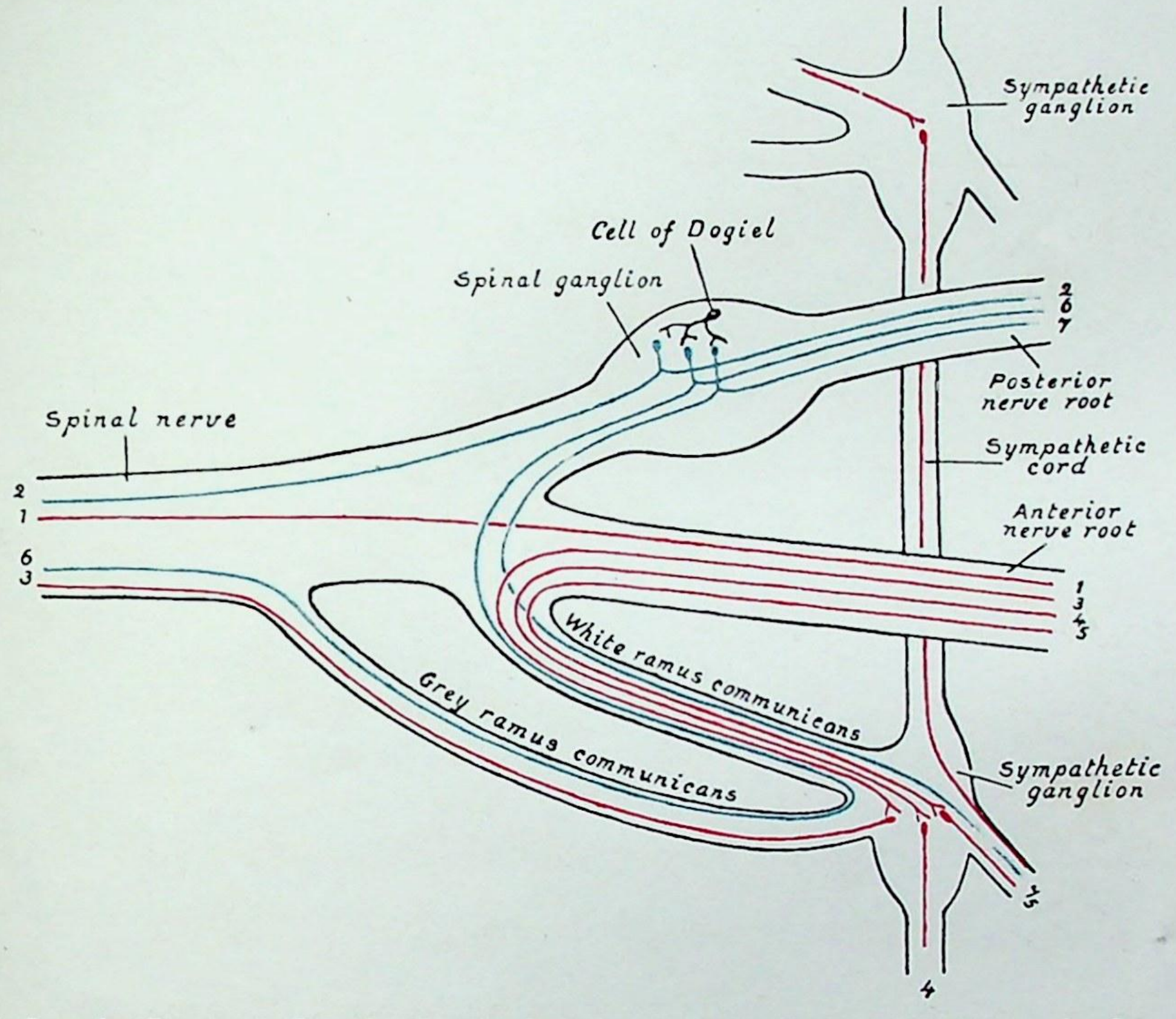
Sympathetic ganglion
Cell of Dogiel
Spinal ganglion
2
6
7
Posterior nerve root
Spinal nerve
2
1
6
3
Sympathetic cord
Anterior nerve root
1
3
4
5
White ramus communicans
Grey ramus communicans
Sympathetic ganglion
4
5
4

1. Somatic efferent. 2. Somatic afferent. 3, 4, 5. Autonomic efferent. 6, 7. Autonomic afferent.

حصے میں میڈلا اسپائی نیلس سے لگی ہوئی فقری کنال سے نکلنے سے پہلے ایسے فاصلہ تک اترتی ہیں۔ جو کم از کم دو مہروں کی بلندی کے برابر ہو۔

زیرین لمبر اور بالائی سیکرل اعصاب سب میں بڑے ہیں۔ اور ان کی رشتکیں فرداً فرداً سارے نخاعی اعصاب میں متعدد ترین ہوتی ہیں لیکن کاکسیجیل نرو کی جڑیں سب سے چھوٹی ہوتی ہیں۔

لمبر سیکرل اور کاکسیجیل اعصاب کی جڑیں اپنے اپنے نکاسوں کی جانب انتصاباً نیچے کو جاتی ہیں۔ اور چونکہ میڈلا اسپائی نیلس پہلے لمبر مہرے کے زیرین کنارے کے قریب ختم ہوتا ہے۔ تو اس کا نتیجہ یہ ہے۔ کہ مسلسل جڑوں کا طول ضرور جلد بڑھے۔ جیساکہ پہلے ذکر ہو چکا ہے (صفحہ 801)۔ اصطلاح **کاڈا اکوینا** (cauda equina) کا اطلاق اعصاب کے اس مجموعہ پر کیا جاتا ہے۔

مندرجہ بالا بیان سے یہ معلوم ہوگا۔ کہ سب سے بڑی عصبی جڑیں اور اس لئے سب سے بڑے نخاعی اعصاب میڈلا اسپائی نیلس کی عنقی اور کمری کلانیوں کے ساتھ ملحق ہیں۔ یہ اعصاب بالائی اور زیرین جوارح میں پھیلتے ہیں۔ نخاعی عقدہ کے بعد ہی اگلی اور پچھلی عصبی جڑیں ملکر **نخاعی عصب** بناتی ہیں جو بین فقری سوراخ میں سے گزرتا ہے۔

مشارکی تنوں کے ساتھ تعلقات۔ بین فقری سوراخ سے نکلنے کے بعد ہر ایک نخاعی عصب مشارکی تنے کے متصل عقدے سے ایک شاخ (گرے رمیس کمونیکینس؛ grey ramus communicans) پاتا ہے۔ لیکن تھوریسک اور پہلے اور دوسرے لمبر اعصاب میں سے ہر ایک عصب متصل مشارکی عقدہ کو 945 ایک شاخ (وہائٹ رمیس کمونیکینس = white ramus communicans) دیتا ہے۔ دوسرے تیسرے اور چوتھے سیکرل اعصاب بھی سفید فروع دیتے ہیں۔ لیکن یہ فروع مشارکی تنے کے عقدوں کے ساتھ ملے ہوئے نہیں بلکہ براہ راست حوضی ضفیروں میں چلے جاتے ہیں۔

ساخت (تصاویر 930, 928) ہر ایک تمثیلی نخاعی عصب ایسے ریشے رکھتا ہے۔ جو دو نظاموں سے تعلق رکھتے ہیں۔ یعنی بدنی (somatic) اور

خود آئین (autonomic) (تصویر 930)، اور ایسے ریشے بھی ہوتے ہیں۔ جو ان نظاموں کو ایک دوسرے کے ساتھ ملاتے ہیں۔

۱۔ بدنی برآرندہ ریشے میڈلا اسپائی نیلس کے اگلے رمادی ستون کے خلیوں میں سے نکلتے ہیں اور اگلی عصبی جڑوں کے اندر سے نخاعی عصب کی طرف آگے کو جاتے ہیں۔ یہ صدمات کو ارادی عضلوں کی طرف لے جاتے ہیں۔ اور اپنے آغاز سے لیکر اپنے محیطی پھیلاؤ تک مسلسل ہوتے ہیں۔ بدنی درآرندہ ریشے احساسات کو جلد وغیرہ سے اندر کی طرف لاتے ہیں۔ اور نخاعی عقدوں کے یک قطبی عصبی خلیوں میں سے نکلتے ہیں۔ ان خلیوں کے تنہا زائدے محیطی اور مرکزی ریشوں میں تقسیم ہوتے ہیں۔ اور آخر الذکر ریشے پچھلی عصبی جڑوں کے اندر سے میڈلا اسپائی نیلس میں داخل ہوتے ہیں۔

۲۔ خود آئین ریشے بھی برآرندہ اور درآرندہ ہوتے ہیں۔ برآرندہ ریشے میڈلا اسپائی نیلس کے لیٹرل کالم (lateral column) میں پیدا ہوتے ہیں۔ اور اگلی عصبی جڑوں اور سفید ریمائی کمونیکینٹیز کے اندر سے جاتے ہیں۔ ان میں سے وہ ریشے جو میڈلا اسپائی نیلس کے صدری اور کمری خطوں میں سے نکلتے ہیں۔ مشارکی تنے کے متناظر عقدوں کی طرف جاتے ہیں۔ یہاں یہ یا تو عقدوں کے خلیوں کے گرد سنیپسیز (synapses) بنا کر ختم ہوتے ہیں۔ یا ایک عقدہ میں سے گزر کر مشارکی تنے کے ایک دوسرے عقدے میں یا مشارکی ضفیروں میں سے کسی ایک کے بعدی واقع ہونے والے عقدہ میں ختم ہوتے ہیں۔ ہر حالت میں یہ دوسرے عصبی خلیوں کے گرد سنیپسیز بنا کر ختم ہوتے ہیں، مشارکی تنے کے عقدوں کے خلیوں سے دوسرے ریشے (پوسٹ گنگلیانک: post ganglionic) نکلتے ہیں۔ ان میں سے بعض گرے ریمائی کمونی کینٹیز میں سے گزر کر نخاعی اعصاب سے مل جاتے ہیں۔ لیکن بعض براہ راست یا بعدی عقدوں میں کسی ایک میں رک کر احشاء کو چلے جاتے ہیں۔ میڈلا اسپائی نیلس کے سیکرل خطے سے نکلنے والے ریشے نزد مشارکی (parasympathetic) ہوتے ہیں۔ یہ مشارکی عقدوں سے نہیں ملتے۔ بلکہ گاسکل کے حوضی سپلینکنک نروز (pelvic splanchnic nerves of Gaskell)

946 بن کر حوض کے ضفیروں کو چلے جاتے ہیں۔ درآرندہ ریشے نخاعی عقدوں کے خلیوں سے نکلتے ہیں۔ ان کے محیطی زائدے وہائٹ ریمای کمیونیکینٹیز میں سے جاتے ہیں اور ایک یا زیادہ مشارکی عقدوں میں سے بغیر وقفہ کے گزر کر احشاء کی بافتوں میں ختم ہوتے ہیں۔ یک قطبی خلیوں کے مرکزی زائدے ہیڈ لا اسپائی نیلس میں پچھلی عصبی جڑوں کے راستے داخل ہوتے ہیں اور یا تو سومیٹک یا مشارکی برآرندہ عصبیوں کے گرد اتصالات بناتے ہیں۔ اور اس طرح معکوس محرابوں کی تکمیل کرتے ہیں۔ بعض اہل الرّائے کا خیال ہے۔ کہ نخاعی عقدوں میں ڈوگل کے خلیّے (صفحہ 943) خود آئین درآرندہ عصبیوں کو بدنی سلسلہ کے درآرندہ خلیوں کے ساتھ مربوط کرتے اور اس طرح اول الذکر سے دماغ تک صدمہ کے جانے کا امکان پیدا کر دیتے ہیں۔

ڈویژنیں۔ بین فقری سوراخ سے نکلنے کے بعد ہر ایک نخاعی عصب ایک چھوٹی منِنجیل (meningeal) شاخ دیتا ہے۔ جو بین فقری سوراخ میں سے ہو کر دوبارہ فقری کنال میں داخل ہوتی ہے۔ اور مہروں اور ان کے رباطات اور ہیڈ لا اسپائی نیلس کے دموی عروق اور اس کی جھلیوں میں پھیل جاتی ہے۔ پھر نخاعی عصب ایک پچھلی اور ایک اگلی ڈویژن میں پھٹ جاتا ہے۔ ہر ایک ڈویژن میں دونوں عصبی جڑوں سے ریشے آتے ہیں۔

نخاعی اعصاب کی پچھلی ڈویژنیں

نخاعی اعصاب کی پچھلی ڈویژنیں عموماً اگلی سے چھوٹی ہوتی ہیں۔ یہ پیچھے کو رخ رکھتی ہیں۔ اور پہلے سروائیکل۔ چوتھے اور پانچویں سیکرل اور کاکسیجیل کی ڈویژنوں کے سوا وسطانی اور جانبی شاخوں میں تقسیم ہوتی ہیں۔ تاکہ دھڑ کے پچھلے حصے کے عضلوں اور جلد کو رسد پہنچائیں (تصویر 931)۔

سروائیکل اعصاب کی پچھلی ڈویژنیں

پہلے سروائیکل یا سب آکسیپٹل عصب کی پچھلی ڈویژن (تصویر 554) اگلی ڈویژن سے بڑی ہے۔ اور اٹلس کی پچھلی محراب کے اوپر اور ورٹبرل آرٹری کے نیچے نکلتی ہے۔ یہ سب آکسیپٹل مثلث میں داخل ہوتی ہے۔ اور ان عضلوں کو رسد پہنچاتی ہے۔ جو اِس مثلث کی حدود بناتے ہیں۔ یعنی رکٹس کیپیٹیس پوسٹیریر میجر (rectus capitis posterior major) اور آبلیکائی سوپیریر ایٹ انفیریر (obliqui superior et inferior)۔ یہ رکٹس کیپیٹیس پوسٹیریر مائنر اور سیمی اسپائی نیلس کیپیٹس کو بھی شاخیں دیتی ہے۔ آبلیکس انفیریر والی شاخ کی ایک رشتنک دوسرے سروائیکل عصب کی پچھلی ڈویژن سے ملتی ہے۔ (تصویر 554)۔

کبھی کبھی یہ عصب ایک جلدی شاخ دیتا ہے۔ جو آکسیپٹل آرٹری کے ساتھ چاندلی تک جاتی اور گریٹر اور لیسر آکسیپٹل اعصاب کے ساتھ ربط کرتی ہے۔

دوسرے سروائیکل عصب کی پچھلی ڈویژن اگلی ڈویژن کی نسبت بہت زیادہ بڑی اور ساری عنقی پچھلی ڈویژنوں میں بڑی ہے۔ یہ اٹلس کی پچھلی محراب اور اپیسٹرافیس کے پتر کے درمیان آبلیکس انفیریر کے نیچے نکلتی ہے۔ اس عضلہ کو ایک شاخچی دیتی ہے۔ اور پہلے سروائیکل کی پچھلی ڈویژن سے ایک ربطی رشتنک لیتی۔ اور پھر ایک بڑی وسطانی اور ایک چھوٹی جانبی شاخ میں تقسیم ہو جاتی ہے۔

وسطانی شاخ جس کو اس کی جسامت اور تقسیم کے لحاظ سے **گریٹر آکسیپٹل نرو** کہتے ہیں۔ ترچھی ہو کر آبلیکس انفیریر اور سمی اسپائی نیلس کیپیٹس کے درمیان صعود کرتی ہے۔ اور آخر الذکر عضلے اور ٹریپی زیس کو آکسیپٹل ہڈی کے ساتھ ان کے الحاقوں کے قریب چھیدتی ہے۔ (تصویر 554)۔ پھر اس میں تیسرے عنقی عصب کی پچھلی ڈویژن کی وسطانی شاخ سے ایک رشتنک اس میں ملتی ہے۔

FIG. 931.—A diagram showing the distribution of the cutaneous branches of the posterior divisions of the spinal nerves.

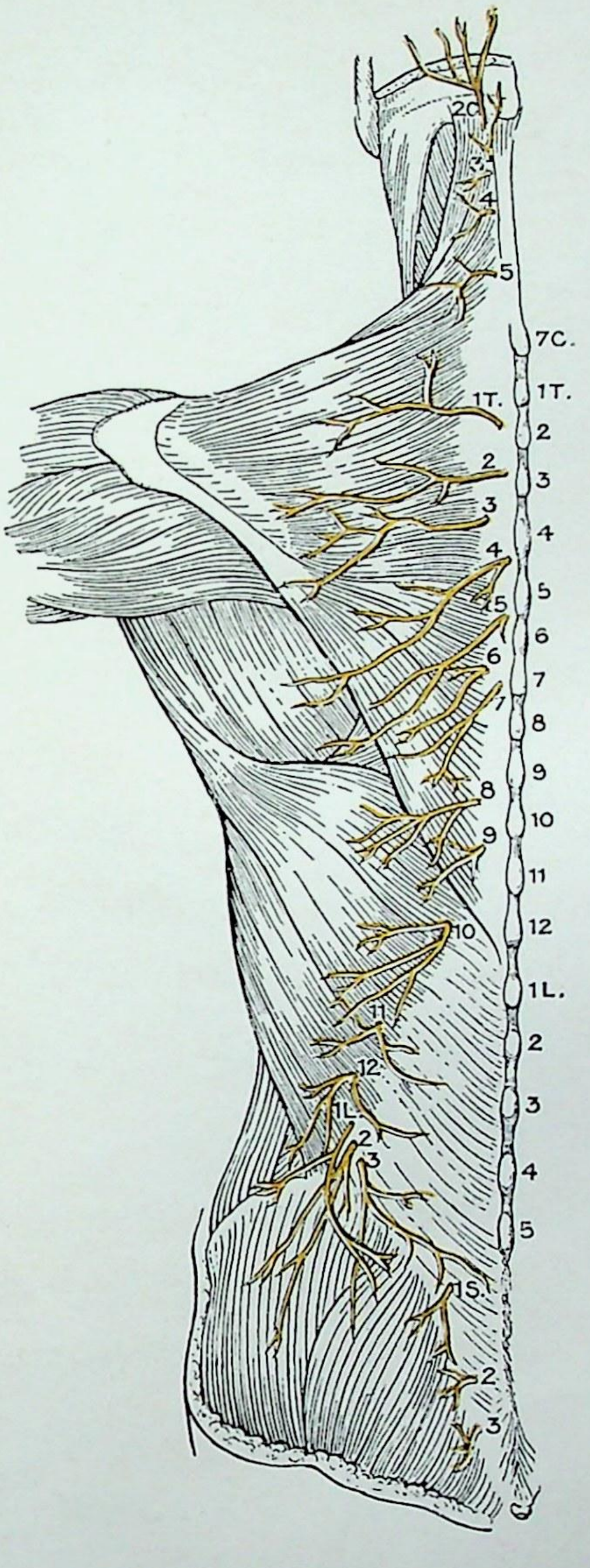
2C
3
4
5
7C.
1T.
1T.
2
2
3
3
4
4
5
5
6
6
7
7
8
8
9
9
10
10
11
11
12
12
1L.
1L.
2
2
3
3
4
5
1S.
2
3

اور یہ شاخ آکسیپٹل آرٹری سمیت سر کی پشت پر صعود کر کے ان شاخوں میں تقسیم ہوتی ہے۔ جو لیسر آکسیپٹل نرو کے ساتھ ربط کرتی ہیں۔ اور آگے کھوپری کی چوٹی تک چاندلی کی جلد کو رسد پہنچاتی ہیں۔ یہ شاخ سیمی اسپائی نیلس کیپیٹس کو عضلی شاخیں دیتی ہے۔ اور وقتاً فوقتاً ایک شاخچی آریکیولا کی پشت کو جانبی شاخ اسپلینیس (splenius) لانگس کیپیٹس (longus capitis) اور سیمی اسپائی نیلس کیپیٹس (semispinalis capitis) کو رشتیں دیتی ہے۔ اور اکثر تیسرے عنقی عصب کی متناظر شاخ اس میں ملتی ہے۔

تیسرے عنقی عصب کی پچھلی ڈویژن اپنی جسامت کے لحاظ سے دوسرے اور چوتھے اعصاب کی ڈویژنوں کے بین بین ہے۔ اسکی وسطانی شاخ سیمی اسپائی نیلس کیپیٹس اور سیمی اسپائی نیلس سروائسس (semi spinalis cervicis) کے درمیان گزرتی ہے۔ اور اسپلینیس اور ٹریپی زیس کو چھید کر جلد میں ختم ہوتی ہے جب ٹریپی زیس کے نیچے ہوتی ہے۔ تو ایک شاخ دیتی ہے جس کو تھرڈ آکسیپٹل نرو (third occipital nerve) کہتے ہیں۔ یہ عصب ٹریپی زیس کو چھیدتا ہے اور سر کی پشت کے زیرین حصے کی جلد میں ختم ہوتا ہے۔ (تصویر 931)۔ یہ گریٹر آکسیپٹل نرو سے وسطانی واقع ہے۔ اور اس کے ساتھ ربط کرتا ہے۔ جانبی شاخ اکثر دوسرے عنقی کی شاخ میں مل جاتی ہے۔

سب آکسیپٹل کی پچھلی ڈویژن اور دوسرے اور تیسرے عنقی اعصاب کی پچھلی ڈویژنوں کی وسطانی شاخوں میں بعض اوقات ربطی چنبر ملتے ہیں اور اس طرح پوسٹیریئر سروائیکل پلیکسس (posterior cervical plexus) بنتا ہے۔ (کروویلہر: Cruveilhier)

زیرین پانچ عنقی اعصاب کی پچھلی ڈویژنیں وسطانی اور جانبی شاخوں میں تقسیم ہوتی ہیں۔ چوتھے اور پانچویں عصب کی وسطانی شاخیں سیمی اسپائی نیلس سروائسس اور سیمی اسپائی نیلس کیپیٹس کے درمیان جاتی ہیں اور مہروں کے شوکی زائدوں پر پہنچ کر اسپلینیس (splenius) اور ٹریپی زیس کو چھید کر جلد میں

ختم ہوتی ہیں۔ (تصویر 931) بعض اوقات پانچویں عصب کی وسطانی شاخ جلد تک نہیں پہنچنے پاتی۔ زیرین ترین تین اعصاب کی وسطانی شاخیں چھوٹی ہیں۔ اور سیمی اسپائی نیلس سروائی سس۔ سیمی اسپائی نیلس کیپی ٹس۔ ملٹیفیڈس (multifidus) اور انٹر اسپائنل عضلوں میں ختم ہوتی ہیں۔ زیرین پانچ اعصاب کی جانبی شاخیں ایلیوکاسٹلس سروائی سس لانگیسمس سروائی سس (longissimus cervicis) اور لانگیسمس کیپیٹس (longissimus capitis) کو رسد پہنچاتی ہیں۔

صدری اعصاب کی پچھلی ڈویژنیں

بالائی چھ صدری اعصاب کی پچھلی ڈویژنوں کی وسطانی شاخیں سیمی اسپائی نیلس ڈارسائی اور ملٹیفیڈس کے درمیان جن میں یہ پھیلتی ہیں ہو جاتی ہیں۔ پھر یہ رامبائڈ عضلوں اور ٹریپی زیس کو چھیدتی ہیں۔ اور شوکی زائدوں کے برابر سے ہو کر جلد تک پہنچتی ہیں۔ (تصویر 931) زیرین چھ صدری اعصاب کی وسطانی شاخیں زیادہ تر ملٹیفیڈس اور لانگیسمس ڈارسائی میں پھیلتی ہیں۔ وقتاً فوقتاً یہ وسطی خط کے قریب کی جلد کو رشتکیں دیتی ہیں۔

جانبی شاخیں اوپر سے نیچے تک جسامت میں بڑھتی ہیں۔ یہ شاخیں لانگیسمس ڈارسائی کے اندر یا نیچے سے خود اس کے اور ایلیو کاسٹلس (iliocostalis) کے درمیانی وقفہ کی طرف جاتی ہیں۔ اور ان عضلوں کو رسد پہنچاتی ہیں۔ زیرین پانچ یا چھ بھی جلدی شاخیں دیتی ہیں۔ جو سریٹس پوسٹیریر انفیریر (serratus posterior inferior) اور لیٹیسمس ڈارسائی (latissimus dorsi) کو پسلیوں کے زاویوں کے خطوں میں چھیدتی ہیں۔ (تصویر 931) بالائی صدری اعصاب کی ایک متغیر تعداد کی جانبی شاخیں بھی جلد کو رشتکیں دیتی ہیں۔ بارھویں صدری عصب کی جانبی شاخ وسطانی جانب ایلیک کرسٹ (iliac crest) کے ساتھ ساتھ ایک رشتک بھیجکر نیچے کی طرف سرین کے اگلے حصے کی جلد کو جاتی ہے۔

صدری اعصاب کی پچھلی ڈویژنوں کی وسطانی جلدی شاخیں جلد تک پہنچنے سے پہلے شوکی زائدوں کے قریب تھوڑے فاصلہ تک نزول کرتی ہیں۔ لیکن جانبی شاخیں اوپری ہونے سے پہلے نیچے کے رخ بہت فاصلہ تک جاتی ہیں۔ جو چار پسلیوں کی چوڑائی کے برابر ہو سکتا ہے۔ مثلاً بارھویں صدری شاخ ایلیک کرسٹ سے صرف تھوڑے سے اوپر کی جلد تک پہنچ جاتی ہے۔*

948

لمبر اعصاب کی پچھلی ڈویژنیں

لمبر اعصاب کی پچھلی ڈویژنوں کی وسطانی شاخیں مہروں کے مفصلی زائدوں کے قریب سے گزرتی ہیں۔ اور ملٹیفیڈس میں ختم ہوتی ہیں۔

جانبی شاخیں سیکرو اسپائی نیلس کو رسد پہنچاتی ہیں۔ بالائی تین میں سے وہ جلدی شاخیں نکلتی ہیں۔ جو سیکرو اسپائی نیلس کے جانبی کنارے پر لیٹیسی مس ڈارسائی کے وتر عریض کو چھیدتی ہیں۔ اور ایلیک کرسٹ کے پچھلے حصے کا تقاطع کر کے سرین کی جلد کو جاتی ہیں۔ (تصویر 931)۔ ان کی بعض شاخچیاں بڑے طروخانٹر تک جاتی ہیں۔

سیکرل اعصاب کی پچھلی ڈویژنیں

سیکرل اعصاب کی پچھلی ڈویژنیں چھوٹی ہوتی ہیں۔ اور اوپر سے نیچے جسامت میں گھٹتی ہیں۔ آخری کے سوا یہ پچھلے سیکرل سوراخوں میں سے نکلتی ہیں۔ بالائی تین اپنے نکاس کے مقاموں پر ملٹیفیڈس سے ڈھکی ہوتی ہیں۔ اور

---

*H. M. Johnston, Journal of Anatomy and Physiology vol. xliii.

وسطانی اور جانبی شاخوں میں تقسیم ہوتی ہیں۔

وسطانی شاخیں چھوٹی ہوتی ہیں۔ اور ملٹیفیڈس میں ختم ہوتی ہیں۔ جانبی شاخیں ایک دوسری کے ساتھ اور آخری لمبر اور چوتھے سیکرل عصب کی پچھلی ڈویژنوں کی جانبی شاخوں کے ساتھ مل کر سیکرم کی پچھلی سطح پر چنبر بناتی ہیں۔ ان چنبروں کی شاخیں سیکرو ٹیوبرس (sacrotuberous) لیگامنٹ کی پچھلی سطح کو جاتی ہیں۔ اور گلوٹیس میکسیمس (glutæus maximus) کے نیچے چنبروں کا ایک دوسرا سلسلہ بناتی ہیں چنبروں کے اس دوسرے سلسلہ سے نکلکر جلدی اعصاب (nn. clunium medii) جو تعداد میں دو یا تین ہوتے ہیں۔ گلوٹیس میکسیمس کو ایک خط کے ساتھ ساتھ چھیدتے ہیں۔ جو پوسٹیریر ایلیک اسپائن سے کاکسکس (coccyx) کی نوک تک کھینچا جائے۔ یہ اعصاب سرین کے پچھلے حصے پر کی جلد کو رسد پہنچاتے ہیں۔ (تصویر 931)۔

زیرین دو سیکرل اعصاب کی پچھلی ڈویژنیں چھوٹی اور ملٹیفیڈس کے نیچے واقع ہوتی ہیں۔ یہ وسطانی اور جانبی شاخوں میں تقسیم نہیں ہوتیں۔ بلکہ ایک دوسری کے ساتھ اور کاکسیجیل (coccygeal) عصب کی پچھلی ڈویژن کے ساتھ ملکر سیکرم کی پشت پر چنبر بناتی ہیں۔ ان چنبروں کی رشتکیں کاکسکس کے اوپر کی جلد کو رسد پہنچاتی ہیں۔

کاکسیجیل نرو کی پچھلی ڈویژن

کاکسیجیل نرو کی پچھلی ڈویژن ایک وسطانی اور ایک جانبی شاخ میں تقسیم نہیں ہوتی۔ بلکہ جیسا کہ پہلے بیان ہوا۔ آخری سیکرل عصب سے ایک ربطی شاخ پاتی ہے۔ یہ شاخ کاکسکس کی پشت کی جلد میں پھیلتی ہے۔

نخاعی اعصاب کی اگلی ڈویژنیں

نخاعی اعصاب کی اگلی ڈویژنیں دھڑ کے پیش جانبی حصوں اور جوارح کو رسد پہنچاتی ہیں۔ ان میں سے بیشتر پچھلی ڈویژنوں کی نسبت بڑی ہوتی ہیں۔ صدری خطہ میں یہ ایک دوسری سے الگ جاتی ہیں۔ لیکن عنقی۔ کمری۔ اور عجزی خطوں میں یہ اپنے آغاز کے قریب ایک دوسری سے ملکر ضفیرے بناتی ہیں۔

عنقی اعصاب کی اگلی ڈویژنیں

سروائیکل اعصاب کی اگلی ڈویژنیں پہلے عصب کو چھوڑ کر متناظر اگلے اور پچھلے مستعرض زائدوں کے درمیان نمودار ہوتی ہیں۔ بالائی چار اعصاب کی اگلی ڈویژنیں ملکر عنقی ضفیرہ بناتی ہیں۔ زیرین چار اعصاب کی اگلی ڈویژنیں پہلے صدری نرو کی اگلی ڈویژن کے بیشتر حصے کے ساتھ ملکر بریکیل پلکسس بناتی ہیں۔

ہر ایک عصب کو ایک گرے ریمس کمونیکینس آتا ہے۔ بالائی چار اعصاب کو سوپیریر سروائیکل گینگلین سے پانچویں اور چھٹے کو مڈل سروائیکل گینگلین سے۔ اور ساتویں اور آٹھویں کو انفیریر سروائیکل گینگلین سے۔

پہلے سروائیکل (سب آکسیپٹل) عصب کی اگلی ڈویژن اٹلس 949
مہرے کی پچھلی محراب کے اوپر نمودار ہوتی ہے۔ اور ورٹبرل آرٹری کے وسطانی جانب اس مہرے کے بالائی مفصلی زائدے کے جانبی پہلو کے گرد آگے کی طرف گزرتی ہے۔ یہ ڈویژن

رکٹس لیٹرلیس کو ایک شاخ دیتی ہے۔ اور اس عضلہ کے وسطانی پہلو پر نکلکر اٹلس کے مستعرض زائدہ کے سامنے نزول کرتی ہے۔ اور دوسرے عصب کی صعودی شاخ کے ساتھ ملتی ہے۔

دوسرے سروائیکل عصب کی اگلی ڈویژن اٹلس اور ایپسٹرافیس کی عصبی محرابوں کے درمیان نکلتی ہے۔ اور ان دو مہروں کے مستعرض زائدوں کے درمیان آگے کو جاتی ہے۔ فرسٹ پوسٹیریر انٹرٹرانسورس عضلے کے اوجھل اور ورٹبرل آرٹری کے جانبی پہلو پر گزر کر لانگس کیپیٹس اور لیویٹیر اسکیپولی (levator scapulæ) کے درمیان گزرتی ہے۔ یہ دو شاخوں میں تقسیم ہوتی ہے۔ ایک صعودی شاخ جو پہلے سروائیکل عصب سے ملتی ہے۔ اور ایک نزولی شاخ جو تیسرے سروائیکل عصب کی صعودی شاخ کے ساتھ ملتی ہے

تیسرے سروائیکل عصب کی اگلی ڈویژن لانگس کیپیٹس اور اسکیلینس میڈلیس (scalenus medius) کے درمیان نمودار ہوتی ہے۔ باقی سروائیکل اعصاب کی اگلی ڈویژنیں اسکیلینس انٹیریر اور اسکیلینس میڈیس کے درمیان نکلتی ہیں۔

عنقی ضفیرہ

(CERVICAL PLEXUS)

عنقی ضفیرہ (تصویر 932) بالائی چار عنقی اعصاب کی اگلی ڈویژنوں سے بنتا ہے۔ پہلے کے سوا ہر ایک عصب ایک بالائی اور ایک زیرین شاخ میں تقسیم ہوتا ہے۔ اور یہ دو ملکر تین چنبر بناتی ہیں۔ یہ ضفیرہ بالائی چار سروائیکل مہروں کے مقابل، لیویٹر اسکیپولی اور اسکیلینس میڈیس کے سامنے اور اسٹرنوکلیڈو میسٹائڈیس کے نیچے واقع ہے۔

اس کی شاخیں دو گروہوں میں منقسم ہیں۔ اوپری اور عمقی۔ اور

یہاں ایک جدول کی شکل میں دی گئی ہیں۔ ناموں کے بعد کے اعداد ان نخاعی اعصاب کو بتاتے ہیں۔ جن سے مختلف شاخیں نکلتی ہیں:—

اوپری			سمالر آکسیپٹل	(smaller occipital)	2C.
			گریٹ آریکولر	(great auricular)	2, 3C.
			کیوٹینیس سروائیکل	(cutaneous cervical)	2, 3C.
			سوپرا کلیویکولر	(supraclavicular)	3, 4C.
عمقی	وسطانی	ربطی	ہائپوگلاسل کے ساتھ	(with hypoglossal)	1, 2C.
			واگس کے ساتھ	(with vagus)	1, 2C.
			مشارکی کے ساتھ	(with sympathetic)	1, 2, 3, 4C.
		عضلی	رکٹس کیپیٹس لیٹریلس	(rectus capitis lateralis)	1C.
			رکٹس کیپیٹس اینٹیریر	(rectus capitis anterior)	1, 2C.
			لانگس کیپیٹس	(longus capitis)	1, 2, 3C.
			لانگس کولائی	(longus colli)	2, 3, 4C.
			کمیونی کینٹیز سروائی کیلیز	(communicantes cervicales)	2, 3C.
			فرینک	(phrenic)	3, 4, 5C.
	جانبی		ایکسسری کے ساتھ ربط رکھنے والی		2, 3, 4C.
		عضلی	اسٹرنو کلیڈو میسٹائڈیس	(sternocleidomastoideus)	2C.
			ٹریپیزیس	(trapezius)	3, 4C.
			لیویٹر اسکیپولی	(levator scapulæ)	3, 4C.
			اسکیلینس میڈیس	(scalenus medius)	3, 4C.

سروائیکل پلکسس کی اوپری شاخیں

(تصاویر 932، 933)

سمالر آکسیپٹل نرو (تصاویر 932, 933) دوسرے سروائیکل عصب سے

نکلتا ہے۔ اور بعض اوقات تیسرے سے بھی۔ یہ ایکسسری عصب کے گرد ہک کی طرح گھومتا ہے۔ اور اسٹرنوکلیڈومیسٹائڈیس کے پچھلے کنارے کے ساتھ ساتھ صعود کرتا ہے۔ جمجمہ کے قریب یہ عمقی ردا کو چھیدتا ہے۔ اور سر کے پہلو پر آریکولا کے پیچھے اوپر کو جاتا ہے۔ جلد کو رسد پہنچاتا ہے۔ اور گریٹ آریکولر اور گریٹر آکسیپٹل اعصاب اور فیشیل عصب کی پوسٹیریر آریکولر شاخ کے ساتھ ربط کرتا ہے۔ سمالر آکسیپٹل نرو جسامت میں مختلف ہوتا ہے۔ اور بعض دفعہ دوہرا ہوتا ہے۔

اس میں سے ایک آریکولر شاخ نکلتی ہے جو آریکولا (auricula) کی جمجمی سطح کے بالائی ثلث کی جلد کو رسد پہنچاتی ہے۔ اور گریٹ آریکولر نرو کی میسٹائڈ شاخ کے ساتھ ربط کرتی ہے۔ آریکولر شاخ کبھی کبھی گریٹر آکسیپٹل نرو سے نکل آتی ہے۔

950 **گریٹ آریکولر نرو** (تصاویر 932, 933) صعودی شاخوں میں سب سے بڑا ہے۔ یہ دوسرے اور تیسرے عنقی اعصاب سے نکلتا ہے۔ اسٹرنوکلیڈومیسٹائڈیس کے پچھلے کنارے کے گرد گھومتا ہے۔ اور عمقی ردا کو چھیدنے کے بعد اس عضلہ کے اوپر پلیٹسما (platysma) کے نیچے نکفیہ غدّے تک صعود کرتا ہے۔ جہاں یہ اگلی اور ایک پچھلی شاخ میں تقسیم ہو جاتا ہے۔

اگلی شاخ پیراٹڈ غدّے کے اوپر چہرے کی جلد میں پھیلتی ہے۔ اور اس غدّے کے جرم کے اندر فیشیل نرو کے ساتھ ربط کرتی ہے۔

پچھلی شاخ میسٹائڈ زائدے کے اوپر اور آریکولا کی پشت پر اس کے زیریں حصے کے سوا کل جلد کو رسد پہنچاتی ہے۔ ایک رشتک آریکولا کو چھید کر اسکی جانبی سطح پر پہنچتی ہے۔ جہاں یہ بناگوش (lobule) اور کانچا (concha) میں پھیلتی ہے۔ پچھلی شاخ سمالر آکسیپٹل نرو۔ واگس نرو کی آریکولر شاخ۔ اور فیشیل نرو کی پوسٹیریر آریکولر شاخ کے ساتھ ربط کرتی ہے۔

کوٹینیس سروائیکل نرو (ٹرانسورس سروائیکل نرو) (تصاویر 932, 933) دوسرے اور تیسرے سروائیکل اعصاب سے نکلتا ہے۔ اسٹرنوکلیڈومیسٹائڈیس کے پچھلے کنارے کے گرد اس کے وسط کے قریب گھومتا ہے۔ اور ترچھا ہو کر

FIG. 932.—A plan of the cervical plexus.

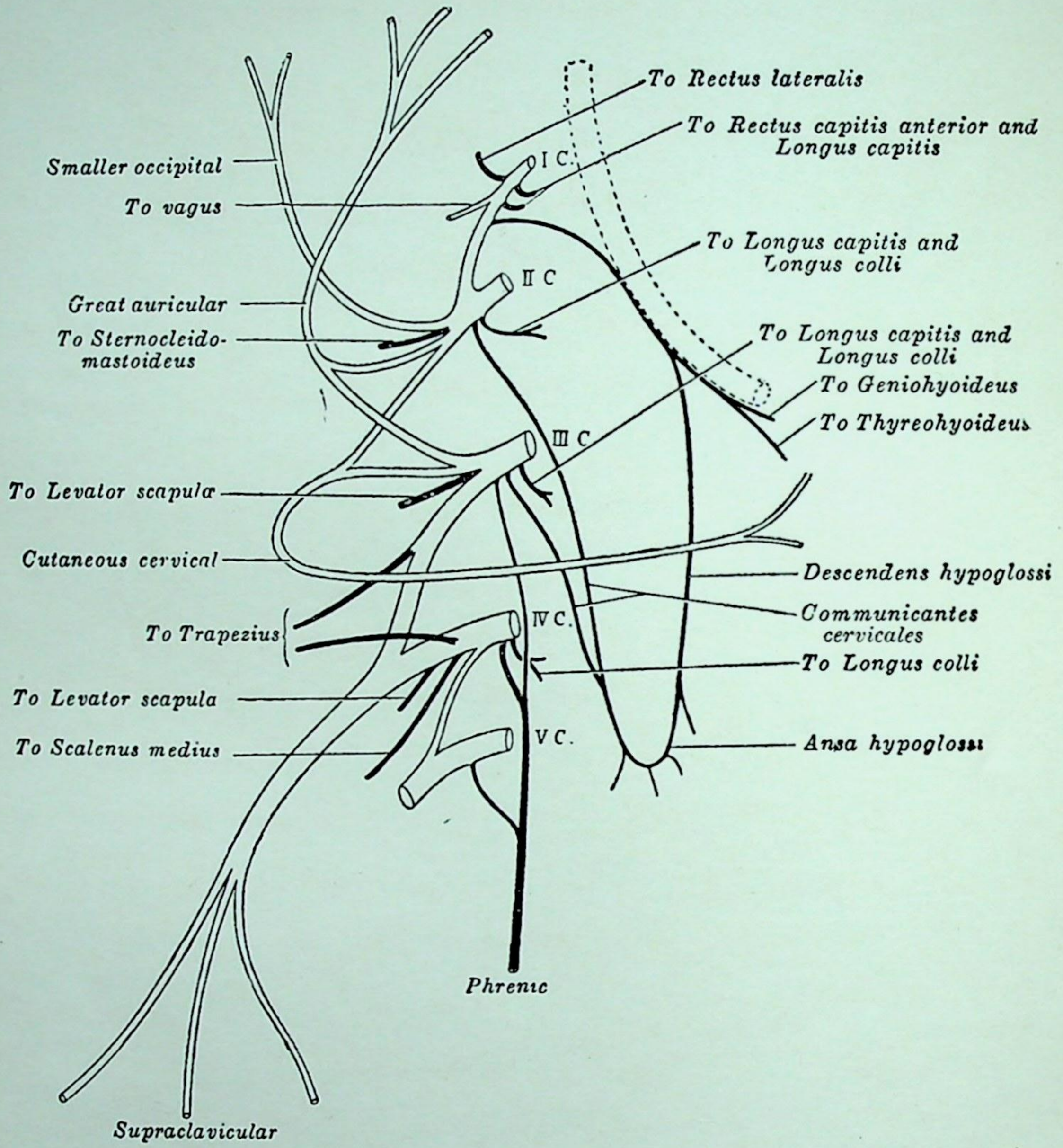
To Rectus lateralis
To Rectus capitis anterior and Longus capitis
Smaller occipital
To vagus
I C.
To Longus capitis and Longus colli
II C
Great auricular
To Sternocleido-mastoideus
To Longus capitis and Longus colli
To Geniohyoideus
To Thyreohyoideus
III C
To Levator scapulæ
Cutaneous cervical
Descendens hypoglossi
Communicantes cervicales
IV C.
To Trapezius
To Longus colli
To Levator scapula
To Scalenus medius
V C.
Ansa hypoglossi
Phrenic
Supraclavicular

FIG. 933.—The nerves of the right side of the scalp, face, and side of neck.

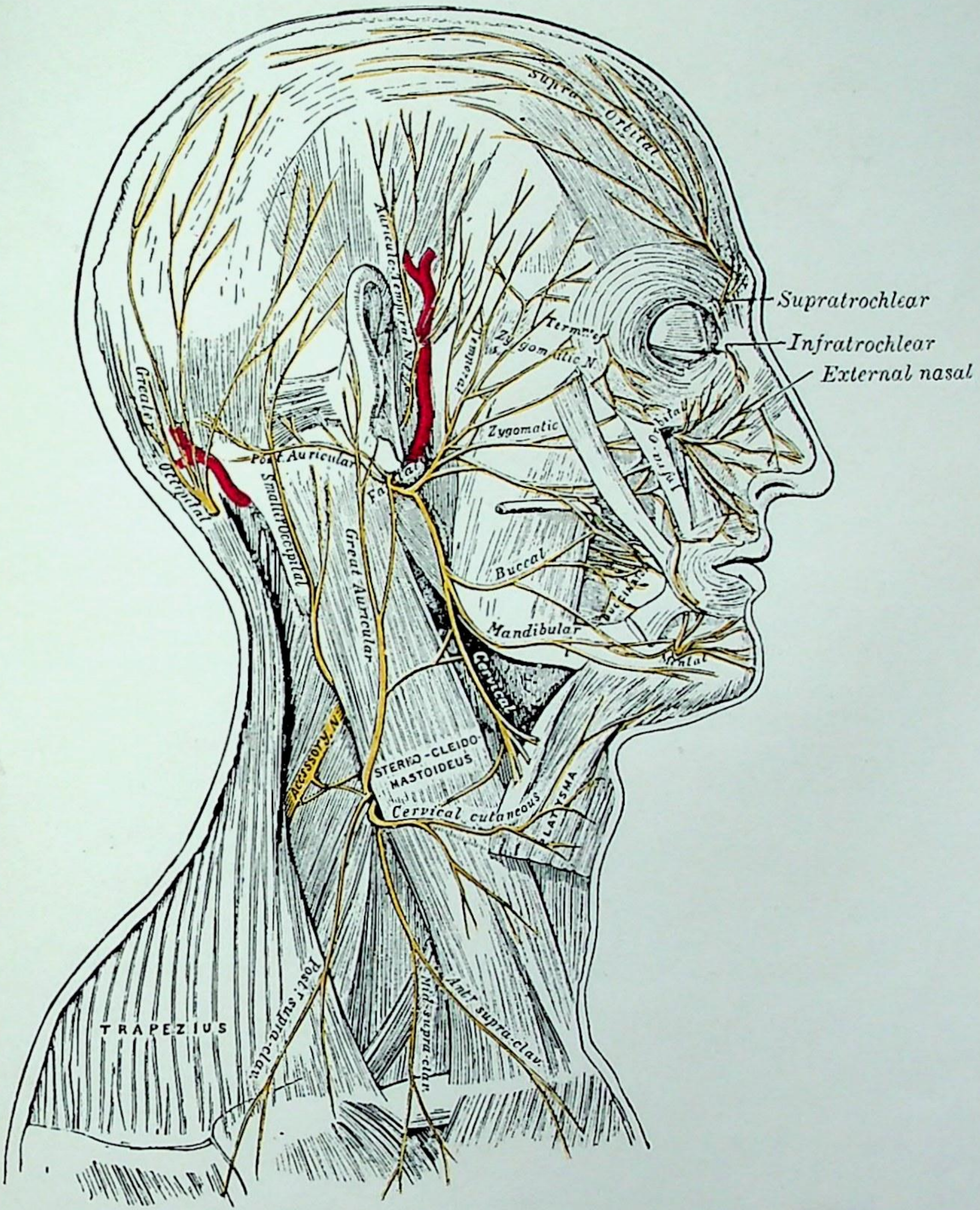
Supra-Orbital
Supratrochlear
Infratrochlear
External nasal
Auriculo-Temporal N.
Temporal
Temporal
Zygomatic N.
Zygomatic
Infra-orbital
Greater Occipital
Post Auricular
Smaller Occipital
Facial
Great Auricular
Buccal
Buccinator
Mandibular
Mental
Cervical
STERNO-CLEIDO-MASTOIDEUS
Accessory N.
Cervical cutaneous
PLATYSMA
TRAPEZIUS
Post. supra-clav.
Mid. supra-clav.
Ant. supra-clav.

آگے کی طرف اکسٹرنل جوگولر وین سے عمقی اس عضلہ کے اگلے کنارے کو جاتا ہے۔
951 یہ عنقی عمقی روا کو چھیدتا ہے۔ اور پلیٹسٹر ما کے نیچے صعودی اور نزولی شاخوں میں تقسیم
ہوتا ہے۔ جو گردن کے پیش جانبی حصوں میں تقسیم ہوتی ہیں۔

صعودی شاخیں اوپر کے رخ سب میگزلری خط کو جاتی ہیں۔ اور پلیٹزما کے نیچے فیشیل نرو کی عمقی شاخ کے ساتھ ایک ضفیرہ بناتی ہیں۔ بعض شاخیں اس عضلہ کو چھیدتی ہیں۔ اور گردن کے بالائی اور سامنے کے حصوں کی جلد میں تقسیم ہوتی ہیں۔

نزولی شاخیں پلیٹزما کو چھیدتی ہیں۔ اور نیچے اسٹرنم تک گردن کے پہلو اور سامنے کی جلد میں پھیلتی ہیں۔

سوپراکلیویکولر اعصاب (تصاویر 932, 933) ایک مشترکہ تنے کے ذریعہ نکلتے ہیں۔ جو تیسرے اور چوتھے سروائیکل اعصاب سے بنتا ہے۔ یہ تنہ اسٹرنوکلیڈومیسٹائڈکس کے پچھلے کنارے نیچے سے نکلتا ہے۔ پلیٹزما اور عمقی سروائیکل فیشیا کے اوجھل نزول کرتا ہے۔ اور اگلی۔ وسطی اور پچھلی شاخوں میں تقسیم ہوتا ہے۔ جو ایک دوسری سے متسع ہوتی ہیں۔ اور کلیویکل کے لیول سے ذرا اوپر عمقی ردا کو چھیدتی ہیں۔

اگلے سوپراکلیویکولر اعصاب اکسٹرنل جوگولر وین اور اسٹرنوکلیڈومیسٹائڈیس کے کلیویکل اور اسٹرنم والے سروں کا تقاطع ترچھے رخ میں کرتے ہیں۔ اور وسطی خط تک جلد کو رسد پہنچاتے ہیں۔ یہ اسٹرنوکلیویکولر جوڑ کو ایک یا دو رشتکیں دیتے ہیں۔

952 وسطی سوپراکلیویکولر اعصاب کلیویکل کا تقاطع کرتے ہیں۔ اور پکٹورلیس میجر (pectoralis major) اور ڈالٹائڈیس پر کی جلد کو رسد پہنچاتے ہیں۔ اور بالائی بین ضلعی اعصاب کی جلدی شاخوں کے ساتھ ربط کرتے ہیں۔

پچھلے سوپراکلیویکولر اعصاب ترچھے رخ میں ٹریپی زیس اور ایکرومین کی بیرونی سطح کے پار گزرتے ہیں اور کاندھے کے بالائی اور پچھلے

حصوں کی جلد کو رسد پہنچاتے ہیں۔

تشریح اطلاقی۔ وہ درد جو سروائیکل پلکسس کی اوپری اختتامی شاخوں کی طرف منسوب ہوتے ہیں۔ عنقی مہروں کی کیریز (caries) میں خلاف معمول نہیں ہیں۔ اس حالت میں اگر مرض فقری ستون کے بالائی حصے میں واقع ہو تو درد آکسیپٹل ہڈی پر پھیلتا ہے۔

سروائیکل پلکسس کی عمقی شاخیں۔ وسطانی سلسلہ

ربط کرنے والی شاخیں کئی رشتکوں پر مشتمل ہیں۔ جو پہلے اور دوسرے عنقی اعصاب کے درمیانی چنبر سے واگس۔ ہائپوگلاسل اور مشارکی کو جاتی ہیں۔ ہائپوگلاسل کو جانے والی شاخ آخر کار اس عصب کو شاخوں کے ایک سلسلہ یعنی منتجیل۔ نزولی فرع۔ تھائرو ہائی آئڈیس کے عصب اور جینیو ہائی آئڈیس کے عصب کی شکل میں چھوڑتی ہے۔ (صفحات 941, 942) ۔ ایک ربطی شاخ بھی چوتھے عنقی عصب سے پانچویں کو جاتی ہے اور ان چار سروائیکل اعصاب میں سے ہر ایک میں مشارکی تنے کے سوپیریر سروائیکل گینگلین سے ایک گرے ریمس کمونی کینس آتا ہے۔

عضلی شاخیں رکٹس کیپیٹس لیٹریلس، رکٹس کیپیٹس انٹیریر۔ لانگس کیپیٹس اور لانگس کولائی کو رسد پہنچاتی ہیں۔

کمونی کینٹیز سروائیکیلز (communicantes cervicales) (تصویر 932) عموماً دو شاخوں پر مشتمل ہیں۔ ایک دوسرے عنقی سے اور دوسری تیسرے عنقی عصب سے۔ یہ شاخیں مل کر ڈیسنڈنس سروائی کلس (descendens cervicalis) بناتی ہیں۔ جو انٹرنل جگولر وین کے جانبی پہلو پر سے نیچے کے رخ گزرتا ہے۔ گردن کے وسط سے ذرا نیچے اس ورید کے سامنے تقاطع کرتا ہے۔ اور کیراٹڈ عروق کے

غلاف کے سامنے ہائپوگلاسل نرو (صفحہ 941) کی نزولی فرع کے ساتھ ایک چنبر (اینسا ہائپوگلاسائی = ansa hypoglossi) بناتا ہے۔ کبھی کبھی یہ چنبر اس غلاف کے اندر بنتا ہے۔

فرینک نرو میں حرکی اور حسّی ریشے تقریباً دو اور ایک کی نسبت سے ہوتے ہیں۔ اس عصب کا بیشتر حصہ چوتھے سروائیکل عصب سے نکلتا ہے لیکن ایک شاخ تیسرے اور ایک شاخ پانچویں سے آتی ہے۔ (تصویر 932)۔ پانچویں عصب سے آنے والے ریشے کبھی کبھی سب کلیویس والے عصب کے اندر سے ہوکر آتے ہیں۔ (صفحہ 955)۔ یہ عصب اسکیلینس اینٹیریر کے جانبی کنارے پر بنتا ہے۔ اور اس عضلہ کے سامنے سے ترچھے رخ میں تقاطع کرکے اسٹرنو کلیڈو میسٹائڈیس۔ اوموہائی آئڈیس کے زیریں پیٹ اور ٹرانسورس سروائیکل اور ٹرانسورس اسکیپولر عروق کے نیچے سے گردن کی جڑ کی طرف نزول کرتا ہے۔ پھر یہ سب کلیوین آرٹری کے سامنے اس شریان اور سب کلیوین ورید کے درمیان گزرتا ہے۔ جب یہ صدر میں داخل ہوتا ہے۔ تو انٹرنل میمری آرٹری کے جانبی رخ سے وسطانی رخ کی طرف تقاطع کرتا ہے۔ (تصویر 759)۔ تھوریکس کے اندر یہ پھیپھڑے کی جڑ کے سامنے تقریباً انتصاباً نزول کرتا ہے۔ اور گرد قلبیہ (pericardium) اور منصف (mediastinum) کے پلورا (pleura) کے درمیان ڈایافرام کی طرف (تصویر 653)، جہاں یہ اُن شاخوں میں تقسیم ہوتا ہے۔ جو اس عضلہ کو چھیدتی ہیں۔ اور اس کی زیریں سطح میں پھیلتی ہیں۔ صدر کے اندر اس کے ساتھ انٹرنل میمری آرٹری (internal mammary artery) کی پیری کارڈیوفرینک (pericardiophrenic) شاخ ہوتی ہے۔

دونوں فرینک اعصاب اپنے طول کے لحاظ سے اور نیز اپنے ان تعلقات کے لحاظ سے جو یہ صدر کے بالائی حصے میں رکھتے ہیں۔ مختلف ہوتے ہیں۔

دایاں عصب زیادہ عمقی واقع ہے۔ اور بائیں عصب سے چھوٹا اور رخ میں زیادہ انتصابی ہوتا ہے۔ یہ اسکیلینس اینٹیریر کے سامنے نزول کرتا ہے۔ جو اس کو سب کلیوین آرٹری کے دوسرے حصے سے الگ کرتا ہے۔ یہ

دائیں ان نومینٹ وین اور سوپیریر وینا کیوا سے جانبی واقع ہوتا ہے۔

بایاں عصب قلب کے بائیں جانب جھکنے کی وجہ سے اور دائیں جانب کی نسبت بائیں جانب ڈائفرام کے زیادہ نیچے ہونے کی وجہ سے دائیں سے زیادہ ہی لمبا ہوتا ہے۔ گردن کی جڑ کے قریب یہ سب کلیوین آرٹری کے پہلے حصے کا تقاطع کرتا ہے۔ اور تھوریسک ڈکٹ (thoracic duct) اس کا تقاطع کرتی ہے۔ بالائی منصف میں یہ عصب بائیں کامن کیراٹڈ اور بائیں سب کلیوین شریانوں کے درمیان واقع ہے۔ اور اورطہ (aorta) کی محراب کے لیول سے ذرا اوپر واگس نرو سے اوپری تقاطع کرتا ہے۔

ہر ایک عصب پیری کارڈیم اور پلیورا کو شاخیں دیتا ہے۔ اور گردن کی جڑ کے قریب اس میں مشارکی کی ایک رشتک اور کبھی کبھی اینسا ہائپوگلاسائی کی ایک رشتک آملتی ہے۔

دائیں عصب سے ایک یا دو رشتکیں نکلتی ہیں جو سیلیک پلکسس کی فرینک شاخوں کے ساتھ ملکر ایک چھوٹا فرینک عقدہ بناتی ہیں۔ اور اس عقدہ کی شاخیں جگر کے فالسیفارم (falciform) اور کارونری (coronary) رباطوں فوق الکلیہ (suprarenal) غدے اور انفیریر وینا کیوا میں پھیلتی ہیں۔

بائیں عصب سے رشتکیں نکلتی ہیں۔ تاکہ سلیک پلکسس کی فرینک شاخوں میں مل جائیں۔ لیکن کوئی عقدی کلانی نہیں بناتیں۔ اور ایک شاخچی بائیں فوق الکلیہ عقدہ میں پھیلتی ہے۔

تشریح اطلاقی۔ فرینک اعصاب سے اعصابی رسد پانے کے علاوہ ڈائفرام اپنے کنارے پر زیریں سات انٹرکاسٹل اعصاب سے حرکی اور حسی دونوں قسم کے ریشے پاتا ہے۔ یہ دوہری حسی عصبی رسد اُن منسوب دردوں کے مختلف اقسام کو واضح کر دیتی ہے۔ جو ڈائفرام کی سرایت یا اس کے التہاب کی مختلف حالتوں میں محسوس ہو سکتے ہیں۔ مثلاً ایک طرف تو وہ درد جو التہاب پلورا (pleurisy) یا نمونیا (pneumonia) میں اس کی بالائی سطح کے ماؤف ہونے کی وجہ سے ہو۔ یا دوسری طرف وہ درد جو اُس

التہاب باریطون (peritonitis) میں ہو جس نے اس کی زیرین سطح پر حملہ کیا ہو۔ مثلاً اگر حاد التہابِ باریطون کی اصابت میں ڈائفرام کا زیادہ مرکزی حصہ مجروح ہو جائے۔ تو مریض چوتھے اور پانچویں عنقی اعصاب کی جلدی شاخوں کی تقسیم کے رقبہ میں درد اور ایلیمیت (tenderness) کی شکایت کرے گا۔ اس کا نتیجہ یہ ہوتا ہے۔ کہ غلطی سے کاندھے کے جوڑ یا فوق ترقوی خطہ کی بیماری کا شبہ کر لیا جاتا ہے۔ اور التہاب باریطون نظر انداز ہو جاتا ہے۔ برخلاف اس کے اگر حاد التہابِ پلورا یا نمونیا کے مریض میں اتفاق سے ڈائفرام کے محیط میں سرایت ہو جائے تو وہ زیرین بین ضلعی اعصاب کی جلدی شاخوں کی تقسیم کے رقبہ میں سخت تکلیف اور ایلیمیت کی شکایت کرے گا۔ اور ممکن ہے کہ نیچے واقع ہونے والے شکمی عضلوں میں سختی ظاہر ہو۔ اس کا نتیجہ یہ ہوگا۔ کہ غلطی سے حاد شکمی سرایت کی تشخیص ہوتی ہے۔ اور ایک مفروضہ التہابِ زائدہ۔ التہابِ مرارہ (cholecystitis) یا محدود التہابِ باریطون کے علاج کے لئے شکم شگافی کی جاتی ہے۔

سروائیکل پلکسس کی عمقی شاخیں جانبی سلسلہ

ربطی شاخیں۔ سروائیکل پلکسس کی عمقی شاخوں کا جانبی سلسلہ اسٹرنوکلیڈو میسٹائڈیس کے جرم کے اندر۔ پچھلے مثلث میں اور ٹریپی زیس کے نیچے ایکسیسری عصب کے ساتھ ربط کرتا ہے۔

عضلی شاخیں اسٹرنوکلیڈو میسٹائڈیس، ٹریپی زیس، لیویٹر اسکیپولی، اور اسکیلینس میڈیس میں پھیلتی ہیں۔

اسٹرنوکلیڈو میسٹائڈیس والی شاخ دوسرے عنقی عصب سے نکلتی ہے۔ ٹریپی زیس اور لیویٹر اسکیپولی عضلے تیسرے اور چوتھے عنقی اعصاب سے شاخیں پاتے ہیں۔ اسکیلینس میڈیس یا تو تیسرے یا چوتھے سروائیکل اعصاب سے رشتکیں پاتا ہے۔ یا کبھی کبھی دونوں سے۔

عضدی ضفیرہ

(BRACHIAL PLEXUS)

عضدی ضفیرہ (تصویر 934) زیرین چار عنقی اعصاب کی اگلی ڈویژنوں اور پہلے صدری عصب کی اگلی ڈویژن کے بیشتر حصے کے ملاپ سے بنتا ہے۔ چوتھا عنقی عصب عموماً پانچویں عنقی کو ایک شاخ دیتا ہے۔ اور پہلا صدری عصب اکثر ایک شاخ دوسرے صدری سے پاتا ہے۔ یہ ضفیرہ گردن کے پہلو کے زیرین حصے سے بغل تک جاتا ہے۔ وہ اعصاب جن سے یہ بنتا ہے جسامت میں تقریباً ایک سے ہیں۔ لیکن ان کے ربط کا طریقہ کچھ تغیر پذیر ہے۔ البتہ ذیل کی ترتیب سب سے زیادہ مستمر ہوتی ہے۔ پانچواں اور چھٹا عنقی عصب اسکیلینس میڈیس کے جانبی کنارے پر مل کر ایک تنہ بناتے ہیں۔ آٹھواں عنقی اور پہلا صدری عصب اسکیلینس اینٹیریر کے پیچھے ملکر ایک تنہ بناتے ہیں۔ لیکن ساتواں عنقی عصب اکیلا جاتا ہے۔ تین تنے یعنی بالائی۔ وسطی اور زیرین اس طرح بنتے ہیں۔ اور جب یہ کلیویکل کے نیچے سے گزرتے ہیں۔ تو ہر ایک تنہ ایک اگلی اور ایک پچھلی ڈویژن میں پھٹ جاتا ہے*۔ بالائی اور وسطی تنوں کی اگلی ڈویژنیں ملتی اور ایک ڈوری بناتی ہیں۔ جو ایکزلری آرٹری کے دوسرے حصے کے جانبی پہلو پر واقع ہے۔ اور اس ضفیرہ کی لیٹرل کارڈ (lateral cord) یا فیسیکولس (fasciculus) کہلاتی ہے۔ زیرین تنے کی اگلی ڈویژن ایکزلری آرٹری کے دوسرے حصے کے وسطانی پہلو پر نیچے کو جاتی ہے۔ اور بریکیل پلکسس کی میڈیل کارڈ (medial cord) یا فیسیکولس (fasciculus) بناتی ہے۔ یہ ڈوری اکثر ساتویں عنقی عصب سے ریشے پاتی ہے۔

---

* زیرین تنے کی پچھلی ڈویژن دوسری ڈویژنوں سے بہت زیادہ چھوٹی ہوتی ہے۔ اور اکثر ساری کی ساری آٹھویں عنقی عصب سے نکلتی ہے۔

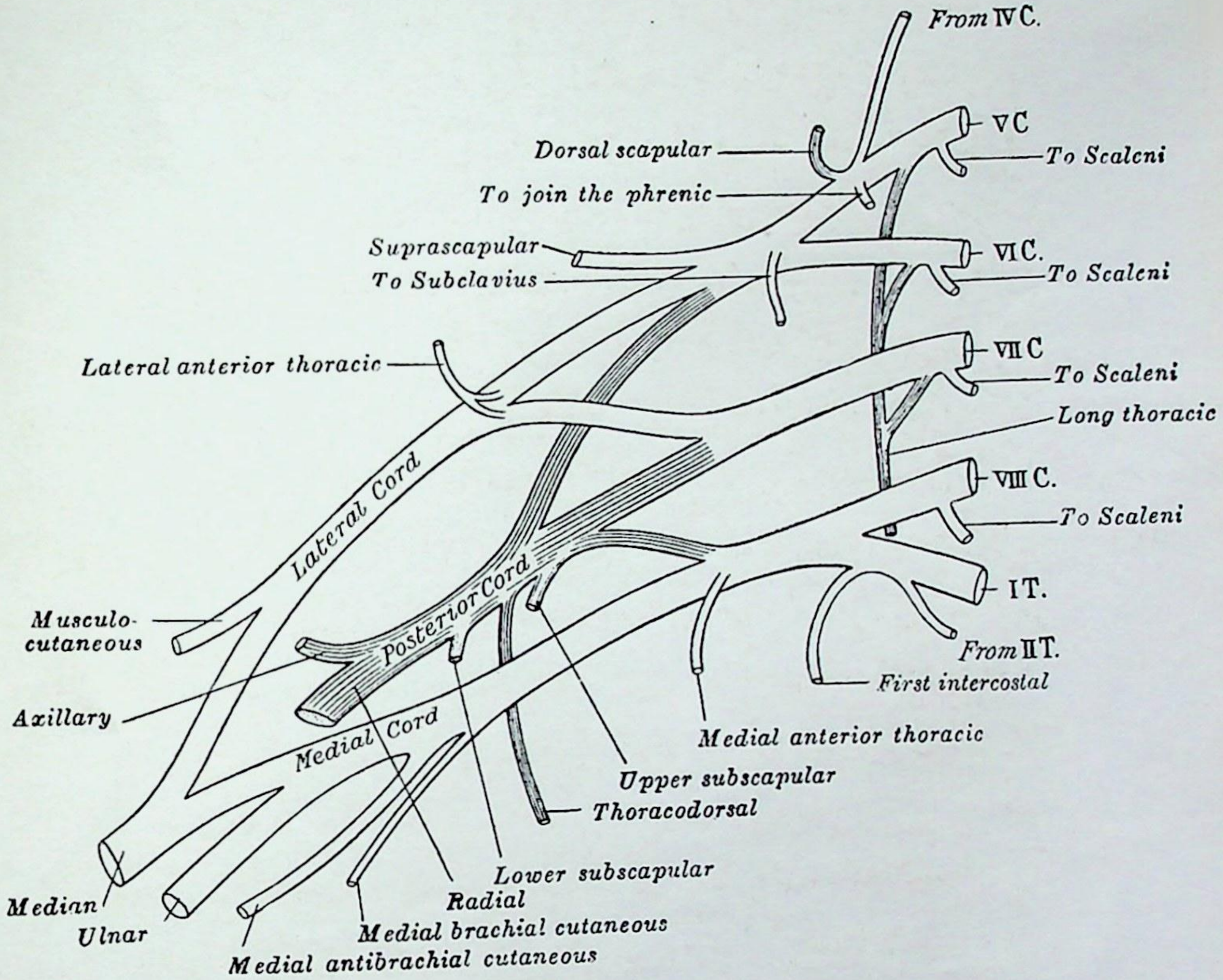

FIG. 934.—A plan of the brachial plexus.

From IV C.
V C
Dorsal scapular
To Scaleni
To join the phrenic
Suprascapular
VI C.
To Subclavius
To Scaleni
VII C
Lateral anterior thoracic
To Scaleni
Long thoracic
VIII C.
Lateral Cord
To Scaleni
Posterior Cord
I T.
Musculo-cutaneous
From II T.
First intercostal
Axillary
Medial Cord
Medial anterior thoracic
Upper subscapular
Thoracodorsal
Lower subscapular
Median
Radial
Ulnar
Medial brachial cutaneous
Medial antibrachial cutaneous

تینوں تنوں کی پچھلی ڈویژنیں ملکر پلکسس کی **پوسٹیریر کارڈ** (posterior cord) یا **فیسیکولس** بناتی ہیں۔ جو ایکزلری آرٹری کے دوسرے حصے کے پیچھے واقع ہے۔

954 **تعلقات**۔ گردن کے اندر بریکیل پلکسس پچھلے مثلث میں واقع ہے۔ اور جلد۔ پلیٹزما۔ اور عمقی ردا سے ڈھکا ہوا ہے۔ اس کا تقاطع سوپراکلیویکولر اعصاب۔ سب کلیویس کا عصب اومو ہائی آئڈیس کا زیرین پیٹ۔ اکسٹرنل جگولروین اور ٹرانسورس سروائیکل آرٹری کرتے ہیں۔ یہ اسکیلینس انٹیریر اور اسکیلینس میڈیس کے درمیان نکلتا ہے۔ اس کا بالائی حصہ سب کلیوین آرٹری کے تیسرے حصے کے اوپر واقع ہے۔ لیکن اس کا تنہ جو آٹھویں سروائیکل اور پہلے تھورسیک اعصاب کے ملنے سے بنتا ہے۔ اس شریان کے پیچھے واقع ہے۔ پھر یہ پلکسس کلیویکل۔ سب کلیویس۔ اور ٹرانسورس اسکیپولر عروق کے پیچھے سے گزرتا ہے۔ اور سریٹس اینٹیریر (serratus anterior) کی پہلی انگشتی (digitation) اور سب اسکیپولیرس (subscapularis) کے اوپر واقع ہے۔ بغل میں اس
955 ضفیرہ کی جانبی اور پچھلی ڈوریاں ایکزلری آرٹری کے پہلے حصے کے داہیں جانب واقع ہیں اور وسطانی ڈوری اس کے پیچھے ہے۔ یہ ڈوریاں ایکزلری آرٹری کے دوسرے حصے کو تین طرف گھیرتی ہیں۔ وسطانی ڈوری وسطانی طرف۔ پچھلی ڈوری پیچھے اور جانبی ڈوری اس شریان کے جانبی طرف۔ بغل کے زیرین حصے میں یہ ڈوریاں بالائی جارحہ کے اعصاب میں تقسیم ہو جاتی ہیں۔

پانچویں اور چھٹے عنقی اعصاب بین فقراتی سوراخوں سے اپنے نکاس کے قریب مشارکی کے وسطی عنقی عقدہ سے گرے ریما کمیونیکنٹیز پاتے ہیں اور ساتواں اور آٹھواں عنقی عصب اس تنے کے زیرین عنقی عقدہ سے ایسے ہی فروع پاتے ہیں۔ پہلا صدری عصب مشارکی تنے کے پہلے تھوریسک عقدہ سے ایک رمادی فرع پاتا ہے۔ اور اس کو ایک سفید فرع دیتا ہے۔

بریکیل پلکسس کی شاخیں۔ بریکیل پلکسس کی شاخوں کی ذیلی تقسیم عموماً دو گروہوں میں ہوتی ہے۔ یعنی وہ جو کلیویکل سے اوپر واقع ہیں (سوپرا کلیویکولر) اور وہ جو اس ہڈی کے نیچے ہیں (انفراکلیویکولر)۔

سوپراکلیویکولر شاخیں 955

سوپراکلیویکولر شاخیں حسب ذیل گروہوں میں تقسیم ہو سکتی ہیں۔ (الف) وہ جو عنقی اعصاب کی اگلی ڈویژنوں سے اٹھتی ہیں۔ اور (ب) وہ جو اس ضفیرہ کے تنوں سے آتی ہیں۔

عنقی اعصاب کی اگلی ڈویژنوں سے	۱۔ اسکیلینائی عضلوں اور لانگس کولائی کو	5, 6, 7, 8 C.
	۲۔ فرینک نرو سے ملنے کے لئے	5 C.
	۳۔ ڈارسل اسکیپولر نرو	5 C.
	۴۔ لانگ تھوریسیک نرو	5, 6, 7 C.
اس ضفیرہ کے تنوں سے	۱۔ سب کلیویس والا عصب	5, 6 C.
	۲۔ سوپرا اسکیپولر نرو	5, 6 C.

اسکیلینس عضلوں اور لانگس کولائی عضلہ والی شاخیں زیرین چار عنقی اعصاب میں سے ان کے بین فقری سوراخوں میں سے نکاس کے مقامات کے قریب نکلتی ہیں

اسکیلینس اینٹیریر کے اوپر فرینک نرو میں پانچویں عنقی عصب کی ایک شاخ ملتی ہے۔

ڈارسل اسکیپولر نرو پانچویں عنقی عصب سے نکلتا ہے۔ اسکیلینس میڈیس کو چھیدتا ہے۔ لیویٹر اسکیپولی کے نیچے سے گزرتا ہے۔ جس کو یہ کبھی کبھی ایک شاخچی دیتا ہے۔ اور رامبائڈ عضلوں کی اگلی سطحوں پر ٹرانسورس سروائیکل آرٹری کی نزولی شاخ کے ہمراہ جاتا ہے۔ اور ان عضلوں کو رسد پہنچانے میں ختم ہوتا ہے۔

لانگ تھوریسیک نرو [بل (Bell) کا عصب] (تصویر 939)

سریٹس اینٹیریر کو رسد پہنچاتا ہے۔ یہ عموماً تین جڑوں کے ذریعہ پانچویں۔ چھٹے۔ اور ساتویں عنقی اعصاب سے نکلتا ہے۔ لیکن ساتویں عصب سے آنے والی جڑ کبھی کبھی موجود نہیں ہوتی۔ پانچویں اور چھٹے اعصاب والی جڑیں اسکیلینس میڈلیس کو چھیدتی ہیں۔ لیکن ساتویں عصب والی جڑ اس عضلہ کے سامنے جانبی رخ جاتی ہے۔ یہ عصب بریکیل پلکسس اور ایکزلری عروق کے پہلے حصے کے پیچھے نزول کرتا ہے۔ اور سریٹس اینٹیریر کے بیرونی رخ پر واقع ہوتا ہے۔ یہ عصب نیچے اس عضلہ کے زیرین کنارے تک جاتا ہے۔ اور اپنے ممر میں اس عضلہ کی انگشتیوں میں سے ہر ایک کو رشتکیں دیتا ہے۔

سب کلیویس کا عصب ایک چھوٹا عصب ہوتا ہے۔ جو پانچویں اور چھٹے سروائیکل اعصاب کے اتصال کے مقام سے نکلتا ہے۔ یہ اس عضلہ کی طرف سب کلیوین آرٹری کے تیسرے حصے اور اس ضفیرہ کے زیرین تنے کے سامنے نزول کرتا ہے۔ اور عموماً ایک رشتک کے ذریعہ فرینک نرو کے ساتھ ملا رہتا ہے۔

سوپرا اسکیپولر نرو (تصویر 940) ایک بڑا عصب ہے۔ جو اس تنے سے نکلتا ہے۔ جو پانچویں اور چھٹے عنقی اعصاب کے ملاپ سے بنتا ہے۔ یہ عصب ٹریپی زیس اور اومو ہائی آئڈیس کے نیچے جانبی رخ گزرتا ہے۔ اور سوپیریر ٹرانسورس اسکیپولر لیگامنٹ کے نیچے سوپرا اسکیپولر ناچ کے اندر سے فاسا سوپرا اسپائنیٹا (fossa supraspinata) میں داخل ہوتا ہے۔ پھر یہ سوپرا اسپائینیٹس کے نیچے گزرتا ہے۔ اور ٹرانسورس اسکیپولر آرٹری کے ہمراہ اسکیپولا کے شوکہ کے جانبی کنارے کے گرد گھوم کر فاسا انفرا اسپائنیٹا (fossa infraspinata) کی طرف جاتا ہے۔ فاسا سوپرا اسپائنیٹا میں سوپرا اسپائنیٹس عضلہ کو دو شاخیں اور کاندھے کے جوڑ اور ایکرومیو کلیویکولر جوڑ کو مفصلی رشتکیں دیتا ہے۔ اور فاسا انفرا اسپائنیٹا کے اندر کاندھے کے جوڑ اور اسکیپولا کو کچھ رشتکیں دینے کے علاوہ انفرا اسپائی نیٹس (infraspinatus) عضلہ کو دو شاخیں دیتا ہے۔

انفرا کلیویکولر شاخیں

انفرا کلیویکولر شاخیں بریکیل پلکسس کی تینوں ڈوریوں سے نکلتی ہیں لیکن ان کے ریشوں کا کھوج پلکسس کے راستے ان نخاعی اعصاب تک لگایا جاسکتا ہے۔ جن سے یہ نکلتے ہیں۔ وہ یہ ہیں:—

لیٹرل کارڈ	لیٹرل انٹیریر تھوریسک	(Lateral anterior thoracic)	5, 6, 7 C.
	مسکولو کوٹینئیس	(Musculocutanecus)	5, 6, 7 C.
	میڈین کا جانبی سر	(Lateral head of median)	6, 7, C.
میڈیل کارڈ	میڈیل انٹیریر تھوریسک	(Medial anterior thoracic)	
	میڈیل اینٹی بریکیل کوٹینئس	(Medial antibrachial cutaneous)	
	میڈیل بریکیل کوٹینئیس	(Medial brachial cutaneous)	8 C., I T.
	میڈین کا وسطانی سر	(Medial head of median)	
	النر[1]	(Ulnar)	7,8 C., I T.
پوسٹیریر کارڈ	اپر سب اسکیپولر	(Upper subscapular)	5, 6 C.
	لوئر سب اسکیپولر	(Lower subscapular)	5, 6 C.
	ایگزلری	(Axillary)	5, 6 C.
	تھوریکو ڈارسل	(Thoracodorsal)	6, 7, 8 C.
	ریڈیل	(Radial)	5, 6, 7, 8 C. I T

انٹیریر تھوریسک اعصاب (تصویر 939) پکٹورلیس میجر اور پکٹورلیس مائنر کو رسد پہنچاتے ہیں۔ 956

لیٹرل انٹیریر تھوریسک نرو جو دونوں میں بڑا ہے کبھی کبھی بالائی اور

---

[1] دیکھو فٹ نوٹ صفحہ 960۔

وسطی تنوں کی اگلی ڈویژنوں سے یا ایک ہی جڑ کے ذریعہ اس مقام سے اٹھتا ہے۔ جہاں یہ ڈویژنیں ملکر اس ضفیرہ کی لیٹرل کارڈ بناتی ہیں۔ یہ عصب پانچویں۔ چھٹے اور ساتویں عنقی اعصاب سے ریشے پاتا ہے۔ یہ ایکزلری آرٹری اور وین کا تقاطع کرتا ہے۔ کوریکو کلیویکولر فیشیا (coraco clavicular fascia) کو چھیدتا ہے۔ اور پکٹورلیس میجر کی عمقی سطح میں پھیلتا ہے۔ یہ ایک رشتک بھیجتا ہے۔ جو میڈیل اینٹیریر تھوریسک نرو کے ساتھ ملتی ہے۔ اور اس کے ساتھ ایک چنبر بناتی ہے۔ جو ایکزلری آرٹری کے پہلے حصے کے سامنے واقع ہے۔ اس چنبر کے واسطے سے لیٹرل انیٹیریر تھوریسک نرو کچھ ریشے پکٹورلیس مائنر (pactoralis minor) میں پھیلا دیتا ہے۔

میڈیل انیٹیریر تھوریسک نرو ۔ میڈیل اینٹیریر تھوریسک نرو اپنے ریشے آٹھویں عنقی اور پہلے تھوریسک اعصاب سے لیتا ہے۔ اور اس ضفیرہ کی میڈیل کارڈ سے نکلتا ہے۔ لیکن یہ کارڈ ابھی تک ایکزلری آرٹری کے پیچھے ہوتی ہے۔ یہ عصب ایکزلری آرٹری اور وین کے درمیان آگے کو خم کھاتا ہے۔ اور اس شریان کے سامنے ایک رشتک کے ساتھ ملتا ہے۔ جو لیٹرل اینٹیریر تھوریسک نرو سے آتی ہے۔ پھر یہ پکٹورلیس مائنر کی عمقی سطح میں داخل ہوتا۔ اور اس عضلہ کو رسد پہنچاتا ہے۔ دو یا تین شاخیں پکٹورلیس مائنر کو چھیدتی ہیں۔ اور بعض اس کے زیرین کنارے کے گرد گھومتی اور پکٹورلیس میجر میں ختم ہوتی ہیں۔

سب اسکیپولر اعصاب جو تعداد میں دو ہیں، اس ضفیرہ کی پوسٹیریر کارڈ سے نکلتے ہیں۔ اور اس کے واسطے سے پانچویں اور چھٹے عنقی اعصاب لیتے۔

بالائی سب اسکیپولر نرو جو چھوٹا ہے۔ سب اسکیپولیرس (subscapularis) کے بالائی حصے میں داخل ہوتا ہے۔ اور اکثر دو شاخوں میں ظاہر ہوتا ہے۔

زیرین سب اسکیپولر نرو سب اسکیپولیرس کے زیرین حصے کو رسد پہنچاتا ہے۔ اور ٹیریز میجر میں داخل ہوتا ہے۔ آخر الذکر عضلہ کو بعض اوقات

ایک الگ شاخ رسد پہنچاتی ہے ۔

تھوریکوڈارسل نرو (لانگ سب اسکیپولر نرو) جو ضفیرہ کی پوسٹیریر کارڈ کی ایک شاخ ہے ۔ چھٹے ۔ ساتویں اور آٹھویں عنقی اعصاب سے اپنے ریشے لیتا ہے ۔ یہ ایگزلائی پچھلی دیوار کے ساتھ ساتھ سب اسکیپولر آرٹری کے ہمراہ جاتا ہے ۔ اور لیٹیسمس ڈارسائی (latissimus dorsi) کو رسد پہنچاتا ہے ۔ جس کے اندر اس کا کھوج اس عضلہ کے زیریں کنارے تک لگا سکتے ہیں

ایگزلری نرو (سرکم فلکس نرو : circumflex nerve)(تصویر 940)

بریکیل پلکسس کی پوسٹیریر کارڈ سے نکلتا ہے ۔ اس کے ریشے پانچویں اور چھٹے عنقی اعصاب سے نکلتے ہیں ۔ پہلے یہ ایگزلری آرٹری کے پیچھے اور سب اسکیپولیرس کے سامنے واقع ہوتا ہے ۔ اور اس عضلہ کے زیریں کنارے پر پیچھے کو گھومتا ہے ۔ اس وقت کاندھے کے جوڑ کے آرٹیکولر کیپسول کے سب سے نیچے والے حصہ سے قریبی تعلق رکھتا ہے ۔ اور پوسٹیریر ہیومرل سرکم فلکس آرٹری (posterior humeral circumflex artery) کے ساتھ ایک چوپہل فضا میں سے گزرتا ہے ۔ جس کی بالائی حد آگے سب اسکیپولیرس اور پیچھے ٹیریز مائنر ۔ زیریں حد ٹیریز میجر ۔ وسطانی حد ٹرائی سپس بریکی آئی کا لمبا سر ۔ اور جانبی حد ہیومرس کی جراحی گردن (surgical neck) ہیں ۔ یہ عصب ایک اگلی اور ایک پچھلی شاخ میں تقسیم ہو کر ختم ہوتا ہے ۔

اگلی شاخ پوسٹیریر ہیومرل سرکم فلکس عروق کے ساتھ ہیومرس کی سرجیکل نک کے گرد گھوم کر ڈلٹائڈلیس (deltoideus) کے نیچے اس عضلہ کے اگلے کنارے تک جاتی ہے ۔ اس کو رسد پہنچاتی ہے ۔ اور چند چھوٹی جلدی شاخیں دیتی ہے ۔ جو اس عضلہ کو چھیدتی اور اس کے زیریں حصے کو ڈھانکنے والی جلد کو رسد پہنچاتی ہیں ۔

پچھلی شاخ ٹیریز مائنر اور ڈالٹائڈیس کے پچھلے حصے کو رسد پہنچاتی ہے ۔ ٹیریز مائنر والی شاخ پر ایک بیضوی گلانی (کاذب عقدہ = pseudoganglion) عموماً ہوتی ہے ۔ پچھلی شاخ پھر عمقی ردا کو چھیدتی ہے ۔ اور لیٹرل بریکیل کوٹینیس نرو بن کر بڑھتی ہے ۔ جو ڈالٹائڈیس کے پچھلے کنارے کے گرد

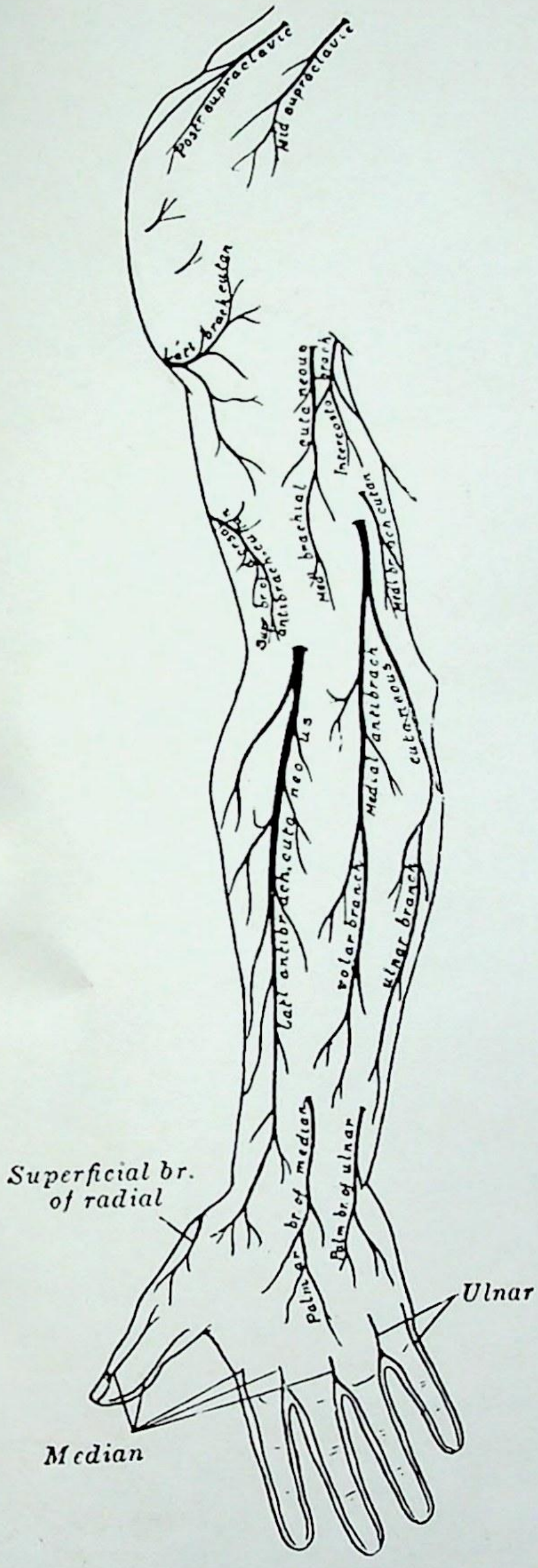
Post. supraclavic
Mid supraclavic
Lat. brach. cutan
Med. brachial cutaneous
Intercostobrach
Sup. br. of dorsal antibrach. cu
Mid. br. ach. cutan
Lat. antibrach. cutaneous
Medial antibrach cutaneous
volar branch
ulnar branch
Superficial br. of radial
palmar br. of median
Palm br. of ulnar
Ulnar
Median

FIG. 935.—The cutaneous nerves of the right upper extremity. Anterior aspect.

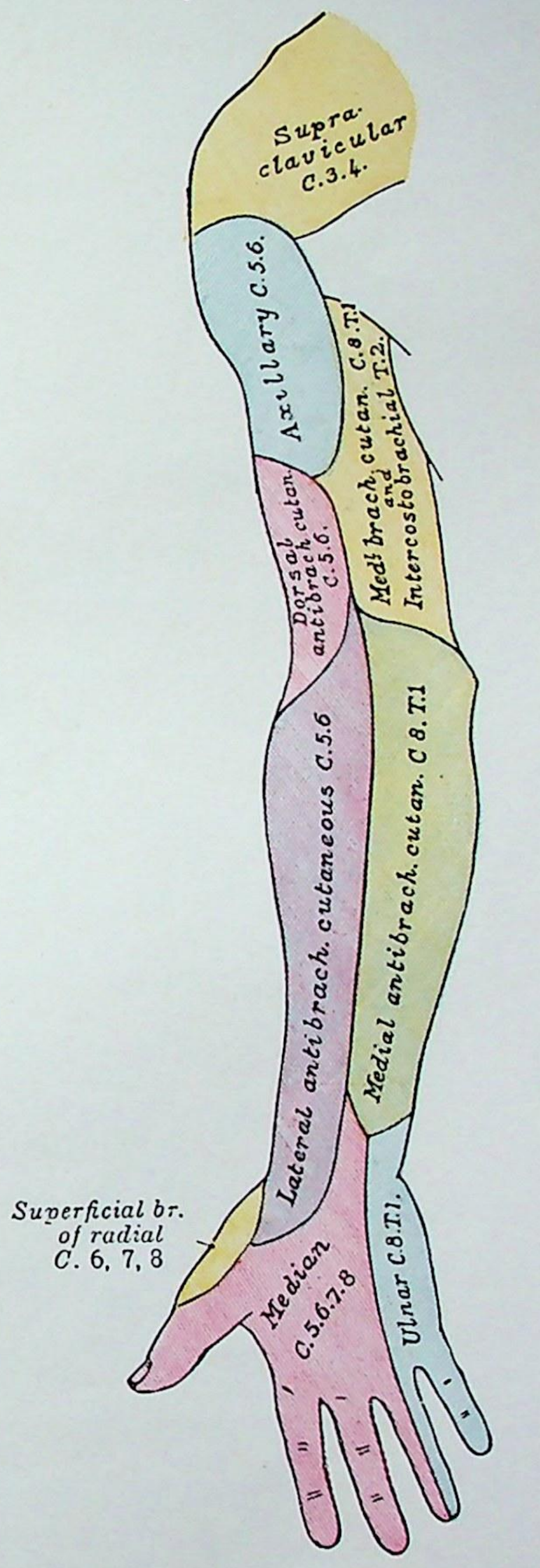
Supra clavicular C.3.4.
Axillary C.5.6.
Med. brach. cutan. C.8.T.1 and Intercostobrachial T.2.
Dorsal antibrach. cutan. C.5.6.
Lateral antibrach. cutaneous C.5.6
Medial antibrach. cutan. C 8. T.1
Superficial br. of radial C. 6, 7, 8
Median C.5.6.7.8
Ulnar C.8.T.1.

FIG. 936.—A diagram showing the segmental distribution of the cutaneous nerves of the right upper extremity. Anterior aspect.

گھومتا ہے۔ اور اس عضلہ کے پچھلے حصے کے زیرین دو تہائی کو ڈھانکنے والی جلد اور اس جلد میں پھیلتا ہے۔ جو ٹرائی سیپس بریکی آئی (triceps brachii) کو ڈھانکتی ہے (تصویر 935, 937)۔

ایکزلری نرو کا تنہ ایک مفصلی رشتک دیتا ہے۔ جو سب اسکیپولیرس کے نیچے کاندھے کے جوڑ میں داخل ہوتی ہے۔

مسکولوکیوٹینیس نرو (تصویر 939) پکٹورلیس مائنر کے زیرین
کنارے کے مقابل بریکیل پلیکسس کی لیٹرل کارڈ سے نکلتا ہے۔ اس کے ریشے
پانچویں۔ چھٹے اور ساتویں عنقی اعصاب سے آتے ہیں۔ یہ کوریکوبریکی ایلیس
کو چھیدتا ہے۔ اور ترچھا ہو کر بائسپس بریکی آئی اور بریکی ایلیس کے درمیان
بازو کے جانبی پہلو کو جاتا ہے۔ کہنی سے ذرا نیچے بائسپس بریکی آئی کے وتر
سے جانبی طرف یہ عمقی ردا کو چھیدتا ہے۔ اور لیٹرل اینٹی بریکیل کیوٹینیس نرو
(lateral antibrachial cutaneous nerve) بن کر پیش بازو میں چلا جاتا
ہے۔ بازو کے اندر اپنے ممر میں کوریکوبریکی ایلیس۔ بائسپس بریکی آئی
اور بریکی ایلیس کے بیشتر حصے کو رسد پہنچاتا ہے۔ کوریکوبریکی ایلیس والی شاخ 957
مسکولوکیوٹینیس عصب کو اس عصب کے اس عضلہ میں داخل ہونے سے
قبل چھوڑ دیتی ہے۔ یہ اپنے ریشے ساتویں عنقی عصب سے پاتی ہے۔
اور بعض صورتوں میں بریکیل پلیکسس کی لیٹرل کارڈ سے راست نکلتی ہے۔
بائسپس بریکی آئی اور بریکی ایلیس والی شاخیں مسکولوکیوٹینیس نرو کو اس کے
کوریکوبریکی ایلیس کو چھیدنے کے بعد چھوڑتی ہیں۔ بریکی ایلیس کو رسد
پہنچانے والی شاخ کہنی کے جوڑ کو ایک رشتک دیتی ہے۔ یہ عصب ہیومرس کو
بھی ایک چھوٹی شاخ دیتا ہے۔ یہ شاخ ہڈی میں مغذی شریان کے ساتھ
داخل ہوتی ہے۔

لیٹرل اینٹی بریکیل کیوٹینیس نرو (تصویر 935) کیفیلک وین کے
پیچھے گزرتا ہے۔ اور پیش بازو کے ریڈلیس والے کنارے کے ساتھ ساتھ
پہنچنے تک نزول کرتا ہے۔ یہ پیش بازو کی اگلی سطح کے جانبی نصف کے 958

اوپر کی جلد کو رسد پہنچاتا ہے۔ اور وہ شاخیں دیتا ہے۔ جو پیش بازو کے ریڈئیس والے کنارے کے گرد گھومتی ہیں۔ تاکہ ڈارسل اینٹی بریکیل کوٹینیس نرو (dorsal antibrachial cutaneous nerve) اور ریڈیل نرو کی اوپری شاخ کے ساتھ ربط کریں۔ پہونچے کے جوڑ پر ریڈیل آرٹری کے سامنے واقع ہوتا ہے اور بعض رشتکیں جو عمقی ردا کو چھیدتی ہیں۔ کارپس (carpus) کی پچھلی سطح تک اس رگ کے ساتھ جاتی ہیں۔ پھر یہ عصب نیچے کی طرف انگوٹھے کی گوی تک جاتا ہے۔ جہاں یہ جلدی رشتکوں میں ختم ہوتا ہے۔ یہ ریڈیل نرو کی اوپری شاخ کے ساتھ اور میڈین نرو کی پامر کوٹینیس (palmar cutaneous) شاخ کیساتھ ربط کرتا ہے۔

مسکولو کوٹینیس نرو اکثر بے قاعدگیاں پیش کرتا ہے۔ ممکن ہے کہ یہ کاریکو بریکی ایلس کے نیچے سے یا بائی سپس بریکی آئی کے اندر سے گزر جائے میڈین نرو کے ساتھ کچھ فاصلہ تک چپکا رہے۔ اور پھر کاریکو بریکی ایلس کے اندر سے گزرنے کی بجائے بائی سپس بریکی آئی کے نیچے سے گزرے۔ میڈین نرو کے بعض ریشے کچھ فاصلہ تک مسکولو کوٹینیس نرو کے اندر جائیں۔ اور پھر آخر الذکر کو چھوڑکر اپنے اصلی رستے سے جا ملیں۔ اس سے کم اس کے برعکس ہوتا ہے۔ اور میڈین نرو کی ایک شاخ آکر مسکولو کوٹینیس نرو سے ملتی ہے۔ کبھی کبھی یہ عصب پرونیٹر ٹیریز (pronator teres) کو ایک رشتک دیتا ہے۔ جب ریڈیل نرو کی اوپری شاخ موجود نہیں ہوتی۔ تو یہ انگوٹھے کی پچھلی سطح کو رسد پہنچاتا ہے۔

میڈیل اینٹی بریکیل کوٹینیس نرو (medial antibrachial cutaneons nerve or internal cutaneous nerve) (تصویر 939) بریکیل پلکسس کی وسطانی کارڈ سے نکلتا ہے۔ یہ اپنے ریشے آٹھویں عنقی اور پہلے صدری اعصاب سے لیتا ہے۔ اور اپنے آغاز پر ایگزلری آرٹری اور وین کے درمیان واقع ہوتا ہے۔ بغل کے نزدیک یہ ایک رشتک دیتا ہے۔ جو ردا کو چھیدتی ہے۔ اور بائسپس بریکی آئی کو ڈھانکنے والی جلد کو

تقریباً کہنی تک رسد پہنچاتا ہے۔ پھر یہ عصب بریکیل آرٹری کے وسطانی پہلو پر بازو کے ساتھ ساتھ نیچے کو جاتا ہے۔ بازو کے وسط کے قریب بیسلک وین (basilic vein) سمیت عمقی ردا کو چھیدتا ہے۔ اور ایک اگلی اور ایک النر (ulnar) شاخ میں تقسیم ہوتا ہے۔

اگلی شاخ جو بڑی ہے۔ میڈین کیوبیٹل وین (median cubital vein) (median basilic vein) کے عموماً سامنے اور کبھی کبھی پیچھے گزرتی ہے پھر یہ پیش بازو کے وسطانی پہلو کے ساتھ نزول کرتی ہے پہونچے تک کی جلد کو رشتگیں دیتی ہے۔ اور النر نرو کی پام کوٹینیس شاخ کے ساتھ ربط کرتی ہے۔ (تصویر 935)-

النا والی شاخ ترچھی ہو کر نیچے کی طرف بیسلک وین کے وسطانی پہلو پر ہیومرس کے وسطانی ایپی کنڈائل (epicondyle) کے سامنے گزرتی ہے۔ گھوم کر پیش بازو کی پشت کو جاتی ہے۔ اور جلد کو رشتگیں دیتی ہوئی اسکے وسطانی پہلو پر پہنچے تک نزول کرتی ہے۔ میڈیل بریکیل کوٹینیس نرو ریڈیل نرو کی ڈارسل اینٹی بریکیل کوٹینیس شاخ اور النر نرو کی پچھلی شاخ کے ساتھ ربط کرتی ہے۔ (تصویر 937)-

میڈیل بریکیل کوٹینیس نرو (lesser internal cutaneous nerve or nerve of Wrisberg) بازو کے وسطانی پہلو پر جلد میں پھیلتا ہے۔ (تصویر 935)- یہ بریکیل پلکسس کی سب سے چھوٹی شاخ ہے۔ اور میڈیل کارڈ سے نکل کر اپنے ریشے آٹھویں عنقی اور پہلے صدری اعصاب سے لیتا ہے۔ یہ بغل میں سے گزرتا ہے۔ اور ایگزلری وین کا تقاطع سامنے سے یا پیچھے سے کرتا ہے۔ پھر یہ اس ورید کے وسطانی پہلو پر جاتا ہے۔ اور انٹر کاسٹو بریکیل نرو کے ساتھ ربط کرتا ہے۔ بریکیل آرٹری کے وسطانی پہلو کے ساتھ ساتھ یہ بازو کے وسط تک نزول کرتا ہے یہاں یہ عمقی ردا کو چھیدتا ہے۔ اور کہنی تک پھیل کر بازو کے زیریں ثلث کی پچھلی سطح کی جلد میں پھیلتا ہے۔ بعض رشتگیں میڈیل ایپی کنڈائل کے سامنے کی جلد میں ختم ہو جاتی ہیں۔ اور بعض اولیکرینن پر۔ یہ عصب میڈیل اینٹی بریکیل کوٹینیس نرو کی النا والی شاخ کے ساتھ ربط کرتا ہے۔

بعض موضوعوں میں میڈیل بریکیل کوٹینیس اور انٹرکاسٹو بریکیل اعصاب دو یا تین رشتکوں کے ذریعہ ملے ہوئے ہوتے ہیں جو بغل کے اندر ایک ضفیرہ بناتی ہیں۔ بعض موضوعوں میں انٹرکاسٹو بریکیل نرو بڑا ہوتا ہے۔ اور تیسرے بین ضلعی عصب کی لیٹرل کوٹینیس شاخ کا ایک حصہ اس کی جسامت کو بڑھا دیتا ہے۔ اس وقت یہ میڈیل بریکیل کوٹینیس نرو کی جگہ لے لیتا ہے۔ بریکیل پلکسس سے ایک ربطی رشتک پاتا ہے۔ جو آخر الذکر عصب کی نمائندہ ہوتی ہے۔ کبھی کبھی یہ رشتک موجود نہیں ہوتا۔

میڈین نرو (تصویر 939) دو جڑوں کے ذریعہ نکلتا ہے۔ ایک تو بریکیل پلکسس کی لیٹرل کارڈ سے اور دوسری میڈیل کارڈ سے۔ یہ جڑیں ایکزلری آرٹری کے زیرین حصہ کے گرد واقع ہوتی ہیں۔ اور اس رگ کے یا تو سامنے اور یا اس کے جانبی پہلو پر ملتی ہیں۔ اس کے ریشے چھٹے۔ ساتویں اور آٹھویں عنقی۔ اور پہلے صدری اعصاب سے آتے ہیں۔ جب میڈین نرو بازو کے اندر سے نزول کرتا ہے۔ تو پہلے بریکیل آرٹری سے جانبی واقع ہوتا ہے۔ 959 کاریکوبریکی ایلس کے منتہی کے لبول کے قریب یہ اس شریان کے سامنے اور کبھی کبھی پیچھے تقاطع کرتا ہے۔ اور کہنی کے خم پر اس سے وسطانی واقع ہوتا ہے۔ جہاں یہ لیسرٹس فائبروسس (lacertus fibrosus) (بائیسیپٹل فیشیا = bicipital fascia) کے پیچھے واقع ہے۔ اور بریکی ایلس کے ذریعہ کہنی کے جوڑ سے الگ رہتا ہے۔ پرونیٹر کے دو سروں کے درمیان پیش بازو میں داخل ہوتا ہے۔ یہاں پر یہ النر آرٹری کا تقاطع کرتا ہے۔ لیکن پرونیٹر ٹیریز کے عمقی سر کے ذریعہ اس سے الگ رہتا ہے۔ یہ فلکسر ڈیجیٹورم سبلائمس (flexor digitorum sublimis) کے نیچے نزول کرتا اور اس سے چپکتا ہے۔ ٹرانسورس کارپل لیگامنٹ سے ۵ سنٹی میٹر کے اندر تک فلکسر ڈیجیٹورم پروفنڈس (flexor digitorum profundus) کے اوپر واقع ہوتا ہے۔ جہاں پر یہ زیادہ اوپری بن جاتا ہے۔ اور فلکسر ڈیجیٹورم سبلائمس اور فلکسر کارپائی ریڈی ایلس (flexor carpi radialis) کے وتروں کے درمیان واقع

Fig. 937.—The cutaneous nerves of the right upper extremity. Posterior aspect.

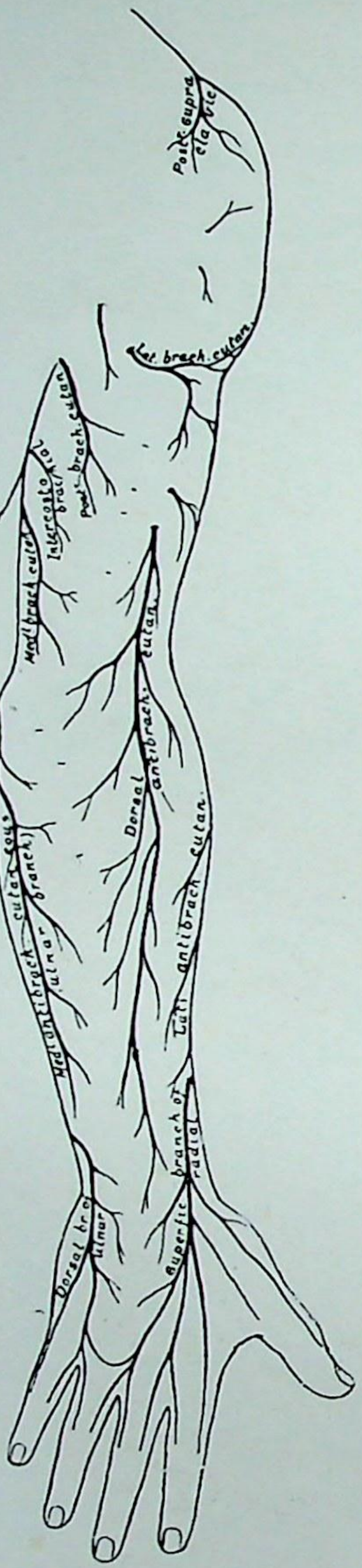
Post. supra clavic.
Lat. brach. cutan.
Post. brach. cutan.
Intercostobrachial
Med'l brach. cutan.
Dorsal antibrach. cutan.
Med'l antibrach. cutaneous (ulnar branch)
Lat'l antibrach. cutan.
Superfic. branch of radial
Dorsal br. of ulnar

Fig. 938.—A diagram showing the segmental distribution of the cutaneous nerves of the right upper extremity. Posterior aspect.

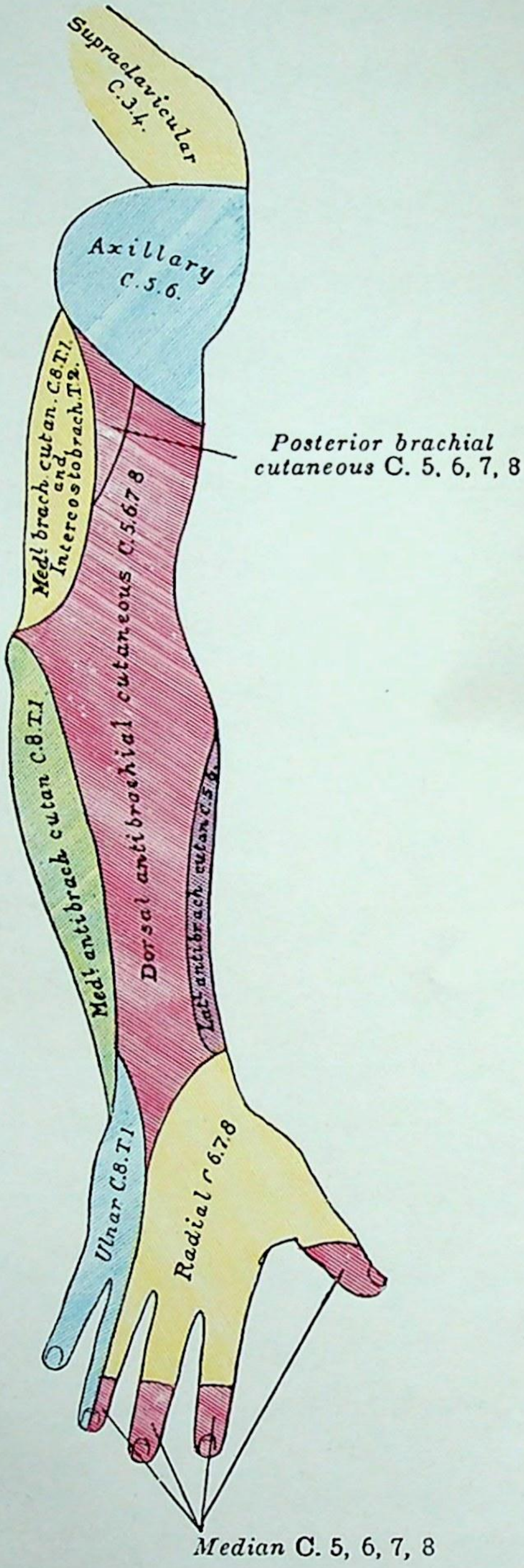
Supraclavicular C.3.4.
Axillary C.5.6.
Med'l brach. cutan. C.8.T.1. and Intercostobrach. T.2.
Posterior brachial cutaneous C. 5. 6. 7. 8
Dorsal antibrachial cutaneous C.5.6.7.8
Med'l antibrach. cutan. C.8.T.1
Lat'l antibrach. cutan. C.5.6.
Ulnar C.8.T.1
Radial C.6.7.8
Median C. 5, 6, 7, 8

ہوتا ہے۔ اس مقام پر یہ پامیرس لانگس کے وتر کے نیچے اور جانبی طرف ہی واقع ہوتا ہے۔ اور جلد اور ردا سے ڈھکا ہوا ہوتا ہے۔ پھر یہ ٹرانسورس کارپل لیگامنٹ کے پیچھے سے ہو کر ہاتھ کی ہتھیلی میں چلا جاتا ہے۔ پیش بازو کے اندر اپنے ممر میں اس کے ساتھ میڈین آرٹری (median artery) اور وولر انٹر آسیس آرٹری (volar interosseous artery) کی ایک شاخ ہوتی ہے۔

شاخیں۔ پرونیٹر ٹیریز کے عصب کے سوا جو اپنے ریشے چھٹے عنقی عصب سے لیتا ہے۔ اور عموماً کہنی کے جوڑ کے اوپر نکلتا ہے۔ میڈین نرو بازو کے اندر کوئی شاخ نہیں دیتا جب یہ کہنی کے سامنے سے گزرتا ہے۔ تو اس جوڑ کو ایک یا دو شاخچے دیتا ہے۔

پیش بازو میں اس کی شاخیں یہ ہیں:۔ عضلی، وولر انٹر آسیس اور راحی۔

عضلی شاخیں اس عصب سے کہنی کے قریب نکلتی ہیں۔ اور فلکسر کارپائی النیرس کے سوا پیش بازو کے اگلے رخ کے سارے اوپری عضلوں کو رسد پہنچاتی ہیں۔

وولر انٹر آسیس نرو (اینٹیریر انٹر آسیس نرو) فلکسر پالیسس لانگس (flexor pollicis longus) اور فلکسر ڈیجیٹورم پروفنڈس کے درمیانی وقفہ میں اینٹی بریکیل انٹر آسیس ممبرین کے اگلے رخ کے ساتھ ساتھ وولر انٹر آسیس آرٹری کے ہمراہ جاتا ہے۔ سارے اول الذکر عضلے اور آخر الذکر عضلے کے جانبی نصف کو رسد پہنچاتا ہے۔ یہ پرونیٹر کواڈریٹس کی عمیق سطح میں شاخیں بھیجتا ہے۔ اور پہنچے کے جوڑ پر ختم ہوتا ہے۔

میڈین نرو کی راحی شاخ پیش بازو کے زیرین حصہ میں نکلتی ہے وولر کارپل لیگامنٹ کو چھیدتی ہے اور ایک جانبی اور ایک وسطانی شاخ میں تقسیم ہوتی ہے۔ جانبی شاخ انگوٹھے کی گوبی پر کی جلد کو رسد پہنچاتی ہے۔ اور لیٹرل اینٹی بریکیل کوٹینیس نرو کی اگلی شاخ کے ساتھ ربط کرتی ہے۔ وسطانی شاخ ہتھیلی کی جلد کو رسد پہنچاتی ہے۔ اور النر نرو کی پامر کوٹینیس شاخ کے ساتھ ربط کرتی ہے۔

ہاتھ کی ہتھیلی میں میڈین نرو جلدی پامر اپونیوروسس (palmar aponeurosis) اور سوپرفیشیل وولر آرچ سے ڈھکا ہوا ہے۔ اور خم کُن عضلوں کے وتروں پر ٹِکا ہوا ہوتا ہے۔ ٹرانسورس کارپل لیگامنٹ کے کے اندر سے نکلنے کے بعد فوراً ہی یہ بڑا ہو جاتا ہے۔ چپٹا ہو جاتا۔ اور ایک جانبی اور ایک وسطانی حصے میں پھٹ جاتا ہے۔ اس عصب کا جانبی حصہ ایک چھوٹی مضبوط شاخ انگوٹھے کی گوبی کے ذیل کے عضلوں کو دیتا ہے۔ یعنی ابیڈکٹر بریوس (abductor brevis) آپوننس (opponens) اور فلکسر بریوس (flexor brevis) کا اوپری سر۔ اور پھر تین پراپر وولر ڈیجیٹل اعصاب (proper volar digital nerves) میں تقسیم ہوتا ہے۔ ان میں سے دو انگوٹھے کے پہلوؤں کو رسد پہنچاتے ہیں۔ اور تیسرا پہلے لمبرائی کلیس کو ایک شاخچہ دیتا ہے۔ اور شہادت کی انگلی کے ریڈیس والے پہلو میں پھیلتا ہے۔ عصب کا وسطانی حصہ دو کامن وولر ڈیجیٹل (common volar digital) اعصاب میں تقسیم ہوتا ہے۔ ان میں سے پہلا دوسرے لمبرایکیلس کو ایک شاخچہ دیتا ہے۔ اور انگشت شہادت اور وسطی انگلیوں کے درمیان کی درز کی طرف جاتا ہے۔ جہاں یہ دو پراپر ڈیجیٹل اعصاب میں تقسیم ہوتا ہے جو ان دو اصابع کے لئے مخصوص ہیں۔ دوسرا عصب وسطی اور انگوٹھی کی انگلیوں کے درمیان کی درز کی طرف جاتا ہے۔ اور ان اصابع کے متصل پہلوؤں کے لئے دو پراپر ڈیجیٹل اعصاب میں تقسیم ہوتا ہے۔ النر نرو سے ایک شاخ پاتا ہے۔ اور بعض اوقات تیسرے لمبرایکیلس کو ایک شاخچہ بھیجتا ہے۔

پہلی پور کے قاعدے کے مقابل ہر ایک پراپر ڈیجیٹل عصب ایک پچھلی شاخ دیتا ہے۔ جو ریڈیل نرو کی اوپری شاخ سے آنے والے ڈارسل ڈیجیٹل نرو کے ساتھ ملتی ہے۔ اور آخری پور کی پچھلی سطح پر کی جلد کو رسد پہنچاتی ہے۔ انگلی کے سرے پر ہر ایک پراپر ڈیجیٹل نرو دو شاخوں میں تقسیم ہوتا ہے۔ ایک انگلی کے گودے کو رسد پہنچاتی ہے۔ دوسری ناخن کے گرد اور نیچے

FIG. 939.—The nerves of the left upper extremity.

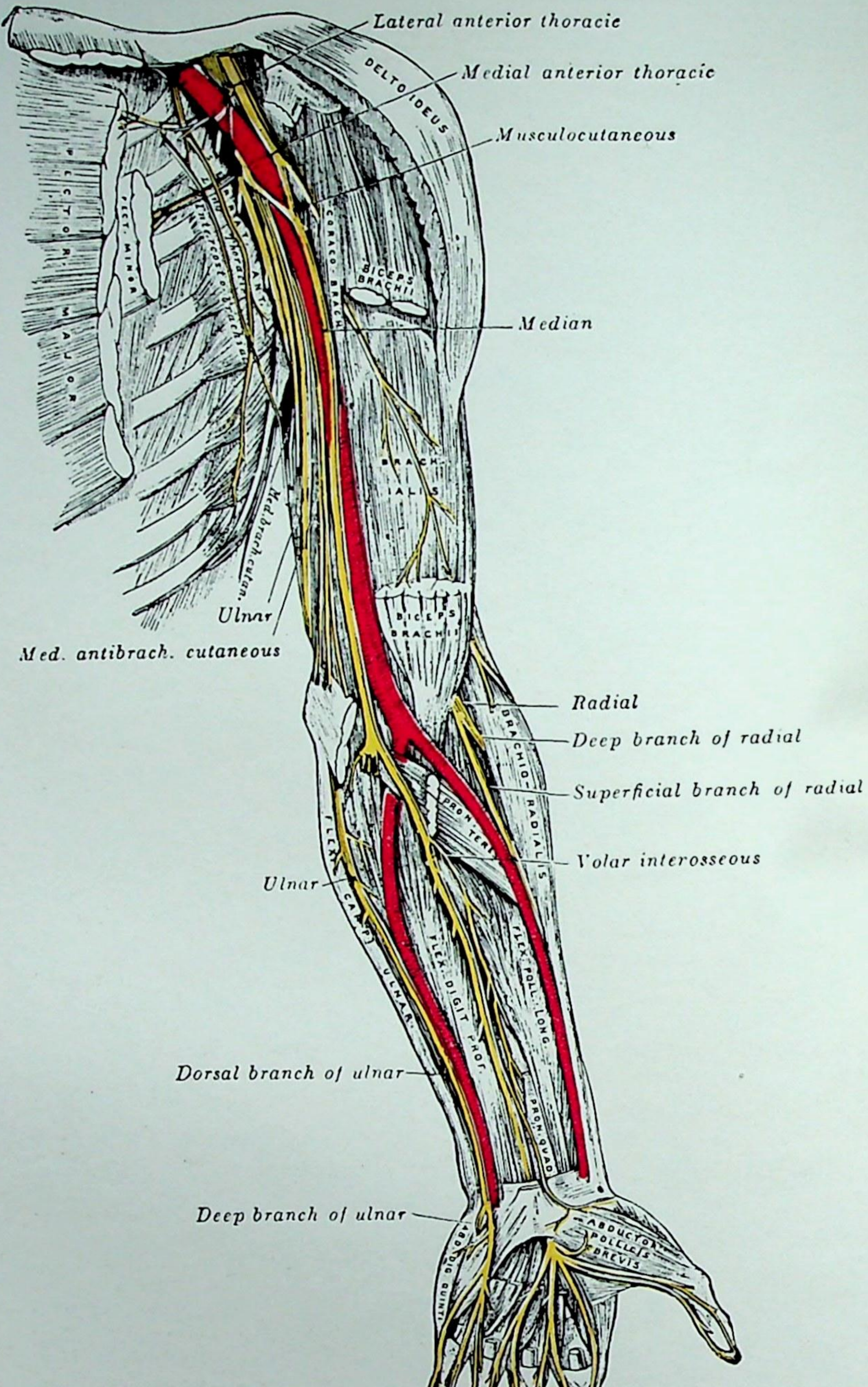
Lateral anterior thoracic
Medial anterior thoracic
Musculocutaneous
DELTOIDEUS
PECTOR. MAJOR
PECT. MINOR
CORACO BRACH.
BICEPS BRACHII
Median
BRACHIALIS
Med. brach. cutan.
Ulnar
Med. antibrach. cutaneous
BICEPS BRACHII
Radial
Deep branch of radial
BRACHIORADIALIS
Superficial branch of radial
PRON. TERES
Volar interosseous
Ulnar
FLEX. CARPI ULNAR.
FLEX. DIGIT. PROF.
FLEX. POLL. LONG.
PRON. QUAD.
Dorsal branch of ulnar
Deep branch of ulnar
ABDUCTOR POLLICIS BREVIS
ABD. DIG. QUINTI

پھیلتی ہے۔ انگلیوں کے اوپر پراپر ڈیجیٹل اعصاب مطابقی شریانوں سے اوپری ہوتے ہیں۔

النر نرو (تصویر 939) بریکیل پلکسس کی میڈیل کارڈ سے نکلتا ہے۔ اور اپنے ریشے ساتویں اور آٹھویں عنقی اور پہلے صدری اعصاب سے لیتا ہے[1] یہ بازو کے وسط تک ایکزلری آرٹری اور بریکیل آرٹری سے وسطانی واقع ہوتا ہے۔ یہاں یہ وسطانی بین عضلی حاجز کو چھیدتا ہے۔ اور ٹرائی سپس بریکی آئی کے وسطانی سر کے سامنے میڈیل ایپی کنڈائیل اور اولیکرینن (olecranon) کے درمیانی فصل تک سوپیریر النرکولیٹرل آرٹری کی ہمراہی میں نزول کرتا ہے۔ کہنی پر میڈیل ایپی کنڈائیل کی پشت پر سلکس نروائی النیرس (sulcus nervi ulnaris) میں واقع ہوتا ہے۔ اور فلکسر کارپائی النیرس کے دو سروں کے 962 درمیان پیش بازو میں داخل ہوتا ہے۔ یہ پیش بازو کے وسطانی پہلو کے ساتھ ساتھ نزول کرتا ہے۔ فلکسر ڈیجیٹورم پروفنڈس کے اوپر واقع ہوتا ہے۔ اس کا بالائی نصف فلکسر کارپائی النیرس سے ڈھکا ہوا ہے۔ اس کا زیرین نصف اس عضلہ کے جانبی رخ پر واقع ہے۔ اور جلد اور ردا سے ڈھکا ہوا ہے۔ پیش بازو کے بالائی ثلث میں النر نرو النر آرٹری سے ایک معتد بہ وقفہ کے ذریعہ الگ رہتا ہے۔ لیکن اپنی باقی وسعت میں اس شریان کے وسطانی پہلو کے قریب واقع ہوتا ہے۔ پہنچے سے تقریباً ۵ سنٹی میٹر اوپر

---

[1] ولفرڈ ہیرس (Wilfred Harris) (Journal of Anatomy vol. xxxviii) نے ایک شاخ دریافت کی تھی۔ جو ۸۶ فیصدی موضوعوں میں ساتویں عنقی عصب سے النر عصب کو جاتی ہے۔ اور سریریاتی اسباب کی بنا پر اس نے یہ یقین کیا ہے۔ کہ اس شاخ کے بیشتر ریشے فلکسر کارپائی النیرس (flexor carpi ulnaris) کیلئے حرکی ہیں۔
ای۔ اے لینل (E. A. Linell) (Journal of Anatomy vol. lv) نے ساتویں عنقی عصب کے ریشوں کا ایک بڑا بنڈل دریافت کیا تھا۔ جو ۵۷ فیصدی موضوعوں میں میڈین نرو کے جانبی سر سے النر نرو کو جاتا ہے۔

یہ ایک پچھلی اور ایک اگلی شاخ میں تقسیم ہو جاتا ہے۔

النر نرو کی شاخیں یہ ہیں۔ کہنی کے جوڑ کے لئے مفصلی عضلی۔ راحی جلدی پچھلی اور اگلی۔

مفصلی شاخیں جو کہنی کے جوڑ کے لئے ہیں۔ کئی چھوٹی رشتکیں ہوتی ہیں۔ جو اس عصب سے وہاں نکلتی ہیں۔ جہاں یہ میڈیل ایپی کنڈائل اور اولیکرینن کے درمیان واقع ہے۔

عضلی شاخیں تعداد میں دو ہیں اور کہنی کے قریب نکلتی ہیں۔ ایک فلکسر کارپائی النیرس کو رسد پہنچاتی ہے۔ دوسری فلکسر ڈیجیٹورم پروفنڈس کے وسطانی نصف کو۔

ہتھیلی کی جلدی شاخ پیش بازو کے وسط کے قریب نکلتی ہے۔ النر آرٹری پر نزول کرتی ہے۔ اور اس شریان کو رشتکیں دیتی ہے۔ یہ وولر کارپل لیگامنٹ کو چھیدتی ہے۔ ہتھیلی کی جلد میں ختم ہوتی ہے۔ اور میڈین نرو کی راحی شاخ کے ساتھ ربط کرتی ہے۔

پچھلی شاخ پہنچے سے تقریبا ۵ سنٹی میٹر اوپر نکلتی ہے۔ فلکسر کارپائی النیرس کے نیچے پیچھے کے رخ گزرتی ہے۔ عمیق ردا کو چھیدتی ہے۔ اور پہنچے اور اور ہاتھ کی پشت کے وسطانی پہلو کے ساتھ ساتھ جا کر دو ڈارسل ڈیجیٹل شاخوں میں تقسیم ہوتی ہے۔ ایک چھوٹی انگلی کے وسطانی پہلو کو رسد پہنچاتی ہے۔ دوسری شاخ چھوٹی انگلی اور انگوٹھی کی انگلی کے متصل پہلوؤں کو۔ اس میں سے ایک شاخچہ نکلکر اُس شاخچے میں ملتا ہے۔ جو ریڈیل نرو کی اوپری شاخ سے نکلتا ہے۔ اور درمیانی انگلی اور انگوٹھی کی انگلی کے متصل پہلوؤں کو جاتا ہے۔ اور اِن کو رسد پہنچانے میں مدد کرتا ہے۔ ایک شاخ ہاتھ کے میٹاکارپل (metacarpal) خطہ میں پھیلتی ہے۔ اور ریڈیل نرو کی اوپری شاخ کے ایک شاخچے کے ساتھ ربط کرتی ہے۔ (تصویر 937)۔ چھوٹی انگلی پر ڈارسل ڈیجیٹل شاخیں صرف اختتامی پور کے قاعدے تک جاتی ہیں اور انگوٹھی کی انگلی پر دوسرے پور کے قاعدے تک۔ ان انگلیوں کے زیادہ بعدی حصوں کو وہ پچھلی شاخیں رسد پہنچاتی ہیں۔ جو النر نرو کی پراپر وولر ڈیجیٹل

شاخوں سے نکلتی ہیں۔

اگلی شاخ ٹرانسورس کارپل لیگامنٹ کا تقاطع پسی فارم ہڈی کے جانبی طرف النر آرٹری کے وسطانی جانب اور ذرا پیچھے کرتی ہے۔ یہ ایک اوپری اور ایک عمقی شاخ میں تقسیم ہو کر ختم ہوتی ہے۔ اوپری شاخ پامیرس بریوس (palmaris brevis) اور ہاتھ کے وسطانی رخ کی جلد کو رسد پہنچاتی ہے۔ اور تقسیم ہو کر ایک پراپر وولر ڈیجیٹل شاخ دیتی ہے۔ جو چھوٹی انگلی کے وسطانی پہلو کو جاتی ہے۔ اور ایک کامن وولر ڈیجیٹل شاخ دیتی ہے جو میڈین نرو کو ایک شاخچہ دیتی ہے۔ اور پھر دو پراپر ڈیجیٹل اعصاب میں تقسیم ہو جاتی ہے۔ جو چھوٹی انگلی اور انگوٹھی کی انگلیوں کے متصل پہلوؤں کو جاتے ہیں۔ (تصویر 939) پراپر ڈیجیٹل شاخیں انگلیوں میں ویسے ہی پھیلی ہوئی ہیں۔ جیسے میڈین نرو کی شاخیں۔ عمقی شاخ النر آرٹری کی ڈیپ وولر (deep volar) شاخ کے ساتھ ایبڈکٹر ڈیجیٹائی کونٹائی (abductor digiti quinti) اور فلکسر ڈیجیٹائی کونٹائی بریوس (flexor digiti quinti brevis) کے درمیان گزرتی ہے۔ پھر آپوننس ڈیجیٹائی کونٹائی (opponens digiti quinti) کو چھیدتی ہے۔ اور خم کن وتروں کے پیچھے ڈیپ وولر آرچ (deep volar arch) کے ہمراہ ساتھ ساتھ جاتی ہے۔ اپنے آغاز کے قریب چھوٹی انگلی کے تین چھوٹے عضلوں کو رسد پہنچاتی ہے جب ہاتھ کا تقاطع کرتی ہے۔ تو سارے انٹر آسیئس (interosseus) عضلوں اور تیسرے اور چوتھے لمبرائیکل عضلوں کو شاخیں دیتی ہے۔ اور ایڈکٹر پالیسس (adductor pollicis) اور فلکسر پالیسس بریوس (flexor pollicis brevis) کے عمقی حصہ کو شاخیں دیکر ختم ہوتی ہے۔ پہنچے کے جوڑ کو بھی مفصلی رشتکیں دیتی ہے۔

یہ بتایا گیا ہے کہ فلکسر ڈیجیٹورم پروفنڈس کے وسطانی حصہ کو النر نرو رسد پہنچاتا ہے۔ تیسرے اور چوتھے لمبرائیکل عضلوں کو جو عضلہ کے اس حصے کے وتروں سے

ملے ہوئے ہیں یہی عصب رسد پہنچاتا ہے ۔ اسی طرح سے فلکسر ڈیجیٹورم پروفنڈس کے جانبی حصہ اور پہلے اور دوسرے لمبرائیکل عضلوں کو میڈین نرو رسد پہنچاتا ہے تیسرا لمبرائیکل عضلہ اکثر میڈین نرو سے ایک زائد رشتک پاتا ہے ۔

ریڈیل نرو (مسکولواسپائرل=musculospiral) (تصویر 940) بریکیل پلکسس کی سب سے بڑی شاخ اپنے ریشے پانچویں ۔ چھٹے ۔ ساتویں ۔ اور آٹھویں عنقی اور پہلے صدری اعصاب سے پاتا ہے ایکزلری آرٹری کے تیسرے حصے اور بریکیل آرٹری کے بالائی حصے کے پیچھے اور لیٹیسی مس ڈارسائی اور ٹیریز میجر کے وتروں کے سامنے نزول کرتا ہے آرٹیریا پروفنڈا بریکیائی (arteria profunda brachii) کے ساتھ ٹرائی سپس کے لمبے اور وسطانی سروں کے درمیان پیچھے کو ترچھا ہو جاتا ہے ۔ اور سلکس نروائی ریڈی ایلس (sulcus nervi radialis) میں ہیومرس کی پشت کے پار اور ٹرائی سپس بریکی آئی (triceps brachii) کے جانبی سر کے اوجھل ترچھا گزرتا ہے ۔ 963 ہیومرس کے جانبی پہلو پر پہنچ کر جانبی بین عضلی حاجز کو چھیدتا ہے ۔ اور بریکی ایلیس اور بریکیو ریڈی ایلس کے درمیان گزر کر جانبی ایپی کنڈائل کے سامنے جاتا ہے ۔ جہاں یہ ایک اوپری اور ایک عمقی شاخ میں تقسیم ہوتا ہے ۔

ریڈیل نرو کی شاخیں یہ ہیں :— عضلی ۔ جلدی ۔ مفصلی ۔ اور اختتامی (سوپرفیشیل اور ڈیپ ریڈیل) ۔

عضلی شاخیں ٹرائی سپس بریکی آئی ۔ اینکونیس ۔ بریکیو ریڈی ایلس ۔ ایکسٹنسر کارپائی ریڈی ایلس لانگس (extensor carpi radialis longus) اور بریکی ایلس کو رسد پہنچاتی ہیں ۔ اور وسطانی ۔ پچھلے اور جانبی گروہوں میں مرتب ہیں ۔

وسطانی عضلی شاخیں ٹرائی سپس بریکی آئی کے وسطانی اور لمبے سروں کو رسد پہنچاتی ہیں ۔ وسطانی سر والی شاخ ایک لمبی نازک رشتک ہے جو بازو کے زیریں ثلث تک النر نرو کے قریب واقع ہوتی ہے ۔ اور اس لئے اکثر النر کولیٹرل نرو (ulnar collateral nerve) کہلاتی ہے ۔

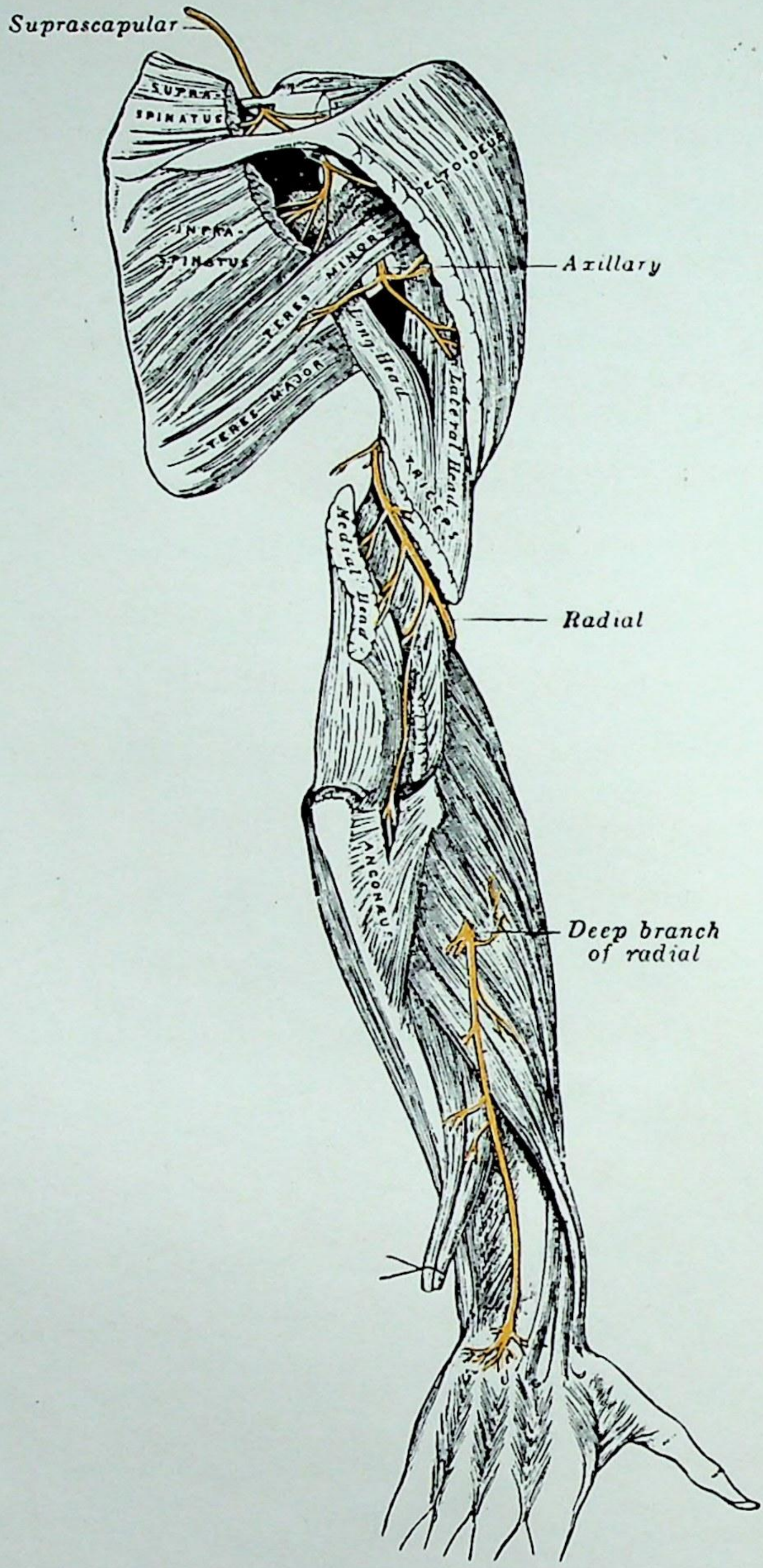
Suprascapular
SUPRA-SPINATUS
DELTOIDEUS
INFRA-SPINATUS
TERES MINOR
Axillary
TERES MAJOR
Long Head
Lateral Head
TRICEPS
Medial Head
Radial
ANCONEUS
Deep branch of radial

FIG. 940.—The right suprascapular, axillary, and radial nerves.

پچھلی عضلی شاخ جو جسامت میں بڑی ہے۔ اس عصب میں سے وہاں نکلتی ہے۔ جہاں یہ سلکس نروائی ریڈی ایلیس میں واقع ہے۔ یہ ان رشتکوں میں تقسیم ہوتی ہے۔ جو ٹرائی سیپس بریکی آئی کے وسطانی اور جانبی سروں اور اینکونیس (anconæus) کو رسد پہنچاتی ہیں۔ آخر الذکر عضلہ والی شاخ ایک لمبا عصب ہے۔ جو ٹرائی سیپس بریکی آئی کے وسطانی سر کے جرم میں نزول کرتا ہے۔ اور اس کو بہت سی شاخیں دیتا ہے۔ اس کے ساتھ آرٹریا پروفنڈا بریکی آئی کی ایک شاخ ہوتی ہے۔ اور یہ خود اینکونیس میں ختم ہونے کے لئے کہنی کے جوڑ کے پیچھے گزرتا ہے۔

جانبی عضلی شاخیں بریکیو ریڈی ایلیس (brachio-radialis) اکسٹنسر کارپائی ریڈی ایلیس لانگس (extensor carpi radialis longus) اور بریکی ایلیس کے جانبی حصے کو رسد پہنچاتی ہیں۔

جلدی شاخیں پوسٹیریر بریکیل کوٹینیس اور ڈارسل اینٹی بریکیل کوٹینیس ہیں۔

پوسٹیریر بریکیل کوٹینیس نرو (مسکولو اسپائرل نرو کی انٹرنل کوٹینیس شاخ) چھوٹی جسامت کا ہے اور ایگزلا میں نکلتا ہے۔ یہ بازو کے وسطانی پہلو کی طرف جاتا ہے۔ اور اس کی پچھلی سطح کی جلد کو تقریباً او لیکرینن تک رسد پہنچاتا ہے۔ یہ انٹر کاسٹو بریکیل نرو سے پیچھے تقاطع کرتا اور اس سے ربط کرتا ہے۔

964 **ڈارسل اینٹی بریکیل کوٹینیس نرو** (مسکولو اسپائرل نرو کی اکسٹرنل کوٹینیس شاخ) ایک بالائی اور ایک زیرین شاخ پر مشتمل ہے۔ جو ڈیلٹائڈیس کے منتہے کے نیچے ہی ٹرائی سیپس بریکی آئی کے جانبی سر کو چھیدتی ہیں۔ **بالائی** اور چھوٹی شاخ کہنی کے اگلے رخ کی طرف جاتی ہے۔ کیفیلک وین کے نزدیک واقع ہوتی ہے۔ اور بازو کے زیرین نصف کے جانبی حصے کی جلد کو رسد پہنچاتی ہے۔ (تصویر 935)۔ **زیرین** شاخ بازو کے جانبی پہلو کے ساتھ ساتھ نزول کرتی ہے

اور پھر پیش بازو کی پشت کے ساتھ ساتھ پہنچے تک جاتی ہے اپنے ممر میں جلد کو رسد پہنچاتی اور اپنے اختتام کے قریب لیٹرل انٹی بریکیل کوٹینیس نرو (تصویر 937) کی پچھلی شاخوں کے ساتھ ملتی ہے۔

مفصلی شاخیں کہنی کے جوڑ میں پھیلتی ہیں۔

ریڈیل نرو کی اوپری شاخ (ریڈیل نرو) (تصویر 939) پیش بازو کے بالائی دو ثلثوں کے جانبی پہلو کے سامنے کے حصے کے ساتھ ساتھ گزرتی ہے۔ اور ہاتھ کی پشت پر ختم ہوتی ہے۔ پہلے یہ ریڈیل آرٹری کے جانبی طرف اور بریکیو ریڈی ایلس کے پیچھے سوپائی نیٹر کے اوپر واقع ہوتی ہے۔ پیش بازو کے وسطی ایک ثلث میں یہ اس شریان کے جانبی پہلو کے قریب آخر الذکر عضلے کے پیچھے واقع ہوتی ہے۔ پہنچے سے تقریباً ۳ سنٹی میٹر اوپر اس شریان کو چھوڑ دیتی ہے۔ بریکیو ریڈی ایلس کے وتر کے نیچے سے گزرتی ہے۔ اور عمقی ردا کو چھید کر ایک جانبی اور ایک وسطانی شاخ میں تقسیم ہوتی ہے (تصویر 937)۔ جانبی اور نسبتاً چھوٹی شاخ انگوٹھے کے جانبی پہلو اور اس کی گولی کی جلد کو رسد پہنچاتی ہے۔ اور لیٹرل اینٹی بریکیل کوٹینیس نرو کی شاخوں کے ساتھ ملتی ہے۔ وسطانی شاخ پہنچے سے اوپر لیٹرل اینٹی بریکیل کوٹینیس نرو کی پچھلی شاخوں کے ساتھ اور ہاتھ کی پشت پر النر نرو کی پچھلی شاخ کے ساتھ ربط کرتی ہے۔ پھر یہ چار اصبعی اعصاب میں تقسیم ہوتی ہے۔ جو حسب ذیل پھیلے ہوئے ہیں۔ پہلا عصب انگوٹھے کے وسطانی پہلو کو رسد پہنچاتا ہے۔ دوسرا شہادت کی انگلی کے جانبی پہلو کو۔ تیسرا شہادت کی انگلی اور بیچ کی انگلی کے متصل پہلوؤں کو۔ چوتھا النر نرو کی پچھلی شاخ کی ایک رشتک کے ساتھ ربط کرتا ہے۔ اور وسطی انگلی اور انگوٹھی کی انگلیوں کے متصل پہلوؤں کو رسد پہنچاتا ہے*۔

---

* ہچین (Hutchison) کی رائے میں انگوٹھے کا اصبعی عصب صرف ناخن کی جڑ تک پہنچتا ہے۔ شہادت کی انگلی والا عصب دوسرے پور کے وسط تک۔ اور بیچ کی اور انگوٹھی کی انگلی والے

ریڈیل نرو کی عمقی شاخ (ڈپوسٹیریر انٹرآسیس نرو) (تصویر 940)

ریڈیس کے جانبی پہلو کے گرد گھوم کر سوپائینیٹر (supinator) کے ریشوں کے دو مستویوں کے درمیان پیش بازو کی پشت کو جاتی ہے۔ جارحہ کی پشت پر پہنچنے سے پہلے ایک شاخ اکسٹنسر کارپائی ریڈی ایلس بریوس کو اور دوسری سوپائینیٹر کو دیتی ہے۔ اور جب یہ اس آخر الذکر عضلہ کے اندر سے گزرتی ہے۔ تو اس کو زائد شاخیں دیتی ہے۔ جب یہ پیش بازو کی پشت پر سوپائی نیٹر سے باہر آتی ہے۔ تو اکسٹنسر ڈیجیٹورم کمونس۔ اکسٹنسر ڈیجیٹائی کوئنٹائی پراپریس (extensor digiti quinti proprius) اور اکسٹنسر کارپائی النیرس کو تین چھوٹی شاخیں دیتی ہے۔ اور دو لانبی شاخیں اور نکلتی ہیں جن میں سے وسطانی شاخ اکسٹنسر پالیسس لانگس اور اکسٹنسر انڈیسیس پراپریس کو اور جانبی شاخ ایبڈکٹر پالیسس لانگس کو رسد پہنچاتی ہے۔ اور اکسٹنسر پالیسس بریوس میں ختم ہوتی ہے۔ یہ عصب اب گھٹ کر ایک باریک تاگا رہ جاتا ہے۔ اور ڈارسل انٹرآسیس (dorsal interosseous) نرو بن کر پیش بازو کی بین عظمی جھلی پر اکسٹنسر پالیسس لانگس سے عمقی پہنچے کی پشت تک نزول کرتا ہے۔ جہاں اس میں عقدہ کی شکل کی ایک کلانی بن جاتی ہے۔ جس کی رشتکیں کارپس کے رباطوں اور جوڑوں کو جاتی ہیں۔

تشریح اطلاقی۔ بریکیل پلکسس ایسی پٹکنیوں میں مجروح ہوتا ہے۔ جو بلندی سے سر اور کاندھے کے بل ہوں۔ اس سے اِس ضفیرہ کے اعصاب بہت زور سے تنتے ہیں۔ پانچواں عنقی عصب سب سے زیادہ مجروح ہوتا ہے۔ اور اس سے پیدا ہونوالا شلل ان عضلوں تک محدود رہ سکتا ہے جن میں یہ عصب پھیلتا ہے۔ یعنی ڈلٹائڈیس۔ بائسپس بریکی آئی۔ بریکی ایلس۔ اور بریکیو ریڈی ایلس۔ اور بعض اوقات سوپرا اسپائی نیٹس، انفرا اسپائی نیٹس اور سوپائی نیٹر۔ ایسے حالات میں جارحہ کی وضع خاص ہوتی ہے۔

بقیہ حاشیہ صفحہ گزشتہ۔ اعصاب پہلے سلامی جوڑوں سے آگے نہیں جاتے۔

(London Hospital Gazette, Vol. iii. p. 319.)

بازو پہلو کے ساتھ لٹکتا ہوتا ہے۔ اور اندر کی طرف گھوما ہوا ہوتا ہے۔ پیش بازو پسارا ہوا اور پیٹایا ہوا۔ بازو کو پہلو سے اٹھایا نہیں جا سکتا۔ کہنی کو خم کرنے کی ساری طاقت زائل ہو جاتی ہے۔ اور پیش بازو کو چتیانے کی طاقت بھی۔ اس کو ارب (Erb) کا شلل کہتے ہیں۔ اور اس سے بہت مشابہ حالت کبھی کبھی نوزائیدہ بچوں میں ملتی ہے جو یا تو پیدائش کراتے وقت کلاب کو استعمال کرنے میں پانچویں عصب پر دباؤ پڑنے سے۔ یا عجزی تنطریقوں (breech presentations) میں سر پر کھچاؤ پڑنے سے واقع ہوتی ہے۔ بریکیل پلکسس کے جزوی شلل کی ایک دوسری قسم کلمپکی (Klumpke) کا شلل کہلاتی ہے۔ اس میں آٹھواں عنقی اور پہلا صدری عصب مجروح ہوتے ہیں۔ یہ ضرر یا تو ان کے آپس میں ملکر زیرین تنہ بنانے سے پہلے واقع ہوتا ہے، یا بعد میں۔ اس کی وجہ سے ہاتھ کے ذاتی عضلوں اور انگلیوں اور پہنچے کے خم کن عضلوں میں ذبول واقع ہوتا ہے۔ ابہامی (thenar) اور تحت الابہامی (hypothenar) فرازات گھل جاتے اور چپٹے پڑ جاتے ہیں۔ انٹراسیس عضلوں کے فالج کی وجہ سے انگلیوں کو نہ پھیلایا جا سکتا ہے۔ اور نہ نزدیک لایا جا سکتا ہے۔ اور جانوروں کے ناخنوں کی طرح مڑ جاتی ہیں۔

بریکیل پلکسس راست حملے یا گولی کے زخم، بازو کے زور سے کھچنے۔ یا کاندھے
965 کے جوڑ کے خلع کو بٹھا دینے کی کوششوں میں مجروح ہو سکتا ہے۔ اور فالج کی مقدار اس
ضرر کی مقدار پر منحصر ہوگی جو پلکسس کے اعصاب کو پہنچے۔ جب سارا پلکسس ماؤف
ہوتا ہے۔ تو سارے کا سارا بالائی جارحہ مشلول اور بے حس ہوتا ہے۔ بعض حالات میں
ضرر ایسا معلوم ہوتا ہے۔ کہ اعصاب پھٹے نہیں۔ بلکہ ان کی جڑیں میڈلا اسپائی نیلیس
سے الگ ہو گئی ہیں۔ بغل میں بریکیل پلکسس اکثر عکازہ (crutch) کے دباؤ سے
نقصان اٹھاتا ہے۔ اور جو حالت پیدا ہوتی ہے۔ اس کو عکازی شلل (crutch
paralysis) کہتے ہیں۔ ان مریضوں میں سب سے زیادہ کثرت کے ساتھ ریڈیل
(مسکولو اسپائرل) نرو پر اثر ہوتا ہے۔ المنرو کے مبتلا ہونے کی کثرت اس سے کم ہوتی ہے۔
میڈین اور کعبری اعصاب اکثر نیند کے شللوں میں بھی مبتلا ہوتے ہیں۔ یہ شلل
اس دباؤ کی وجہ سے واقع ہوتا ہے۔ جو مریض کے الکحل یا کسی منوم کے زیر اثر گہری
نیند سوتے وقت پڑتا ہے۔

لانگ تھوریسک نرو کا شلل سرٹیس اینٹیریر کو بے کار کر دیتا ہے۔ اور ان حالتوں میں واقع ہو سکتا ہے۔ جن میں اس عصب کو ضرر پہنچنے کا امکان ہوتا ہے۔ کیونکہ یہ گردن کی پچھلی مثلث کا تقاطع کرتا ہے۔ رہامبائڈ عضلوں اور لیویٹر اسکیپولی عضلہ کے بے روک فعل کی وجہ سے اسکیپولا کا زیرین زاویہ وسطی خط کی طرف کھچ جاتا ہے۔ اور جب بازو افقی رخ میں آگے کی طرف اٹھایا جاتا ہے۔ تو یہ پیچھے کی طرف بڑھ جاتا ہے جب تک اسکیپولا کے زیرین زاویہ کو مریض کی جگہ کوئی اور شخص جانبی طرف کو دھکیل نہ دے۔ مریض بازو کو افقی خط سے اوپر نہیں اوٹھا سکتا۔

ایگزلری (سیرکم فلکس) نرو اس وجہ سے کہ ہیومرس کی جراحی گردن کے گرد اس کا ممر ہے ہڈی کے اس حصے کے کسروں اور کاندھے کے جوڑ کے خلعوں میں ٹوٹ سکتا ہے۔ اس کا نتیجہ ڈلٹائڈیس کا شلل اور اس عضلہ کے زیرین حصہ پر کی جلد کی عدم حسیت ہیں۔ ارب (Erb) کی رائے کے مطابق کاندھے کے جوڑ کے التہاب کے بعد اس عصب کا التہاب واقع ہو سکتا ہے۔ جس کی وجہ التہاب کا عصب تک پہنچنا ہے۔ ڈلٹائڈیس کا شلل بازو کے افقی لیول تک دور لانے کو ناممکن بنا دیتا ہے۔ ٹیریز مائنر کے شلل کو جو اس شلل کے ساتھ واقع ہوتا ہے۔ آسانی سے ظاہر نہیں کیا جا سکتا۔

ہلٹن (Hilton) نے ایگزلری نرو کو اُس قانون کی مثال بتایا ہے۔ جو اُس نے خود پیش کیا تھا۔ وہ یہ ہے۔ کہ انہی اعصاب کے تنے جن کی شاخیں کسی جوڑ کو حرکت دینے والے عضلوں کے گروہوں کو رسد پہنچاتی ہیں۔ انہی عضلوں کے منتہاؤں کے اوپر کی جلد کو اعصابی رسد پہنچاتے ہیں۔ اور جوڑ کا اندرون اسی ذریعہ سے اپنے اعصاب حاصل کرتا ہے'۔ اس طرح سے وہ اس واقع کی تصریح کرتا ہے۔ کہ ملتہب جوڑ سخت ہو جاتا ہے۔

میڈین نرو پیش بازو کے زخموں میں مجروح ہو سکتا ہے۔ ایسے حالات میں ساری انگلیوں کے دوسرے پوروں اور شہادت کی اور بیچ کی انگلیوں کے اختتامی پوروں کی خمیدہ ہونے کی طاقت ضائع ہو جاتی ہے۔ انگوٹھی کی انگلی اور چھوٹی انگلی کے اختتامی پوروں کا انقباض فلکسر ڈیجیٹورم پرو فنڈس کے اُس حصے کی وجہ سے

واقع ہوتا ہے۔ جس کو النر نرو رسد پہنچاتا ہے۔ قربی پوروں کو خم کرنے کی طاقت انٹر آسیائی عضلوں کی وجہ سے ہوتی ہے۔ انگوٹھے کو نہ خمیدہ کیا جا سکتا ہے۔ نہ مقابل لایا جا سکتا ہے (opposed)۔ اور یہ توسیع اور تقریب کی حالت میں قایم ہو جاتا ہے۔ پیش بازو کو پٹ کرنے کی طاقت زائل ہو جاتی ہے۔ بریکیو ریڈی ایلس میں پیش بازو کو نصف پٹ ہونے کی وضع میں لانے کی طاقت موجود ہوتی ہے۔ لیکن اس کو اس حد سے زیادہ پٹ نہیں کیا جا سکتا۔ اگر ہاتھ کو پہلے سے فلکسر کارپائی النیرس کے فعل کے ذریعہ نزدیک لے آئیں۔ تو پہنچے کو خم کیا جا سکتا ہے۔ انگوٹھے۔ شہادت کی انگلی۔ بیچ کی انگلی۔ اور انگوٹھی کی انگلی کے جانبی نصف کی اگلی سطحوں۔ اور انہی انگلیوں کے آخری دو پوروں کی پچھلی سطحوں پر طاقتِ حس کا فقدان یا کمی ہوتی ہے۔ سوائے انگوٹھے کے جس میں نقصانِ حس بعدی پور کی پشت تک محدود ہوتا ہے۔ مزمن مریضوں میں انٹر آسیائی عضلوں کا بے روک فعل بین سلامی جوڑوں میں پیچھے کی طرف خلع پیدا کرتا ہے۔ انگوٹھا پسارا ہوا اور شہادت کی انگلی کی طرف نزدیک آیا ہوا ہوتا ہے۔ نہ خمیدہ کیا جا سکتا ہے۔ نہ دور کیا جا سکتا ہے۔ اور کسی انگلی کے دو بدو لایا نہیں جا سکتا۔ اس لئے بندر جیسا ہاتھ پیدا ہو جاتا ہے۔ لیکن زیادہ عام بات یہ ہے۔ کہ یہ عصب انولر (annular) لیگامنٹ سے ذرا اوپر مجروح ہو۔ اس صورت میں انگلیوں کو خم کرنے اور پیش بازو کو پٹ کرنے کی طاقت قائم رہتی ہے جبتک کہ خم کن وتر بھی کاٹ نہ دیئے جاتے ہیں۔ اس ضرر سے ہاتھ کے استعمال میں بہت کمی واقع ہوتی ہے۔ کیونکہ ابہامی فراز (thenar eminence) کے عضلوں کے گھلنے کے علاوہ ان پرورشی تغیرات کی وجہ سے بڑی تکلیف واقع ہوتی ہے۔ جو بے حس جلد اور انگلیوں کے بے حس ناخنوں کے قریب واقع ہوتے ہیں۔ اگر ضرر پہنچے کے جوڑ سے ذرا اوپر ہو۔ تو میڈین نرو کے کٹے ہوئے سروں کو جوڑنے کی خاطر اس کو کھول کر نمایاں کرنے کے لئے پامیرس لانگس (palmaris longus) کے وتر کے کہیری پہلو کے ساتھ ساتھ شگاف لگانا چاہیئے۔ جو اس عصب کے لئے راہ نما کا کام دیتا ہے۔ (تصویر 704, F)۔

النر نرو بھی پیش بازو کے زخموں میں مجروح ہو سکتا ہے۔ اس قسم کے

عضر سے النا کی طرف خم کردگی کی طاقت کم ہو جاتی ہے۔ اور پہنچے کو خم کرنے کی کوشش کرنے پر فلکسر کارپائی النیرس کے تشلل کی وجہ سے ہاتھ ریڈیس کی جانب کو کھنچ آتا ہے۔ انٹراسیائی عضلوں کے تشلل کی وجہ سے انگلیاں پھیلائی نہیں جا سکتیں۔ اور اسی سبب سے انگلیاں اور خاصکر انگوٹھی کی اور چھوٹی انگلیاں نہ بعد رسغی سلامی (metacarpo-phalangeal) جوڑوں پر خم کی جا سکتی ہیں۔ اور نہ بین سلامی جوڑوں پر پساری جا سکتی ہیں۔ اور مقابلہ کرنے والے عضلوں کے فعل کی وجہ سے ہاتھ جانور کے پنجے کی شکل اختیار کر لیتا ہے۔ چھوٹی اور انگوٹھی کی انگلیوں میں خمیدہ ہونے کی طاقت جاتی رہتی ہے۔ اور انگوٹھے کو نزدیک لایا نہیں جا سکتا۔ تحت ابہامی فراز (hypothenar eminence) کے عضلے گھل جاتے ہیں۔ اس عصب سے رسد پانے والی جلد میں حس ضائع یا کم ہو جاتی ہے۔ پیش بازو کے زیریں حصے میں اس عصب کو نمایاں کرنے کے لئے ایک شگاف فلکسر کارپائی النیرس کے وتر کے جانبی کنارے کے ساتھ ساتھ لگانا چاہئے۔ اس سے عصب النر آرٹری کے وسطانی پہلو پڑا ہوا ملیگا۔ (تصویر 704, D)۔ یہ عصب کاندھے کے خلع یا ہیومرس کی جراحی گردن کے کسر کی صورتوں میں بھی ماؤف ہو سکتا ہے۔ اگر عنقی پسلی (cervical rib) موجود ہو تو اکثر اوقات ان عضلوں کا گھلنا دیکھا جاتا ہے جو اس سے رسد حاصل کرتے ہیں اور اس پلکسس کا زیریں سرا اس پسلی اور پہلی صدری پسلی کے درمیان سے گزرتا ہو۔

ریڈیل نرو (musculospiral) اکثر مجروح ہوتا ہے۔ ہیومرس کیساتھ اس کا قریبی تعلق ہونے کی وجہ سے یہ اس ہڈی کے کسروں میں ٹوٹ جاتا ہے۔ یا مجروح ہوتا ہے۔ یا اس دشبذ (callus) میں پھنس (involved) جاتا ہے جو بعد کو کسر کے گرد بنتا ہے۔ اس طرح عصب دب جاتا ہے۔ اور اس کے افعال 966 میں خلل آجاتا ہے۔ یہ عصب ٹھوکروں یا چوٹوں کی وجہ سے ہڈی کے مقابل چوٹ کھا سکتا ہے۔ یا بازو کے زخموں میں ٹوٹ سکتا ہے۔ جب یہ مشلول ہو جاتا ہے۔ تو ہاتھ پہنچے پر خم کھا جاتا ہے۔ اور لجلجا ہو کر گر جاتا ہے۔ اس حالت کو **استرخاء الید** (wrist drop) کہتے ہیں۔ انگلیاں بھی خمیدہ ہوتی ہیں۔ اور ان کو پسارنے کی کوشش کرنے سے صرف آخری دو پور لمبرائیکل اور انٹراسیس عضلوں کے فعل کی وجہ سے پسر جاتے ہیں۔ پہلے پور خمیدہ رہتے ہیں پہنچے کو پسارنے کی

طاقت بالکل نہیں ہوتی۔ جب پیش بازو کو بازو پر پسارا جاتا ہے۔ تو چت کرنے کی طاقت بالکل معدوم ہوتی ہے۔ لیکن اگر پیش بازو کو اتنا خم کیا جائے۔ کہ بائسپس بریکیائی کا فعل ہو سکے۔ تو یہ ایک خاص حد تک ممکن ہو گا۔ اگر ضرر عصب کو اس کے آغاز کے قریب پہنچا ہے۔ تو ٹرائی سپس بریکی آئی کے شلل کی وجہ سے پیش بازو کو پسارنے کی طاقت زائل ہو جاتی ہے۔ ان اصابتوں میں جو دباؤ سے پیدا ہوتی ہیں۔ جس پر کوئی اثر نہیں ہوتا۔ عصب کا سخت ضرر اس رقبہ کی عدم حسیّت کا باعث ہوتا ہے۔ جس کو ریڈیل نرو کی اوپری شاخ رسد پہنچاتی ہے۔ اور اگر ضرر زیادہ اوپر واقع ہوا ہے۔ تو بالائی بازو کے جانبی رخ اور پیش بازو کی پشت پر بھی عدم حسیّت ہوتی ہے۔ (پوسٹیریر بریکیل اور ڈارسل انٹی بریکیل کوٹینیس شاخیں)۔ وہ عضلے بھی جن کو ریڈیل نرو کی عمقی شاخ رسد پہنچاتی ہے۔ مزمن رصاصی سمیت میں ماؤف ہونے کی خاص صلاحیت رکھتے ہیں۔ اس صورت میں غالباً مرض میڈلا اسپائی نیلس کے اینٹیریر کالم کے خلیوں میں ہوتا ہے *

ریڈیل نرو کو بہترین طور پر ایک شگاف کے ذریعہ نمودار کیا جا سکتا ہے۔ جو بریکیو ریڈی ایلس کے وسطانی کنارے کیساتھ ساتھ کہنی کے جوڑ کے لیول سے ذرا اوپر لگایا جائے (تصویر 704,A)۔ جلد اور اوپری ردا کو کاٹنا اور عمقی ردا کو عیاں کرنا ہوتا ہے۔ ردا کے اندر کے سفید خط کو جو اس عضلہ کے کنارے کو ظاہر کرتا ہے۔ واضح کرنا اور ردا کو اس خط میں کاٹنا چاہئے۔ بریکیو ریڈی ایلس کو اٹھانے پر عصب اس کے اور بریکی ایلس کے درمیان پڑا ہوا ملے گا۔ ریڈیس کے پیچھے کے رخ پر یا جانبی پہلو پر جو شگاف لگیں۔ ان کو اس کی گردن تک کبھی نہ لیجانا چاہئے۔ کیونکہ ریڈیل نرو کی عمقی شاخ کٹ جائے گی۔

ہاتھ اور انگلیوں پر جلدی اعصاب کی تقسیم بہت تغیر پذیر ہوتی ہے۔

× ملاحظہ ہو مضمون۔ عصبی ضررات کے اصابتوں میں ارادی حرکات (Voluntary movements in cases of nerve lesions) از ایف وڈ جونز (F. Wood Johnes) مندرجہ رسالہ تشریح (Journal of Anatomy) جلد ۵۴ (vol. liv) حصہ اول (part i)۔

اوران کا علم خاصی سریریاتی اہمیت رکھتا ہے۔ اسٹاپفورڈ (Stopford)[+] نے بالائی جارحہ کے گولی کے زخموں کے ۱۰۰۰ مریضوں کی تحقیقات کے بعد بیشتر تغیرات کو بیان کیا اور ان کا جدول بنایا ہے۔ عام طور پر کہا جا سکتا ہے۔ کہ اگلی سطح پر عصبی ترتیب مستقل اور ایسی ہی ہوتی ہے جیسی کہ اس متن میں بیان ہوئی۔ ہاتھ اور انگلیوں کی پشت پر زیادہ تغیرات واقع ہوتے ہیں۔ اور خاصکر کعبرہ کی طرف جہاں سوپرفیشیل ریڈیل (اوپری کعبری = superficial radial)، ظہری پیش بازوئی جلدی (dorsal antibrachial cutaneous) اور جانبی پیش بازوئی جلدی (lateral antibrachial cutaneous) اعصاب سب کے سب عصبی رسد میں مختلف حصہ لیتے ہیں۔

صدری اعصاب کی اگلی ڈویژنیں

صدری اعصاب کی اگلی ڈویژنیں (تصویر 941) ہر طرف تعداد میں بارہ ہیں۔ ان میں سے گیارہ تو پسلیوں کے درمیان واقع ہیں۔ اور اس لئے بین ضلعی (intercostal) کہلاتی ہیں۔ بارھویں آخری پسلی کے نیچے واقع ہے۔ ہر ایک عصب مشارکی تنے کے متصل عقدہ کے ساتھ ایک رماوی (grey) اور ایک سفید (white) ریمس کمونی کینس (ramus communicans) کے ذریعہ ملا ہوا ہے۔ بین ضلعی اعصاب زیادہ تر سینہ اور شکم کی دیواروں میں پھیلتے ہیں۔ اور دوسرے نخاعی اعصاب کی اگلی ڈویژنوں سے یہ فرق رکھتے ہیں۔ کہ ہر ایک عصب ایک الگ ممر اختیار کرتا ہے۔ یعنی کوئی ضفیرہ نہیں بناتا۔ پہلے دو اعصاب اپنی صدری شاخوں کے علاوہ جارحہ بالا کو ریشے مہیا کرتے ہیں۔ دوسرے چار اعصاب اپنی تقسیم میں سینہ کی دیواروں تک محدود ہیں۔

[+] J.S.B. Stopford, journal of anatomy, vol. liii, oct. 1918

زیریں پانچ صدر اور شکم کی دیواروں کو رسد پہنچاتے ہیں۔ زیریں سات ڈایافرام کو حرکی اور حسی دونوں قسم کے ریشے دیتے ہیں۔ بارھواں عصب شکمی دیوار اور سرین کی جلد میں پھیلتا ہے۔

بالائی صدری اعصاب۔ پہلے صدری عصب کی اگلی ڈویژن ایک بڑی اور ایک چھوٹی شاخ میں تقسیم ہوتی ہے۔ بڑی شاخ آرٹیریا انٹرکاسٹیلس سوپریما (arteria intercostales suprema) کے جانبی پہلو پر پہلی پسلی کی گردن کے سامنے صعود کرتی ہے۔ اور عضدی ضفیرہ میں داخل ہوتی ہے (صفحہ 953)۔ چھوٹی شاخ پہلا بین ضلعی عصب ہے۔ جو پہلی بین ضلعی فضا کے ساتھ ساتھ جاتا ہے اور سینہ کے اگلے رخ پر صدر کی اگلی جلدی شاخ بن کر ختم ہوتا ہے۔ کبھی کبھی یہ اگلی جلدی شاخ موجود نہیں ہوتی۔ عموماً پہلا بین ضلعی عصب کوئی جانبی جلدی شاخ نہیں دیتا بلکہ بعض اوقات بین ضلعی عضدی (intercostobrachial) کے ساتھ ربط کرنے کے لئے ایک چھوٹی شاخ بھیجتا ہے۔ پہلا صدری عصب اکثر دوسرے عصب سے ایک ربطی شاخچہ پاتا ہے۔ یہ شاخچہ دوسری پسلی کی گردن کے اوپر صعود کرتا ہے۔

دوسرے۔ تیسرے۔ چوتھے۔ پانچویں اور چھٹے صدری اعصاب کی اگلی ڈویژنیں بین ضلعی عروق کے نیچے بین ضلعی فضاؤں میں آگے کی طرف جاتی ہیں۔ (تصویر 942) سینہ کی پشت پر یہ پلورا (pleura) اور پچھلی بین ضلعی جھلیوں کے درمیان واقع ہوتی ہیں۔ لیکن آخر الذکر کو چھیدتی ہیں 967 اور پسلی کے وسط تک بین ضلعی عضلوں کے دو مستویوں کے درمیان جاتی ہیں۔ پھر یہ انٹرکاسٹل انٹرنس (intercostal internus) عضلوں کے جرم میں داخل ہوتی ہیں۔ اور ان کے ریشوں کے اندر ضلعی کرّیوں تک جا کر ان عضلوں کی اندرونی سطحوں پر پہنچتی ہیں۔ اور ان کے اور پلورا کے درمیان واقع ہوتے ہیں۔ اسٹرنم کے قریب انٹرنل میمری آرٹری اور ٹرانسورسس تھوریسس (transversus thoracis) عضلہ کے سامنے تقاطع کرتی ہیں۔ اندرونی بین ضلعی عضلوں اور اگلی بین ضلعی جھلیوں اور پکٹورلیس میجر عضلہ کو چھیدتی ہیں۔ اور اب ان کا نام صدر کے اگلے جلدی اعصاب ہو جاتا ہے۔ یہ پستان اور

FIG. 941.—A diagram showing the distribution of the cutaneous nerves on the front of the trunk.

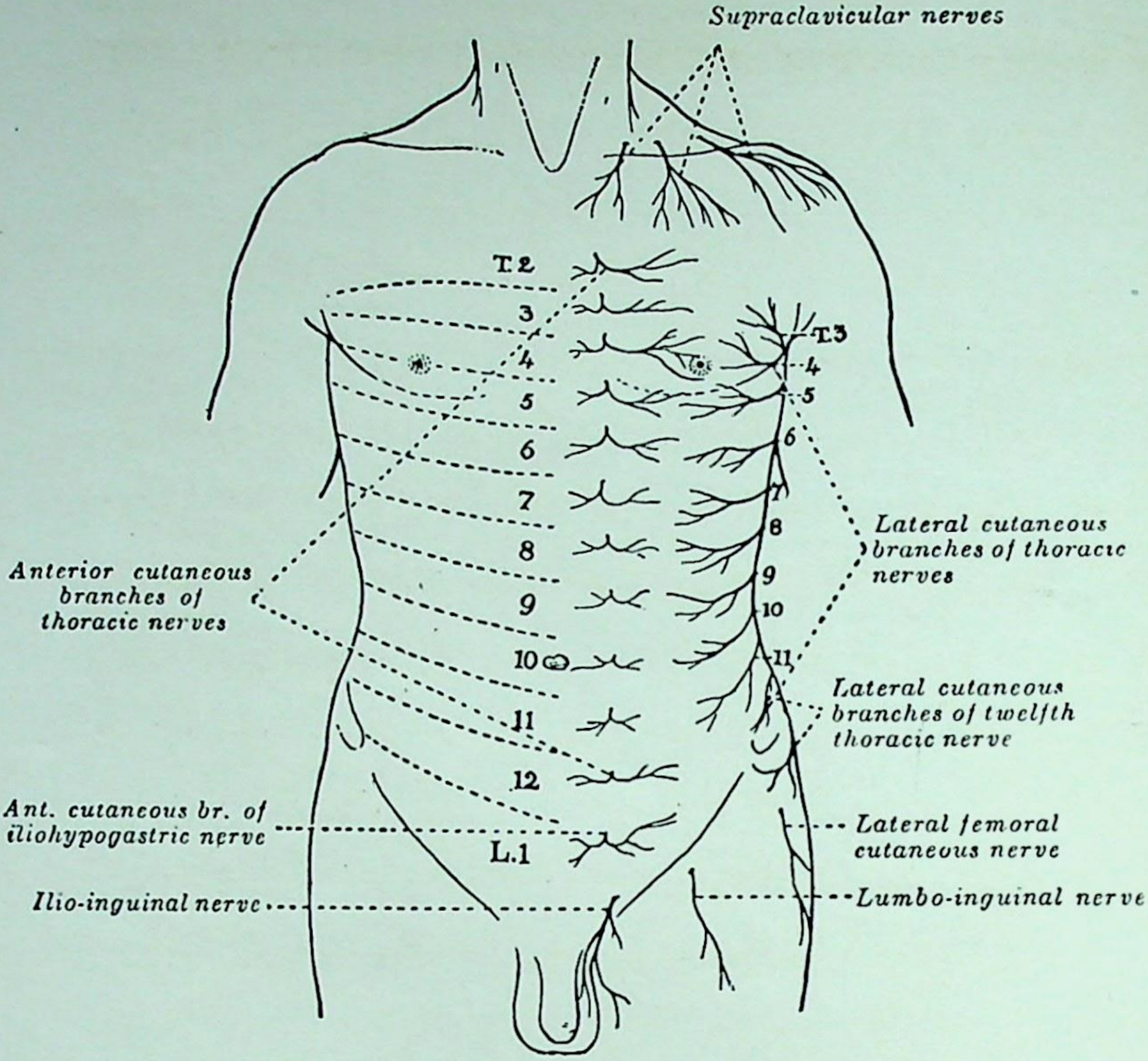
Supraclavicular nerves
T.2
3
4
5
6
7
8
9
10
11
12
L.1
T.3
4
5
6
7
8
9
10
11
Anterior cutaneous branches of thoracic nerves
Lateral cutaneous branches of thoracic nerves
Lateral cutaneous branches of twelfth thoracic nerve
Ant. cutaneous br. of iliohypogastric nerve
Lateral femoral cutaneous nerve
Ilio-inguinal nerve
Lumbo-inguinal nerve

FIG. 942.—A diagram of the course and branches of a typical intercostal nerve.

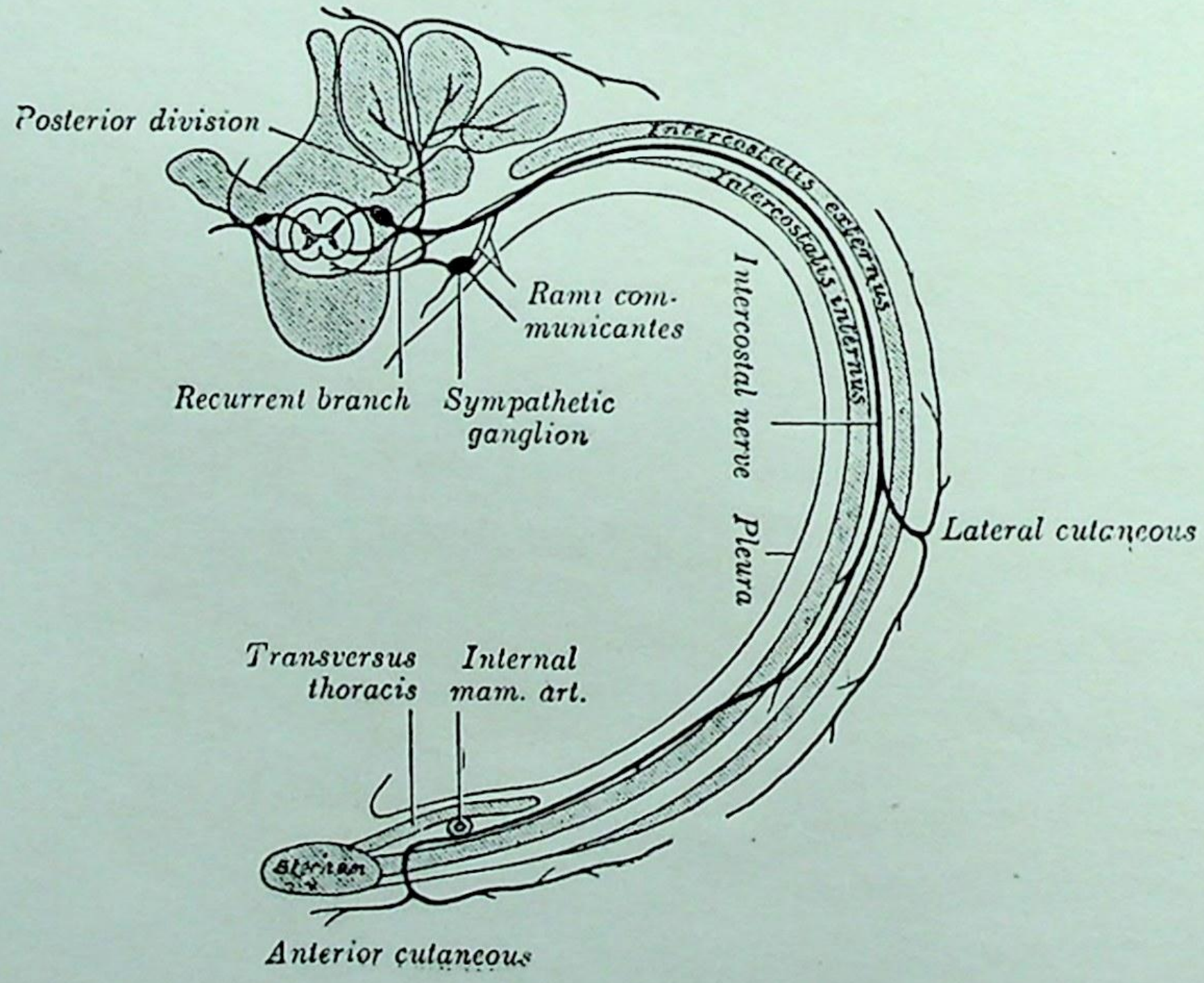
Posterior division
Intercostalis externus
Intercostalis internus
Rami communicantes
Recurrent branch
Sympathetic ganglion
Intercostal nerve
Pleura
Lateral cutaneous
Transversus thoracis
Internal mam. art.
Sternum
Anterior cutaneous

سینہ کے اگلے رخ کی جلد کو رسد پہنچاتے ہیں۔ دوسرے عصب کی اگلی جلدی شاخ عنقی ضفیرہ کے اگلے فوق ترقوی (supraclavicular) اعصاب کیساتھ ملتی ہے۔

شاخیں۔ بہت سی نازک عضلی شاخیں بین ضلعی عضلوں، زیر ضلعی عضلوں، لیویٹریز کاسٹیرم (lavetores costarum)، سرّیٹس پوسٹیریر سوپیریر اور ٹرانسورسس تھوریسیس کو رسد پہنچاتی ہیں۔ سینہ کے اگلے رخ پر ان شاخوں میں سے ضلعی کریوں کا تقاطع ایک بین ضلعی فضا سے دوسری تک کرتی ہیں۔

ہر ایک بین ضلعی عصب سوائے پہلے کے۔ فقری ستون اور اسٹرنم کے درمیان تقریباً وسط میں ایک **جانبی جلدی شاخ** (lateral cutaneous branch) دیتا ہے۔ یہ شاخیں بیرونی بین ضلعی عضلوں کو چھیدتی ہیں۔ سرّیٹس انٹیریر کی انگشتیوں کے درمیان گزرتی ہیں۔ اور دوسرے بین ضلعی عصب کی جانبی جلدی شاخ کے سوا ایک اگلی اور ایک پچھلی شاخ میں تقسیم ہوتی ہیں۔ **اگلی شاخیں** پیکٹورلیس میجر کے کنارے پر آگے کو جاتی ہیں۔ اور جلد اور پستان کو شاخچے دیتی ہیں۔ پانچویں اور چھٹے اعصاب کی شاخیں آبلیکس اکسٹرنس ایبڈامینس (obliquus externus abdominis) کی بالائی انگشتیوں کو شاخچے دیتی ہیں۔ **پچھلی شاخیں** پیچھے کو جاتی ہیں۔ اور اسکیپولا اور لیٹسی مس ڈارسائی کے اوپر کی جلد کو رسد پہنچاتی ہیں۔

دوسرے بین ضلعی عصب کی جانبی جلدی شاخ **بین ضلعی عضدی عصب**
(intercosto-brachial nerve) کہلاتی ہے۔ (تصویر 939)۔ یہ بغل کا تقاطع
کر کے بازو کے وسطانی پہلو کو جاتی ہے۔ اور وسطانی عضدی جلدی عصب 968
(medial brachial cutaneous nerve) کی ایک شاخک کے ساتھ ملتی ہے۔
پھر یہ فیشیا بریکیائی (fascia brachii) کو چھیدتی ہے۔ بازو کے وسطانی اور
پچھلے حصوں کے بالائی نصف کی جلد کو رسد پہنچاتی ہے۔ اور کعبری عصب
(radial nerve) کی پچھلی عضدی جلدی (posterior brachial cutaneous)
شاخ کے ساتھ ربط کرتی ہے۔ بین ضلعی عضدی عصب کی جسامت وسطانی

عضدی جلدی عصب کی جسامت کے ساتھ معکوس نسبت رکھتی ہے۔ بعض اوقات تیسرے بین ضلعی عصب کی جانبی جلدی شاخ کے اگلے حصے میں سے ایک دوسرا بین ضلعی عضدی عصب نکلتا ہے۔ یہ بغل اور بازو کے وسطانی پہلو کو رسد پہنچاتا ہے۔

زیرین صدری اعصاب۔ ساتویں۔ آٹھویں۔ نویں۔ دسویں۔ اور گیارھویں صدری اعصاب کی اگلی ڈویژنیں آگے کی طرف بین ضلعی فضاؤں سے شکمی دیوار کے اندر چلی جاتی ہیں۔ بین ضلعی فضاؤں کے اگلے سروں تک ان کی ترتیب وہی ہے۔ جو بالائی کی ہے۔ یہاں یہ ڈائفرام اور ٹرانسورسس ایبڈومینس (transversus abdominis) کے آغازوں کے درمیان گزر کر شکمی دیوار میں جاتی ہیں۔ اور آبلیکس انٹرنس اور ٹرانسورسس ایبڈومینس کے درمیان آگے کو جاتی ہیں۔ اور رکٹس ایبڈومینس (rectus abdominis) کے غلاف میں داخل ہوتی ہیں۔ یہ رکٹس ایبڈومینس کو رسد پہنچاتی ہیں۔ اور اگلے جلدی اعصاب بن کر ختم ہوتی ہیں۔ جو شکم کے سامنے کی جلد میں پھیلتے ہیں۔ زیرین بین ضلعی اعصاب بین ضلعی عضلوں اور شکمی عضلوں کو رسد پہنچاتے ہیں۔ اور آخری تین اعصاب سریٹس پوسٹریر انفیریر کو شاخیں دیتے ہیں۔ ان کے ممر کے وسط کے قریب ان میں سے جانبی جلدی شاخیں نکلتی ہیں۔ یہ شاخیں بیرونی بین ضلعی عضلوں اور آبلیکس اکسٹرنس ایبڈومینس کو اسی خط میں چھیدتی ہیں۔ جس میں بالائی صدری اعصاب کی جانبی جلدی شاخیں۔ اور اگلی اور پچھلی شاخوں میں تقسیم ہوتی ہیں۔ جو شکم اور پشت کی جلد میں بالترتیب پھیلتی ہیں۔ اگلی شاخیں آبلیکس اکسٹرنس ایبڈومینس کی انگشتیوں کو بھی شاخچے دیتی ہیں۔ اور نیچے اور آگے کی طرف رکٹس ایبڈامینس کے کنارے کے قریب تک چلی جاتی ہیں۔ پچھلی شاخیں لیٹسی مس ڈارسائی کے اوپر کی جلد کو رسد پہنچانے کے لئے پیچھے کی طرف جاتی ہیں۔

بارھویں صدری عصب کی اگلی ڈویژن دوسروں سے بڑی ہے۔ اور اکثر پہلے قطنی عصب کو ایک ربطی شاخ دیتی ہے۔ یہ بارھویں پسلی کے زیرین کنارے کے ساتھ ساتھ زیر ضلعی شریان (subcostal artery)

کے ہمراہ جاتی ہے۔ اور جانبی قطنی ضلعی محراب (lumbocostal arch) کے
نیچے سے گزرتی ہے۔ پھر یہ گروہ کے پیچھے اور کواڈریٹس لمبورم کے بالائی
حصے کے سامنے جاتی ہے۔ ٹرانسورسس (transversus) کے پچھلے وتر عریض
کو چھیدتی ہے۔ اور اس عضلہ اور آبلیکس انٹرنس کے درمیان آگے کو جاکر
اسی طرح پھیلتی ہے جس طرح زیرین بین ضلعی اعصاب۔ یہ قطنی ضفیرہ کے
حرقفی خثلی (iliohypogastric) عصب کے ساتھ ربط کرتی ہے۔ اور پیرمیڈی الیس 969
(pyramidialis) کو ایک شاخ دیتی ہے۔ بارھویں صدری عصب کی جانبی جلدی
شاخ آبلیکس انٹرنس اور آبلیکس اکسٹرنس کو چھیدتی ہے۔ آخر الذکر عضلے کی زیرترین
دہجی کو ایک شاخچہ دیتی ہے۔ مقدم بالائی حرقفی شوکہ (anterior superior
iliac spine) سے تقریباً ۵ سنٹی میٹر پیچھے حرقف کے عرف (crest) پر نزول
کرتی ہے۔ (تصویر 949)۔ اور سرین کے اگلے حصے کی جلد میں پھیلتی ہے۔
اس کی بعض رشتکیں نیچے فخذ کے بڑے طروخا (trochanter) تک پہنچتی ہیں۔

تشریح اطلاقی۔ زیرین سات صدری اعصاب اور پہلے قطنی عصب کی حرقفی خثلی شاخ شکمی دیوار کی جلد کو رسد پہنچاتی ہے۔ یہ اعصاب نیچے کی طرف اور آگے کے طرف ایک دوسرے سے کافی طور پر ایک ہی فاصلہ پر رہ کر جاتے ہیں۔ چھٹا اور ساتواں عصب فم معدہ (pit of the stomach) کے اوپر کی جلد کو رسد پہنچاتے ہیں۔ آٹھواں عصب تقریباً رکٹس ایبڈامینس کے وسطی وتری نقش کے مقام سے مطابقت رکھتا ہے۔ دسواں ناف سے۔ حرقفی خثلی عظم عانہ (os pubis) اور زیرجلدی اربی حلقہ (subcutaneous inguinal ring) کے اوپر کی جلد کو رسد پہنچاتا ہے۔ بہت سی ایسی بیماریوں میں جو عصبی تنوں کو ان کے آغازوں پر یا انکے قریب ماؤف کرتی ہیں۔ درد اُن کے محیطی اختتاموں کی طرف معکوس ہوتا ہے۔ چنانچہ مہروں کی پاٹ (Pott) کی بیماری میں پیٹ کا درد اکثر ہوا کرتا ہے جب خراش اعصاب کے ایک ہی جوڑے تک محدود ہوتی ہے۔ تو وہ اثر جس کی شکایت کی جاتی ہے۔ اکثر کسے جانے کا احساس ہوتا ہے۔ گویا کہ شکم کے گرد ایک رسی بندھی ہوئی ہے۔ اور ان اصابتوں میں کسے جانے کے حس کا مقام فقری ستون میں بیماری کی جگہ کا

تعین کرنے میں مدد دیتا۔ جب ہڈی کی بیماری زیادہ پھیلی ہوئی ہوتی ہے۔ اور دو یا زیادہ اعصاب مبتلا ہوتے ہیں۔ تو پیٹ میں زیادہ عام اور پھیلا ہوا درد محسوس ہوتا ہے۔

یہ بات یاد رکھنی چاہیئے۔ کہ وہ اعصاب جو شکم کی دیوار کو رسد پہنچاتے ہیں عضلہ کے ان مستویوں کو بھی رسد پہنچاتے ہیں۔ جن سے شکمی دیوار کا بیشتر حصہ بنتا ہے۔ لہذا ہر اس خراش کا نتیجہ جو شکم کی جلد میں جلدی شاخوں کے محیطی سروں کو پہنچتی ہے۔ فوراً یہ ہوتا ہے۔ کہ شکمی عضلوں کا معکوس تشنج واقع ہوتا ہے۔ عضلوں اور جلد دونوں کی رسد کا ایک ہی منبع سے ہونا شکمی احشاء کو ضرر سے بچانے میں اہمیت رکھتا ہے۔ اگر عضلے سخت تشنج کی حالت میں ہوں تو شکم پر شدید ضرب بھی احشاء کو کوئی ضرر نہیں پہنچاتی حالانکہ ان صورتوں میں جب عضلوں پر حملہ بے خبری میں ہو۔ اور ضرب ان کے سکون میں ہونے کی صورت میں لگے تو ایسی چوٹ جو شکمی دیوار کو ضرر پہنچانے کے لئے بھی کافی نہ ہو۔ شکمی مشمولات میں سے بعض کے پھٹنے کا باعث ہوتی ہے۔ چنانچہ چوٹ کھاتے ہی فوری معکوس تشنج کے واقع ہونے کو جتنا اہم کہا جائے۔ کم ہے۔ اور جلدی اور عضلی ریشوں کا ایک ہی عصب کے اندر بہت قریبی تعلق رکھنا جلدی ریشوں میں محیطی تحریک پہنچنے پر عضلوں میں اس حالت کی نسبت بہت زیادہ تیز استجابت پیدا کر دیتا ہے۔ جس میں ریشوں کے دونوں سٹ الگ الگ منبعوں سے آتے ہوں۔

وہ اعصاب جو شکمی عضلوں اور جلد کو رسد پہنچاتے ہیں۔ اور زیریں بین ضلعی اعصاب سے نکلتے ہیں ان مشارکی اعصاب کے ساتھ خوب ملے ہوئے ہیں جو زیریں صدری عقدوں کے واسطے سے جن میں سے حشوی (splanchnic) اعصاب نکلتے ہیں۔ شکمی احشاء کو رسد پہنچاتے ہیں۔ اس کا نتیجہ یہ ہے۔ کہ شکمی احشاء کی وریدگی اور حاد التہاب باریطون میں شکمی دیوار کے عضلے زور سے سکڑ جاتے ہیں۔ اور جہاں تک ممکن ہو۔ شکمی مافیہ کو حالتِ سکون میں محفوظ رکھتے ہیں۔

قطنی اعصاب کی اگلی ڈویژنیں

قطنی اعصاب کی اگلی ڈویژنیں پہلی سے آخری تک جسامت میں بڑھتی جاتی ہیں۔ ان کے مبداؤں کے قریب مشارکی تنتے کے قطنی عقدوں سے

گرے ریمائی کمونی کینٹینز (grey rami communicantes) ان میں آملتے ہیں یہ فروع اُن لمبی نازک شاخوں پر مشتمل ہیں۔ جو فقری جسموں کے پہلوؤں کے گرد خصرۂ کبیر کے نیچے قطنی شریانوں کے ساتھ جاتی ہیں۔ ان کی ترتیب کسی قدر بے قاعدہ ہوتی ہے۔ ایک عقدہ دو قطنی اعصاب کو فروع دے سکتا ہے۔ یا ایک قطنی عصب دو عقدوں سے فروع پاتا ہے۔ پہلا اور دوسرا اور بعض اوقات تیسرا اور چوتھا قطنی عصب ایک ایک گرے کے مشارکی تنے کے قطنی حصے کے ساتھ ایک وہائٹ ریمس کمونی کینس کے ذریعہ ملے ہوئے ہوتے ہیں۔

قطنی اعصاب کی اگلی ڈویژنیں ترچھی ہو کر باہر کی طرف خصرۂ کبیر (psoas-major) کے پیچھے یا اس کی لچھیوں کے درمیان گذرتی ہیں۔ پہلے تین اعصاب اور چوتھے کے بیشتر حصہ سے قطنی ضفیرہ بنتا ہے۔ چوتھے عصب کا چھوٹا حصہ پانچویں کے ساتھ ملکر قطنی عجزی (lumbosacral) تنہ بناتا ہے۔ جو عجزی ضفیرہ کی ساخت میں مدد دیتا ہے۔ چوتھا عصب اس وجہ سے کہ یہ دونوں ضفیروں کے درمیان تحتی تقسیم ہوتا ہے۔ نروس فرکیلس (nervus furcalis) کہلاتا ہے*۔

قطنی ضفیرہ

970 قطنی ضفیرہ (تصویر 943) خصرۂ کبیر کے پچھلے حصے میں قطنی مہروں کے مستعرض زائدوں کے سامنے واقع ہے۔ یہ ضفیرہ پہلے تین اعصاب کی اگلی ڈویژنوں

---

* بیشتر حالتوں میں چوتھا قطنی عصب نروس فرکیلس ہوتا ہے۔ لیکن اکثر یہ ترتیب نہیں ہوتی۔ تیسرا عصب کبھی کبھی سب سے زیریں عصب ہوتا ہے جو قطنی ضفیرہ میں داخل ہوتا ہے۔ اس کے ساتھ ہی کچھ ریشے عجزی ضفیرہ کو دیتا ہے۔ اور اسطرح دو شاخی عصب (nervus furcalis) بناتا ہے۔ یا تیسرا اور چوتھا (دونوں) فرکل (furcal) اعصاب بن جاتے ہیں۔ جب ایسا ہوتا ہے۔ تو پلکسس اونچا یا پیش بستہ (prefixed) کہلاتا ہے۔ اس سے زیادہ مرتبہ پانچواں عصب قطنی اور عجزی ضفیروں کے درمیان تقسیم ہوتا ہے۔ اور نروس فرکیلس بناتا ہے۔ اور جب ایسا ہوتا ہے۔ تو ضفیرہ کو نیچا یا پس بستہ (postfixed) کہتے ہیں۔ یہ تغیرات ضروری طور پر عجزی ضفیرہ میں مطابقتی ترمیمیں پیدا کرتے ہیں۔

اور چوتھے نمبر عصب کی اگلی ڈویژن کے بیشتر حصے سے بنتا ہے۔ پہلا قطنی عصب آخری صدری عصب سے ایک شاخ پاتا ہے۔

وہ طریقہ جس میں یہ ضفیرہ مختلف موضوعوں میں مرتب ہے مختلف ہوتا ہے۔ لیکن معمولی حالت حسب ذیل ہوتی ہے۔ پہلا قطنی عصب جس میں آخری صدری کے ایک شاخچہ سے اضافہ ہو جاتا ہے۔ ایک بالائی اور ایک زیرین شاخ میں تقسیم ہوتا ہے۔ بالائی بڑی شاخ حرقفی خثلی (iliohypogastric) اور حرقفی اربی (ilioinguinal) اعصاب میں تقسیم ہوتی ہے۔ زیرین یعنی چھوٹی شاخ دوسرے قطنی کی ایک شاخ کے ساتھ مل کر تناسلی فخذی (genito femoral) عصب بناتی ہے دوسرے عصب کا باقی حصہ۔ تیسرا عصب۔ اور چوتھے عصب کا وہ حصہ جو اس ضفیرہ میں ملتا ہے۔ اگلی اور پچھلی شاخوں میں تقسیم ہوتے ہیں۔ دوسرے عصب کی اگلی شاخ تیسرے اور چوتھے کی اگلی شاخوں کے ساتھ ملکر ساد (obturator) عصب بناتی ہے۔ دوسرے اور تیسرے اعصاب کی پچھلی شاخوں میں سے ہر ایک، ایک چھوٹے اور ایک بڑے حصے میں تقسیم ہوتی ہے۔ چھوٹے حصے ملکر جانبی فخذی جلدی عصب (lateral femoral cutaneous nerve) بناتے ہیں۔ اور بڑے حصے چوتھے عصب کی پچھلی شاخ کے ساتھ مل کر فخذی عصب بناتے ہیں معین ساد (accessory obturator) عصب جب موجود ہوتا ہے۔ تیسرے اور چوتھے اعصاب کی اگلی شاخوں سے نکلتا ہے۔

اس لئے قطنی ضفیرہ کی شاخوں کو حسب ذیل مرتب کر سکتے ہیں۔

عضلی

حرقفی خثلی	(iliohypogastric)	1L.
حرقفی اربی	(ilio inguinal)	1L.
تناسلی فخذی	(genito femoral)	1, 2L.

پچھلی ڈویژنیں

جانبی فخذی جلدی	(lateral femoral cutaneous)	2, 3L.

2, 3, 4L. . . . . femoral فخذی

اگلی ڈویژنیں

2, 3, 4L. . . . . obturator ساد

3 4L. . . . . accessory obturator معین ساد

عضلی شاخیں بارھویں صدری اور پہلے تین یا چار قطنی اعصاب سے نکلتی اور مربعیہ قطنی (quadratus lumborum) میں پھیلتی ہیں۔ خصرۂ صغیر (psoas minor) میں پہلے کی شاخیں۔ اور خصرۂ کبیر اور حرقفیہ میں دوسرے، تیسرے اور چوتھے کمری اعصاب سے۔

حرقفی خثلی عصب پہلے کمری عصب سے نکلتا ہے (تصویر 971 یہ خصرۂ کبیر کے جانبی کنارے کے بالائی حصے سے نکلتا ہے۔ اور ترچھا ہو کر گردے کے پیچھے سے اور مربعیہ قطنی کے سامنے حرقف کے عرف تک جاتا ہے۔ پھر یہ ٹرانسورسس ایبڈامینس کے پچھلے حصے کو چھیدتا ہے۔ اور اس عضلہ اور آبلیکس انٹرنس کے درمیان ایک جانبی اور ایک اگلی جلدی شاخ میں تقسیم ہوتا ہے۔

جانبی جلدی شاخ آبلیکس انٹرنس اور آبلیکس اکسٹرنس کو حرقف کے عرف سے ذرا اوپر بارھویں صدری عصب کی حرقف والی شاخ کے تھوڑا پیچھے ایک مقام پر چھیدتی ہے۔ یہ سرین کے پہلو کے اگلے حصے کی جلد میں پھیلتی ہے۔

اگلی جلدی شاخ (تصویر 941) آبلیکس انٹرنس اور ٹرانسورسس کے درمیان جاتی اور ان دونوں عضلوں کو شاخچیاں دیتی ہے۔ پھر یہ آبلیکس انٹرنس کو ایک ایسے مقام پر چھیدتی ہے۔ جو پیشین بالائی حرقفی شوکہ سے تقریباً ۲ سنٹی میٹر وسطانی جانب ہے۔ زیر جلدی اربی حلقہ (subeutaneous inguinal ring) سے تقریباً ۳ سنٹی میٹر اوپر آبلیکس اکسٹرنس کے وتر عریض کو چھیدتی ہے۔ اور عظم عانہ (os pubis) سے اوپر شکم کی جلد میں پھیلتی ہے۔

حرقفی خثلی عصب آخری صدری اور حرقفی اربی اعصاب کے ساتھ ربط کرتا ہے۔

حرقفی اربی عصب جو حرقفی خثلی عصب سے چھوٹا ہے۔ اس کے سمیت پہلے قطنی عصب سے نکلتا ہے۔ (تصویر 943) - یہ حرقفی خثلی عصب کے ذرا نیچے

خصرۂ کبیر کے جانبی کنارے سے نکلتا ہے۔ اور ترچھے رخ میں مربعیۂ قطنی اور حرقفیہ کے بالائی حصے کے پار گزر کر ٹرانسورسس ایبڈامینس کو حرقف کے عرف کے اگلے حصے کے قریب چھیدتا ہے۔ اور حرقفی خثلی عصب کے ساتھ ربط کرتا ہے۔ پھر یہ آبلیکس انٹرنس کو چھیدتا ہے۔ اس کو شاخچیاں دیتا ہے۔ اور زیر جلدی اربی 971 حلقہ کے اندر سے حبل منوی (spermatic cord) کے ساتھ جاکر ران کے بالائی اور وسطانی حصے کی جلد اور مرد میں قضیب کی جڑ اور صفن (scrotum) کے بالائی حصے کی جلد میں (تصویر 941) اور عورت میں مانس پیوبس (mons pubis) یا جبل الزہرہ (mons veneris) اور شفۂ کبیر (labium majus) کو ڈھانکنے والی جلد میں پھیلتا ہے۔

حرقفی اربی عصب کی جسامت حرقفی خثلی کی جسامت کے ساتھ معکوس نسبت رکھتی ہے۔ کبھی کبھی یہ بہت چھوٹا ہوتا ہے۔ اور حرقفی خثلی عصب میں ملکر ختم ہوتا ہے۔ ایسی صورتوں میں حرقفی خثلی کی ایک شاخ حرقفی اربی کی جگہ لے لیتی ہے۔ یا آخر الذکر عصب بالکل غائب ہوتا ہے۔

تناسلی فخذی عصب (genitofemoral nerve) (تناسلی ساقی: genito crural) عصب پہلے اور دوسرے کمری اعصاب سے نکلتا ہے۔ (تصویر 943) یہ خصرۂ کبیر کے جرم کے اندر سے آگے کو اور نیچے کو ترچھے رخ میں جاتا ہے۔ اور اس کے وسطانی کنارے کے قریب تیسرے اور چوتھے کمری مہروں کے مقابل باہر آتا ہے۔ پھر یہ باریطون کے اوجھل خصرۂ کبیر کی سطح پر نزول کرتا ہے۔ اور حالب (ureter) کے پیچھے ترچھے رخ میں تقاطع کر کے اربی رباط (inguinal ligament) سے ایک تغیر پذیر فاصلہ پر بیرونی منوی (external spermatic) اور کمری اربی اعصاب میں تقسیم ہوتا ہے۔ تناسلی فخذی عصب اکثر اپنے آغاز کے قریب تقسیم ہوتا ہے۔ اور پھر اس کی دو شاخیں خصرۂ کبیر کے اندر سے الگ الگ نکلتی ہیں۔

بیرونی منوی عصب (تناسلی ساقی کی تناسلی شاخ- genital branch of genito crural) بیرونی حرقفی شریان کے زیرین سرے کا تقاطع کرتا ہے۔ اور

FIG. 943.—A plan of the lumbar plexus.

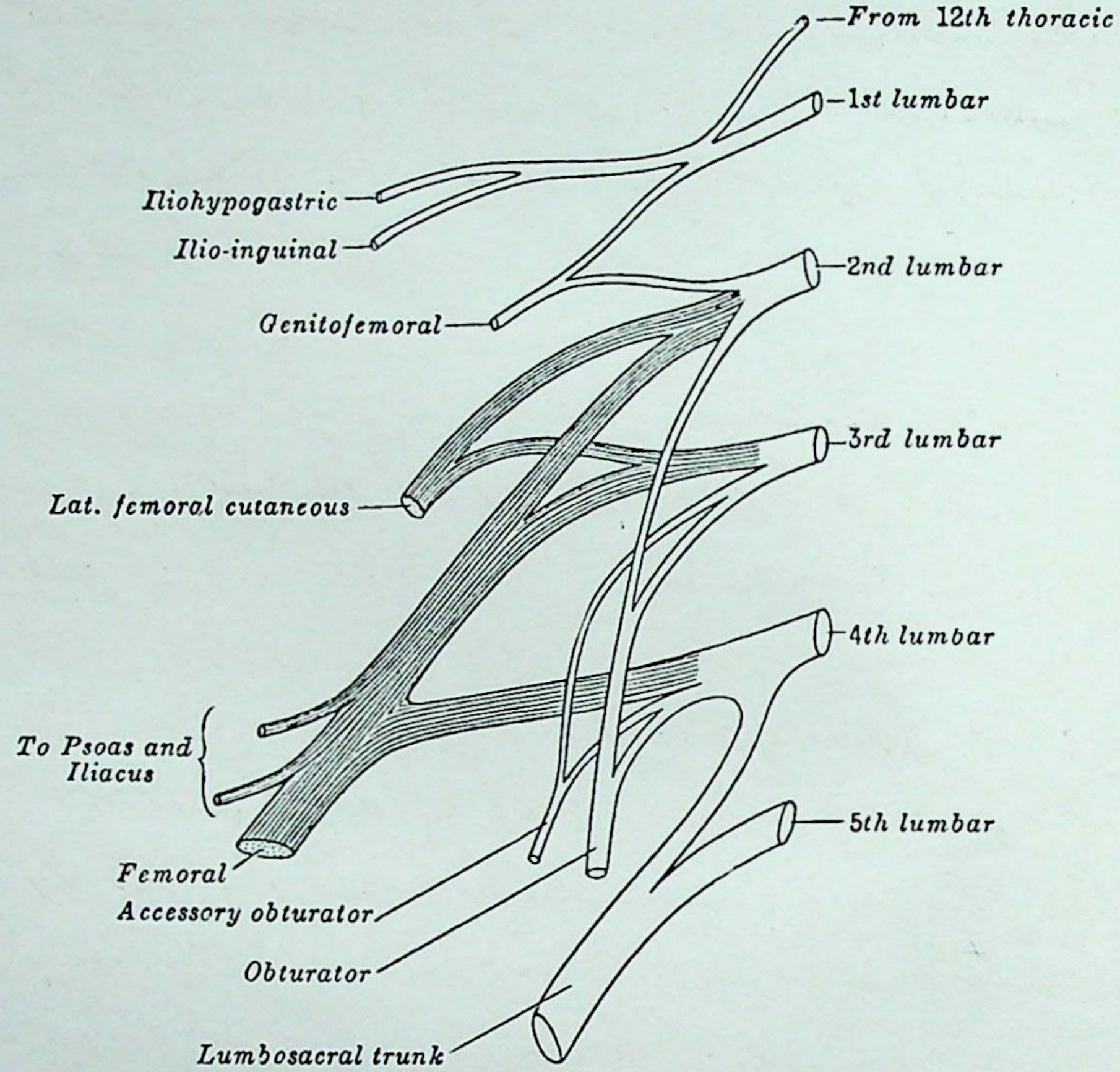
From 12th thoracic
1st lumbar
Iliohypogastric
Ilio-inguinal
2nd lumbar
Genitofemoral
3rd lumbar
Lat. femoral cutaneous
4th lumbar
To Psoas and Iliacus
5th lumbar
Femoral
Accessory obturator
Obturator
Lumbosacral trunk

Fig. 944.—The cutaneous nerves of the right lower extremity. Anterior aspect.

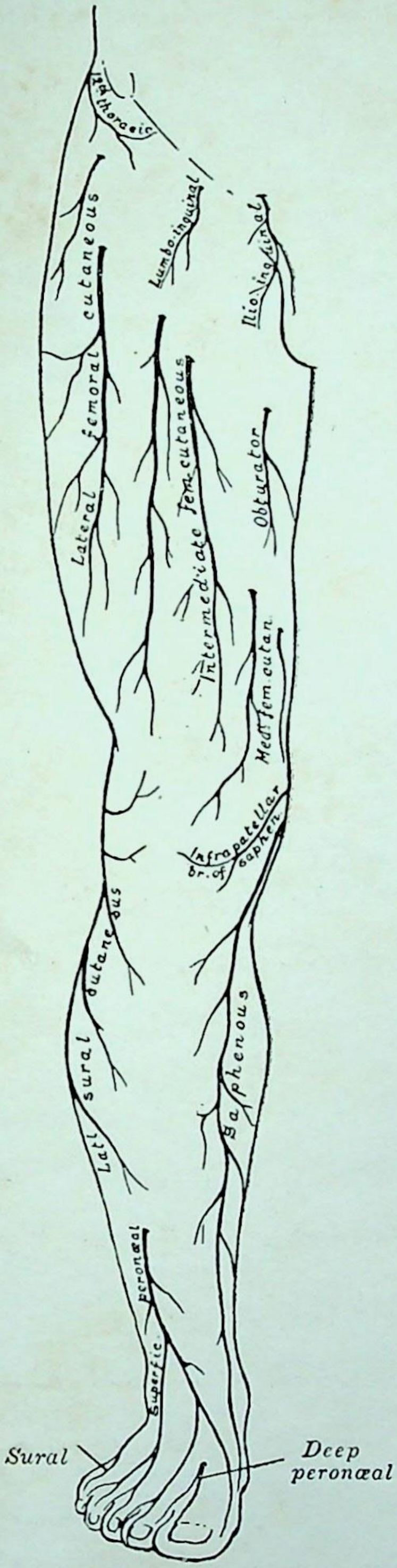
12th thoracic
Lateral femoral cutaneous
Lumbo-inguinal
Ilio-inguinal
Intermediate fem. cutaneous
Obturator
Med! fem. cutan.
Infrapatellar br. of saphen.
Lat! sural cutaneous
Saphenous
Superfic! peronæal
Sural
Deep peronæal

Fig. 945.—A diagram showing the segmental distribution of the cutaneous nerves of the right lower extremity. Anterior aspect.

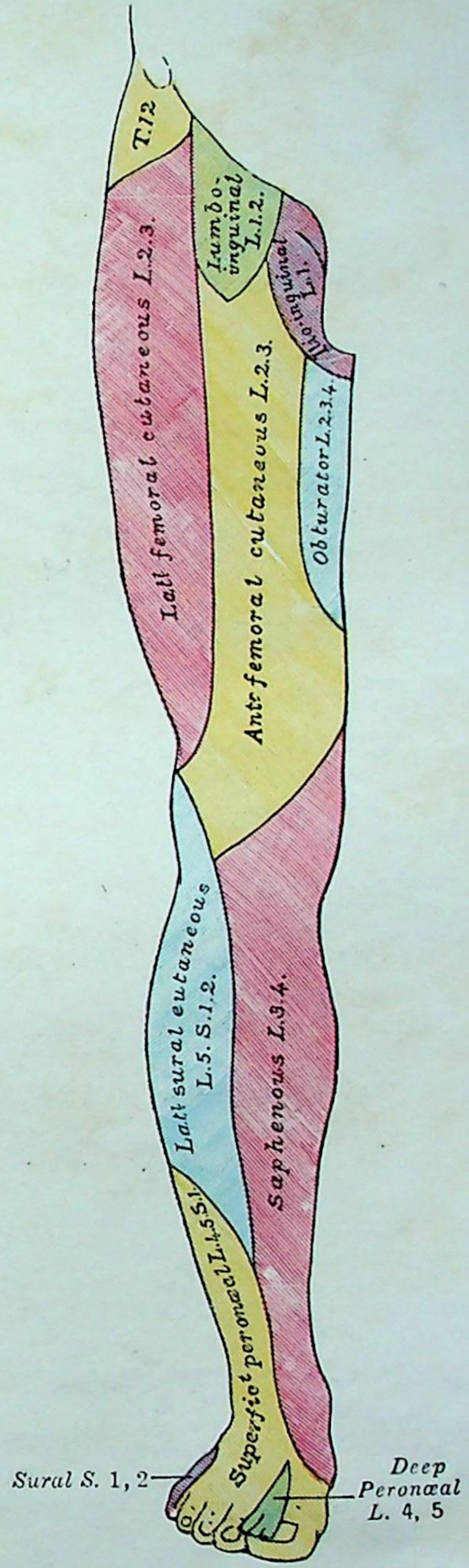
T.12
Lumbo-inguinal L.1.2.
Ilio-inguinal L.1.
Lat! femoral cutaneous L.2.3.
Ant! femoral cutaneous L.2.3.
Obturator L.2.3.4.
Lat! sural cutaneous L.5. S.1.2.
Saphenous L.3.4.
Superfic! peronæal L.4.5.S.1.
Sural S. 1, 2
Deep Peronæal L. 4, 5

شکمی اربی حلقہ کے اندر سے اربی قنال (inguinal canal) میں داخل ہوتا ہے۔
عضلہ معلقہ خصیہ (cremaster) کو رسد پہنچاتا ہے۔ اور فوطہ کی جلد کو چند رشتکیں
دیتا ہے۔ عورت میں رحم کے گول رباط (round ligament) کے ساتھ جاتا ہے۔
اور جبل الزہرہ اور شفۂ کبیر کی جلد میں ختم ہوتا ہے۔

کمری اربی عصب (lumbo-inguinal nerve) (تناسلی ساقی کی ساقی
شاخ=crural branch of genito crural) بیرونی حرقفی شریان کے جانبی پہلو
پر نزول کرتا ہے۔ اور اس کے گرد چند رشتکیں بھیجتا ہے۔ پھر یہ عمقی حرقفی منحنی شریان
(deep iliac circumflex artery) کا تقاطع کرتا ہے۔ اور اربی رباط کے نیچے
سے گزر کر فخذی غلاف (femoral sheath) میں داخل ہوتا اور فخذی شریان سے
972 جانبی واقع ہوتا ہے۔ یہ فخذی غلاف کی اگلی تہ اور ردائے جانبی کو چھیدتا ہے۔ اور فخذی
مثلث کے بالائی حصے پر کی جلد کو رسد پہنچاتا ہے۔ (تصویر 944)۔ یہ فخذی عصب
کی درمیانی جلدی شاخ کے ساتھ ربط کرتا ہے۔ اور فخذی شریان کو چند شاخچیاں
دیتا ہے۔

973 **جانبی فخذی جلدی عصب** (lateral femoral cutaneous nerve)
(بیرونی جلدی عصب) دوسرے اور تیسرے کمری اعصاب کی ڈویژنوں کی پچھلی شاخوں
سے آتا ہے۔ (تصویر 943) خصرۂ کبیر کے جانبی کنارے سے نکلتا ہے۔ اور حرقفیہ کا تقاطع
ترچھے رخ میں اگلے بالائی حرقفی شوکہ کی طرف کرتا ہے۔ اس کے بعد اربی رباط کے نیچے سے اور
خیاطیہ (sartorius) کے اوپر یا اندر سے ران میں چلا جاتا ہے۔ جہاں یہ ایک اگلی اور
ایک پچھلی شاخ میں تقسیم ہوتا ہے۔ (تصویر 944)۔

اگلی شاخ پیشینی بالائی حرقفی شوکہ سے تقریباً ۱۰ سنٹی میٹر نیچے اوپری
بنتی ہے۔ اور گھٹنے تک ران کے اگلے اور جانبی حصوں میں پھیلتی ہے۔ اس کی
اختتامی رشتکیں اکثر فخذی عصب کی اگلی جلدی شاخوں اور صافن (saphenous)
عصب کی زیر رضفی (infropatellar) شاخ کے ساتھ ربط کرتی اور ان کے ساتھ
ملکر ایک رضفی ضفیرہ (patellar plexus) بناتی ہے۔

پچھلی شاخ ردائے جانبی کو اگلی شاخ کی نسبت زیادہ اونچے لیول پر چھیدتی ہے

اوران رشتنکوں میں تحتی طور پر تقسیم ہوتی ہے۔ جو پیچھے کو جاتی ہیں۔ تاکہ بڑے طروخا (greater trochanter) کے لیول سے لیکر ران کے تقریباً وسط تک جوارح کی جانبی سطح کی جلد کو رسد پہنچائیں۔

ساد عصب (obturator nerve) دوسرے تیسرے اور چوتھے کمری اعضا کی اگلی ڈویژنوں کی اگلی شاخوں سے نکلتا ہے۔ (تصویر 943) ۔ تیسرے عصب کی شاخ سب سے بڑی ہوتی ہے۔ اور دوسرے کی شاخ اکثر بہت چھوٹی ہوتی ہے۔ یہ خصرۂ کبیر کے ریشوں کے درمیان سے نزول کرتا ہے۔ اور حوض کے کگر پر اس کے وسطانی کنارے سے نکلتا ہے۔ پھر یہ عصب خثلی عروق کے جانبی پہلو پر مشترک حرقفی عروق کے پیچھے سے گزرتا ہے۔ اور ساد عروق کے اوپر اور سامنے حوض قصیر (lesser palvis) کی جانبی دیوار کیساتھ ساتھ ساد سوراخ (obturator foramen) کے بالائی حصے تک جاتا ہے۔ اور اس کے اندر سے ہوکر ران میں داخل ہوتا ہے۔ اس سوراخ پر ایک اگلی اور ایک پچھلی شاخ میں تقسیم ہوتا ہے جو پہلے ساد بیرونی کے چند ریشوں کے ذریعہ الگ رہتی ہیں۔ اور اس سے نیچے جاکر مقرب قصیر (adductor brevis) کے ذریعہ۔

اگلی شاخ (تصویر 946) ۔ ساد بیرونی (obturator externus) کے سامنے عانہ کو چھوڑتی ہے۔ اور مقرب قصیر (adductor brevis) کے سامنے اور عانیہ (pectineus) اور مقرب طویل (adductor longus) کے پیچھے نزول کرتی ہے۔ آخر الذکر عضلے کے زیرین کنارے پر یہ شاخ فخذی عصب کی وسطانی جلدی اور صافن شاخوں کے ساتھ ربط کرتی ہے۔ اور ایک قسم کا ضفیرہ بناتی ہے۔ پھر یہ فخذی شریان پر نزول کرتی ہے۔ جس میں پھیل کر یہ ختم ہوجاتی ہے۔ ساد سوراخ کے قریب یہ شاخ کولہے کے جوڑ کو ایک مفصلی شاخچی دیتی ہے۔ عانیہ (pectineus) کے پیچھے یہ مقرب طویل اور رقیقہ (gracilis) کو اور عموماً مقرب قصیر کو اور شاذ و نادر صورتوں میں عانیہ کو شاخیں دیتی ہے۔ جب معین ساد عصب موجود ہوتا ہے۔ تو اس میں اس عصب کی ایک رشتک آتی ہے۔

کبھی کبھی فخذی عصب کی وسطانی جلدی اور صافن شاخوں کو جانے والی ربطی شاخ ران اور ٹانگ کے لئے جلدی شاخ بن کر نیچے کو چلی جاتی ہے۔ جب ایسا ہوتا ہے۔ تو یہ مقرب طویل عضلہ کے زیریں کنارے کے نیچے سے نکلتی ہے۔ خیاطیہ (sartorius) کے پچھلے کنارے کے ساتھ ساتھ گھٹنے کے وسطانی پہلو تک نزول کرتی ہے۔ جہاں یہ عمقی ردا کو چھیدتی ہے۔ صافن عصب کے ساتھ ربط کرتی ہے۔ اور ٹانگ کے وسطانی پہلو کے نصف تک جلد میں پھیلتی ہے۔

پچھلی شاخ۔ ساد بیرونی (obturator externus) کے اگلے حصے کو چھیدتی ہے۔ اور اس عضلے کو رسد پہنچاتی ہے۔ پھر مقرب کبیر (adductor magnus) کے اگلے رخ پر مقرب قصیر کے پیچھے گزرتی ہے۔ اور ان شاخوں میں تقسیم ہوتی ہے۔ جو مقرب کبیر میں پھیلتی ہیں۔ اور جب مقرب قصیر کو اس عصب کی اگلی ڈویژن سے کوئی شاخ نہیں آتی۔ تو اس میں بھی پھیلتی ہے۔ اکثر ایک نازک مفصلی شاخ گھٹنے کے جوڑ کو دیتی ہے۔ یہ شاخ مقرب کبیر کے زیریں حصے کو چھیدتی ہے۔ یا اس سوراخ میں سے گزرتی ہے۔ جس میں سے فخذی عصب نکلتا ہے۔ اور مابضی حفرہ (popliteal fossa) میں داخل ہوتی ہے۔ یہاں یہ مابضی شریان پر گھٹنے کے جوڑ تک نزول کرتی ہے۔ جہاں یہ ترچھے مابضی رباط (oblique popliteal ligament) کو چھیدتی ہے۔ اور مفصلی کیسہ میں پھیلتی ہے۔ یہ مابضی شریان کو تشنگیں دیتی ہے۔

معین ساد عصب (تصویر 943) تقریباً ۲۹ فیصدی موضوعوں میں موجود ہوتا ہے۔ یہ جسامت میں چھوٹا ہوتا ہے۔ اور تیسرے اور چوتھے کمری اعصاب کی اگلی ڈویژنوں کی اگلی شاخوں سے نکلتا ہے۔ خصرۂ کبیر کے وسطانی کنارے کے ساتھ نزول کرتا ہے۔ عانیہ کے پیچھے عظم عانہ کے بالائی فرع کا تقاطع کرتا ہے۔ اور شاخوں میں تقسیم ہو جاتا ہے۔ ایک شاخ عانیہ کی عمقی سطح میں داخل ہوتی ہے۔ اور دوسری کولہے کے جوڑ کو جاتی ہے۔ اور تیسری ساد عصب کی اگلی شاخ کے ساتھ ربط کرتی ہے۔ کبھی کبھی معین ساد عصب بہت چھوٹا ہوتا ہے۔ اور صرف عانیہ کو رسد پہنچاتا ہے۔

فخذی عصب (femoral nerve) (اگلا ساقی عصب) (تصویر 940) 974

جو کمری ضفیرہ کی سب سے بڑی شاخ ہے۔ دوسرے۔ تیسرے اور چوتھے کمری اعصاب کی اگلی ڈویژنوں کی پچھلی شاخوں سے نکلتا ہے۔ (تصویر 943)۔ یہ خصرۂ کبیر کے ریشوں کے اندر سے نزول کرتا ہے۔ اس عضلے سے اس کے جانبی کنارے کے زیریں حصے پر نکلتا ہے۔ اور اس کے اور حرقفیہ (iliacus) کے درمیان اور حرقفی رداء (iliac fascia) کے پیچھے نزول کرتا ہے۔ پھر یہ اربی رباط کے نیچے سے ران میں چلا جاتا ہے۔ اور ایک اگلی اور ایک پچھلی ڈویژن میں پھٹ جاتا ہے۔ اربی رباط کے نیچے یہ عصب خصرۂ کبیر کے ایک حصہ کے ذریعہ فخذی شریان سے الگ رہتا ہے۔

شکم کے اندر فخذی عصب حرقفیہ کو چھوٹی شاخیں دیتا ہے۔ اور ایک دو شاخ دیتا ہے۔ جو فخذی شریان کے بالائی حصے پر پھیلتی ہے۔ آخر الذکر شاخ ران کے اندر بھی نکل سکتی ہے۔

فخذی عصب کی اگلی ڈویژن درمیانی اور وسطانی جلدی اعصاب دیتی ہے۔ اور عانیہ اور خیاطیہ کو عضلی شاخیں دیتی ہے (تصویر 944)۔

درمیانی جلدی عصب اربی رباط سے تقریباً ۸ سنٹی میٹر نیچے رداء فخذی (fascia lata) کو یا تو دو شاخوں میں یا ایک اکیلے تنہا تنے کی شکل میں چھیدتا ہے۔ جو دو شاخوں میں جلد تقسیم ہو جاتا ہے۔ یہ شاخیں ران کے اگلے رخ کے ساتھ ساتھ انتصاباً نزول کرتی ہیں اور نیچے گھٹنے تک جلد کو رسد پہنچاتی ہیں۔ اور یہ رضفی (patellar) ضفیرہ میں ختم ہوتی ہیں (صفحہ 975) درمیانی جلدی عصب کی جانبی شاخ تناسلی فخذی عصب کی کمری اربی (lumbo-inguinal) شاخ کے ساتھ ربط کرتی ہے۔ اور خیاطیہ کو اکثر چھیدتی ہے۔

وسطانی جلدی عصب پہلے فخذی شریان کے جانبی پہلو پر واقع ہوتا ہے۔ لیکن فخذی مثلث کے راس پر اس شریان کے سامنے تقاطع کرتا ہے۔ اور ایک اگلی اور ایک پچھلی شاخ میں تقسیم ہوتا ہے۔ تقسیم ہونے سے پہلے یہ عصب 975 چند ایک رشتکیں دیتا ہے۔ جو جانبی ردا کو چھیدتی ہیں۔ تاکہ بڑی صافن (great saphenous) ورید کے قرب میں ران کے وسطانی پہلو کی جلد کو رسد پہنچائیں۔ ان رشتکوں میں سے ایک رشتک حفرہ بیضوی (fossa ovalis) کے اندر سے نکلتی ہے۔ اور ایک دوسری

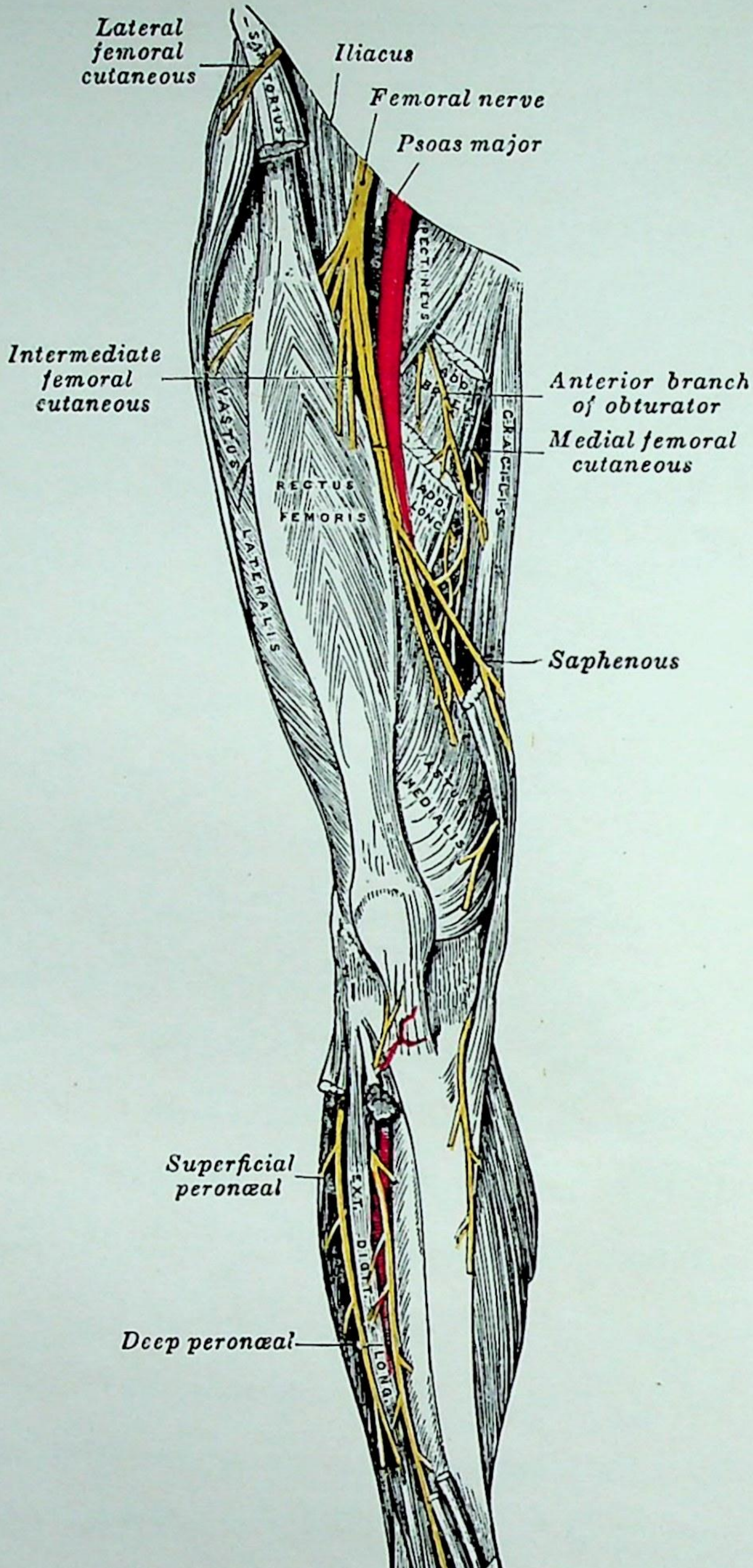
Lateral femoral cutaneous
Iliacus
Femoral nerve
Psoas major
SARTORIUS
PECTINEUS
Intermediate femoral cutaneous
Anterior branch of obturator
ADD. BREV.
GRACILIS
Medial femoral cutaneous
ADD. LONG.
VASTUS LATERALIS
RECTUS FEMORIS
Saphenous
VASTUS MEDIALIS
Superficial peronæal
EXT. DIGIT. LONG.
Deep peronæal

FIG. 946.—The nerves of the right lower extremity. Anterior aspect.

زشتک ران کے وسط کے قریب زیر جلدی بن جاتی ہے۔ اگلی شاخ خیاطیہ پر نیچے کو جاتی ہے۔ ران کے وسطی اور زیرین ثلث کے اتصال پر رداء جانبی کو چھیدتی ہے۔ اور دو شاخوں میں تقسیم ہوتی ہے۔ ایک شاخ نیچے گھٹنے کے وسطانی پہلو تک کی جلد کو رسد پہنچاتی ہے کہ دوسری شاخ تقاطع کر کے چپنی کے جانبی پہلو کو چلی جاتی ہے۔ اور اپنے ممر کے اندر صافن عصب کی زیر چپنی شاخ کے ساتھ ربط کرتی ہے پچھلی شاخ خیاطیہ کے پچھلے کنارے کے ساتھ ساتھ گھٹنے تک نزول کرتی ہے۔

جہاں یہ رداء جانبی کو چھیدتی ہے۔ صافن عصب کے ساتھ ربط کرتی ہے۔ اور کئی جلدی شاخیں دیتی ہے۔ پھر یہ نیچے جا کر ٹانگ کے وسطانی پہلو کی جلد کو رسد پہنچاتی ہے۔ رداء جانبی کے نیچے مقربِ طویل کے زیرین کنارے پر یہ ایک ضفیرہ نما جال (زیر خیاطیہ ضفیرہ = subsartorial plexus) صافن اور ساد اعصاب کی شاخوں کے ساتھ مل کر بناتی ہے۔ جب ساد عصب کی ربطی شاخ بڑی ہوتی ہے اور ٹانگ کی جلد تک جاتی ہے۔ تو وسطانی جلد کی پچھلی شاخ چھوٹی ہوتی ہے کبھی کبھی چند جلدی شاخچیاں دیکر اس ضفیرہ میں ختم ہوتی ہے۔ عانیہ (pectineus) کا عصب اربی رباط کے عین نیچے شروع ہوتا ہے۔ فخذی غلاف پیچھے گزرتا ہے اور عضلہ کی اگلی سطح میں داخل ہوتا ہے۔ یہ اکثر دُہرا ہوتا ہے۔ خیاطیہ کا عصب درمیانی جلدی عصب کی شرکت میں شروع ہوتا ہے۔

فخذی عصب کی پچھلی ڈویژن صافن عصب دیتی ہے۔ اور فخذی چار سرے عضلہ (quadriceps femoris) کو عضلی شاخیں اور گھٹنے کے جوڑ کو مفصلی شاخیں دیتی ہے۔

صافن عصب (saphenous nerve)

(لمبا یا اندرونی صافن عصب = long or internal saphenous nerve) (تصویر 946) فخذی عصب کی عظیم ترین جلدی شاخ ہے۔ فخذی شریان کے جانبی پہلو پر نزول کرتا ہے۔ اور مقرب قنال (adductor canal) میں داخل ہوتا ہے۔ (صفحہ 703)، جہاں یہ ترچھا ہو کر اس کے جانبی پہلو سے وسطانی پہلو کو جاتا ہے۔ اس قنال کے زیرین سرے پر یہ عصب اس شریان کو چھوڑ دیتا ہے۔ سب سے اونچی رکبی

(genicular) شریان کی صافن شاخ کے ساتھ اس قنال کے وتر عریضی غلاف کے اندر سے نکلتا ہے۔ خیاطیہ کے پیچھے گھٹنے کے وسطانی پہلو کے ساتھ ساتھ انتصاباً نزول کرتا ہے۔ خیاطیہ اور رقیقہ (gracilis) کے وتروں کے درمیان رداء جانبی کو چھیدتا ہے۔ اور زیر جلدی بن جاتا ہے۔ پھر یہ بڑی صافن ورید کے ساتھ ٹانگ کے قصبیتی پہلو کے ساتھ ساتھ گزرتا ہے۔ قصبیہ کے وسطانی کنارے کے پیچھے نزول کرتا ہے۔ اور ٹانگ کے زیریں ثلث پر دو شاخوں میں تقسیم ہو جاتا ہے۔ ایک تو قصبیہ کے کنارے کے ساتھ ساتھ اپنے راستہ کو جاری رکھتی ہے۔ اور ٹخنے پر ختم ہوتی ہے۔ دوسری ٹخنے کے سامنے گزرتی ہے۔ اور پاؤں کے انگوٹھے کی گولی تک پاؤں کے وسطانی پہلو کی جلد میں پھیلتی ہے۔ اور اوپری شظیی (superficial peronæal) عصب کی وسطانی شاخ کے ساتھ ربط کرتی ہے۔

ران کے وسط کے قریب صافن عصب ایک شاخ دیتا ہے۔ جو زیر خیاطیہ ضفیرہ میں ملتی ہے۔

مقرب قنال کو چھوڑنے کے بعد یہ ایک **زیر چپنی شاخ** دیتا ہے۔ (تصویر 944) جو خیاطیہ اور رداء جانبی کو چھیدتی ہے۔ اور چپنی کے سامنے کی جلد میں پھیلتی ہے۔ گھٹنے سے اوپر یہ عصب فخذی عصب کی وسطانی اور درمیانی شاخوں کے ساتھ ملتا ہے۔ گھٹنے سے نیچے صافن عصب کی دوسری شاخوں کے ساتھ۔ اور اس جوڑ کے جانبی پہلو پر جانبی فخذی جلدی عصب کی شاخوں کے ساتھ مل کر ایک ضفیرہ نما جال یعنی چپنی کا ضفیرہ (plexus patellæ) بناتا ہے۔ زیر چپنی شاخ کبھی کبھی چھوٹی ہوتی ہے۔

فخذی عصب کی پچھلی ڈویژن کی **عضلی شاخیں** فخذی ذوار بعۃ الرؤوس کو رسد پہنچاتی ہیں۔ فخذی مستقیمہ والی شاخ اس عضلہ کی عمقی سطح کے بالائی حصے میں داخل ہوتی ہے۔ اور کولہے کے جوڑ کو ایک رشتک دیتی ہے۔ واسع جانبی (vastus lateralis) والی شاخ جو جسامت میں بڑی ہے۔ جانبی فخذی منحنی شریان کی نزولی شاخ کے ساتھ اس عضلہ کے زیریں حصے تک جاتی ہے۔ اور گھٹنے کے جوڑ کو ایک مفصلی رشتک دیتی ہے۔ واسع وسطانی (vastus medialis) والی

شاخ مقرب قنال کے بالائی حصے میں سے صافن عصب اور فخذی عروق کے جانبی پہلو پر نزول کرتی ہے۔ اس عضلے میں اس کے وسط کے قریب داخل ہوتی ہے۔ اور ایک رشتک دیتی ہے۔ جس کا کھوج نیچے کی طرف اس عضلہ کی سطح پر گھٹنے کے جوڑ تک لگایا جا سکتا ہے۔ درمیانی واسع والی شاخیں جو تعداد میں دو یا تین ہوتی ہیں ران کے وسط کے قریب اس عضلہ کی اگلی سطح میں داخل ہوتی ہیں۔ ان شاخوں میں سے ایک میں سے آنیوالی رشتک عضلۂ مفصل الرکب (articularis genus) اور گھٹنے کے جوڑ تک اس عضلے کے اندر نزول کرتی ہے۔

976

عجزی (sacral) اور عصعصی (coccygeal) اعصاب کی اگلی ڈویژنیں

عجزی اور عصعصی اعصاب کی اگلی ڈویژنیں عجزی اور حیائی (pudendal) ضفیرے بناتی ہیں۔ بالائی چار عجزی اعصاب کی ڈویژنیں عجز کے اگلے سوراخوں میں سے حوض میں داخل ہوتی ہیں۔ پانچویں کی ڈویژن عجز اور عصعص کے درمیان لیکن عصعصی عصب کی ڈویژن کا عصعص کے پہلے ٹکڑے کے نامکمل مستعرض زائدے کے نیچے آگے کو مڑتی ہے۔ پہلا اور دوسرا عجزی اعصاب بڑے ہیں۔ تیسرا۔ چوتھا۔ اور پانچواں بتدریج گھٹتے ہیں۔ عصعصی عصب سب سے چھوٹا ہوتا ہے۔ ان اعصاب میں سے ہر ایک کو مشارکی تنے کے مطابقی عقدے سے ایک رمادی ربطی فرع آتی ہے۔ سفید ربطی فروع دوسرے، تیسرے۔ اور چوتھے سیکرل اعصاب سے نکلتی ہیں۔ لیکن یہ فروع قریب کے مشارکی عقدوں میں نہیں ملتیں۔ یہ حوضی احشائی اعصاب (pelvis splanchnic nerve) کہلاتے ہیں۔ (گاسکل: Gaskell)۔ اور ان نزد مشارکی ریشوں پر مشتمل ہیں۔ جو عانی مشارکی ضفیروں کے عقدوں کو راست چلے جاتے ہیں۔ (صفحہ 999)۔

عجزی ضفیرہ

عجزی ضفیرہ (تصویر 947) کمری عجزی تنے (lumbosacral trunk)، پہلے عجزی عصب کی اگلی ڈویژن اور دوسرے اور تیسرے عجزی اعصاب کی اگلی ڈویژنوں کے حصوں سے بنتا ہے۔

کمری عجزی تنے میں چوتھے کمری عصب کی اگلی ڈویژن کا ایک حصہ، اور پانچویں کمری عصب کی ساری اگلی ڈویژن شامل ہیں۔ یہ خصریۂ کبیر (psoas major) کے وسطانی کنارے پر نمودار ہوتا ہے۔ اور عانی کگر کے اوپر سے اور عجزی حرقفی (sacroiliac) جوڑ کے سامنے سے نزول کرتا ہے تاکہ پہلے عجزی عصب میں مل جائے۔

تیسرے عجزی عصب کی اگلی ڈویژن ایک بالائی اور ایک زیریں شاخ میں تقسیم ہوتی ہے۔ بالائی شاخ عجزی ضفیرہ میں داخل ہوتی ہے۔ زیریں شاخ حیائی ضفیرہ میں مل جاتی ہے۔

تعلقات۔ عجزی ضفیرہ حوضی جوف کی پچھلی دیوار پر کمثریہ (piriformis) کے سامنے (تصویر 948) اور زیر معدی عروق حالب (ureter) اور سگما نما قولون (colon) کے پیچھے واقع ہے۔ بالائی الوی عروق کمری عجزی تنے اور پہلے عجزی عصب کی اگلی ڈویژن کے درمیان اور زیریں الوی عروق دوسرے اور تیسرے عجزی اعصاب کی اگلی ڈویژنوں کے درمیان جاتے ہیں۔

وہ اعصاب جو عجزی ضفیرہ بناتے ہیں۔ بڑے نسائی سوراخ (greater sciatic foramen) کے زیریں حصے کی طرف متدق ہوتے ہیں۔ اور مل کر ایک چپٹا بند بناتے ہیں۔ جس کی اگلی اور پچھلی سطحوں سے کئی شاخیں نکلتی ہیں۔ یہ بند خود نسائی عصب بن کر چلتا ہے۔

اس ضفیرہ کو بنانے والے اعصاب اگلی اور پچھلی ڈویژنوں میں تقسیم ہوتے ہیں۔ ان ڈویژنوں سے نکلنے والے اعصاب حسب ذیل ہیں۔

	اگلی ڈویژنیں	پچھلی ڈویژنیں
مربعیہ فخذی (quadratus femoris) اور توامیہ زیریں (gemellus inferior) والا عصب	4,5L.,1S.	
سادو اندرونی (obturator internus) اور توامیہ بالائی (gemellus superior) والا عصب	5L.,1,2S.	
کمثریہ (piriformis) والا عصب		(1) 2S.
بالائی الوی (superior glutæal)		4, 5L., 1S.
زیریں الوی (inferior glutæal)		5L., 1, 2S.
عقبی فخذی جلدی (posterior femoral cutaneous)	2,3S.	1, 2S
نسائی (sciatic) { قصبیتی (tibial)	4,5L.,1,2,3S.	
نسائی (sciatic) { مشترک شظی (common peronæal)		4, 5L., 1, 2S.

مربعیۂ فخذی اور توامیہ زیرین والا عصب چوتھے اور پانچویں کمری اور پہلے عجزی اعصاب کی اگلی ڈویژنوں کی اگلی شاخوں سے نکلتا ہے۔ (تصویر 947)۔ کمثریہ کے نیچے بڑے نسائی سوراخ میں سے ہو کر عانہ کو چھوڑتا ہے۔ اور نسائی عصب توامیہ عضلوں۔ اور ساد اندرونی کے وتر کے سامنے ورک (ischium) پر نیچے کو جا کر توامیہ زیرین کو ایک شاخچی دیتا ہے۔ اور مربعیۂ فخذی کی اگلی سطح میں داخل ہوتا ہے۔ کولے کے جوڑ کو ایک مفصلی شاخ دیتا ہے۔

977 ساد اندرونی اور توامیہ بالائی والا عصب پانچویں کمری اور پہلے اور دوسرے عجزی اعصاب کی اگلی شاخوں سے نکلتا ہے۔ (تصویر 947)۔ کمثریہ کے نیچے بڑے نسائی سوراخ کو چھوڑتا ہے۔ اور ایک شاخ دیتا ہے جو توامیہ بالائی کی پچھلی سطح کے بالائی حصے میں داخل ہوتی ہے۔ پھر یہ ورک کے مشوکہ (spine) کا تقاطع اندرونی حیائی عروق کے جانبی پہلو پر کرتا ہے۔ چھوٹے نسائی سوراخ کے اندر سے عانہ میں پھر داخل ہوتا ہے۔ اور ساد اندرونی کی عانی سطح کو چھیدتا ہے۔

کمثریہ والا عصب عموماً پہلے اور دوسرے عجزی اعصاب کی اگلی ڈویژنوں کی پچھلی شاخوں سے نکلتا ہے۔ یہ اس عضلہ کی اگلی سطح میں داخل ہوتا ہے۔

978 بالائی الوی عصب چوتھے اور پانچویں کمری اور پہلے عجزی اعصاب کی اگلی ڈویژنوں کی پچھلی شاخوں سے نکلتا ہے۔ (تصویر 947)۔ کمثریہ کے اوپر بالائی الوی عروق سمیت بڑے نسائی سوراخ میں سے ہو کر عانہ کو چھوڑتا ہے۔ اور ایک بالائی اور ایک زیرین شاخ میں تقسیم ہوتا ہے۔ بالائی شاخ بالائی الوی شریان کی عمقی ڈویژن کی بالائی شاخ کے ساتھ جاتی ہے۔ اور الویہ صغریٰ میں ختم ہوتی ہے۔ زیرین شاخ الویہ صغریٰ (glutæus minimus) کے پار بالائی الوی شریان کی عمقی ڈویژن کی زیرین شاخ کے ساتھ جاتی ہے۔ یہ شاخ الویہ وسطیٰ اور الویہ صغریٰ کو شاخچیاں دیتی ہے۔ اور ٹنسر فیشیئی لیٹی (tensor fasciæ latæ) میں ختم ہوتی ہے۔

FIG. 947.—A plan of the sacral and pudendal plexuses.

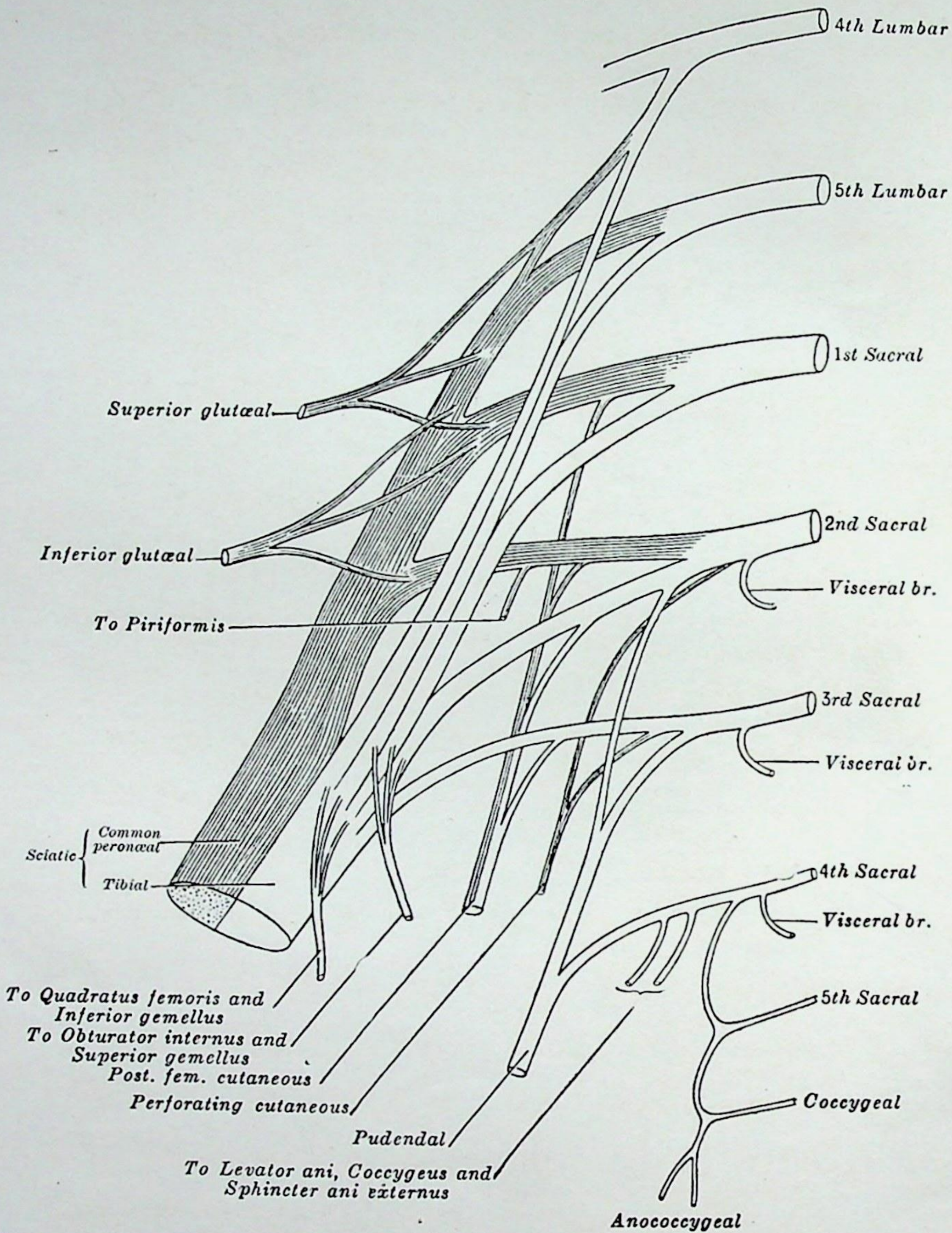
4th Lumbar
5th Lumbar
1st Sacral
Superior glutæal
Inferior glutæal
2nd Sacral
Visceral br.
To Piriformis
3rd Sacral
Visceral br.
Sciatic
Common peronæal
Tibial
4th Sacral
Visceral br.
5th Sacral
To Quadratus femoris and Inferior gemellus
To Obturator internus and Superior gemellus
Post. fem. cutaneous
Perforating cutaneous
Coccygeal
Pudendal
To Levator ani, Coccygeus and Sphincter ani externus
Anococcygeal

FIG. 948.—A dissection of the side wall of the pelvis, showing the sacral and pudendal plexuses.

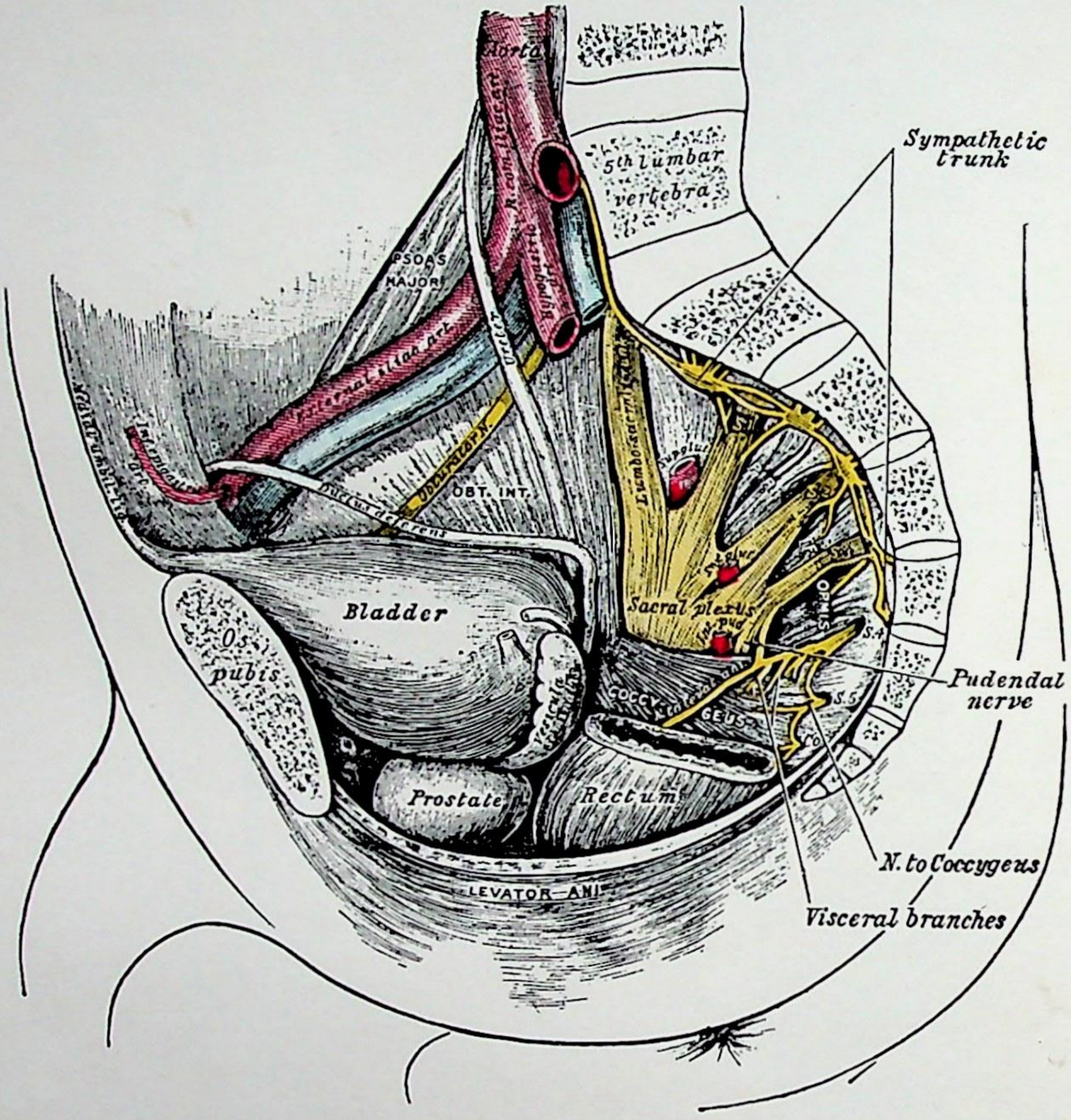
Aorta
R. com. iliac art.
5th lumbar vertebra
Sympathetic trunk
PSOAS MAJOR
Ureter
External iliac art.
Inf. epigast. art.
Obturator N.
OBT. INT.
Ductus deferens
Lumbosacral trunk
Sup. glut.
S.1
S.2
S.3
Inf. glut.
Sacral plexus
Int. pud.
S.4
S.5
Bladder
Os pubis
Vesicula seminalis
COCCY-GEUS
Prostate
Rectum
LEVATOR ANI
Pudendal nerve
N. to Coccygeus
Visceral branches

FIG. 949.—The cutaneous nerves of the right lower extremity. Posterior aspect.

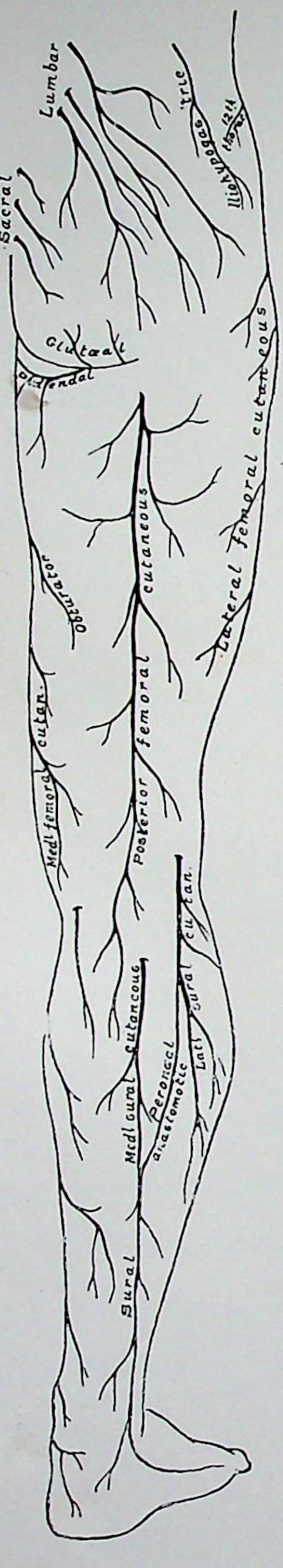
Lumbar
Iliohypogastric
12th thoracic
Sacral
Gluteal
Pudendal
Obturator
Lateral femoral cutaneous
Posterior femoral cutaneous
Medl femoral cutan.
Lat! sural cutan.
Medl sural cutaneous
Peroneal anastomotic
Sural

FIG. 950.—A diagram showing the segmental distribution of the cutaneous nerves of the right lower extremity. Posterior aspect.

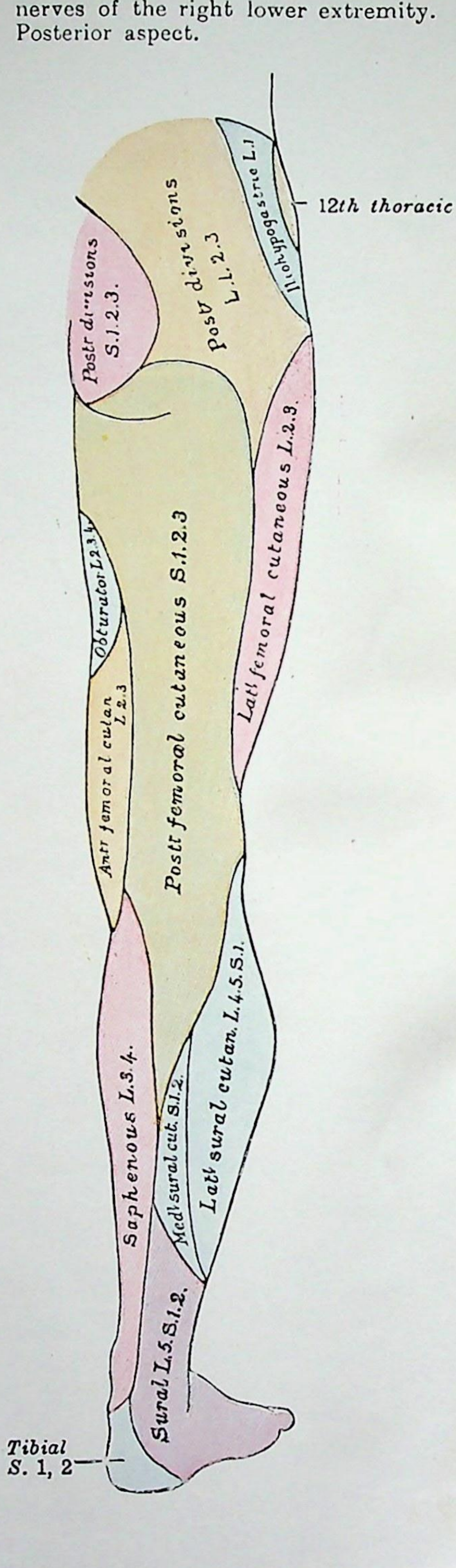
Postr divisions S.1.2.3.
Postr divisions L.1.2.3
Iliohypogastric L.1
12th thoracic
Lat! femoral cutaneous L.2.3.
Obturator L.2.3.4.
Antr femoral cutan L.2.3
Postr femoral cutaneous S.1.2.3
Lat! sural cutan. L.4.5.S.1.
Saphenous L.3.4.
Medl sural cut. S.1.2.
Sural L.5.S.1.2.
Tibial S. 1, 2

زیرین الوی عصب پانچویں کمری اور پہلے اور دوسرے عجزی اعصاب کی اگلی ڈویژنوں کی پچھلی شاخوں سے نکلتا ہے۔ یہ کمثریہ کے نیچے بڑے نسائی سوراخ میں سے ہو کر عانہ کو چھوڑتا ہے۔ اور اُن شاخوں میں تقسیم ہوتا ہے۔ جو الویہ کبریٰ کی عمقی سطح میں داخل ہوتی ہیں۔

پچھلا فخذی جلدی عصب (چھوٹا نسائی عصب=small sciatic nerve) پہلے اور دوسرے عجزی اعصاب کی اگلی ڈویژنوں کی پچھلی شاخوں اور دوسرے اور تیسرے اعصاب کی اگلی ڈویژنوں کی اگلی شاخوں سے نکلتا ہے (تصویر 947) اور کمثریہ کے نیچے بڑے نسائی سوراخ میں سے عانہ سے نکلتا ہے۔ پھر زیرین الوی شاخ کے ساتھ الوی کبریٰ کے نیچے نزول کرتا ہے۔ اور ذوراسین فخذی (biceps femoris) کے لمبے سر سے اوپری اور ردائے جانبی کے نیچے ران کی پشت پر نیچے جاتا ہے۔ گھٹنے کی پشت پر عمقی ردا کو چھیدتا ہے۔ اور ٹانگ کی پنڈلی کے وسط تک چھوٹی صافن ورید (small saphenous vein) کے ساتھ جاتا ہے۔ اس کی اختتامی شاخچیاں حماتی عصب (sural nerve) کے ساتھ ربط کرتی ہیں۔ اس کی شاخیں سب جلدی ہیں۔ اور سرینی خطۂ عجان (prænium) اور ران اور ٹانگ کی پشت میں پھیلتی ہیں۔

979 **الوی شاخیں** (nn. clunium inferiores) تعداد میں تین یا چار الویہ کبریٰ کے زیرین کنارے کے گرد اوپر کو مڑتی ہیں۔ اور اس عضلے کے زیرین اور جانبی حصے کو ڈھانکنے والی جلد کو رسداتی ہیں۔

980 **عجانی شاخیں** (perinæal) ران کے بالائی اور وسطانی پہلو پر جلد میں پھیلی ہوئی ہیں۔ ایک لمبی عجانی شاخ (زیرین حیائی) آگے کی طرف ہیمسٹرنگ عضلوں کے آغاز کے اوپر ورک کی حدبیہ (tuberosity) کے نیچے آگے کی طرف مڑتی ہے۔ یہ ردائے جانبی کو چھیدتی ہے۔ اور مرد میں عجان کی اوپری رداء کے نیچے صفن کی جلد کو اور عورت میں شفۂ کبیرہ (labium majus) کو جاتی ہے۔ اور زیرین باسوری (inferior hæmorrhoidal) اور پچھلی صفنی (posterior scrotal) اعصاب کیساتھ ملتی ہے۔

ران کی پشت اور ٹانگ کو جانے والی شاخیں متعدد رشتکوں پر مشتمل ہیں۔ جو عصب کے دونوں پہلوؤں سے نکلتی اور اُس جلد میں پھیلتی ہیں۔ جو ران کی پشت اور وسطانی پہلو، مابضی حفرہ اور ٹانگ کی پشت کے بالائی حصے کو

ڈھانکتی ہے۔ (تصویر 949)۔

نسائی عصب (sciatic nerve) (تصاویر 947, 951) جسم انسانی میں سب سے بڑا عصب ہے۔ اپنے آغاز پر ۲ سنٹی میٹر چوڑا ہوتا ہے اور عجزی ضفیرہ کے چپٹے بند کا سلسلہ ہے۔ کمثریہ (piriformis) کے نیچے بڑے نسائی سوراخ میں سے ہو کر حوض سے باہر آتا ہے۔ فخذ کے بڑے فلطاح اور ورک کے حدبیہ کے درمیان اور ران کی پشت کے ساتھ ساتھ اس کے زیریں ثلث تک نزول کرتا ہے۔ جہاں یہ دو بڑی شاخوں قصبیتی اور مشترک شظی اعصاب میں تقسیم ہوتا ہے۔ یہ تقسیم عجزی ضفیرہ اور ران کے زیریں ثلث کے درمیان کسی مقام پر واقع ہو سکتی ہے۔ اور سب صورتوں میں ان دو اعصاب کا الگ الگ ہونا تقطیع کے ذریعے ظاہر کیا جا سکتا ہے۔ جب یہ تقسیم ضفیرہ میں واقع ہوتی ہے تو مشترک شظی عصب عموماً کمثریہ کو چھیدتا ہے۔ یہ عصب مفصلی اور عضلی شاخیں بھی دیتا ہے۔

اپنے ممر کے بالائی حصے میں یہ عصب ورک کی پچھلی سطح، مربعیہ فخذی والے عصب اور عضلہ سادِ اندرونی، توامیہ عضلوں اور عضلۂ مربعیہ فخذی کے اوپر واقع ہوتا ہے۔ اس کے وسطانی پہلو پر پچھلا فخذی جلدی عصب اور زیریں الوی شریان اس کے ساتھ ہوتے ہیں۔ اور الویہ کبری اس کو ڈھانکتا ہے۔ زیادہ نیچے جا کر یہ مقرب کبیر پر واقع ہوتا ہے۔ اور ذوراسین فخذی کا لانبا سر ترچھے رخ میں اس کا تقاطع کرتا ہے۔

نسائی عصب کی مفصلی شاخیں اس عصب کے بالائی حصے سے نکلتی ہیں،
اور کولے کے جوڑ کے کیسہ کے پچھلے حصے کو چھید کر اس جوڑ کو رسد اتی ہیں۔ بعض 981
اوقات یہ شاخیں عجزی ضفیرہ سے آتی ہیں۔

نسائی عصب کی عضلی شاخیں ذوراسین فخذی، نیم وتری (semitendinosus) نیم غشائی (semimembranosus) اور مقرب کبیر میں پھیلتی ہیں۔ نیم غشائی اور مقرب کبیر والی شاخیں ایک مشترک تنے سے نکلتی ہیں۔ ذوراسین فخذی کے چھوٹے سر والا عصب مشترک شظی حصے سے آتا ہے۔ لیکن دوسری عضلی شاخیں نسائی عصب کے قصبیتی حصے سے نکلتی ہیں۔

FIG. 951.—The nerves of the right lower extremity.* Posterior aspect.

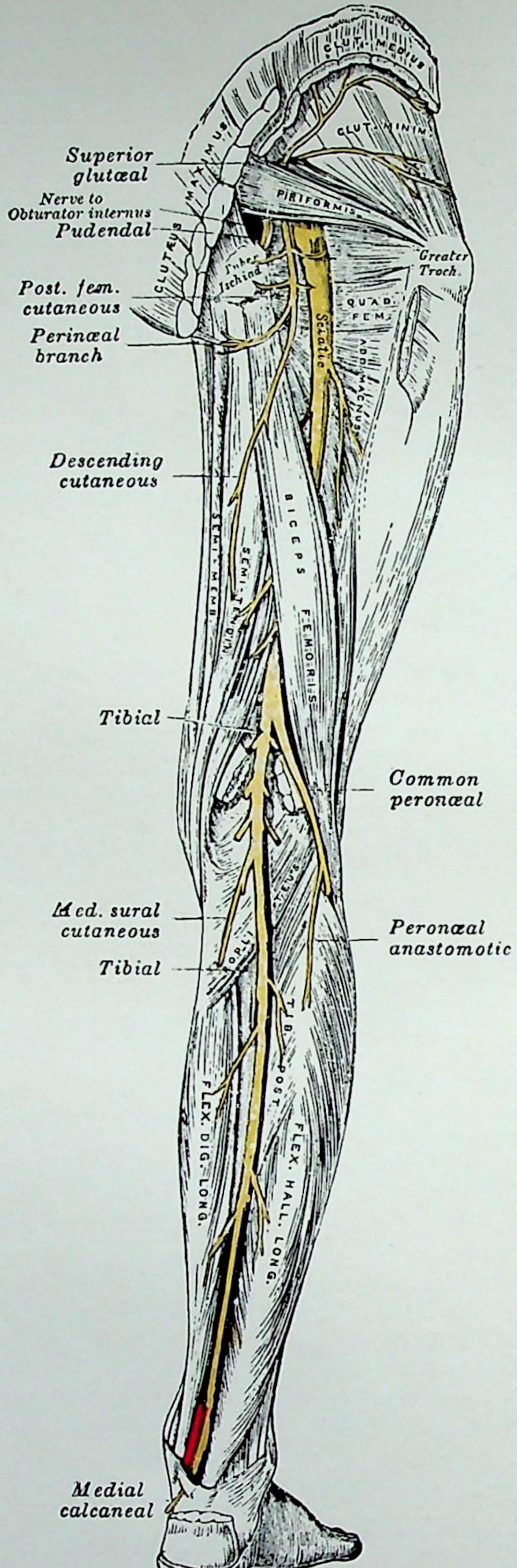
GLUT. MEDIUS
GLUT. MINIM.
GLUT. MAXIMUS
Superior glutæal
PIRIFORMIS
Nerve to Obturator internus
Pudendal
Greater Troch.
Tuber Ischiad
GLUTÆUS
Post. fem. cutaneous
QUAD. FEM.
Sciatic
ADD. MAGNUS
Perinæal branch
Descending cutaneous
BICEPS FEMORIS
SEMI-MEMB.
SEMI-TENDIN.
Tibial
Common peronæal
Med. sural cutaneous
Peronæal anastomotic
Tibial
POPL.
TIB. POST.
FLEX. DIG. LONG.
FLEX. HALL. LONG.
Medial calcaneal

* N.B.—In this diagram the medial sural cutaneous and peronæal anastomotic nerves have been displaced by the removal of the superficial muscles.

قصبیتی عصب (اندرونی مابضی عصب) (تصویر 951) جو نسائی عصب کی بڑی اختتامی شاخ ہے۔ چوتھے اور پانچویں کمری اور پہلے دوسرے اور تیسرے عجزی اعصاب کی اگلی ڈویژنوں کی اگلی شاخوں سے نکلتا ہے۔ یہ ران کی پشت کے ساتھ ساتھ اور مابضی حفرہ (popliteal fossa) کے وسط کے اندر سے مابضیہ عضلے کے زیریں حصے تک اترتا ہے۔ جہاں سے مابضی شریان سمیت سمکیہ (soleus) کی محراب کے نیچے گزرتا ہے۔ پھر پچھلے قصبیتی عروق سمیت ٹانگ کی پشت کے ساتھ ساتھ وسطانی کعب (medial malleolus) اور ایڑی کے درمیان کے وقفہ تک جاتا ہے۔ جہاں یہ سجاف دار (laciniate) رباط کے نیچے وسطانی اور جانبی اخمصی (plantar) اعصاب میں تقسیم ہوتا ہے۔ ران کے بالائی حصے میں ہیمسٹرنگ عضلے اس کا تراکب کرتے ہیں۔ اور پھر یہ مابضی عروق سے اوپری ہو جاتا ہے۔ اور ان سے جانبی اور کچھ فاصلہ پر واقع ہوتا ہے۔ گھٹنے کے جوڑ کے مقابل ان عروق سے اوپری ہوتا ہے۔ اور پھر مابضی شریان کے وسطانی پہلو کی طرف تقاطع کر جاتا ہے۔ ٹانگ میں اپنے ممر کے بالائی حصے میں پنڈلی کے اوپری عضلوں سے اور زیادہ نیچے جا کر جلد اور اوپری اور عمقی ردا سے ڈھکا ہوا ہوتا ہے۔ یہ عمقی عضلوں پر واقع ہے۔ اور اول پچھلی قصبیتی شریان کے وسطانی پہلو پر واقع ہوتا ہے۔ لیکن جلد اس رگ کا تقاطع کرتا ہے۔ اور ٹخنے تک اسکے جانبی پہلو پر نزول کرتا ہے۔ ٹانگ کے زیریں حصے میں وترِ عقب (tendocolcaneus) کے وسطانی پہلو کے متوازی جاتا ہے۔

اس عصب کی شاخیں یہ ہیں:۔ مفصلی۔ عضلی۔ وسطانی (medial) حماتی (sural) جلدی (cutaneous) وسطانی عقبی (medial caicaneal) وسطانی اور جانبی اخمصی۔

مفصلی شاخیں۔ عموماً تعداد میں تین گھٹنے کے جوڑ کو رسداتی ہیں۔ ایک شاخ بالائی رکبی شریان کا ساتھ اور دوسری یعنی زیریں وسطانی رکبی شریان کا ساتھ اور تیسری وسطی رکبی شریان کا ساتھ دیتی ہے۔ اپنے دو شاخ ہونے سے پہلے قصبیتی عصب ٹخنے کے جوڑ کو ایک مفصلی شاخ دیتا ہے۔

عضلی شاخیں ایک بالائی اور ایک زیریں گروہ پر مشتمل ہیں۔ بالائی گروہ کی شاخیں اس عصب میں سے اس مقام پر نکلتی ہیں۔ جہاں یہ گیسٹراکینمیس کے

دو سروں کے درمیان واقع ہے۔ یہ اس عضلہ کو اور نیز اخمصیہ (plantaris) سمکیہ (soleus) اور مابضیہ (popliteus) کو رسداتی ہیں۔ سمکیہ والا عصب اس عضلہ کی اوپری سطح میں داخل ہوتا ہے۔ مابضیہ والی شاخ اس عضلہ کے زیریں کنارے کے گرد گھومتی ہے۔ اور اس کی عمقی سطح میں پھیلتی ہے۔ عضلہ قصبیتی خلفی کو چھوٹی شاخیں دیتی ہے۔ قربی قصبیتی شنظی جوڑ کو ایک مفصلی شاخ، قصبیہ کو ایک لمبی شاخ۔ اور ایک بین عظمی شاخ جو شظیہ کے قریب سے نزول کرتی ہے۔ اور جس کا کھوج زیریں قصبیتی شنظی جوڑ تک لگایا جا سکتا ہے۔ زیریں گروہ کی شاخیں یا الگ الگ یا ایک مشترک تنے سے نکلتی ہیں۔ یہ شاخیں سمکیہ عضلۂ قصبیہ خلفی، قابض اصابع طویل (flexor digitorum longus) قابض ابہام القدم طویل (flexor hallucis longus) کو رسداتی ہیں۔ آخر الذکر والی شاخ شنظی شریان کے ہمراہ جاتی ہے۔ اور سمکیہ والی شاخ اس عضلہ کی عمقی سطح میں داخل ہوتی ہے۔

وسطانی حماقی جلدی عصب (medial sural cutaneous nerve) (ربطی قصبیتی عصب) گیسٹرا کنیمیس کے دو سروں کے درمیان نزول کرتا ہے۔ اور ٹانگ کی پشت کے وسط کے قریب عمقی ردا کو چھیدتا ہے۔ اور مشترک شنظی عصب کی شنظی تفممی شاخ کے ساتھ مل کر حماقی عصب (sural nerve) بناتا ہے۔ (تصویر 949)۔۔ حماقی عصب (بیرونی صافن عصب) وتر عقب (tendo calcaneus) کے جانبی کنارے کے قریب اور چھوٹی صافن ورید سے نزدیک جانبی کعب اور عقب کے درمیانی وقفہ کی طرف نیچے کے رخ جاتا ہے۔ یہ ٹانگ کے زیریں ثلث کے جانبی اور پچھلے حصے کی جلد کو رسداتا ہے۔ جانبی کعب کے نیچے آگے کو جاتا ہے۔ اور پاؤں اور چھوٹی انگلی کے جانبی پہلو کے ساتھ ساتھ چلا جاتا ہے۔ اور پاؤں کی پشت پر اوپری شنظی عصب کے ساتھ ربط کرتا ہے۔ ٹانگ میں اس کی شاخیں موخر فخذی جلدی عصب کی شاخوں کیساتھ ربط کرتی ہیں۔

وسطانی عقبی (medial calcaneal) شاخ سجاف دار رباط کو چھیدتی ہے۔ اور ایڑی اور پاؤں کے تلوے کے وسطانی پہلو کی جلد کو رسداتی ہے۔

وسطانی اخمصی عصب (تصویر 952) جو قصبیتی عصب کی دو اختتامی ڈویژنوں میں بڑا ہے۔ وسطانی اخمصی شریان کے ساتھ جاتا ہے۔ سجاف دار

Fig. 952.—The plantar nerves of the right foot.

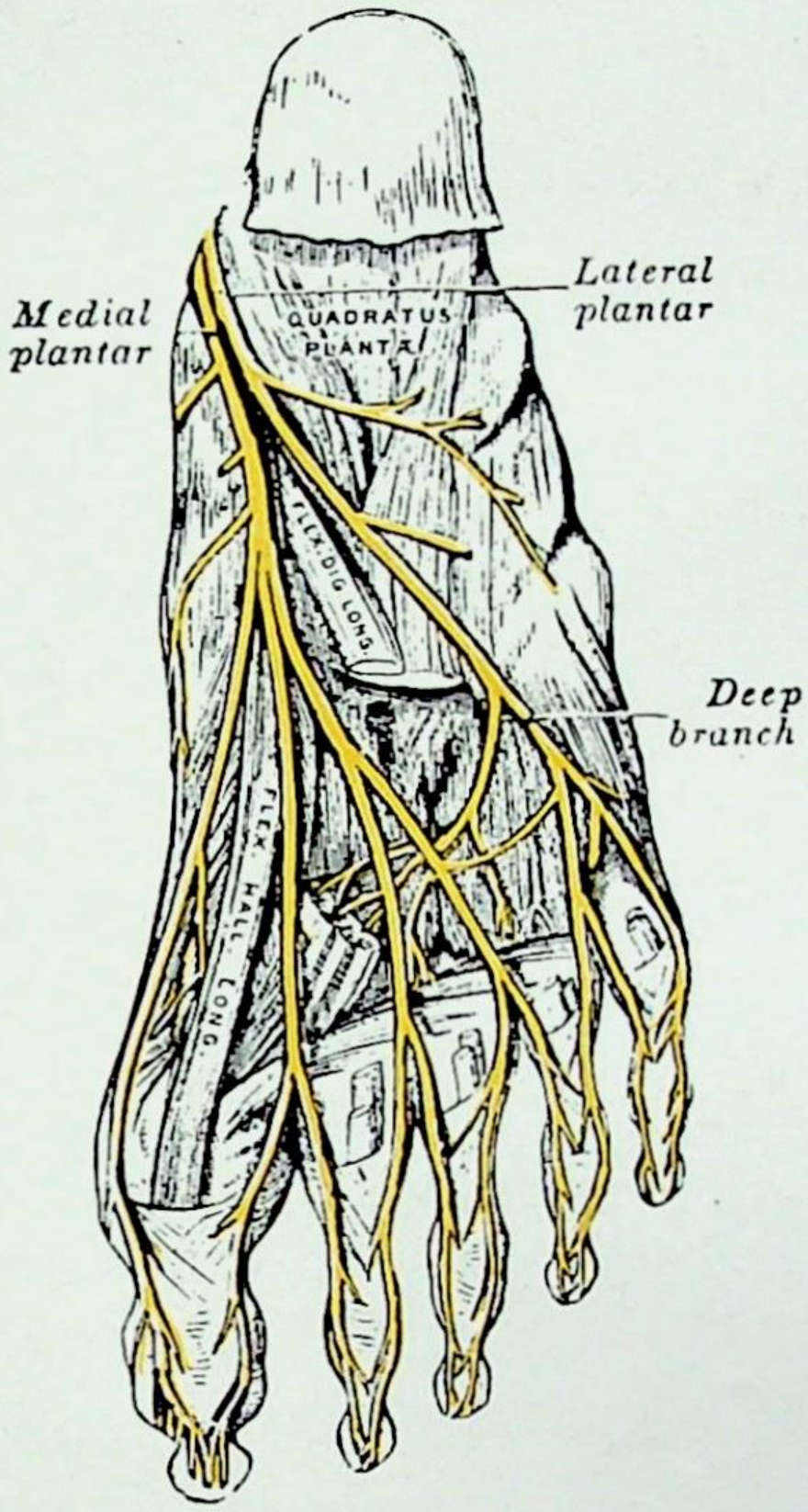
Medial plantar
QUADRATUS PLANTÆ
Lateral plantar
FLEX. DIG. LONG.
Deep branch
FLEX. HALL. LONG.

Fig. 953.—A diagram showing the segmental distribution of the cutaneous nerves of the sole of the right foot.

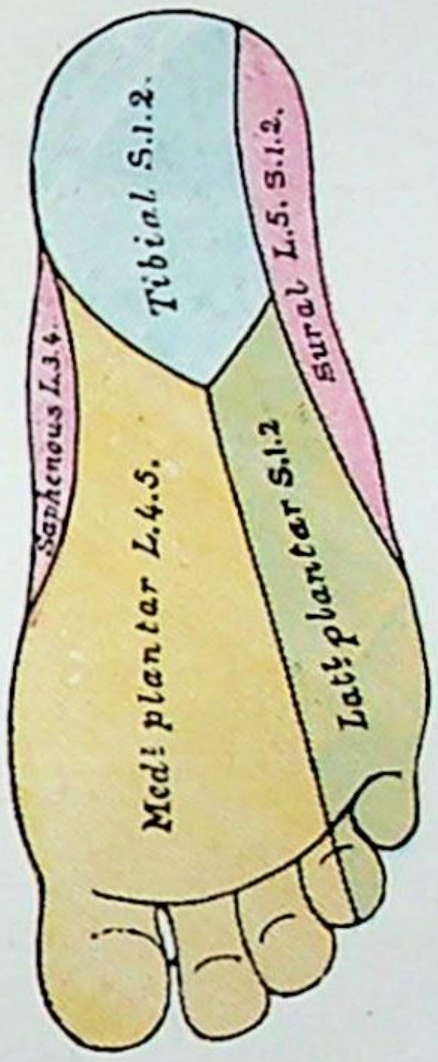
Tibial S.1.2.
Sural L.5. S.1.2.
Saphenous L.3.4.
Medl. plantar L.4.5.
Latl. plantar S.1.2

982

رباط کے نیچے اپنے آغاز سے نکل کر مبعد ابہام القدم طویل کے اوجھل گزرتا ہے۔ اور اس عضلے اور قابضِ اصابع قصیر کے درمیان باہر آکر انگوٹھے کے وسطانی پہلو کو ایک حقیقی اصبعی عصب (proper digital nerve) دیتا ہے۔ اور آخر کار بعد مشطی ہڈیوں کے قاعدوں کے مقابل تین مشترک اصبعی اعصاب میں تقسیم ہوتا ہے۔

شاخیں۔ جلدی شاخیں مبعد ابہام القدم اور قابضِ اصابع قصیر کے درمیان اخمصی وتر عریض (plantar aponeurosis) کو چھیدتی ہیں۔ اور پاؤں کے تلوے کی جلد میں پھیلتی ہیں۔

عضلی شاخیں مبعد ابہام القدم۔ قابض اصابع قصیر۔ قابض ابہام القدم قصیر اور پہلے دودیہ عضلہ میں پھیلتی ہیں۔ مبعد ابہام القدم اور قابض اصبعی قصیر والی شاخیں اس عصب کے تنے سے اس کے آغاز کے قریب نکلتی ہیں۔ اور ان عضلوں کی عمقی سطحوں میں داخل ہوتی ہیں۔ قابض ابہام القدم قصیر والی شاخ انگوٹھے کے وسطانی پہلو والے حقیقی اصبعی عصب سے اور پہلے دودیہ والی شاخ پہلے مشترک اصبعی عصب سے نکلتی ہے۔

مفصلی شاخیں مشط (tarsus) اور بعد مشط کے مفصلات کو رسداتی ہیں۔

انگوٹھے کا حقیقی اصبعی عصب قابض ابہام القدم قصیر (flexor hallucis brevis) کو اور انگوٹھے کے وسطانی پہلو کی جلد کو رسداتا ہے۔

تین مشترک اصبعی اعصاب اخمصی وتر عریض کے ڈویژنوں کے درمیان گزرتے ہیں۔ اور ہر ایک عصب دو حقیقی اصبعی اعصاب میں تقسیم ہوتا ہے۔ پہلے مشترک اصبعی عصب کی شاخیں انگوٹھے اور دوسری انگلی کے متصل پہلوؤں کو رسداتی ہیں۔ دوسرے عصب کی شاخیں دوسری اور تیسری انگلیوں کے متصل پہلوؤں کو رسداتی ہیں۔ اور تیسرے عصب کی شاخیں تیسری اور چوتھی انگلیوں کے متصل پہلوؤں کو۔ تیسرا مشترک اصبعی عصب جانبی اخمصی عصب سے ایک ربطی شاخ پاتا ہے۔ پہلا عصب پہلے دودیہ عضلہ کو ایک شاخچی دیتا ہے۔ ہر ایک حقیقی اصبعی عصب جلدی اور مفصلی رشتکیں دیتا ہے۔ اور آخری پور کے مقابل اوپر کی جانب ایک پچھلی شاخ دیتا ہے۔ جو ناخن کے گرد کی ساختوں کو رسداتی ہے۔ اور اس

عصب کا تسلسل ابہامی فراز (thenar eminence) میں تقسیم ہوتا ہے بات معلوم ہوگی کہ وسطانی اخمصی عصب (medial plantar nerve) کی اصبعی شاخیں اپنی تقسیم کے اعتبار سے ہاتھ کے وسطی عصب کی شاخوں سے مشابہ ہیں ۔

جانبی اخمصی عصب (lateral plantar nerve) (تصویر 952) پانچویں
983 انگلی کی جلد اور چوتھی انگلی کے جانبی نصف ۔ نیز عمقی عضلوں میں سے بیشتر کو رسد آتا ہے
اس کی تقسیم ہاتھ میں زندی عصب (ulnar nerve) کی تقسیم سے مشابہ ہے ۔ یہ آگے کی طرف جانبی اخمصی شریان (lateral plantar artery) کے ساتھ پاؤں کے جانبی پہلو تک جاتا ہے قابض اصبعی قصیر اور مربعیہ اخمصیہ (quadratus plantæ) کے درمیان واقع ہوتا ہے ۔ اور اول الذکر عضلے اور مبعد ڈیجیٹائی کونٹائی کے درمیانی وقفہ کے اندر ایک اوپری اور ایک عمقی شاخ میں تقسیم ہوتا ہے ۔ اپنے تقسیم ہونے سے پہلے مربعیہ اخمصیہ اور ایبڈکٹر ڈیجیٹائی کونٹائی کو رسد آتا ہے ۔

اوپری شاخ ایک حقیقی اور ایک مشترک اصبعی عصب میں پھٹ جاتی ہے ۔ حقیقی اصبعی عصب چھوٹی انگلی کے جانبی پہلو، فلکسر ڈیجیٹائی کونٹائی بریوس (flexor digiti quinti brevis) اور چوتھی بین بعد مشطی فضا کے دو بین عظمی عضلوں کو رسد آتا ہے ۔ مشترک اصبعی عصب وسطانی اخمصی عصب کی تیسری مشترک اصبعی شاخ کے ساتھ ربط کرتا ہے ۔ اور دو حقیقی اصبعی اعصاب میں تقسیم ہوتا ہے ۔ جو چوتھی اور پانچویں انگلیوں کے متصل پہلوؤں کو رسد آتے ہیں ۔

عمقی شاخ جھکانے والے عضلوں کے وتروں اور مقرب ابہام القدم (adductor hallucis) کی عمقی سطح پر جانبی اخمصی شریان کے ساتھ جاتی ہے ۔ اور دوسرے ۔ تیسرے ۔ اور چوتھے دودیہ عضلوں، مقرب ابہام القدم اور سارے بین عظمی عضلوں کو (سوائے چوتھی بعد مشطی فضا والوں کے) رسد آتی ہے ۔

مشترک شظی عصب (بیرونی مابضی عصب) (تصویر 951) جو قصبیتی سے جسامت میں تقریباً آدھا ہے ۔ چوتھے اور پانچویں کمری اور پہلے اور دوسرے عجزی اعصاب کی اگلی ڈویژنوں کی پچھلی شاخوں سے نکلتا ہے ۔ یہ ترچھا ہو کر مابضی حفرہ کے جانبی رخ کے ساتھ ساتھ ذو راسین فخذی عضلہ کے وسطانی

کنارے کے قریب شنطیہ (fibula) کے سر تک نزول کرتا ہے۔ ذوراسین فخذی کے وتر اور گیسٹر اکنیمیس عضلہ کے جانبی سر کے درمیان واقع ہے۔ شنطی طویل عضلے (peronæus longus) کے نیچے شنطیہ کی گردن کی جانبی سطح کے گرد گھومتا ہے۔ اور اوپری اور عمقی شنطی اعصاب میں تقسیم ہوتا ہے۔ اپنے تقسیم ہونے سے پہلے مفصلی اور جلدی شاخیں دیتا ہے۔

مفصلی شاخیں تعداد میں تین ہیں۔ ان میں سے دو بالائی اور زیرین جانبی رکبی شریانوں کے ساتھ گھٹنہ تک جاتی ہیں۔ بالائی شاخ کبھی کبھی نسائی عصب کے تنے سے نکلتی ہے۔ تیسری شاخ جس کا نام بازگرد مفصلی عصب (recurrent articular nerve) ہے۔ مشترک شنطی عصب کی تقسیم کے مقام پر نکلتا ہے۔ یہ شاخ اگلی بازگرد قصبیتی شریان کیساتھ قصبیتی مقدم (tibialis anterior) کے اندر سے گھٹنہ کے جوڑ کے آگے تک صعود کرتی ہے۔

جلدی شاخیں۔ تعداد میں دو۔ اکثر ایک مشترک تنے سے نکلتی ہیں۔ یہ جانبی حماتی جلدی اور شنطی تفممی (lateral sural cutaneous and peroneal anastomotic) اعصاب ہیں۔

جانبی حماتی جلدی عصب ٹانگ کے قربی حصے کی اگلی، پچھلی اور جانبی سطحوں کی جلد کو رسد آتا ہے۔

شنطی تفممی عصب (شنطی ربطی عصب) شنطیہ کے سر کے قریب نکلتا ہے۔ ترچھا ہو کر گیسٹر اکنیمیس کے جانبی سر کے پار ٹانگ کے وسط تک جاتا ہے۔ اور وسطانی حماتی جلدی عصب کے ساتھ مل کر حماتی عصب بناتا ہے۔ (صفحہ 981)۔ شنطی تفممی عصب کبھی کبھی ایک الگ شاخ کی شکل میں ایڑی تک نزول کرتا ہے۔

عمقی شنطی عصب (deep peronæal nerve: anterior tibial nerwe) (تصویر 946) مشترک شنطی عصب کے دو شاخ ہونے کے مقام پر شنطیہ اور پیرونیئس لانگس کے قربی حصے کے درمیان شروع ہوتا ہے۔ ترچھا ہو کر آگے کی طرف باسط اصبعی طویل کے نیچے بین عظمی جھلی کے اوپر تک جاتا ہے۔ جہاں یہ ٹانگ کے بالائی ثلث میں اگلی قصبیتی شریان کے ساتھ تعلق حاصل کرتا ہے۔ پھر اس شریان

کیساتھ ٹخنے کے جوڑ کے سامنے کے رخ تک نزول کرتا ہے۔ جہاں یہ جانبی اور وسطانی اختتامی شاخوں میں تقسیم ہوتا ہے۔ پہلے اگلی قصبیتی شریان کے جانبی پہلو پر واقع ہوتا ہے۔ پھر اس کے سامنے اور پھر ٹخنے کے جوڑ پر پہنچکر اس کے جانبی رخ پر ٹانگ کے اندر عمقی شنظی عصب، قصبیتی مقدم۔ باسط ابہام القدم طویل، باسط اصبعی طویل۔ اور پیرونیس ٹرشیس (peronæus tertius) کو عضلی شاخیں اور ٹخنے کے جوڑ کو ایک مفصلی شاخ دیتا ہے۔

عمقی شنظی عصب کی جانبی اختتامی شاخ مشط کے پار باسط اصبعی قصیر کے نیچے گزرتی ہے۔ اور پہنچے کی ظہری بین عظمی عصب کی طرح بڑھ کر باسط اصبعی قصیر کو رسداتی ہے۔ اس کلائی میں سے تین باریک بین عظمی شاخیں نکلتی ہیں جو مشطی جوڑوں اور دوسری۔ تیسری اور چوتھی انگلیوں کے بعد مشطی جوڑوں کو رسداتی ہیں۔ ان میں سے پہلی شاخ دوسرے بین عظمی ظہری (interosseous dorsalis) عضلے کو ایک رشتک دیتی ہے۔

عمقی شنظوی عصب کی وسطانی اختتامی شاخ پاؤں کی پشت پر ڈارسیلس پیڈس (dorsalis pedis) آرٹری کے جانبی پہلو پر آگے کو جاتی ہے۔ پہلی بین عظمی فضا پر اوپری شنظوی عصب کی وسطانی ظہری جلدی شاخ کے ساتھ ربط کرتی ہے۔
اور دو ظہری اصبعی اعصاب میں تقسیم ہوتی ہے۔ جو بڑی انگلی (انگوٹھا) اور دوسری 984
انگلی کے متصل پہلوؤں کو رسداتے ہیں۔ اپنے تقسیم ہونے سے قبل ایک بین عظمی شاخ دیتی ہے۔ جو انگوٹھے کے بعد مشطی سلامی (metatarsophalangeal) جوڑ کو رسداتی ہے۔ اور پہلے بین عظمی ظہری عضلہ کو ایک رشتک دیتی ہے۔

اوپری شنظی عصب (عضلی جلدی عصب) (تصویر 946)

مشترک شنظی عصب کے دو شاخ ہونے کے مقام پر شروع ہوتا ہے۔ شنظی عضلوں اور باسط اصبعی طویل کے درمیان آگے جاتا ہے۔ ٹانگ کے زیرین ثلث پر عمقی ردا کو چھیدتا ہے۔ اور ایک وسطانی اور ایک درمیانی ظہری جلدی عصب میں تقسیم ہوتا ہے۔ عضلوں کے درمیان اپنے ممر میں شنظی طویل اور شنظی قصیر کو عضلی شاخیں دیتا ہے۔ اور ٹانگ کے زیرین حصے کی جلد کو رشتکیں۔

وسطانی ظہری جلدی عصب ٹخنے کے جوڑ کے سامنے سے گزرتا ہے۔ اور دو ظہری اصبعی شاخوں میں تقسیم ہوتا ہے جن میں سے ایک انگوٹھے کے وسطانی پہلو کو رسداتی ہے۔ دوسری شاخ دوسری اور تیسری انگلیوں کے متصل پہلوؤں کو۔ یہ عصب صافن عصب کے ساتھ اور عمقی شنظی عصب کے ساتھ ربط کرتا ہے۔ (تصویر 944)۔

درمیانی ظہری جلدی عصب چھوٹا ہوتا ہے۔ پاؤں کی پشت کے جانبی حصے کے ساتھ ساتھ گزرتا اور ظہری اصبعی شاخوں میں تقسیم ہوتا ہے۔ جو تیسری اور چوتھی کے اور چوتھی اور پانچویں انگلیوں کے متصل پہلوؤں کو رسد پہنچاتی ہیں۔ یہ عصب ٹخنہ کے جانبی پہلو کی جلد کو بھی رسد پہنچاتا ہے۔ اور حماتی (sural) عصب کے ساتھ ربط کرتا ہے (تصویر 944)۔

اوپری شنظی عصب کی شاخیں سوائے چھوٹی انگلی کے جانبی رخ اور انگوٹھے اور دوسری انگلی کے متصل پہلوؤں کے ساری انگلیوں کی پچھلی سطحوں کی جلد کو رسداتی ہیں۔ اوّل الذکر کو حماتی (sural) عصب رسداتا ہے۔ اور آخر الذکر کو عمقی شنظی عصب کی وسطانی شاخ۔ اکثر اوقات اوپری شنظی کی بعض جانبی شاخیں موجود نہیں ہوتیں اور ان کی جگہ حماتی عصب کی شاخیں لے لیتی ہیں۔

حیائی ضفیرہ (PUDENDAL PLEXUS)

حیائی ضفیرہ (تصاویر 947، 948) عجزی ضفیرہ سے واضح طور پر الگ نہیں ہے اور اسی لئے اسکی بعض شاخیں عجزی ضفیرہ کی شاخوں کیساتھ ملکر نکلتی ہیں۔ یہ حوضی کہفہ کی پچھلی دیوار پر واقع ہے۔ اور عموماً دوسرے، تیسرے اور چوتھے عجزی اعصاب کی اگلی ڈویژنوں کے حصوں۔ پانچویں عجزی عصب کی اگلی ڈویژن۔ اور عصعصی عصب کی اگلی ڈویژن سے بنتا ہے۔ یہ ذیل کی شاخیں دیتا ہے۔

انثقابی جلدی	perforating cutaneous	2, 3S
حیائی	pudendal	2, 3, 4S.
احشائی	visceral	3, 4S.
عضلی	muscular	4, S.
مبرزی عصعصی	anococcygeal	4,5S. and Cocc.

انثقابی جلدی عصب عموماً دوسرے اور تیسرے عجزی اعصاب کی پچھلی سطحوں سے نکلتا ہے عجزی حدبی (sacrotuberous) رباط کے زیرین حصے کو چھیدتا ہے۔ اور الویہ کبری کے زیرین کنارے کے گرد گھوم کر اس عضلہ کے وسطانی اور زیرین حصوں کو ڈھانکنے والی جلد کو رسد آتا ہے۔

انثقابی جلدی عصب حیائی عصب سے نکل سکتا ہے۔ یا موجود ہی نہیں ہوتا۔ آخر الذکر حالت میں اسکی جگہ پچھلے فخذی جلدی عصب کی ایک شاخ لے لیتی ہے۔ یا وہ شاخ جو تیسرے اور چوتھے یا چوتھے اور پانچویں عجزی اعصاب سے آتی ہے۔

حیائی عصب (pudendal nerve) (pudic nerve) اپنے ریشے دوسرے تیسرے اور چوتھے عجزی اعصاب سے لیتا ہے۔ (تصویر 947)۔ کمثریہ اور عضلہ عصعصیہ (coccygeus) کے درمیان گزر کر بڑے نسائی سوراخ کے زیرین حصے میں سے گزر کر حوض سے نکلتا ہے۔ اور سرین میں داخل ہوتا ہے۔ جہاں یہ حیائی شریان کے وسطانی جانب ورک کے شوکہ کا تقاطع کرتا ہے۔ چھوٹے نسائی سوراخ میں سے اس شریان کے ساتھ گزر کر ورکی مستقیمی حفرہ (ischiorectal fossa) کی جانبی دیوار پر **الکاک کی قنال** (Alcock's canal) (صفحہ 489) میں چلا جاتا ہے۔ اسی قنال کے پچھلے حصے میں زیرین باسوری (inferior hæmorrhoidal) عصب دیتا ہے۔ اور پھر عجانی شریان اور قضیب یا بظر (clitoris) کے ظہری عصب میں تقسیم ہوتا ہے۔

زیرین باسوری عصب کبھی کبھی عجزی ضفیرہ سے نکلتا ہے۔ الکاک کے قنال کی وسطانی دیوار کو چھیدتا ہے۔ زیرین باسوری عروق سمیت ورکی مستقیمی حفرہ کا تقاطع کرتا ہے۔ اور عاصرہ مستقیم بیرونی (sphincter ani externus) اور مقعد کے گرد کی جلد میں پھیلتا ہے۔ اس عصب کی شاخیں پچھلے فخذی جلدی عصب کی عجانی (perinæal) شاخ اور پچھلے صفنی (scrotal) اعصاب کے ساتھ ربط کرتا ہے۔

985

عجانی عصب جو حیائی عصب کی زیرین اور بڑی اختتامی شاخ ہے۔ اندرونی حیائی شریان کے نیچے آگے کو جاتا ہے۔ یہ عجانی شریان کے ہمراہ جاتا ہے۔ اور پچھلی صفنی (یا شفوی : labial) اور عضلی شاخوں میں تقسیم ہوتا ہے۔

پچھلی صفنی شاخیں [اوپری عجانی (perinæl) **عصب**] دو ہیں- ایک وسطانی اور ایک جانبی۔ یہ بولی تناسلی ڈایا فرام (urogenital diaphragm) کی ردا کو چھیدتی یا اس سے اوپر ی گزرتی ہیں۔ اور عجانی شریان کی ظہری صفنی شاخوں کی معیت میں مبالی مثلث (urethral triangle) کے جانبی حصے کے ساتھ ساتھ آگے کو جاتی ہیں۔ صفن کی جلد میں پھیلتی ہیں۔ اور پچھلے فخذی جلدی عصب کی عجانی شاخ کے ساتھ ربط کرتی ہیں۔ عورت میں تمناظر اعصاب۔ **پچھلی شفوی شاخیں** شفۂ کبیر کو رسداتے ہیں۔

عضلی شاخیں ٹرانسورسس پرینیائی سوپرفیشی ایلس (transversus perinæi superficialis)، بلبوکیورنوسس (bulbocavernosus)، اسکیوکیورنوسس (ischio-cavernosus)، ٹرانسورسس پرینیائی پروفنڈس (transversus perinæi profundus) اور سفنکٹر یوریتھری ممبرینے سی ای (sphincter urethræ membranaceæ) میں پھیلتی ہیں۔ ایک شاخ یعنی **مبالی بصلہ کا عصب** (nerve to the urethral bulb) بلبوکیورنوسس والے عصب سے نکلتا ہے۔ اس عضلہ کو چھیدتا ہے۔ اور کارپس کیورنوسم یوریتھری کو رسد اکر مبال کی مخاطی جھلی میں ختم ہوتا ہے۔

قضیب کا عقبی عصب اندرونی حیائی شریان کے اوپر ورک کے فرع کے ساتھ آگے کو جاتا ہے۔ اور عظم عانہ (os pubis) کے زیرین فرع کے کنارے کیساتھ بولی تناسلی ڈایا فرام کی ردا کی بالائی اور زیرین تہوں کے درمیان اس شریان کے ساتھ جاتا ہے۔ زیرین تہ کو چھیدتا ہے۔ اور کارپس کیورنوسم پینیس کو ایک شاخ دیتا ہے۔ پھر یہ قضیب کی پچھلی شریان کے ساتھ سسپنسری لگمنٹ (suspensory ligament) کی تہوں کے درمیان آگے قضیب کی پشت کو جاتا ہے اور حشفہ (glans penis) پر ختم ہوتا ہے۔ عورت میں تمناظر عصب **بظر کا عقبی عصب** (dorsal nerve of the clitoris) بہت چھوٹا ہوتا ہے۔ اور بظر کو رسد اتا ہے۔

احشائی شاخیں دوسرے۔ تیسرے اور چوتھے عجزی اعصاب سے نکلتی ہیں۔ اور مشارکی کے حوضی ضفیروں کے واسطے سے مثانہ اور مستقیم (rectum) میں پھیلتی ہیں۔ عورت میں مہبل (vagina) کو بھی شاخیں دیتی ہیں۔

عضلی شاخیں چوتھے عجزی عصب سے نکلتی ہیں۔ اور لیوٹیٹر اینائی (levator ani) عُصعُصیہ اور عاصر مبرز بیرونی کو رسداتی ہیں۔ لیوٹیٹر اینائی اور عصعصیہ والی شاخیں عضلوں کی حوضی سطحوں میں داخل ہوتی ہیں۔ بیرونی عاصر مبرز والی شاخ (چوتھے عجزی عصب کی عجانی شاخ) عُصعُصیہ کو چھید کر یا اس کے اور لیویٹر اینائی کے درمیان گزر کر ورکی مستقیمی فاسا میں پہنچتی ہے۔ اس شاخ کی جلدی رشتکیں مقعد اور عصعص کے درمیان کی جلد کو رسداتی ہیں۔

مبرزی عصعصی اعصاب (anococcygeal nerves) پانچویں عجزی عصب کی اگلی ڈویژن چوتھے عصب سے ایک ربطی رشتک پاتی ہے۔ اور عصعصی عصب کی باریک اگلی ڈویژن کے ساتھ مل کر ایک ضفیرہ بناتی ہے۔ جس کو بعض اوقات عصعصی ضفیرہ کہتے ہیں۔ مبرزی عصعصی اعصاب اس ضفیرہ سے نکلتے ہیں۔ اور چند باریک رشتکوں پر مشتمل ہیں۔ جو عجزی حدبی رباط کو چھیدتی ہیں۔ اور عصعص کے خطہ کی جلد کو رسداتی ہیں۔

تشریح اطلاقی کمری ضفیرہ خصریہ کبیرہ میں سے گزرتا ہے۔ اور اس لئے خصریہ کے خراج میں اس کی کوئی ایک شاخ یا ساری شاخیں خراش سے متاثر ہو سکتی ہیں۔ اور اُس حصہ میں سخت درد پیدا ہو جاتا ہے۔ جس میں یہ خراش یافتہ اعصاب پھیلتے ہیں۔ تناسلی فخذی ایسا عصب ہے۔ جو اکثر مبتلا ہوتا ہے۔ اس عصب کی یہ بھی اہمیت ہے۔ کہ یہ اُن بڑے بڑے اوپری معکوسات میں سے ایک سے متعلق ہے۔ جو حبل شوکی کے امراض کی تحقیقات میں لئے جاتے ہیں۔ اگر نر بچے میں اربی رباط کے ذرا نیچے ران کے وسطانی پہلو کے اوپر کی جلد (وہ حصہ جس کو تناسلی فخذی عصب کی کمری اربی (lumbo-inguinal) شاخ رسداتی ہے۔) کو گدگدایا جائے۔ تو خصیہ معالیق (cremaster) عضلہ کے فعل کی وجہ سے کھنچ آئے گا۔ جس کو تناسلی فخذی عصب کی بیرونی منوی شاخ رسداتی ہے بعض اوقات یہی نتیجہ بالغوں میں بھی ہوتا ہے۔ اور شدید تحریک پہنچانے پر تقریباً ہمیشہ حاصل ہو سکتا ہے۔ یہ معکوس یہ ظاہر کرتا ہے۔ کہ حبلِ شوکی کا وہ حصہ جس میں سے پہلا اور دوسرا کمری عصب نکلتے ہیں۔ طبعی حالت میں ہے۔

چھوٹا حوض (lesser pelvis) کے کسروں میں فخذی عصب کو ضرر پہنچنے کا اندیشہ ہوتا ہے

FIG. 954.—Dissections to show (A, B) the sciatic nerve, (C) the upper part of the tibial nerve and (D) the common peronæal nerve.

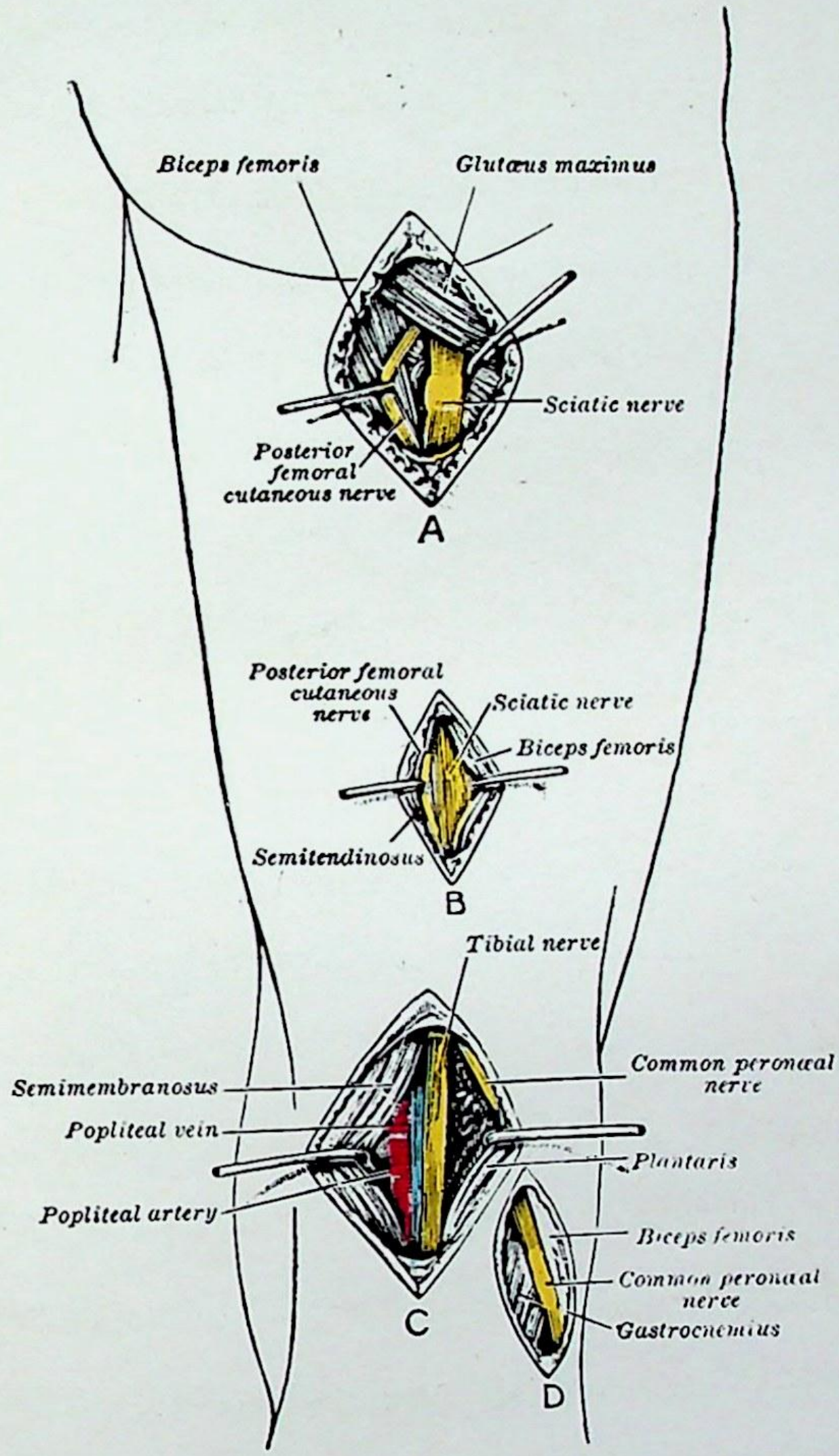
Biceps femoris
Glutæus maximus
Sciatic nerve
Posterior femoral cutaneous nerve
A
Posterior femoral cutaneous nerve
Sciatic nerve
Biceps femoris
Semitendinosus
B
Tibial nerve
Semimembranosus
Popliteal vein
Popliteal artery
Common peronæal nerve
Plantaris
C
Biceps femoris
Common peronæal nerve
Gastrocnemius
D

کیونکہ یہ کسر بیشتر اوقات عظم عانہ کے بالائی فرع میں سے اس مقام کے اوپر یا اس کے نزدیک واقع ہوتا ہے۔ جہاں یہ عصب اس ہڈی کا تقاطع کرتا ہے۔ ان سلعات سے بھی جو عانہ میں نکلتی ہیں۔ یہ دب سکتا ہے۔ اور اس کا فعل خراب ہو سکتا ہے۔ علاوہ ازیں اپنے اوپری مقام کی وجہ سے یہ جانگ کے زخموں اور ہولی میں ضرر کھا سکتا ہے۔ اس کا مرکزی آغاز اکثر بچوں کے فالج میں ماؤف ہوتا ہے۔ جب یہ عصب مفلوج ہوتا ہے۔ تو مریض اپنے کولے کو پورے طور سے خم نہیں کر سکتا۔ کیونکہ حرقفیہ (iliacus) مفلوج ہوتا ہے۔ اور ذوار بعہ رؤوس فخذی (quadriceps femoris) کے شلل کی وجہ سے ران کو پسار نہیں سکتا۔ خیاطیہ کا شلل اور عانیہ (pectineus) کا جزوی شلل ہوتا ہے۔ ران کے آگے والے اور وسطانی پہلو کیسانتھ ساتھ حس ضائع ہو جاتی ہے۔ سوائے اس حصے کے جس کو کمری اربی اور حرقفی اربی اعصاب رسداتے ہیں۔ ٹانگ اور پاؤں کے وسطانی پہلو پر نیچے انگوٹھے کی گولی تک حس ضائع ہو جاتی ہے۔

سادعصب شاذونادر اکیلا مشلول ہوتا ہے۔ لیکن کبھی کبھی فخذی کی معیت میں مشلول ہوتا ہے۔ سب سے بڑی اہمیت جو اس کو دی جاتی ہے۔ وہ اس رسد کے متعلق ہے۔ جو گھٹنہ کو ہے۔ گھٹنہ کا درد بہت سے امراض کی علامت ہے۔ جن میں اس عصب کے تنے یا اس کی کسی ایک شاخ میں خراش ہوتی ہے۔ چنانچہ یہ خوب معلوم ہے کہ کولے کے جوڑ کے مرض کے ابتدائی مدارج میں مریض ممکن ہے کہ اس جوڑ میں ہمیشہ درد کی شکایت نہ کرے۔ بلکہ گھٹنے کے وسطانی پہلو میں یا خود گھٹنے میں۔ کیونکہ ان دونوں جوڑوں کو سادعصب رسداتا ہے اور اس عصب کی آخری تقسیم گھٹنے کے جوڑ میں ہے۔ پھر یہی بات عجزی حرقفی (sacro-iliac) جوڑ کے مرض میں ہو سکتی ہے یا بیض (ovary) کی مرضیاتی بالیدگیوں یا قاذف (tube) کی سوزش میں۔ یا سگما نما قولون (sigmoid colon) کے سرطانی (cancer) میں۔ اور ان مریضوں میں بھی جن میں سخت براز کے ڈلے آنت کے اس حصے میں پھنس گئے ہوں درد کی شکایت گھٹنے میں ہوتی ہے۔ انتہا یہ ہے کہ گھٹنہ کا درد سادفتق (obturator hernia) میں ایک اہم تشخیصی امارت ہے۔ جب سادعصب مشلول ہوتا ہے۔ تو مریض اپنے گھٹنوں کو ایک دوسرے کے ذریعہ دبا نہیں سکتا۔ اور ایک ٹانگ کے ذریعہ دوسری کا تقاطع بھی نہیں کر سکتا۔ کیونکہ مقربہ عضلے مشلول ہوتے ہیں۔ سادبیرونی کے شلل کی وجہ سے ران کی باہر کے طرف کی گردائی کم ہو جاتی ہے۔ بعض اوقات ٹانگ کے وسطانی پہلو کے بالائی نصف میں حس ضائع ہو جاتی ہے۔

نسائی عصب حوضی سلعہ (tumour) کی مختلف شکلوں سے دب سکتا ہے۔ اور اس کے

تنے کے ساتھ ساتھ درد پیدا ہو جاتا ہے۔ جس کو عرق النساء (sciatica) کہتے ہیں۔ وہ سلعات جو حوضی احشاء سے نکلتے ہیں۔ خاص کر مستقیم کا بڑھا ہوا سرطان۔ زیر معدی شریان کی بعض شاخوں کے اینورسما، مثانہ میں بڑی جسامت کی پتھری۔ مستقیم میں براز کا جمع ہونا۔ ان سب سے اس عصب پر حوض کے اندر دباؤ پڑ سکتا ہے۔ اور عرق النساء پیدا ہوتا ہے۔ حوض کے باہر عظمی افزائشیں (exostoses) یا دوسرے سلعات جو بڑے نسائی سوراخ کے کنارے سے نکلتے ہیں یہی حالت پیدا کر دیتے ہیں۔ لیکن عرق النساء کی بیشتر صورتیں عصبی التہاب کا نتیجہ ہوتی ہیں۔ جو سردی لگ جانے سے پیدا ہوتا ہے۔ یہ مرض زندگی کے آخری نصف میں مردوں میں ہوتا ہے۔ اور اکثر ریوماٹزم (rheumatism)، نقرس (gout) یا ذیابیطس سکری (diabetes mellitus) کے ساتھ واقع ہوتا ہے۔ سوجا ہوا عصب دباؤ کے لئے حساس ہوتا ہے۔ خاص کر بعض الیم مقامات ('tender spots') میں (مثلاً نسائی کٹاؤ پر پچھلے حرقفی شوکہ کے قریب۔ مابضی حفرہ میں ران کی پشت کے وسط کے قریب شنظیہ کے سر کے نیچے۔ کعبوں (malleoli) کے پیچھے۔ یا پاؤں کی پشت پر) اور جب کبھی ٹانگ کو پسارنے کی کوشش کی جاتی ہے (اور عصب تانا جاتا ہے) تو درد محسوس ہوتا ہے۔ نسائی عصب کا شلل شاذ و نادر مکمل ہوتا ہے جب ضرر دور اوپر واقع ہوتا ہے۔ تو راسینی فخذی نیم غشائی۔ اور نیم وتری۔ اور گھٹنے کے نیچے کے سارے عضلوں میں شلل ہوتا ہے۔ اگر ضرر زیادہ نیچے واقع ہو۔ تو گھٹنے کے نیچے کل عضلوں میں نقصانِ حرکت ہوتا ہے۔ اور اسی مقام پر حِس کا نقصان ہوتا ہے۔ سوائے ٹانگ کی پشت کے بالائی نصف کے۔ جس کو پچھلا فخذی جلدی عصب رسد اتا ہے۔ اور سوائے ٹانگ کے وسطانی پہلو کے بالائی نصف کے اور یہ اس صورت میں کہ ساد عصب کی شاخ بڑی ہوتی ہے۔ (صفحہ 973)۔ مشترک شنظی عصب کے ضررات سے قصبیتی مقدم شنظی عضلوں۔ انگلیوں کے لمبے پسارنے والے عضلوں اور پاؤں کی پشت پر چھوٹے پسارنے والے عضلہ کا شلل ہوتا ہے۔ سقوط القدم ('foot -drop') واقع ہوتا ہے انگلیوں کی پشتی خمیائی اور پاؤں کی دُریائی ناممکن ہوتی ہے۔ آئندہ جا کر ایکوئنوویرس (equinovarus) قسم کی ٹیلیپیز (talipes) واقع ہوتی ہے۔ کیونکہ عضلوں کا بے روک پچھلا ساقی گروہ سکڑ جاتا ہے۔ 987

عرق النسا کی تکلیف کو کم کرنے کے لئے اکثر اوقات نسائی عصب کے اوپر شگاف دیکر اس کو تانا جاتا ہے۔ یا اس میں سوئی سے گودا جاتا ہے۔ سطح پر اس کا تعین کرنے کے۔ لئے اس خط کے وسطی اور زیرین ثلث کے اتصال پر ایک نقطہ لیتے ہیں۔ جو حرقفہ پر پچھلے بالائی شوکہ سے ورک کی حدبہ کے جانبی حصہ تک جاتا ہو۔ اور ایک خط اس مقام سے مابضی حفرہ کے بالائی حصے کے وسط تک

کھینچا جاتا ہے۔ یہ خط اپنی حدبیت باہر کو لئے ہوئے ذرا سا خمیدہ ہونا چاہئے۔ اور جب یہ نیچے کی طرف الویہ عظمی کے زیرین کنارے تک جاتا ہے۔ تو بڑے طروخا کی نسبت ورک حدیبہ کے اسوقت قریب تر ہوتا ہے۔ جب کہ یہ ان دو مقاموں کے درمیان گزرنے والے خط کا تقاطع کرتا ہے۔

نسائی عصب کو تاننے کا عملیہ سرین کے بل کے نیچے (تصویر 954, A.) اس عصب کے مجرے پر ایک شگاف دیکر کیا جاتا ہے جلد، اوپری ساختوں اور عمقی ردا کو کاٹکر ہیمسٹرنگ عضلوں کو واضح کر لیا جاتا ہے اور بازکشوں (retractors) کے ذریعہ الگ الگ کھینچ لیا جاتا ہے۔ یہ عصب مقرب کبیر پہ ذو راسین فخذی سے ڈھکا ہوا ملتا ہے۔ اس کو ارد گرد کی ساختوں سے الگ کرنا۔ انگلی کے ساتھ اوپر کو اٹھانا اور دو یا تین منٹ تک جمے ہوئے اور مسلسل کھچاؤ کے ذریعہ تاننا ہوتا ہے۔ نسائی عصب اس طریقہ سے بھی تانا جا سکتا ہے۔ جس کو خشک تجویز ('dry plan') کہتے ہیں۔ مریض کو پشت پر لٹایا جاتا ہے، پاؤں کو پسارا جاتا ہے۔ ٹانگ کو ران پر خمیایا جاتا ہے۔ اور ران کو زور سے شکم پر خمیایا جاتا ہے ران کو اس حالت میں رکھکر ٹانگ کو زور کے ساتھ اس کی پوری وسعت تک پسارا جاتا ہے۔ اور پاؤں کو بھی ٹانگ پر اتنا ہی پسارا جاتا ہے۔

مشترک شظی عصب کے مقام کو ذو راسین فخذی کے وتر کے پیچھے اور قریب ہی یا بفی حصہ کے جانبی پہلو پر (تصویر 954 D) اس وتر کے زیر جلد کاٹتے وقت یاد رکھنا چاہئے۔ اس وتر کے کٹ چکنے کے بعد مشترک شظی عصب ایک ڈوری کی طرح ظاہر ہو جاتا ہے۔ اور اس کو غلطی سے اس وتر کا چھوٹا بے کٹا ہوا حصہ سمجھا جا سکتا ہے۔ اگر اس عصب کے مقام کو اچھی طرح یاد نہ رکھا جائے تو جہاں یہ عصب شظیہ کی گردن کے گرد گھومتا ہے۔ وہاں بھی اتفاق سے کٹ سکتا ہے۔ اور ایسے ناسوروں کا علاج کرتے وقت جو اس مقام پر بوسیدہ (carious) ہڈی تک جاتے ہوں خاص احتیاط کرنی چاہئے۔ اس عصب کی تراش کا نتیجہ مکمل سقوط القدم ہوتا ہے۔ اس کی وجہ عضلوں کے اگلے قصبیتی گروہ کا شلل اور قصبیتی موخر کے بے روک فعل سے پاؤں کا اندر کو پھر جانا ہیں۔ شظی عضلے مشلول ہوتے ہیں۔ اس عصب سے رسدائے ہوئے حصوں میں عدم حسیت ہو جاتی ہے۔ اور تغذیہ کے نقصان کی وجہ سے جارحہ اکثر نیلا اور سرد ہو جاتا ہے۔ اور اس میں غذائی (trophic) خم پیدا ہو جاتے ہیں۔

خودآئین نظامِ عصبی

(THE AUTONOMIC NERVOUS SYSTEM)

خودآئین نظام عصبی (تصویر 955) احشاء، غدد، عروقِ دمویہ اور عام غیر مخطط عضلات کی تعصیب کرتا ہے۔ دماغی نخاعی نظام کی طرح اس کا بھی ایک مرکزی اور ایک دائری حصہ ہوتا ہے۔ مرکزی حصہ دماغی نخاعی محور میں منضم ہے اور اسکی نیابت عصبی خلیوں کے گروہوں سے ہوتی ہے، جو دماغ وسطی، دماغ خلفی اور نخاع کے صدری، قطنی اور عجزی حصوں میں جاگزیں ہیں۔ ان عصبی خلیوں سے برآرندہ خودآئین ریشے بعض دماغی اور نخاعی اعصاب میں نکلتے ہیں لیکن یہ ریشے اُس ساخت تک مسلسل یا بلا توقف کبھی نہیں پہنچتے جس کی کہ وہ تعصیب کرتے ہیں۔ وہ تمام عقدوں میں ختم ہوتے ہیں۔ ان عقدوں کے خلیوں سے ریشے شروع ہوتے ہیں جو اپنے رقبہ ہائے انتشار تک پہنچتے ہیں۔ لہذا برآرندہ خودآئین ریشے پیش عقدی (preganglionic) اور بعد عقدی (post-ganglionic) ریشوں سے مرکب ہیں (صفحہ 796)۔ درآرندہ خودآئین ریشوں کی ابتدا توامی ثلاثی عصب کا نیم ہلالی عقدہ (semilunar ganglion of the trigeminal)، وجہی عصب کا رکبی عقدہ (genicular ganglion of the facial)، لسانی بلعومی اور تائیہ اعصاب کے تنوں پر کے عقدوں اور نخاعی اعصاب کے عقدوں کے خلیوں سے ہوتی ہے۔ ان ریشوں کی دائری شاخیں (peripheral branches) بلا عدمِ تسلسل غیر ارادی ساختوں تک پہنچتی ہیں۔ مرکزی شاخیں خودآئینی اقواسِ معکوس (autonomic reflex arcs) کی تکمیل کی غرض سے یا جسمی خلیاتِ عصبیہ (somatic nerve cells) کے ساتھ مشابکات (synapses) بنانے کے لئے دماغ اور نخاع میں جا داخل ہوتی ہیں۔

خودآئین نظام دو ثانوی نظاموں میں قابلِ تقسیم ہے (ا) نزد مشارکی (para-sympathetic) اور (ب) مشارکی (sympathetic)۔

FIG. 955.—A diagram of the autonomic nervous system. (After Meyer and Gottlieb.) The parasympathetic fibres are represented by *blue*, and the sympathetic fibres by *red*, lines; the interrupted red lines indicate post-ganglionic fibres to the cerebral and spinal nerves

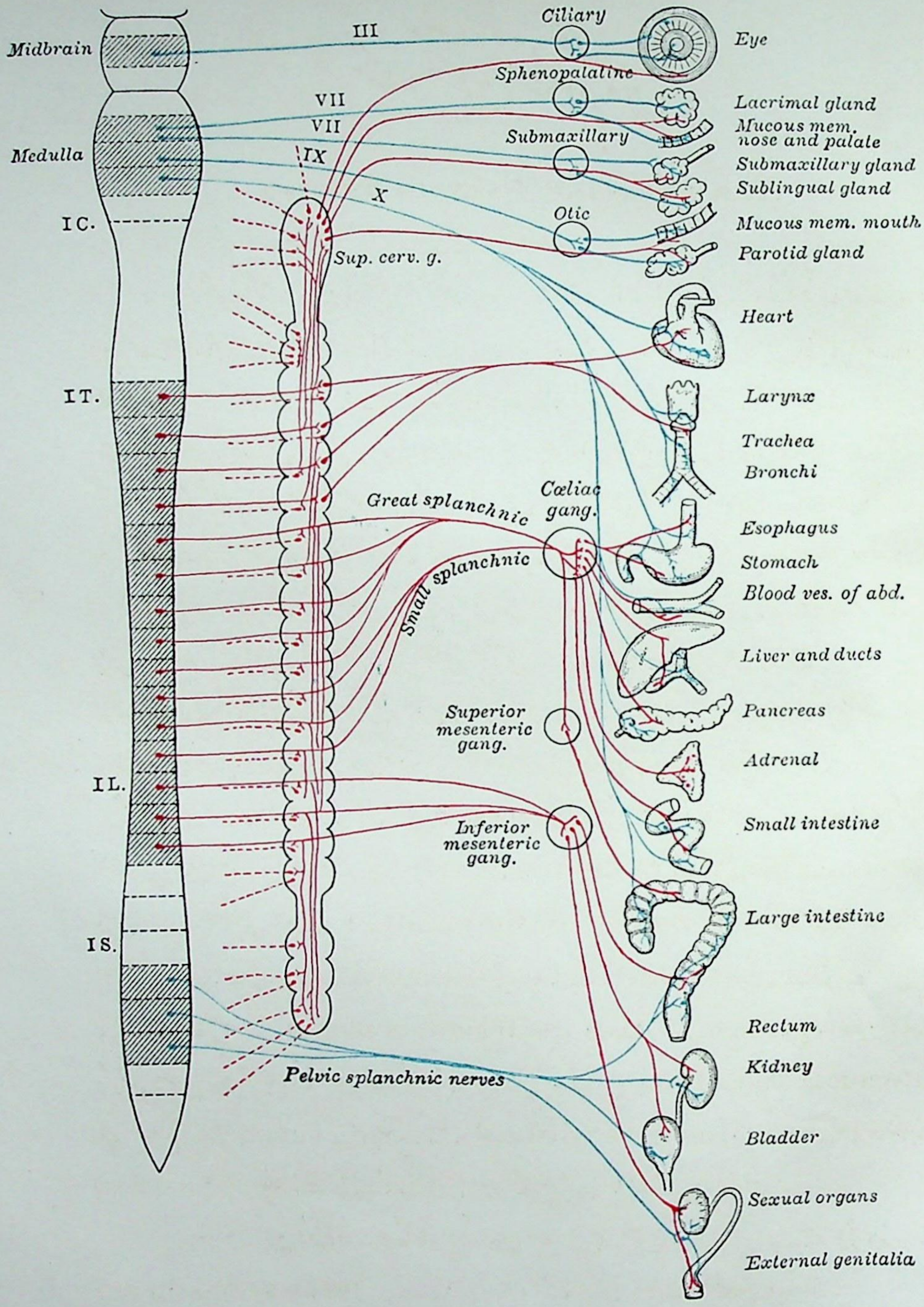
Midbrain
Medulla
I C.
I T.
I L.
I S.
III
VII
VII
IX
X
Ciliary
Sphenopalatine
Submaxillary
Otic
Sup. cerv. g.
Great splanchnic
Small splanchnic
Cœliac gang.
Superior mesenteric gang.
Inferior mesenteric gang.
Pelvic splanchnic nerves
Eye
Lacrimal gland
Mucous mem. nose and palate
Submaxillary gland
Sublingual gland
Mucous mem. mouth
Parotid gland
Heart
Larynx
Trachea
Bronchi
Esophagus
Stomach
Blood ves. of abd.
Liver and ducts
Pancreas
Adrenal
Small intestine
Large intestine
Rectum
Kidney
Bladder
Sexual organs
External genitalia

FIG. 956.—Sketches showing the central connexions of the somatic fibres (A) and sympathetic fibres (B) of a typical spinal nerve. The efferent fibres are represented by *red*, and the afferent fibres by *blue*, lines.

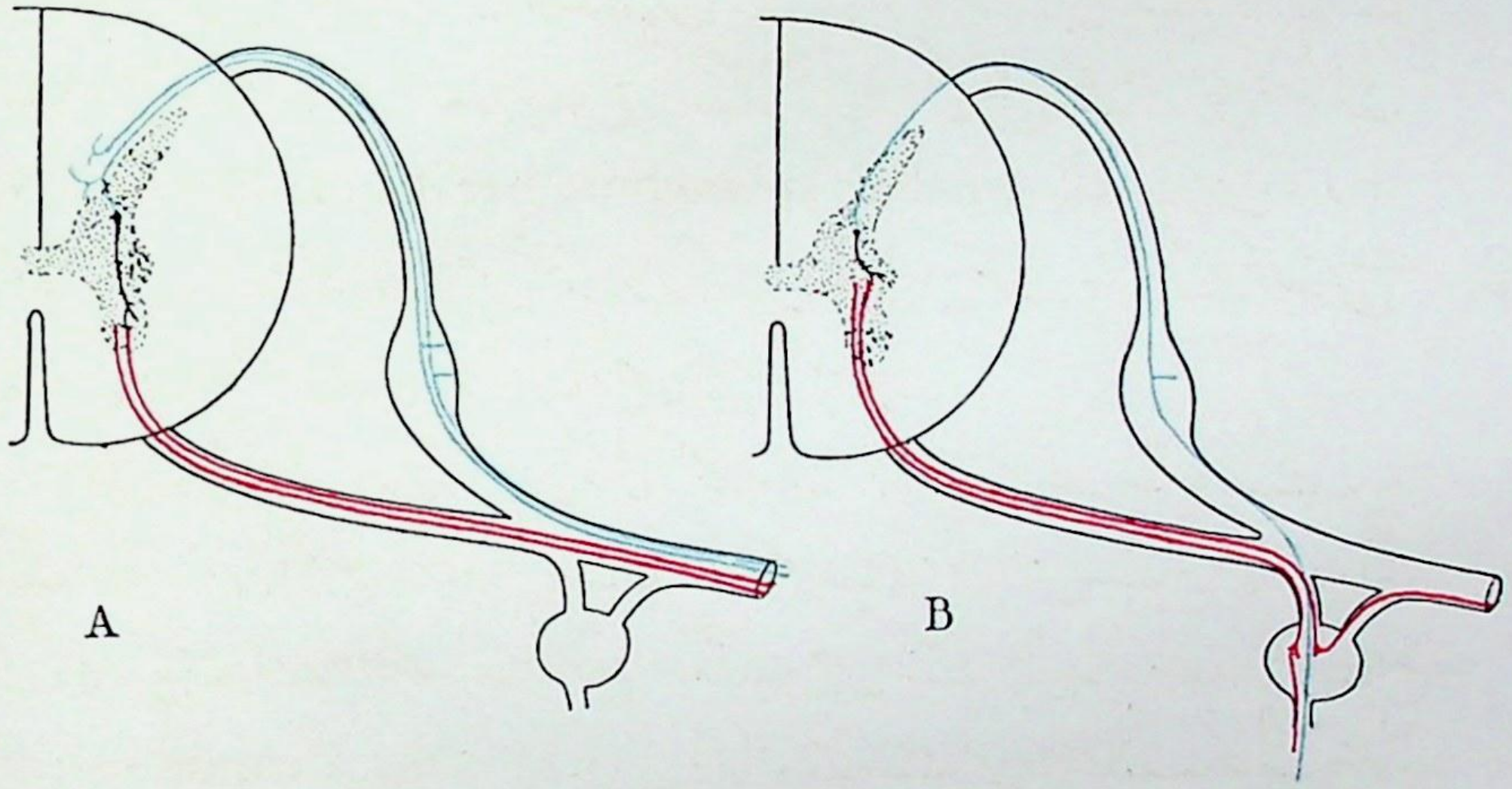

نزد مشارکی نظام، خود آئین نظام کے جمجمی (cranial) اور عجزی (sacral) سروں پر پایا جاتا ہے۔ جمجمی نزد مشارکی ریشے چشمی حرکی، وجہی، لسانی بلعومی، تائیہ اور معین دماغی اعصاب سے نکلتے ہیں۔ چشمی حرکی اور وجہی اعصاب سے آنے والے ریشے اور کچھ لسانی بلعومی میں کے ہدبی، وتدی حنکی، اذنی (otic) اور تحت الفکی عقدوں کو جاتے ہیں اور توامی ثلاثی عصب کے ساتھ اُن کا بیان ہو چکا ہے۔ (صفحات 908 to 919)۔ لسانی بلعومی، تائیہ اور معین اعصاب کے ریشے بیشتر نزد مشارکی ہیں۔ ان اعصاب کے انقسام کا بیان 932 تا 940 صفحات پر ہو چکا ہے۔ جن عقدوں سے یہ وابستہ ہیں وہ بیشتر دائرہ پر یعنی اُن ساختوں کی دیواروں میں واقع ہیں جن کی وہ تعصیب کرتے ہیں۔ عجزی نزد مشارکی ریشے دوسرے، تیسرے اور چوتھے عجزی اعصاب میں نکلتے ہیں اور گیسکل کے حوضی احشائی اعصاب (pelvic splanchnic nerves of Gasskell) بناتے ہیں۔ وہ حوضی ضفیروں کے عقدوں میں ختم ہوتے ہیں اور ان عقدوں کے خلیوں سے 989 بعد عقدی ریشے نکلکر حوض کے احشاء میں پھیلتے ہیں۔

مشارکی نظام خود آئین نظام کا بقیہ اور بیشتر حصہ بناتا ہے۔ یہ نخاع کے صدری اور قطنی حصوں سے وابستہ ہے اور اس کے برآرندہ ریشے صدری اور پہلے اور دوسرے قطنی اعصاب میں نکلتے ہیں۔ یہ سفید ربطی فروع (white rami communicantes) کی وساطت سے ان اعصاب کا ساتھ چھوڑ کر مشارکی عقدوں سے ملنے کے لئے جاتے ہیں۔ مشارکی نظام مع اپنے وابستہ عقدوں کے ایک پیچیدہ اور وسیع الانتشار نظام بناتا ہے۔ جس کے روابط وانقسام صفحاتِ ذیل میں درج کئے گئے ہیں۔

مشارکی عصبی نظام

(SYMPATHETIC NERVOUS SYSTEM)

عقدے جو مشارکی نظام سے وابستہ ہیں ان کی تقسیم مرکزی (central)، مجانبی (collateral) اور انتہائی (terminal) گروہوں میں ہو سکتی ہے۔ مرکزی

عقدے دو انتصابی قطاروں میں مرتب ہیں اس طرح کہ خط وسطی کے ہر ایک طرف ایک قطار عمود الفقرات کے کسی قدر سامنے اور کسی قدر پہلوؤں پر واقع ہے۔ دونوں قطاروں میں یکے بعد دیگرے عقدے اعصابی ڈوریوں کے ذریعے باہمدگر اس طرح مربوط ہیں کہ دو زنجیریں یا تنے بن گئے ہیں جن کا نام مشارکی تنے ہے۔ مجانبی عقدے صدر، شکم اور حوض میں ان تین بڑے پیش مہری ضفیروں (prevertebral plexuses) سے متعلق واقع ہیں جو قلبی۔ شکمی اور زیر معدی ضفیروں کے ناموں سے موسوم ہیں۔ انتہائی عقدے دیوار ہائے احشاء میں جاگزیں ہیں۔

مشارکی اعصاب کے برآرندہ ریشے اُن عصبی خلیوں کے محوریہ (axons) ہوتے ہیں جو نخاع کے جانبی رمادی استوانہ (lateral grey column) میں ہیں۔ (تصویر 956)۔ یہ ریشے لُبی (medullated) اور اکثر چھوٹے قد کے ہوتے ہیں اور نخاع سے بہ وساطت صدری اور پہلے اور دوسرے قطنی اعصاب کی اگلی عصبی جڑوں کے نکلتے ہیں۔ یہ اِن اعصاب کا ساتھ سفید ربطی فروع (صفحہ 945) کی شکل میں چھوڑتے ہیں۔ جن میں سے ہر ایک سفید فرع مشارکی تنے کے ایک متصلہ عقدے سے ملتی ہے۔ بعض ریشے اُسی عقدہ میں ختم ہو جاتے ہیں جس میں کہ وہ پہلے پہل داخل ہوتے ہیں۔ دوسرے اُس عقدہ میں سے گزر کر تنہ کے اوپر یا نیچے والے عقدے میں ختم ہوتے ہیں مگر بعض مختلف فاصلوں تک صعود یا نزول کرنے کے بعد تنہ کو چھوڑ دیتے ہیں اور مجانبی یا انتہائی عقدوں کے خلیوں کے گرد تمام ہوتے ہیں۔

ریشے بیشتر غیر لُبی مشارکی عقدوں کے خلیوں سے شروع ہوتے ہیں۔ ان ریشوں میں سے بعض براہِ راست یا پیش مہری ضفیروں میں سے ہوتے ہوئے احشاء میں اپنے انقسام تک پہنچتے ہیں۔ بعض مشارکی تنوں کو رمادی ربطی فروع (صفحہ 944) کی وساطت سے چھوڑ کر نخاعی اعصاب سے جا ملتے ہیں جن کے ذریعے وہ
990 عروق دمویہ ، غدد معرق (sudoriferous glands) اور موخیز (arrectores pilorum) عضلوں تک پہنچا دیئے جاتے ہیں۔

FIG. 957 —The right sympathetic trunk and its connexions with the thoracic, abdominal, and pelvic plexuses. (After Schwalbe.)

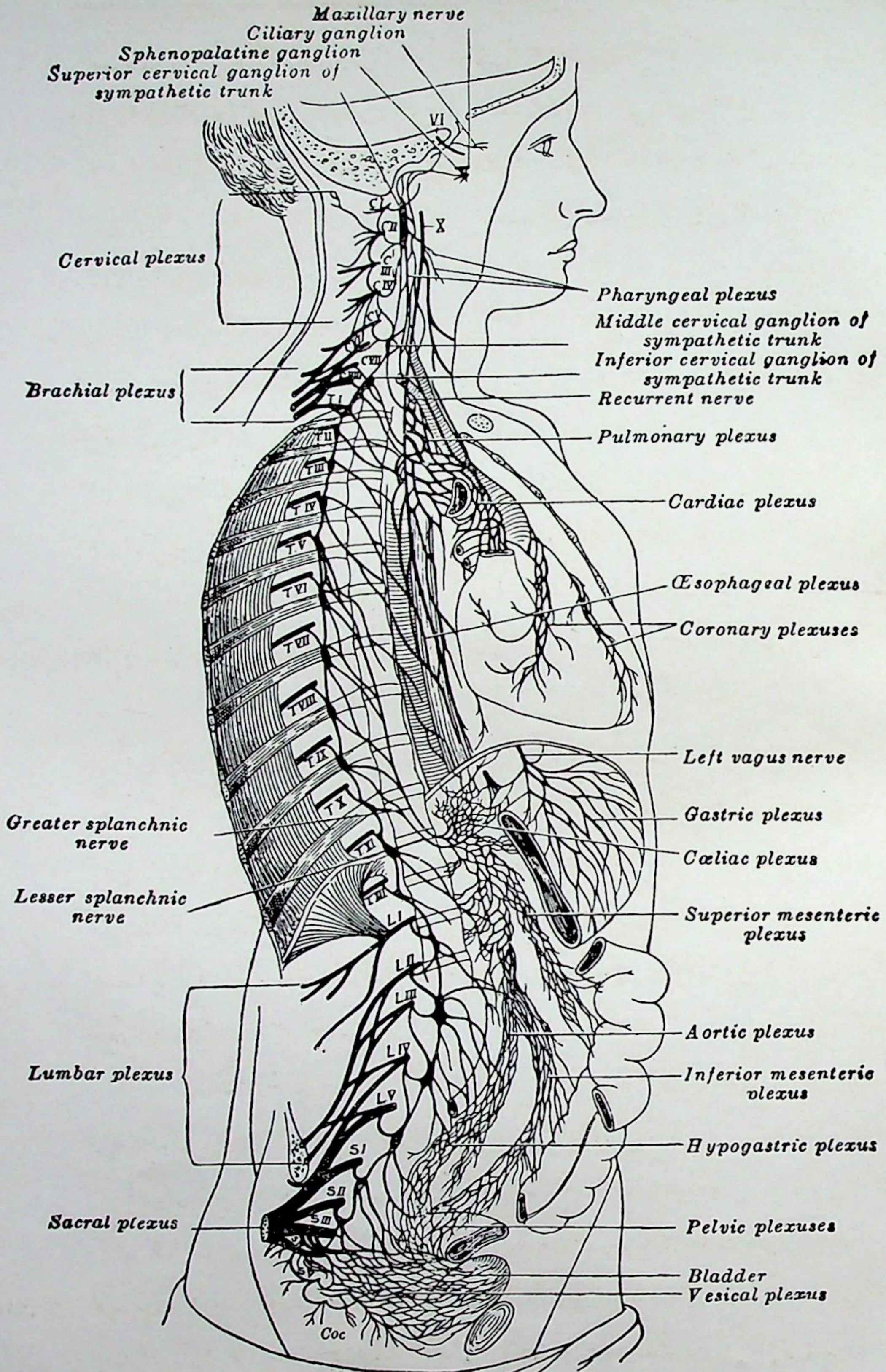
Maxillary nerve
Ciliary ganglion
Sphenopalatine ganglion
Superior cervical ganglion of sympathetic trunk
VI
X
Cervical plexus
Pharyngeal plexus
Middle cervical ganglion of sympathetic trunk
Inferior cervical ganglion of sympathetic trunk
Brachial plexus
Recurrent nerve
Pulmonary plexus
Cardiac plexus
Œsophageal plexus
Coronary plexuses
TI
TII
TIII
TIV
TV
TVI
TVII
TVIII
TIX
TX
TXI
TXII
LI
LII
LIII
LIV
LV
SI
SII
SIII
Left vagus nerve
Gastric plexus
Greater splanchnic nerve
Cœliac plexus
Lesser splanchnic nerve
Superior mesenteric plexus
Aortic plexus
Lumbar plexus
Inferior mesenteric plexus
Hypogastric plexus
Sacral plexus
Pelvic plexuses
Bladder
Vesical plexus
Coc

مشارکی تنے (sympathetic trunks) (تصویر 957) کھوپری (skull) کے قاعدہ سے لیکر عصعص (کاکسکس) تک پھیلتے ہیں۔ ہر ایک تنہ کا سلسلہ اوپر کی طرف اندرونی کیراٹڈ عصب کے نام سے کیراٹڈ قنال میں سے ہوتا 991 ہوا کھوپری کے اندر چلا گیا ہے۔ یہاں پر یہ کیراٹڈ اور کیورنس ضفیرے بناتا ہے جو مشارکی **نظام کا قیفالی حصہ** (cephalic part) بناتے ہیں۔ مشارکی تنوں کے زیریں سرے متقارب ہوتے ہوئے ایک اکیلے عقدے میں جاکر متحد ہوجاتے ہیں۔ اس کو **گینگلیان امپار** (ganglion impar) کہتے ہیں اور یہ عصعص کے سامنے رہتا ہے۔ ہر ایک تنہ کے عقدے عنقی، صدری، قطنی اور عجزی میں ممیز ہیں۔ بجز گردن کے اُن کی تعداد کم و بیش نخاعی اعصاب کے مطابق ہوتی ہے۔ ان کی ترتیب یہ ہے۔

عنقی حصہ	۳ عقدے
صدری حصہ	۱۲ عقدے
شکمی حصہ	۴ عقدے
حوضی حصہ	۴ یا ۵ عقدے

گردن میں عقدے، فقروں کے عرضی زائدوں کے سامنے واقع ہیں، صدری حصہ میں پسلیوں کے سروں کے سامنے، شکم میں اجسامِ فقرات کے پہلوؤں پر اور حوض میں عجز کے سامنے۔

مشارکی نظام کا قیفالی حصہ

مشارکی نظام کا **قیفالی حصہ** ہر ایک طرف اندرونی کیراٹڈ عصب کی شکل میں شروع ہوتا ہے جس کا سلسلہ مشارکی تنے کے بالائی عنقی عقدے سے اوپر کی طرف چلا گیا ہے۔ یہ عصب بنوٹ میں نرم اور رنگت میں سُرخی مائل ہوتا ہے۔ یہ اندرونی کیراٹڈ شریان کے باز و صعود کرتا ہے اور صدغی (ٹمپرل) ہڈی کی کیراٹڈ قنال میں داخل ہوکر دو شاخوں میں تقسیم ہوجاتا ہے جن میں سے

ایک شاخ شریان کے جانبی طرف اور دوسری اس کے وسطانی طرف واقع ہوتی ہے۔

جانبی شاخ جو دونوں میں سے بڑی ہوتی ہے اندرونی کیراٹڈ شریان کو ریشے بہم پہنچاتی ہے اور اندرونی کیراٹڈ ضفیرہ بناتی ہے۔

وسطانی شاخ بھی اندرونی کیراٹڈ شریان کو ریشے دیتی ہے اور اپنا سفر آگے جاری رکھتی ہوئی کہفی ضفیرہ (cavernous plexus) بناتی ہے۔

اندرونی کیراٹڈ ضفیرہ اندرونی کیراٹڈ شریان کے جانبی طرف واقع ہے اور ضفیرے میں شریان کی سطح کے نیچے کبھی کبھی ایک چھوٹا سا عقدئی الشکل ابھار ہوتا ہے جسے کیراٹڈ عقدہ کہتے ہیں ضفیرہ مذکور نیم ہلالی (semilunar) اور وتدی حنکی (sphenopalatine) عقدوں سے اور مبعد عصب اور لسانی بلعومی کی طبلی شاخ سے ربط رکھتا ہے۔ یہ کیراٹڈ شریان کی دیوار کو بھی ریشے تقسیم کرتا ہے۔

مبعد عصب سے ربط رکھنے والی شاخیں ایک یا دو ریشے ہیں جو اس عصب سے جب یہ اندرونی کیراٹڈ شریان کے جانبی بازو پر واقع ہوتا ہے، ملتے ہیں۔ وتدی حنکی عقدہ کے ساتھ اس کا ربط ڈیپ پٹروزل (عمقی حجری deep petrosal:) نام کی ایک شاخ سے عمل میں آتا ہے۔ یہ شاخ فورمین لیسرم کو پر کرنے والی غضروف کو چھیدتی ہے اور جناحی قنال کا عصب (nerve of the pterygoid canal) یا ویڈئن نرو (Vidian nerve) جو جناحی قنال میں سے گزر کر وتدی حنکی عقدوں تک جاتی ہے کی تکوین کے لئے بڑے اوپری حجری عصب (greater superficial petrosal nerve) سے ملتی ہے لسانی بلعومی عصب کی طبلی شاخ سے اس کا ربط بالائی اور زیریں سباتی طبلی اعصاب (superior and inferior carotico-tympanic nerves) کے ذریعے عمل میں آتا ہے۔ جو سباتی (carotid) قنال کی پچھلی دیوار میں سے گزرتی ہے۔

کہفی ضفیرہ (the cavernous plexus) جو بالخصوص اندرونی کیراٹڈ عصب کی وسطانی تقسیم سے بنتا ہے اندرونی کیراٹڈ شریان کے اس حصہ کے نیچے اور وسطانی طرف واقع ہے، جو کہفی جوف میں سلا ٹرسیکا کے بازو پڑا ہے۔ یہ

اندرونی سباتی شریان کو شاخیں دیتا ہے، اور چشمی حرکی، چرخی والا، عینی اور مبعد اعصاب اور ہدبی عقدہ سے ربط رکھتا ہے ۔

چشمی حرکی عصب کو جانے والی شاخ اس عصب سے اس کے نقطۂ انقسام پر ملتی ہے ۔ چرخی والا عصب کو جانے والی شاخ موخر الذکر سے وہاں ملتی ہے جب کہ یہ کہفی جوف کی جانبی دیوار میں واقع ہوتا ہے ۔ کچھ باریک ریشے عینی عصب کی وسطانی طرف سے جڑے ہوتے ہیں اور ایک مبعد عصب سے جا ملتا ہے ۔

ہدبی عقدہ کو جانے والا باریک ریشہ کہفی ضفیرہ کے اگلے حصہ سے شروع ہوتا ہے اور سپیریر آربٹل فشر (بالائی محجری شق) میں سے محجر میں داخل ہوتا ہے ۔ یہ چاہے عقدے سے براہ راست جا ملے یا عقدہ کی لمبی جڑ سے متحد ہو ۔

اندرونی سباتی اور کہفی ضفیروں کے انتہائی باریک ریشے اگلی اور وسطی دماغی شریان اور عینی شریان کے گرد اگرد ضفیروں کی شکل میں دراز ہو گئے ہیں ۔ اگلی اور وسطی دماغی شریان کے برابر برابر تو ان کا پتہ ام جافیہ تک مل سکتا ہے ۔ عینی شریان کے ساتھ ساتھ وہ محجر میں جاتے ہیں، جہاں کہ وہ اس عرق کی شاخوں میں سے 992 ہر ایک کا ساتھ اختیار کرتے ہیں ۔ جو باریک ریشے اگلی ربطی شریان پر بڑھ آتے ہیں، وہ دائیں اور بائیں طرفوں کے مشارکی اعصاب کو ملاتے ہیں ۔

مشارکی نظام کا عنقی حصہ

ہر ایک مشارکی تنے کا عنقی حصہ تین عقدوں پر مشتمل ہے جو اپنے اوضاع قیام کے اعتبار سے فوقانی، وسطی اور تحتانی میں تمیز کئے جاتے ہیں اور درمیانی ڈوریوں سے مربوط ہیں ۔ (تصویر 748)۔ یہ حصہ تمام عنقی نخاعی اعصاب[1] کو رمادی ربطی فروع دیتا ہے لیکن عنقی نخاعی اعصاب سے کوئی سفید ربطی فروع نہیں لیتا ۔

---

[1] ٹی کے۔ پاٹس (T. K. Potts) [رسالہ تشریح (جرنل آف اناٹومی) جلد ۵۹ حصہ ۲] نے نیچے کے چار عنقی اعصاب میں سے ہر ایک عصب کو جانے والی تین رمادی فروع کا پتہ لگایا ہے ۔

اس کے نخاعی ریشے اوپر والے صدری اعصاب کی سفید ربطی فروع سے حاصل ہوتے ہیں اور مشارکی تنہ کے متناظر صدری عقدوں میں داخل ہوتے ہیں جس کی وساطت سے وہ گردن میں صعود کر جاتے ہیں ۔

بالائی عنقی عقدہ (the superior cervical ganglion) جو تینوں میں سے بڑا ہوتا ہے، دوسرے اور تیسرے عنقی مہرے کے مقابل واقع ہے ۔ یہ سرخی مائل بھورے رنگ کا، شکل میں بالعموم تکلہ نما بعض اوقات چوڑا اور چپٹا اور کبھی کہیں کہیں سے بھنچا ہوا ہوتا ہے ۔ یہ اوپر والے چار عنقی اعصاب کے متناظر چار عقدوں کے انضمام سے بنا ہوا خیال کیا جاتا ہے ۔ یہ سامنے کی طرف اندرونی سباتی شریان اور اندرونی وداجی ورید کے غلاف اور پیچھے لانگس کیپٹس عضلہ سے متعلق ہے ۔ اندرونی سباتی عصب (صفحہ 991) عقدہ کے بالائی سرے سے کہفۂ جمجمی (cranial cavity) میں صعود کرتا ہے ۔ عقدے کا زیرین سرا ربطی تنے کے ذریعے وسطی عنقی عقدہ سے متحد ہے ۔

اس کی شاخیں جانبی، وسطانی اور اگلی میں تقسیم ہو سکتی ہیں ۔

بالائی عنقی عقدے کی جانبی شاخیں اوپر والے چار عنقی اعصاب کو اور بعض دماغی اعصاب کو جانے والی رمادی ربطی فروع پر مشتمل ہیں ۔ بعض اوقات چوتھے عنقی عصب کو جانے والی شاخ اس تنے سے نکلتی ہے جو بالائی اور وسطی عنقی عقدوں کو ملائے ہوئے ہے ۔ باریک نازک ریشے تائیہ کے گینگلیان نوڈوزم اور تحت اللسان عصب کو بھی جاتے ہیں اور وداجی عصب نام کی ایک شاخ کھوپری کے قاعدہ تک صعود کر کے دو شاخچیوں میں تقسیم ہوتی ہے جن میں کی ایک بلعومی لسانی کے حجریہ عقدہ سے اور دوسری تائیہ کے وداجی عقدہ سے جا ملتی ہے ۔

بالائی عنقی عقدہ کی وسطانی شاخیں حنجری بلعومی شاخیں اور بالائی قلبی عصب ہیں

حنجری بلعومی شاخیں بلعوم کے پہلو کی طرف جاتی ہیں جہاں کہ وہ لسانی بلعومی اور تائیہ اعصاب کی شاخوں سے بلعومی ضفیرہ بنانے کے لئے ملتی ہیں ۔ اس ضفیرہ سے شاخیں بلعوم کے عضلات اور غشاءِ مخاطی کو اور بجز ٹنسر ویلائی پلیٹینائی کے

نرم تالو کے عضلات کو جاتی ہیں۔

بالائی قلبی عصب دو یا زائد شاخوں کے ذریعے بالائی عنقی عقدہ سے نکلتا ہے اور کبھی کبھی ایک باریک ریشہ اس تنہ سے بھی حاصل کرتا ہے جو بالائی کو وسطانی عنقی عقدہ سے ملا رہا ہے۔ یہ مشترک سباتی شریان کے پیچھے اور لانگس کولائی عضلہ کے سامنے گردن میں نیچے کی طرف جاتا ہے اور زیریں درقی شریان اور بازگرد کے سامنے تقاطع کرتا ہے۔ اس کے بعد دائیں طرف کے عصب کا ممر بائیں طرف والے سے مختلف ہے۔ **دایاں عصب** بیخ گردن پر زیر ترقوی شریان کے سامنے یا پیچھے سے لا اسمی شریان کے برابر برابر آورطہ کے محراب کی پشت تک چلا جاتا ہے جہاں کہ یہ قلبی ضفیرہ کے عمقی حصہ سے جا ملتا ہے۔ یہ مشارکی کی دوسری شاخوں سے مربوط ہے۔ گردن کے وسط کے قریب یہ بیرونی حنجری عصب سے باریک ریشے وصول کرتا ہے۔ نیچے جا کر ایک یا دو شاخچیاں (بالائی قلبی شاخیں) عصب تائیہ سے اس میں آ کر ملتی ہیں اور جیسے کہ یہ صدر میں داخل ہوتا ہے بازگرد عصب کا ایک باریک ریشہ اس سے آ کر ملتا ہے۔ باریک ریشے عصب سے نکل کر وسطی عنقی عقدہ سے نکلنے والی ورقی شاخوں کے ساتھ ربط پیدا کرتے ہیں۔ **بایاں عصب** صدر کے اندر بائیں مشترک سباتی شریان کے سامنے اور آورطہ کے محراب کی بائیں طرف کے اس پار قلبی ضفیرہ کے اوپری حصہ تک جاتا ہے۔ بعض اوقات یہ آورطہ کے سیدھی طرف اترتا ہے اور قلبی ضفیرہ کے گہرے حصہ میں تمام ہوتا ہے۔

اگلی شاخیں بالائی عنقی عقدہ کی مشترک سباتی شریان پر اور بیرونی سباتی شریان اور اس کی شاخوں پر ہر ایک کے گرد ایک باریک ضفیرہ بناتی ہوئی ختم ہوتی ہیں، جس میں کبھی کبھی چھوٹے چھوٹے عقدے پائے جاتے ہیں۔ جو ضفیرہ بیرونی فکی شریان کو محصور کر رہا ہے اس میں سے ایک باریک ریشہ تحت الفکی عقدہ کو ملتا ہے اور وسطی سحائی شریان پر جو ضفیرہ ہے اس میں سے ایک شاخ اوٹک (اذنی) عقدہ کو اور دوسری یعنی بیرونی حجری عصب رکبی عقدہ کو جاتی ہے۔

993

وسطی عنقی عقدہ جو تینوں عنقی عقدوں میں کا سب سے چھوٹا ہے کبھی کبھی موجود نہیں ہوتا۔ یہ بالعموم چھٹے عنقی مہرے کے مقابل زیریں درقی شریان کے سامنے یا اُس کے قریب رہتا ہے لیکن اس کا وقوع زیریں عنقی عقدہ کے قریب بھی ممکن ہے۔ یہ غالباً پانچویں اور چھٹے عنقی اعصاب کے متناظر دو عقدوں کے انضمام سے بنتا ہے۔

یہ عقدہ پانچویں اور چھٹے عنقی اعصاب کو اور بعض اوقات چوتھے اور ساتویں کو رمادی ربطی فروع دیتا ہے، اور اس میں سے درقی شاخیں اور وسطی قلبی عصب نکلتے ہیں۔ یہ دو یا زائد ڈوریوں کے ذریعے جن میں سے ایک زیر ترقوی شریان کے گرد ایک حلقہ بناتی اور اس کو شاخیں دیتی ہے۔ زیریں عنقی عقدہ سے مربوط ہے۔ یہ حلقہ **اینسا سبکلیویا** [(ansa subclavia) (Vieussenii) کے نام سے موسوم ہے۔

درقی شاخیں زیریں درقی شریان کے برابر برابر درقی غدہ کو جاتی ہیں۔ یہ بالائی قلبی، بیرونی حنجری اور بازگرد اعصاب سے ربط رکھتی ہیں۔

وسطی قلبی عصب جو تینوں قلبی اعصاب میں سب سے بڑا ہے۔ وسطی عنقی عقدہ سے یا اس تنے سے جو وسطی کو زیریں عنقی عقدہ سے ملا رہا ہے نکلتا ہے۔ داہنی طرف یہ مشترک سباتی شریان کے پیچھے اترتا ہے اور بیخ گردن میں زیر ترقوی شریان کے یا تو سامنے یا پیچھے سے گزرتا ہے۔ اس کے بعد یہ قصبیہ پر اترتا ہے اور بازگرد عصب سے چند ریشے وصول کر کے قلبی ضفیرہ کے عمقی حصہ کے داہنے نصف سے جا ملتا ہے۔ گردن میں یہ بالائی قلبی اور بازگرد اعصاب سے ربط رکھتا ہے۔ بائیں طرف وسطی قلبی عصب، بائیں سباتی اور زیر ترقوی شریانوں کے مابین صدر میں داخل ہوتا ہے اور قلبی ضفیرہ کے عمقی حصہ کے بائیں نصف سے جا ملتا ہے۔

زیریں عنقی عقدہ آخری عنقی مہرے کے عرضی زائدے کے قاعدہ اور پہلی پسلی کی گردن کے مابین ضلعی عنقی تنہ کے وسطانی طرف واقع ہے۔ اس کی شکل بے قاعدہ سی ہوتی ہے۔ یہ وسطی عنقی عقدہ کی نسبت زیادہ بڑا ہوتا ہے اور بسا اوقات پہلے صدری عقدہ سے ضم ہوتا ہے۔ یہ غالباً ساتویں اور آٹھویں عنقی اعصاب کے دو متناظر عقدوں کے انضمام سے بنتا ہے۔

FIG. 958.—The thoracic portion of the left sympathetic trunk.

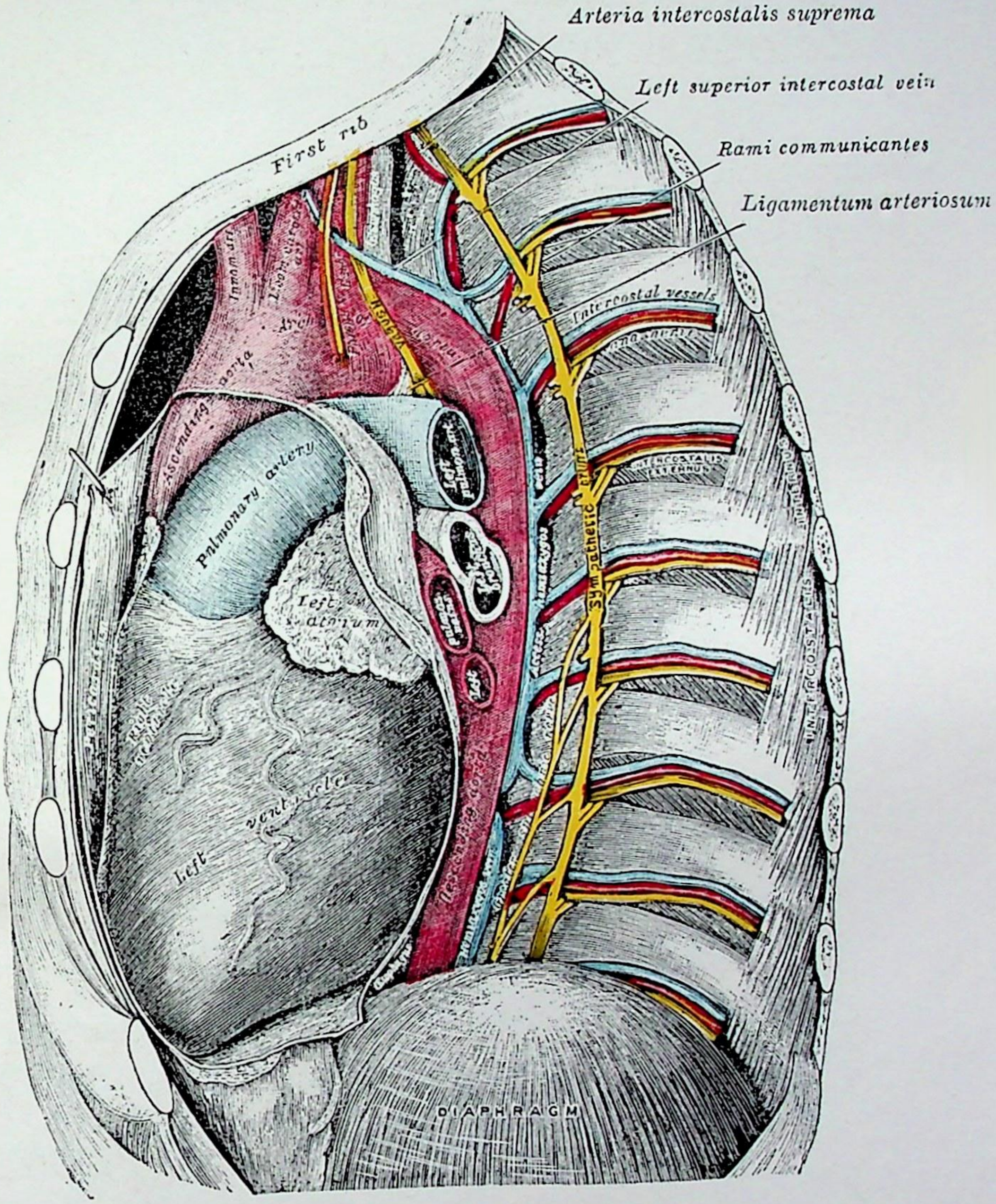
Arteria intercostalis suprema
Left superior intercostal vein
Rami communicantes
Ligamentum arteriosum
First rib
Innom. a.
Ascending aorta
Arch
Vagus
Pulmonary artery
Left pulmonary art.
Left atrium
Intercostal vessels
Intercostalis externus
Sympathetic trunk
Hemiazygos
Right ventricle
Left ventricle
Descending aorta
Intercostalis
DIAPHRAGM

یہ عقدہ ساتویں اور آٹھویں عنقی اعصاب کو رمادی ربطی فروع دیتا ہے، اور اس میں سے زیرین قلبی عصب نکلتا ہے۔ اس سے عروقِ دمویہ کو شاخیں پہنچتی ہیں اور بسا اوقات اس میں سے ایک شاخ عصب نائیہ سے ملنے کے لئے نکلتی ہے۔

زیرین قلبی عصب زیرین عنقی سے یا پہلے صدری عقدہ سے نکلتا ہے۔ یہ زیر ترقوی شریان کے پیچھے اور قصبیہ کے اگلے رخ کے برابر برابر قلبی ضفیرہ کے عمقی حصہ سے ملنے کے لئے اترتی ہے۔ زیر ترقوی شریان کے پیچھے یہ بازگرد اور وسطی قلبی عصب سے ربط رکھتی ہے۔

عروقِ دمویہ کو جانے والی شاخیں، زیر ترقوی شریان اور اُس کی شاخوں پر ضفیرے بناتی ہیں۔ فقری شریان کے اوپر کا ضفیرہ قاعدی، پچھلی دماغی اور دمیغی شریانوں پر مسلسل چلا گیا ہے۔ زیرین درقی شریان پر کا ضفیرہ درقی غدہ تک شریان کے ساتھ جاتا ہے اور بازگرد اور بیرونی حنجری اعصاب سے، بالائی قلبی عصب سے اور مشترک سباتی شریان پر کے ضفیرہ سے ربط رکھتا ہے۔

مشارکی نظام کا صدری حصہ (تصویر 958)

صدری حصہ ہر مشارکی تنے کے عقدوں کے ایک سلسلہ پر مشتمل ہے، جو تعداد میں بالعموم صدری نخاعی اعصاب کے مطابق ہوتے ہیں، لیکن دو عقدوں کے اتفاقی انضمام کے باعث اُن کی تعداد اختلاف پذیر ہے۔ صدری عقدے بجز آخری دو کے پسلیوں کے سروں پر ٹکے رہتے ہیں اور ضلعی پلیورا سے ڈھکے ہوئے ہیں۔ آخری دو عقدے گیارھویں اور بارھویں صدری مہروں کے اجسام کے پہلوؤں پر پڑے ہیں۔ عقدے چھوٹے ہیں اور بھورے رنگ کے اور تنے کے درمیانی حصوں کے ذریعے باہم مربوط ہیں۔ پہلا دوسروں کی نسبت بڑا اور ایک لمبوتری شکل کا ہے، یہ بسا اوقات زیرین عنقی عقدہ سے ضم ہوتا ہے۔

دو سقید ربطی فروع، ایک سفید اور ایک رمادی، ہر ایک عقدہ کو

اس کے متناظر نخاعی عصب سے ملاتی ہیں۔

994 **اوپر کے پانچ عقدوں کی شاخیں** بہت چھوٹی ہوتی ہیں ان سے صدری آورطہ اور اُس کی شاخوں کو باریک ریشے پہنچتے ہیں۔ آورطہ پر یہ بڑے احشائی عصب کے باریک ریشوں سے مل کر ایک نازک ضفیرہ (نیز موسوم صدری آورطی ضفیرہ = plexus aorticus thoracalis) بناتے ہیں۔ دوسرے تیسرے اور چوتھے عقدوں سے شاخیں پچھلی ریوی ضفیروں میں شامل ہوتی ہیں۔

نیچے کے سات عقدوں سے نکلنے والی شاخیں بڑی اور رنگ میں سفید ہوتی ہیں۔ یہ آورطہ کو باریک ریشے تقسیم کرتی ہیں اور بڑی چھوٹی اور زیرین احشائی اعصاب بنانے کے لئے متحد ہو جاتی ہیں۔

بڑا احشائی عصب ایک بڑے قامت کا عصب ہے اور بیشتر لمبی ریشوں پر مشتمل ہے۔ یہ پانچویں تا نویں یا دسویں صدری عقدوں سے نکلنے والی شاخوں سے بنتا ہے لیکن اوپر والی شاخوں کے ریشوں کا پتہ اوپر کی طرف مشارکی تنہ میں پہلے یا دوسرے عقدہ تک لگایا جا سکتا ہے۔ یہ مہروں کے اجسام پر ترچھا اترتا ہے اور ڈایافرام کے قائمہ کو چھید کر سی لیک (شکمی) عقدہ میں ختم ہوتا ہے۔ ایک عقدہ [**احشائی عقدہ** : ganglion splanchnicum) اس عصب پر گیارھویں یا بارھویں صدری مہروں کے مقابل پایا جاتا ہے۔

چھوٹا احشائی عصب نویں اور دسویں، بعض اوقات دسویں اور گیارھویں
995 صدری عقدوں اور عقدوں کے درمیان کے تنے سے نکلنے والے باریک ریشوں
سے بنتا ہے۔ یہ اپنے سے پہلے عصب کے ساتھ ڈایافرام کو چھیدتا ہے اور آورطی
کلوی عقدہ سے ملتا ہے۔

زیرترین احشائی عصب آخری صدری عقدہ سے نکلتا ہے۔ یہ مشارکی تنہ کے ساتھ ڈایافرام کو چھید کر کلوی ضفیرہ میں ختم ہوتا ہے۔

مشارکی نظام کا شکمی حصہ (تصویر 959)

ہر ایک مشارکی تنے کا شکمی حصہ عمود الفقرات کے سامنے خصرئیہ کبیر عضلہ کے

FIG. 959.—The abdominal portion of the sympathetic trunks, with the cœliac and aortic plexuses. (After Henle.)

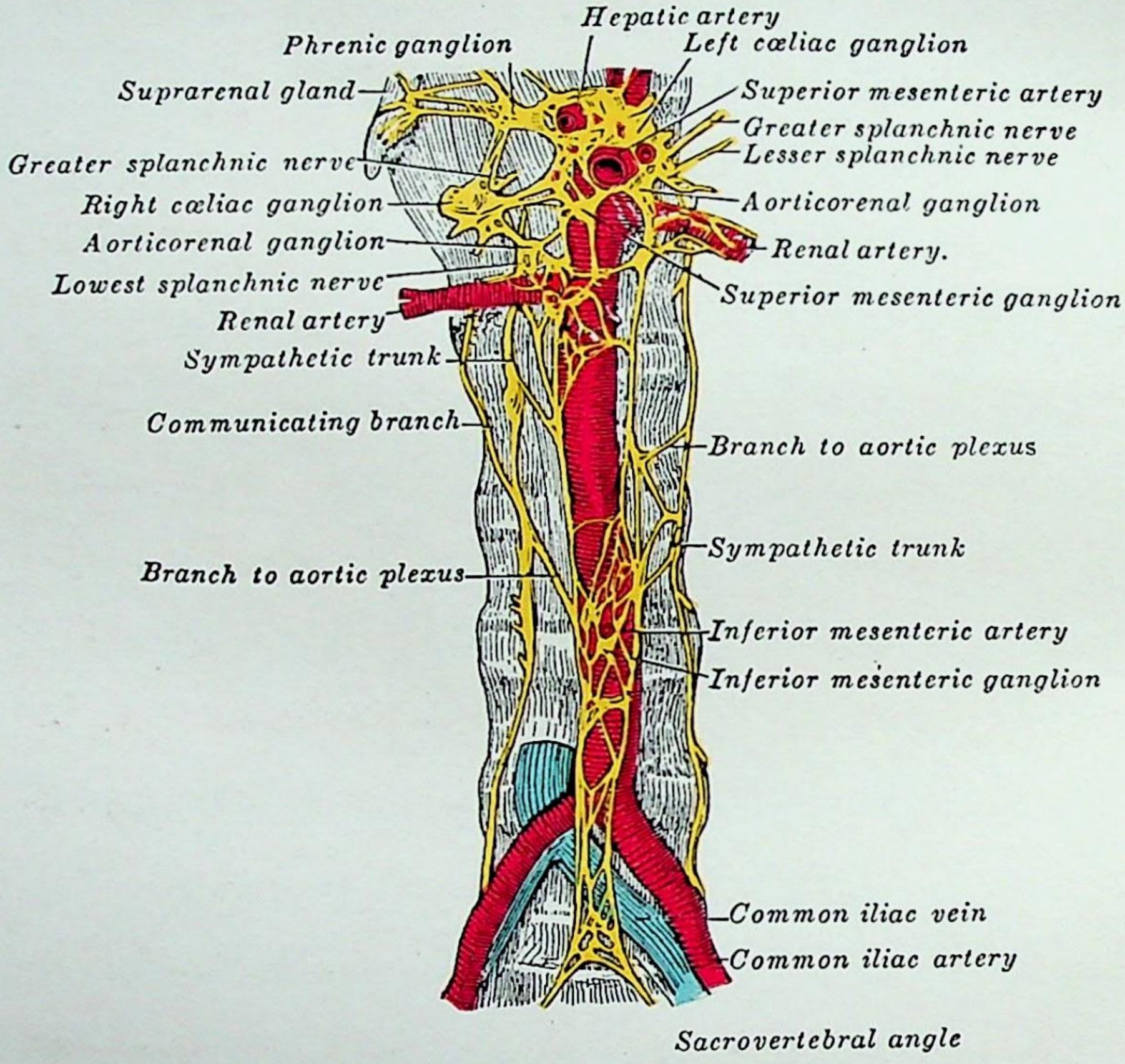
Hepatic artery
Phrenic ganglion
Left cœliac ganglion
Suprarenal gland
Superior mesenteric artery
Greater splanchnic nerve
Greater splanchnic nerve
Lesser splanchnic nerve
Right cœliac ganglion
Aorticorenal ganglion
Aorticorenal ganglion
Renal artery.
Lowest splanchnic nerve
Superior mesenteric ganglion
Renal artery
Sympathetic trunk
Communicating branch
Branch to aortic plexus
Sympathetic trunk
Branch to aortic plexus
Inferior mesenteric artery
Inferior mesenteric ganglion
Common iliac vein
Common iliac artery
Sacrovertebral angle

وسطانی حاشیہ کے برابر برابر واقع ہے۔ یہ بالعموم چار قطنی عقدوں پر مشتمل ہے، جو تنے کے درمیانی حصوں کے ذریعے باہم مربوط ہیں۔ یہ اوپر کی طرف وسطانی قطنی ضلعی محراب کے نیچے سے صدری حصہ سے مسلسل ہے اور نیچے کی طرف مشترک حرقفی شریان کے پیچھے حوضی حصہ سے۔

تمام عقدوں سے رمادی ربطی فروع قطنی نخاعی اعصاب تک جاتی ہیں۔ پہلے اور دوسرے اور بعض اوقات تیسرے قطنی اعصاب سے سفید ربطی فروع تناظر عقدوں تک جاتی ہیں۔ ربطی فروع بڑے طول کی ہوتی ہیں اور قطنی شریان کے ہمراہ مہروں کے اجسام کے پہلوؤں کے گرداگرد اُن ریشہ دار قوسوں کے نیچے جاتی ہیں جن پر سے حصرۂ کبیر عضلہ کے بعض ریشے شروع ہوتے ہیں۔

انقسامی شاخوں میں سے بعض آورطہ کے سامنے سے گزرتی ہیں اور شکمی اورطی ضفیرہ میں شریک ہوتی ہیں۔ بعض مشترک حرقفی شریان کے سامنے اترتی ہیں اور زیر معدی ضفیرہ کے بنانے میں مدد دیتی ہیں۔

مشارکی نظام کا حوضی حصہ (تصویر 957)

ہر ایک مشارکی تنہ کا حوضی حصہ عجز کے سامنے اگلے عجزی سوراخوں کے
996 وسطانی طرف واقع ہے۔ یہ چار یا پانچ چھوٹے چھوٹے عجزی عقدوں پر جو تنے کے درمیانی حصوں کے ذریعے باہم مربوط ہیں مشتمل ہے۔ یہ اوپر شکمی حصہ سے مسلسل ہے لیکن نیچے کی طرف دونوں حوضی مشارکی تنے متقارب ہوتے ہیں اور عُصعُص کے سامنے ایک چھوٹے سے عقدہ میں جاکر متحد ہوتے ہیں جسے **گینگلیان امپار** (ganglion impar) یا **عصعصی عقدہ** کہتے ہیں۔

عقدہ سے رمادی ربطی فروع نکل کر عجزی اور عصعصی اعصاب کو جاتی ہیں۔ مشارکی تنہ کے اس حصہ کو کوئی سفید ربطی فروع نہیں جاتیں، لیکن دوسرے تیسرے اور چوتھے عجزی اعصاب (صفحہ 987) سے جو **احشائی شاخیں** (نیز موسومہ pelvic splanchnic nerves of Gaskell) شروع ہوکر مشارکی کے حوضی ضفیرہ

میں سے گزرتی ہیں سفید ربطی فروع خیال کی جاتی ہیں ۔

انقسامی شاخیں عجز کے سامنے دوسری طرف کی متناظر شاخوں سے ربط رکھتی ہیں ۔ پہلے دو عقدوں سے شاخچیاں نکل کر حوضی ضفیروں میں شریک ہوتی ہیں اور دوسری شاخچیاں وسطی عجزی شریان پر ضفیرہ بناتی ہیں دونوں تنوں کو ملانیوالے حلقہ سے باریک ریشے نکل کر عصعصی جسم (glomus coccygeum) میں منتشر ہوتے ہیں ۔

مشار کی عصبی ریشہ کے سفر کے متعلق ادنیٰ حیوانوں، بالخصوص کتوں، پر تجربوں سے جن مفصلہ ذیل حقائق پر ہم پہنچے ہیں غالباً انسانی مشار کی نظام پر بھی ان کا اطلاق صادق آتا ہے :—

سر اور گردن کو جانے والے پیش عقدی مشار کی ریشے اوپر کے پانچ صدری اعصاب کی وساطت سے (بیشتر دوسرے اور تیسرے اعصاب کی وساطت سے) نخاع کو چھوڑتے ہیں ۔ یہ مشار کی تنہ کے عنقی حصہ میں صعود کر کے بالائی عنقی عقدہ میں ختم ہوتے ہیں ۔ اس عقدہ کے خلیوں میں سے نکلنے والے ریشے عروق دمویہ کے حق میں منقبض العروق (vasoconstrictor)، ریقیہ اور معرق غدد کے حق میں مُفرز اور پتلی کے لئے ممدّد (dilator) ہیں ۔

قلب کے مُسرّع ریشے بیشتر دوسرے اور تیسرے صدری اعصاب کی وساطت سے نکل کر نجمی عقدہ[1] (stellate ganglion) تک جاتے ہیں ۔ اس عقدہ اور زیرین عنقی عقدہ کے خلیوں سے ریشے قلب میں تقسیم ہوتے ہیں ۔

ریشے صدری نخاعی اعصاب (بیشتر نیچے والے چھ) کا ساتھ چھوڑ دیتے ہیں اور احشائی اعصاب کی وساطت سے سی لیک (شکمی) عقدہ تک پہنچا دیئے جاتے ہیں جن کے خلیوں سے ریشے کہفِ شکم کے عروقِ دمویہ اور احشاء تک چلے جاتے ہیں ۔ نیچے کے صدری اور اوپر کے تین یا چار قطنی اعصاب سے نکلنے والے ریشے مشار کی تنہ کے قطنی حصہ کے عقدہ میں سے گزرتے ہوئے زیرین ماساریقی عقدہ تک جاتے ہیں ۔ اس عقدہ سے ریشوں کو زیرمعدی اور حوضی ضفیروں کی وساطت سے حوضی احشاء تک

---

[1] کہتے ہیں مشار کی تنہ کے اوپر والے چار صدری عقدے ایک بوٹ کی شکل میں ضم ہوتے ہیں جسے نجمی عقدہ کے نام سے موسوم کیا جاتا ہے ۔

پہنچا دیا جاتا ہے۔

عجزی اعصاب سے کوئی نخاعی ریشہ مشارکی تنے کو نہیں جاتا، لیکن دوسرے، تیسرے اور چوتھے عجزی اعصاب کی احشائی شاخیں سفید ربطی فروع سے مطابقت رکھتی ہیں اور حوضی مشارکی ضفیروں میں داخل ہوتی ہیں۔ ان ضفیروں سے ریشے حوضی احشاء تک اور ممدِ والعروق (vasodilator) ریشے یعنی نروائی ایرائی جنبٹیر قضیب تک پہنچائے جاتے ہیں۔

جوارح بالا کے عروقِ دمویہ کو کھینچنے والے ریشے تقریباً چوتھے لغایت دسویں صدری اعصاب سے نکلتے ہیں اور جوارح زیرین والے نیچے کے دو یا تین صدری اور اوپر کے تین قطنی اعصاب سے۔ مقدم الذکر اپنی خلوی منزل' (cell station) نجمی عقدہ میں رکھتے ہیں اور متأخر الذکر چھٹے اور ساتویں کمری اور پہلے عجزی عقدوں میں۔

مشارکی کے ضفائر عظیمہ

مشارکی کے بڑے بڑے ضفیرے اعصاب و عقود کے مجموعے ہیں جو صدری، شکمی اور حوضی کہفوں میں واقع ہیں اور قلبی، سی لیئک (شکمی) اور زیر معدی ضفیروں کے ناموں سے موسوم ہیں۔ یہ نہ صرف عقدوں سے نکلنے والے مشارکی ریشوں پر ہی بلکہ نخاع سے نکلنے والے ریشوں پر بھی مشتمل ہیں، جو سفید ربطی فروع کی وساطت سے پہنچائے جاتے ہیں۔ ان ضفیروں سے صدری، شکمی اور حوضی احشاء کو شاخیں جاتی ہیں۔

قلبی ضفیرہ (تصویر 957)

قلبی ضفیرہ قاعدہ قلب پر واقع ہے اور ایک اوپری اور ایک عمقی حصہ میں منقسم ہے جو البتہ باہم یکجہتی سے مربوط ہیں۔

قلبی ضفیرہ کا اوپری حصہ:۔ آورطہ کے محراب (arch of the aorta) کے نیچے دائیں ریوی شریان کے سامنے واقع ہے۔ یہ بائیں مشارکی تنہ

کی بالائی قلبی شاخ اور بائیں تائیہ کی بالائی قلبی شاخوں میں سے نیچے والی شاخ سے بنتا ہے ایک چھوٹا سا عقدہ جسے رزبرگ کا **قلبی عقدہ** (cardiac ganglion of Wrisberg) کہتے ہیں بالعموم اس ضفیرہ میں پایا جاتا ہے اور آورطہ کے محراب کے بالکل نیچے ہی لگامنٹم آرٹریوزم کے داہنے پہلو پر واقعہ ہے۔ 997 قلبی ضفیرہ کے اوپری حصہ میں سے شاخیں (الف) ضفیرہ کے عمقی حصہ کو (ب) مقدم اکلیلی (coronary) ضفیرہ کو اور (ج) بائیں مقدم ریوی ضفیرہ کو جاتی ہیں۔

قلبی ضفیرہ کا عمقی حصہ۔ قصبۃ الریہ کے دوشاخہ کے سامنے شریان ریوی کے نقطۂ انقسام کے اوپر اور محراب اورطہ کے پیچھے واقع ہے۔ یہ مشارکی تنہ کے عنقی عقدوں میں سے نکلنے والے قلبی اعصاب اور تائیہ اور بازگرد اعصاب کی قلبی شاخوں سے بنتا ہے۔ جو قلبی اعصاب کہ قلبی ضفیرہ کے عمقی حصہ میں شریک نہیں ہوتے فقط بائیں مشارکی کے بالائی قلبی عصب اور بائیں تائیہ عصب کی بالائی قلبی شاخوں میں سے نیچے والا عصب ہیں جو کہ ضفیرہ کے اوپری حصہ کو جاتے ہیں۔

قلبی ضفیرہ کے عمقی حصہ کے **دائیں** نصف میں سے نکلنے والی شاخیں بعض دائیں ریوی شریان کے سامنے سے اور بعض اس کے پیچھے سے گزرتی ہیں۔ مقدم الذکر جو کثیر التعداد ہوتی ہیں چند باریک ریشے اگلے ریوی ضفیرہ کو دیتی ہیں اور پھر مقدم اکلیلی ضفیرہ میں شرکت کرنے کے لئے آگے چلی جاتی ہیں۔ وہ جو شریان ریوی کے پیچھے ہوتی ہیں چند باریک ریشے دائیں اطاق کو تقسیم کرتی ہیں اور پھر پچھلے اکلیلی ضفیرہ میں حصہ لینے کے لئے آگے چلی جاتی ہیں۔

قلبی ضفیرہ کے عمقی حصہ کا **بایاں** نصف ضفیرہ کے اوپری حصہ سے مربوط ہے اور بائیں اطاق اور اگلے ریوی ضفیرہ کو باریک ریشے دیتا ہے اور پھر پچھلے اکلیلی ضفیرہ کا بیشتر حصہ بنانے کے لئے آگے چلا جاتا ہے۔

پچھلا اکلیلی ضفیرہ اگلے کی نسبت بڑا ہوتا ہے اور بائیں اکلیلی شریان کے ہمراہ جاتا ہے۔ یہ بیشتر قلبی ضفیرہ کے عمقی حصہ کے بائیں نصف سے آگے بڑھنے والے ریشوں اور چند دائیں نصف سے نکلنے والے ریشوں سے بنتا ہے۔ یہ بائیں اطاق اور بطین کو شاخیں دیتا ہے۔

FIG. 960.—The cœliac ganglia with the sympathetic plexuses of the abdominal viscera radiating from the ganglia. (From Toldt's 'Atlas,' published by Messrs. Rebman, Ltd., London.)

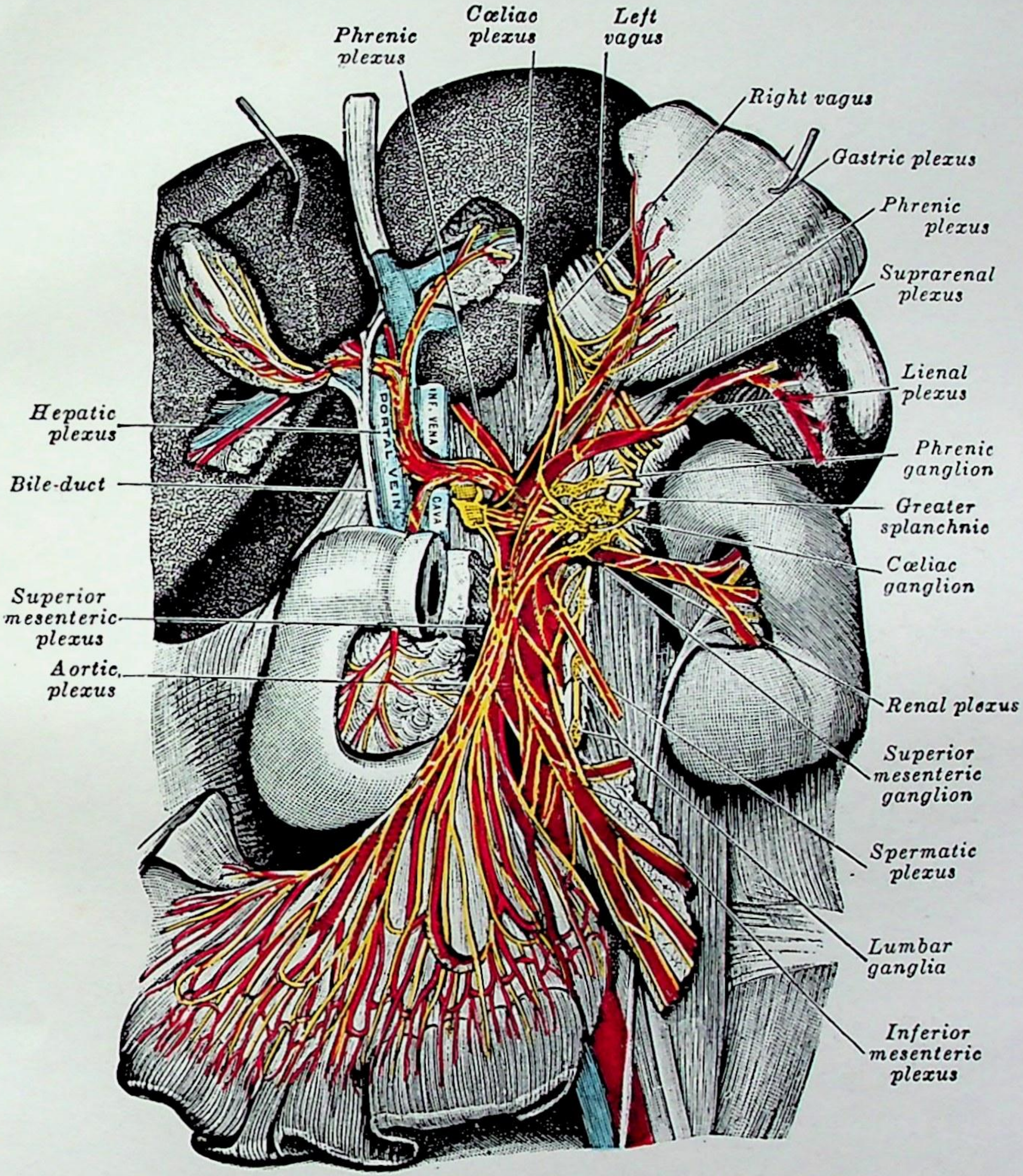
Phrenic plexus
Cœliac plexus
Left vagus
Right vagus
Gastric plexus
Phrenic plexus
Suprarenal plexus
Lienal plexus
Phrenic ganglion
Greater splanchnic
Cœliac ganglion
Renal plexus
Superior mesenteric ganglion
Spermatic plexus
Lumbar ganglia
Inferior mesenteric plexus
Hepatic plexus
Bile-duct
Superior mesenteric plexus
Aortic plexus
PORTAL VEIN
INF. VENA CAVA

اگلا اکلیلی ضفیرہ قدرے اوپری اور قدرے قلبی ضفیرہ کے عمقی حصوں سے بنتا ہے۔ یہ دائیں اکلیلی شریان کے ہمراہ جاتا ہے اور دائیں اطاق اور بطین کو شاخیں دیتا ہے۔

اوپر کے قلبی اعصاب صعودی اورطہ شریان ریوی اور بطینوں کو تقسیم ہوتے ہیں۔ نیچے کے قلبی اعصاب اطاقوں کو۔

سی لیئک (شکمی) ضفیرہ (تصاویر 957, 959, 960)

سی لیئک (شکمی) یا شمسی ضفیرہ جو تینوں بڑے مشارکی ضفیروں میں سب سے بڑا ہے پہلے قطنی مہرے کے بالائی حصہ کے مستوی پر واقع ہے۔ اور بڑے عقدہ کے ایک جوڑ۔ سی لیئک (شکمی) عقدوں سے اور عصبی ریشوں کی ایک دبیز جالکاری سے جو اُن کو باہم متحد کرتی ہے، مرکب ہے۔ یہ سی لیئک (شکمی) شریان اور بالائی ماساریقی شریان کی جڑ کو محصور کرتا ہے۔ یہ معدہ اور ثربی درجک کے پیچھے اور ڈایا فرام کے ساقوں اور شکمی اورطہ کے سامنے اور فوق الکلوی غدد کے درمیان واقع ہے۔ ضفیرہ اور عقدہ میں دونوں طرفوں کے بڑے اور چھوٹے احشائی عصب اور دائیں تائیہ میں سے بعض باریک ریشے موصول ہوتے ہیں اور گرد و نواح کی شریانوں کے برابر برابر متعدد ثانوی ضفیرے ان سے نکلتے ہیں۔

سی لیئک یا نیم ہلالی عقدہ دو بڑی بڑی بے قاعدہ شکل کی پوٹیں ہیں جن کی صورت لمفاوی غدد کی ہوتی ہے اور جو وسطی خط کے طرف ایک ایک ڈایا فرام کی ساقوں کے سامنے فوق الکلوی غدد کے قریب واقع ہیں۔ سیدھی طرف کا انفیریر وینا کیوا کے پیچھے رہتا ہے۔ ہر ایک عقدہ کا بالائی حصہ بڑے احشائی عصب سے ملا ہوا ہے لیکن زیرین حصہ جو کم وبیش منقطع ہے اورا ورطی کلوی عقدہ (aorticorenal ganglion) کے نام سے موسوم ہے اس میں چھوٹا احشائی عصب موصول ہوتا ہے اور کلوی ضفیرہ کا بیشتر حصہ نکلتا ہے۔

ثانوی ضفیرے جو سی لیئک ضفیرہ سے نکلتے ہیں یا اس سے مربوط ہیں درج ذیل ہیں:

فرے نک (حجابی)
ہیپیٹک (کبدی)
لینئل یا سپلینک (طحالی)
سپیریر گیسٹرک (بالائی معدی)
سپرا رینل (فوق کلوی)
رینل (کلوی)
سپرمیٹک (منوی)
سپیریر میسنٹرک (بالائی ماساریقی)
ایبڈامینل ایے آرٹک (شکمی اورطی)
انفیریر میسنٹرک (زیریں ماساریقی)

حجابی ضفیرہ تناظر زیر حجابی شریان کے ہمراہ ڈایافرام تک جاتا ہے اور کچھ باریک ریشے فوق الکلوی غدہ کو جاتے ہیں۔ یہ سی لیئک عقدوں کے بالائی حصہ سے نکلتا ہے اور بائیں طرف کی نسبت دائیں طرف بڑا ہوتا ہے۔ اس میں ایک یا دو شاخیں حجابی عصب سے آتی ہیں دائیں حجابی ضفیرے کے حجابی عصب 998 کے ساتھ ملنے کے نقطہ پر ایک چھوٹا سا عقدہ (حجابی عقدہ : ganglion phrenicum) ہوتا ہے۔ یہ ضفیرہ کچھ شاخیں انفیریر وینا کیوا کو اور فوق الکلوی اور کبدی ضفیروں کو تقسیم کرتا ہے۔

کبدی ضفیرہ جو سی لیئک ضفیرہ کی سب سے بڑی شاخ ہے، بائیں تائیہ اور دائیں حجابی اعصاب سے باریک ریشے حاصل کرتا ہے۔ یہ جرم جگر کے اندر کبدی شریان کے ہمراہ اس کی اور ورید بابی کی شاخوں پر منشعب ہوتا ہوا جاتا ہے۔ اس ضفیرہ کی شاخیں کبدی شریان کی تمام شاخوں کے ہمراہ جاتی ہیں۔ ایک بہت بڑا ضفیرہ گیسٹرو ڈیوڈینل آرٹری کے ہمراہ جاتا ہے اور اس کا سلسلہ زیر معدی ضفیرہ کی شکل میں دائیں معدی ثربی شریان پر معدہ کے بڑے انحناء کے برابر برابر بڑھ گیا ہے جہاں کہ یہ طحالی ضفیرہ کی شاخوں سے متحد ہوتا ہے۔

طحالی ضفیرہ سی لیئک ضفیرہ، بائیں سی لیئک عقدہ اور دائیں تائیہ عصب کی شاخوں سے بنتا ہے۔ یہ طحالی شریان کے ہمراہ اپنے ممر میں شریان کی مختلف شاخوں کے برابر برابر ثانوی ضفیرے بناتا ہوا طحال تک جاتا ہے۔

999 **بالائی معدی ضفیرہ** معدہ کے چھوٹے انحناء کے برابر بائیں معدی شریان کے ہمراہ جاتا ہے اور تائیہ عصب کی معدی شاخوں سے جا ملتا ہے۔

فوق الکلوی ضفیرہ، سی لیئک ضفیرہ کی، سی لیئک عقدہ کی اور حجابی اور بڑے احشائی اعصاب کی شاخوں سے بنتا ہے۔ متاخر الذکر عصب کے نقطۂ ملاپ پر ایک عقدہ بنتا ہے۔ ضفیرہ مذکور فوق الکلوی غدود کو رسد پہنچاتا ہے اور بالخصوص اس کے لبی حصہ (medullary portion) میں منتشر ہوتا ہے۔ یہ شاخیں اُس عضو کے مقابلہ میں کہ جس کو اُن سے رسد پہنچتی ہے بلحاظ اپنی کثیرتاتی کے عجیب و غریب ہیں۔

کلوی ضفیرہ اُن باریک ریشوں سے بنتا ہے جو سی لیئک ضفیرۂ اورطی کلوی عقدہ اور اورطی ضفیرہ سے آتے ہیں۔ چھوٹے احشائی اعصاب بھی اس میں آکر ملتے ہیں۔ ان مواخذ سے نکلنے والے اعصاب پر جو تعداد میں پندرہ یا بیس ہوتے ہیں چند عقدے پیدا ہوتے ہیں۔ یہ کلوی شریان کی شاخوں کے ہمراہ گردوں میں جاتے ہیں۔ بعض باریک ریشے منوی ضفیرہ اور حالب کو تقسیم ہوتے ہیں اور داہنی طرف انفیریر وینا کیوا کو۔

منوی ضفیرہ کلوی ضفیرہ سے مشتق ہے اور آورطی ضفیرہ سے شاخچیاں حاصل کرتا ہے۔ یہ خصیہ کو جانے والی ٹسٹیکیولر شریان کے ہمراہ جاتا ہے۔ اناث میں مبیضی ضفیرہ کلوی ضفیرہ سے نکلتا ہے اور مبیضی شریان کے ہمراہ جاتا ہوا مبیض کو اور رحم کے پیندا کو تقسیم ہوتا ہے۔

تشریح اطلاقی۔ کلوی اور منوی ضفیرہ کے درمیان جو گہرا قریبی تعلق موجود ہے۔ وہ حصاۃ گردوی میں اُس کثیر الوقوع علامت درد کی توجیہ میں کام آتا ہے جو خصیہ کی طرف راجع (referred) ہوتی ہے۔

بالائی ماساریقی ضفیرہ سی لیئک ضفیرہ کے زیرین حصہ کا ایک تسلسل ہے اور اس میں ایک شاخ اُس مقام سے نکل کر موصول ہوتی ہے جہاں داہنی تائیہ عصب کا متاخر الذکر ضفیرہ سے ملاپ ہوتا ہے۔ یہ بالائی ماساریقی شریان کو محصور کرتا ہے اور اُس کے ہمراہ ماساریقا میں جاتا ہے اور ثانوی ضفیروں کی ایک تعداد میں تقسیم ہوتا ہے اور شریان رسیدہ حصوں کو تقسیم ہوتا ہے یعنی پنکریاٹک (لبلبی) شاخیں لبلبہ

کوئجوبل (صائمی) اور ایل (لفائفی)، شاخیں معاصغیر کو ایلیو کالک (لفائفی قولونی) دائیں قولونی، اور وسطی قولونی شاخیں جن سے معاکبیر کے متناظر حصوں کو رسد پہنچتی ہے۔ اس ضفیرہ کے اعصاب ترکیبی رنگ میں سفید اور بنوٹ میں سخت ہوتے ہیں۔ ضفیرہ کے بالائی حصہ میں بالائی ماساریقی شریان کے مبداء کے قریب بالائی ماساریقی عقدہ ہے۔

شکمی اورطی ضفیرہ سی لییک ضفیرہ اور عقدوں سے نکلنے والی شاخوں سے بنتا ہے اور بعض قطنی عقدوں سے باریک ریشے موصول کرتا ہے۔ یہ اورطہ کے سامنے اور پہلوؤں پر بالائی اور زیرین ماساریقی شریانوں کے مبدوں کے مابین واقع ہے۔ اس ضفیرہ سے سپرمیٹک (منوی)، زیرین ماساریقی اور زیر معدی ضفیروں کے حصے نکلتے ہیں۔ یہ انفیریر وینا کیوا کو بھی باریک شاخیں تقسیم کرتا ہے۔

زیرین مارساریقی ضفیرہ بیشتر اورطی ضفیرہ سے مشتق ہے۔ یہ زیرین ماساریقی شریان کو محصور کرتا ہے اور اس عرق کے مبداء کے عین نیچے **زیرین ماساریقی عقدہ** واقع ہے۔ یہ ضفیرہ کئی ایک ثانوی ضفیروں میں تقسیم ہوتا ہے جو تمام شریان رسیدہ حصوں میں منتشر ہوتے ہیں اس طرح بایاں قولونی اور سگمانما ضفیرے قولن کے نزولی اور سگمانما حصوں کو رسد پہنچاتے ہیں اور بالائی باسوری ضفیرہ مستقیم کو رسد پہنچاتا ہے اور حوض میں حوضی ضفیروں کی شاخوں سے جا ملتا ہے۔

زیر معدی ضفیرہ (تصویر 957)

زیر معدی ضفیرہ آخری قطنی مہرے اور عجز کے پروماںٹری (ابھار) کے سامنے دونوں مشترک حرقفی شریان کے مابین واقع ہے۔ یہ متعدد باریک ریشوں کے اجتماع سے بنتا ہے جو ہر ایک طرف اورطی ضفیرہ اور قطنی عقدوں سے اترتے ہیں۔ یہ نیچے جا کر دو جانبی حصوں میں تقسیم ہوتا ہے جنہیں دائیں اور بائیں حوضی ضفیروں کے نام سے موسوم کیا جاتا ہے۔

حوضی ضفیرے (تصویر 957)

1000 دونوں **حوضی ضفیرے** حوضی کہفہ کے احشاء کو رسد پہنچاتے ہیں اور مرد میں مستقیم کے پہلوؤں پر اور عورت میں مستقیم اور مہبل کے پہلو پر واقع ہیں۔ وہ ہر ایکطرف پر زیر معدی ضفیرہ کے تسلسل، دوسرے، تیسرے اور چوتھے عجزی اعصاب سے نکلنے والی احشائی شاخوں اور مشارکی تنہ کے عجزی حصہ کے پہلے دو عقدوں سے آنے والے چند باریک ریشوں سے بنتے ہیں۔ ان اعصاب کے ملاپ کے مقامات پر چھوٹے چھوٹے عقدے پائے جاتے ہیں۔ حوضی ضفیروں سے متعدد شاخیں حوض کے احشاء کو تقسیم ہوتی ہیں۔ یہ زیر معدی شریان کی شاخوں کے ہمراہ جاتی ہیں۔

وسطی باسوری ضفیرہ، حوضی ضفیرہ کے بالائی حصہ سے شروع ہوتا ہے اس سے مستقیم معاء کو رسد پہنچتی ہے اور بالائی باسوری ضفیرہ کی شاخوں سے جا ملتا ہے۔

مثانی ضفیرہ، حوضی ضفیروں کے اگلے حصوں سے شروع ہوتا ہے۔ اس کی ترکیب میں شامل ہونے والے اعصاب متعدد ہیں۔ اور اُن میں نخاعی عصبی ریشوں کا ایک بڑا تناسب ہوتا ہے۔ یہ مثانی شریانوں کے ہمراہ جاتے ہیں اور مثانہ کے پہلوؤں اور پیندا کو تقسیم ہوتے ہیں۔ متعدّد باریک ریشے ویسیکولی سمینیلز (منوی کیسکوں) اور ڈکٹس ڈفرنٹیز (ناقل منوی قنات) کو بھی جاتے ہیں جو ریشے ناقل منوی قنات کے ہمراہ جاتے ہیں وہ منوی احبال پر منوی ضفیرہ سے آنیوالی شاخوں سے ملتے ہیں۔

قدامی ضفیرہ، حوضی ضفیروں کے زیرین حصوں سے جاری ہوتا ہے۔ اس کو بنانیوالے اعصاب بڑے قد کے ہوتے ہیں۔ یہ اعصاب غدۂ قدامیہ، منوی کیسکوں اور قضیب اور مجری البول کے کارپورا کیورنوزا (کہفی اجسام) کو تقسیم ہوتے ہیں۔ کہفی اجسام کو رسد پہنچانے والے اعصاب دو گروہوں پر مشتمل ہیں، چھوٹی اور بڑی کیورنس اعصاب جو قدامی ضفیرے کے اگلے حصہ سے شروع ہوتے ہیں اور حیائی عصب سے نکلنے والی شاخوں میں شریک ہوئے بعد اگلی طرف عانی محراب کے نیچے سے گزرتے ہیں۔

چھوٹے کیورنس اعصاب قضیب کے ریشے دار غلاف کو اس کی جڑ کے قریب چھیدتے ہیں اور اس کی نعوظی بافت کو تقسیم ہوتے ہیں۔

بڑا کیورنس عصب قضیب کی پشت کے برابر برابر آگے جاکر قضیب کے عقبی عصب سے جا ملتا ہے اور کارپورا کیورنوزا کو تقسیم ہوتا ہے ۔

مہبلی ضفیرہ حوضی ضفیروں کے زیرین حصوں سے نکلتا ہے ۔ یہ مہبل کی دیواروں اور دہلیز کی نعوظی بافت کو تقسیم ہوتا ہے ۔ اس ضفیرہ کو بنانے والے اعصاب مثانی ضفیرہ کی طرح نخاعی عصبی ریشوں کا ایک بہت بڑا تناسب رکھتے ہیں ۔

رحمی ضفیرہ رحم کے پہلو کے برابر برابر رحمی شریان کے ہمراہ چوڑے رباط کی تہوں کے درمیان جاتا ہے اور بیضی ضفیرے سے ربط قایم کرتا ہے ۔ اس کے ریشے بیشتر رحم کی گردن کو اور جسم کے زیرین حصہ کو تقسیم ہوتے ہیں ۔ رحم کی گردن کے پہلو پر چھوٹے چھوٹے عقدوں کا اجتماع ہے جو سب ملکر رحمی عنقی عقدہ بناتے ہیں ۔

تشریح اطلاقی :۔ مشارکی عصبی نظام میں جو متعدد وخرد بینی تغیرات [تلوین (pigmentation)، ذبول (atrophy)، نزف (hæmorrhage)، لیفیت (fibrosis)] بیان کئے گئے ہیں ۔ ان کے اور ان فعلی تبدیلیوں کے جو ان تغیرات کے باعث ظہور میں آتی ہیں درمیانی تعلق سے ہمیں واقفیت کم ہے آفات صریحہ جو رضہ، گولی کے زخم یا نوافزائشوں کے دباؤ سے پہنچی ہوں ان سے چاہیے تو تہیجی یا شللی علامات پیدا ہوں ۔ ایک طرف کے عنقی مشارکی کے شلل میں پتلی چھوٹی ہو جاتی ہے اور سایہ کرنے یا کوکین ڈالنے سے نہیں پھیلتی اگرچہ جب اسے خوب منور کیا جائے تو اور بھی سکڑتی ہے ۔ یہ سلیو سپائنل ریفلکس (جلدی نخاعی معکوسہ) بھی کھو دیتی ہے اور جب گردن کی جلد پر چٹکی لی جاتی ہے تو پھیلنے میں ناکام رہتی ہے ۔ پپوٹے کے غیر ارادی عضلہ کے شلل سے پلپبرل فشر (انشقاق جفنی) تنگ ہو جاتا ہے اور آنکھ کا ڈھیلہ یا تو پپوٹوں کے اندر کے محجری عضلہ کے شلل سے جو ایک مخروطی کف کی طرح آنکھ کے ڈھیلے کو محصور کرتا ہے اور جب سکڑتا ہے تو اکس اوفتھیلمس (exophthalmos) پیدا کرنا چاہتا ہے اور یا محجر کے اندر کی چربی کے ضائع ہو جانے سے پیچھے کی طرف محجر میں دھنس جاتا ہے ۔ اس کو این اوفتھیلمس (enophthalmos) کہتے ہیں چہرہ اور چاندلی کے اوپر کی عروق پہلے پھیلتے ہیں لیکن بعد میں سکڑتے ہیں ۔ انقطاع عرق (anidrosis) یا پسینہ کی موقوفی اکثر متاثرہ طرف پر دیکھی جاتی ہے ۔ عنقی مشارکی کا تہیج ایسی امارات پیدا کرتا ہے جو بالخصوص متذکرہ بالا کی متضاد ہوتی ہیں ۔ صدری یا قطنی مشارکی نظام کی آفات سے جو علامات و امارات پیدا ہوتی ہیں

ہمیں ان کا کوئی واضح علم نہیں۔ مگر یہ اغلب ہے کہ کئی ایک عصبی امراض جو دائمی عروقی فسادات سے مختص ہیں۔ مثلاً انبساطِ عروق جس کے ساتھ ضربان اور تورد (flushing) موجود ہوتا ہے اور پسینہ بھی آتا ہے اور ساتھ ہی مقامی تہیج بھی موجود ہوتا ہے۔ انقباض عروق جس کے ساتھ پیلاپن، جھرجھری، درد بھی پایا جاتا ہے اور حصص ماؤف کے سوءِ تغذیہ کی وجہ سے مشارکی عصبی نظام کے متاثر ہونے کا نتیجہ ہوتے ہیں۔ یہ بھی ممکن ہے کہ **مترقی وجہی نیم ذبول** (progressive fascial hemiatrophy) کا مرضِ شاذ جو دس اور بیس کی عمروں کے درمیان آکر چہرہ کی طرفِ متاثر کی تمام بافتوں کی بیّن ایک جانبی افسردگی پیدا کرتا ہے، ابتداءً مشارکی ہی کا ایک عارضہ ہے۔

حال ہی میں مشارکی نظام کے مختلف حصوں پر بہت کچھ عملیہ کاری کیگئی ہے۔ مثلاً اینجائنا پکٹورس (angina pectoris)، کازلجیا (causalgia)، تغذی قرح (trophic ulceration) وغیرہ وغیرہ۔ لیکن نتائج کو قبولیّت عامہ حاصل نہیں ہوئی۔ نہایت دلچسپ تحقیقوں میں سے ایک وہ ہے جو ارادی عضلات کی طبعی تعصیب سے متعلق ہے۔ ہر ایک ارادی عضلہ دوہری عصبی رسد رکھتا ہے (۱) اگلے قرنی خلیوں سے آنے والے ریشے جو براہ راست نخاعی اعصاب میں سے گزرتے ہیں اور جو عضلی فعلِ تحرک پر حاکم ہیں اور (۲) مشارکی ریشے جو رمادی فروع کے ذریعے نخاعی اعصاب میں داخل ہوتے ہیں اور قیام وضع کے لئے جو راہ معکوس ہے اس کے انتہائی عصبیوں کے قایم مقام ہیں۔ شلل تشنجی کی حالتوں کیلئے مشارکی ریمی سکیٹومی (sympathetic ramisectomy) یعنی واجبی رمادی ربطی فروع کے کاٹنے کا عملیہ تجویز کیا گیا ہے۔ اور بعض حالتوں میں اس سے اچھے نتائج حاصل ہوئے ہیں۔

اعضائے حواس اور جلدِ عامہ 1001

THE ORGANS OF THE SENSES AND THE COMMON INTEGUMENT

اعضائے حواس کو (ا) اُن میں جو ذائقہ، شامہ، باصرہ اور سامعہ کے حواس مخصوصہ ہیں اور (ب) اُن میں جو حرارت، برودت، درد اور فشار وغیرہ سے متعلق ہیں تقسیم کیا جا سکتا ہے۔

حواس مخصوصہ کے اعضاءِ محیطی

عضوِ ذائقہ

محیطی اعضائے ذائقہ یا چکھنے کے اعضاء بعض ترمیم شدہ سرحلمی خلیوں پر مشتمل ہیں جو صراحی نما گروہوں میں مرتب ہیں جنھیں حصاۃ ذائقہ (gustatory calyculi) یا شگوفہائے ذائقہ (taste buds) کہا جاتا ہے اور جو زبان اور اس کے حوالی پر پائے جاتے ہیں۔ یہ طبقاتی سرحلمہ کے اندر (تصویر 961) آشیانوں کو معمور کرتے ہیں اور فصیلی حلیمات (papillæ vallatæ) کے پہلوؤں پر بہت زیادہ ہیں اور حلیمات کو احاطہ کرنے والی دیواروں پر کم ہیں۔ یہ اوراقِ لسانیہ (folia linguæ) پر لسانی حنکی محراب (glossopalatine arch) کی لسانی پیوست کے عین سامنے بہت کثرت سے ہیں۔ یہ نرم تالو کی زیریں سطح پر اور مکبّی کی پچھلی سطح پر بھی موجود ہیں۔

ساخت ۔ ہر ایک شگوفۂ ذائقہ صراحی نما ہوتا ہے (تصویر 962)، اس کا قاعدۂ عریض ادمہ (corium) پر ٹکتا ہے اور اس کی گردن ایک سوراخ کے ذریعے جسے مسام ذائقہ (gustatory pore) کہتے ہیں سرحلمہ کے خلیوں کے

FIG. 961.—A vertical section through a human papilla vallata. Stained with hæmatoxylin and eosin. × 15.

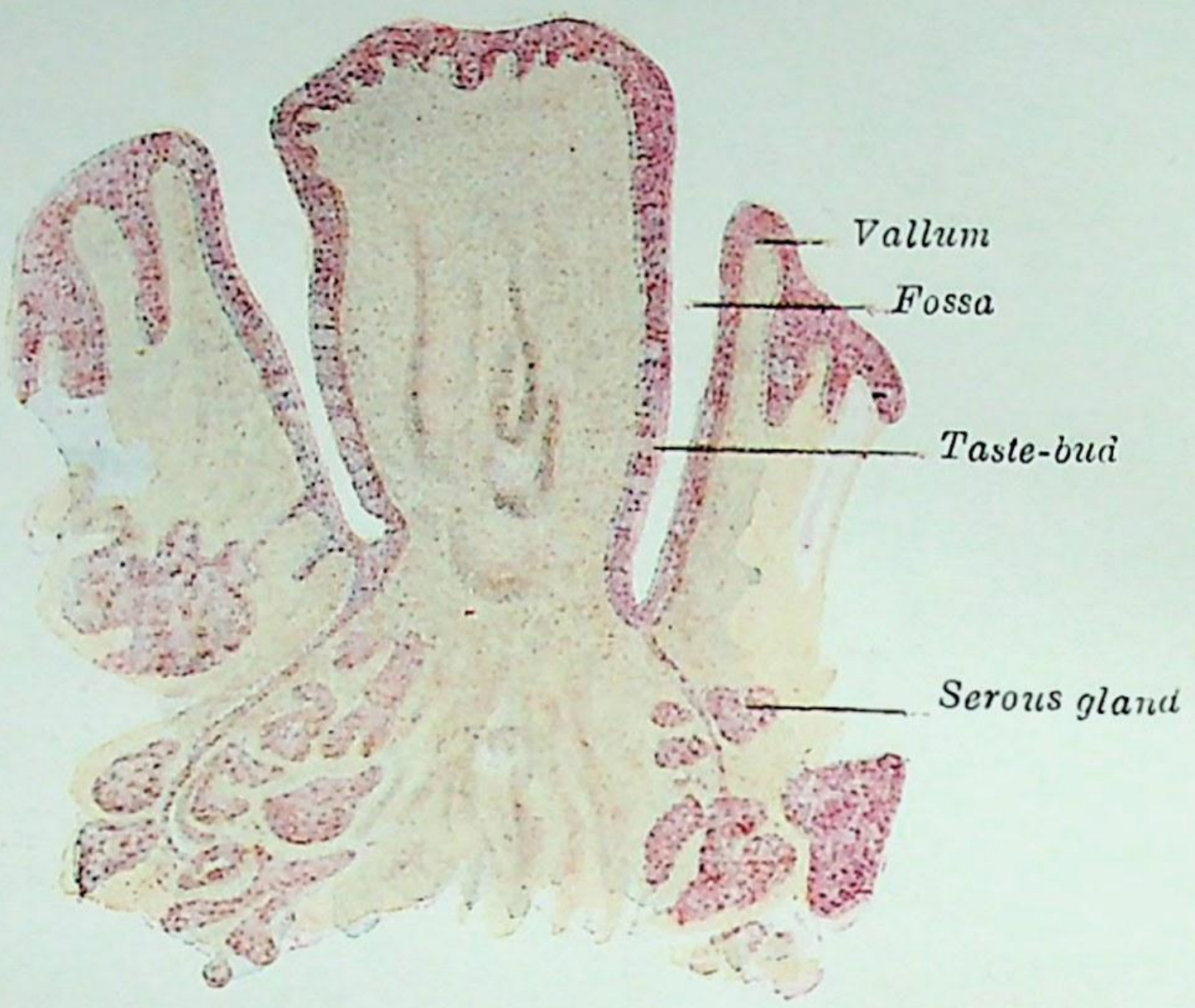
Vallum
Fossa
Taste-bud
Serous gland

FIG. 962.—A section through a taste-bud from the human tongue. Stained with hæmatoxylin and eosin. × 450.

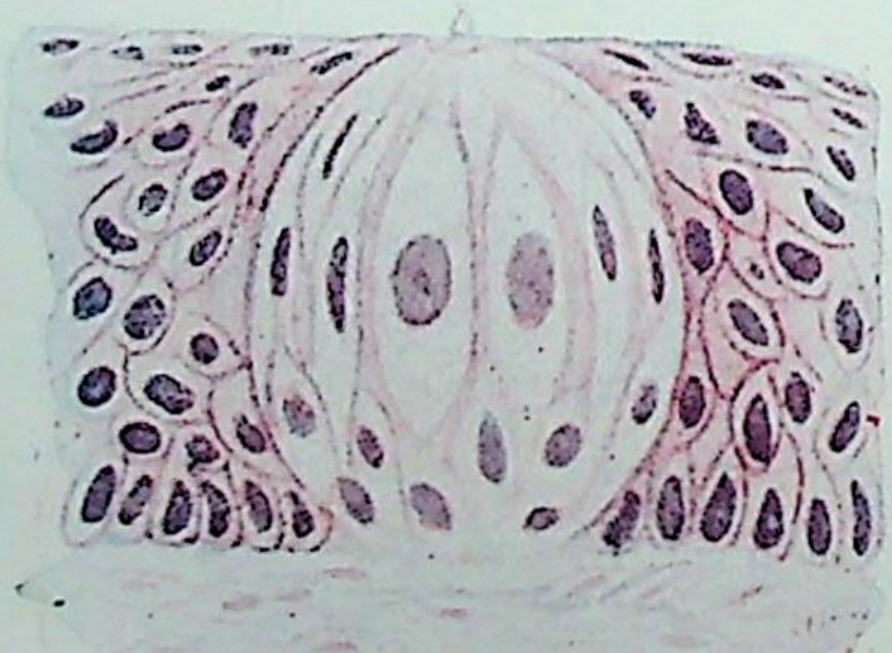

FIG. 963.—The cartilages of the right side of the nose. Lateral aspect.

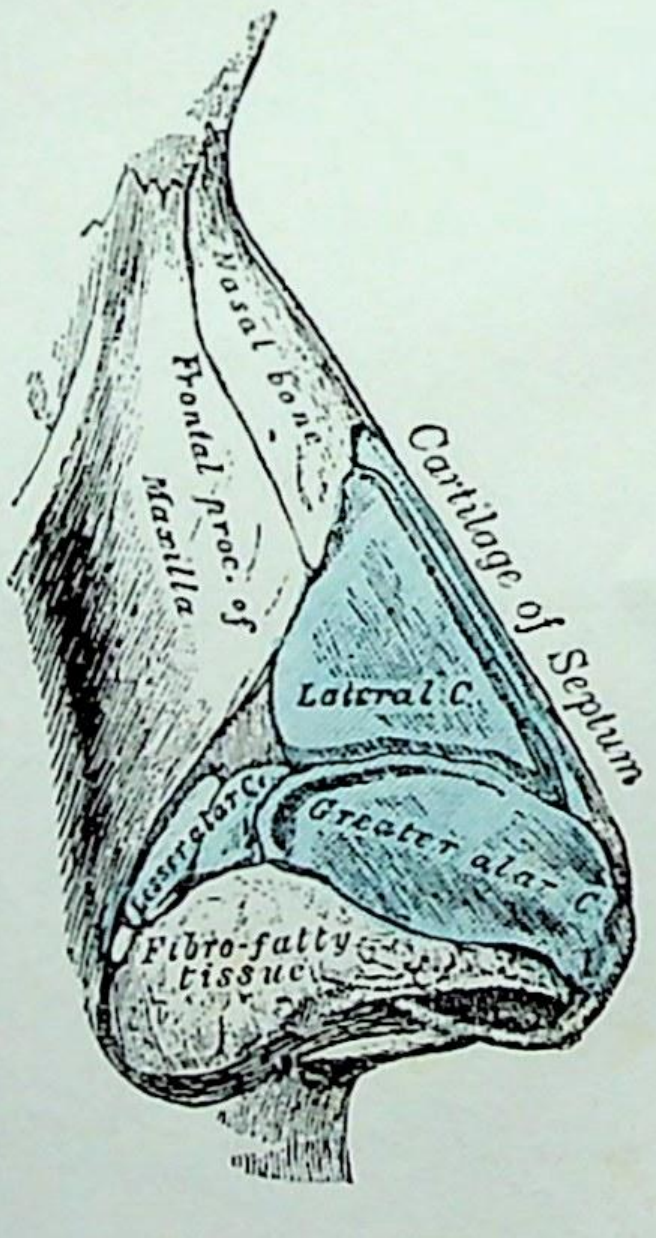
Nasal bone
Frontal proc. of Maxilla
Cartilage of Septum
Lateral C.
Lesser alar C.
Greater alar C.
Fibro-fatty tissue

درمیان کھلتی ہے شگوفۂ مذکور سہارا دینے والے خلیوں اور خلیات ذائقہ
پر مشتمل ہے۔ سہارا دینے والے خلیے اکثر ایک پیپے کے تختوں کی طرح مرتب
ہوتے ہیں اور شگوفہ کے لئے ایک پورا غلاف بناتے ہیں مگر کچھ خلیے شگوفہ
کے اندر خلیاتِ ذائقہ کے درمیان پائے جاتے ہیں۔ **خلیات ذائقہ** شگوفہ
کے مرکزی حصہ میں رہتے ہیں۔ یہ تکلہ نما ہوتے ہیں اور ہر ایک میں خلیہ کے
وسط کے قریب ایک بڑا گول نواۃ ہوتا ہے۔ خلیہ کا محیطی زائدہ مسامِ ذائقہ
پر ایک باریک بال نما ریشہ میں ختم ہوتا ہے جسے **موئے ذائقہ** (gustatory hair)
کہتے ہیں۔ مرکزی زائدہ شگوفہ کی عمقی حد کی طرف جاتا ہے اور وہاں ایک
اکیلے یا شاخدار سرے میں ختم ہوتا ہے۔ عصبی ریشے اپنی لبی غلافوں کو کھو دینے
کے بعد شگوفۂ ذائقہ میں داخل ہوتے ہیں اور خلیاتِ ذائقہ کے درمیان نہایت 1002
باریک ریشوں (fibrils) میں ختم ہوتے ہیں۔ دوسرے باریک عصبی ریشے اُن
ہیر حلمی خلیوں کے درمیان ختم ہوتے ہیں جو شگوفۂ ذائقہ کو احاطہ کرتے ہیں لیکن انکے
متعلق یقین کیا جاتا ہے کہ یہ معمولی حس کے اعصاب ہیں نہ کہ ذائقہ کے۔

چکھنے کے اعصاب — کارڈا ٹمپینائی نر وجو وجہی عصب کی بیخِ حسّی سے نکلتا اور لسانی عصب کے ساتھ تقسیم ہوتا ہے۔ زبان کے اگلے دو تہائی حصہ کا عصب ذائقہ ہے لسانی بلعومی زبان کے پچھلے ایک تہائی کا عصبِ ذائقہ ہے۔

سونگھنے کا عضو

محیطی عضوِ شامہ یا سونگھنے کا عضو دو حصوّں پر مشتمل ہے۔ ایک باہر کا، بیرونی ناک جو چہرہ کے وسط سے ابھرتا ہے۔ اور ایک اندرونی جو ایک جاجز کے ذریعے دائیں اور بائیں کہفہ ہائے انفیہ (nasal cavities) میں منقسم ہے۔

بیرونی ناک ہرمی الشکل ہوتی ہے اور اس کا بالائی زاویہ یا جذر بالرّاست پیشانی سے جڑی ہوئی ہے۔ اس کا آزاد زاویہ راس (apex) کے نام سے موسوم ہے۔ اس کا قاعدہ دو بیضوی سوراخوں سے جنھیں نتھنے (nares) کہا جاتا ہے، چھدا ہوا ہے جو ایک دوسرے سے ایک پیش پسیں حاجز (کالمنا؛ columna) کے ذریعے جدا ہے۔ ناک کی جانبی سطحیں وسطی خط میں اپنے ملنے سے **ناک کی پشت** (dorsum nasi) بناتی ہیں جس کا رخ مختلف افراد میں بہت مختلف ہوتا ہے۔ ڈارسم کے بالائی حصہ کو نیزل بونس کا سہارا ہے اور بالنسبہ یعنی برج (bridge) کے نام سے موسوم ہے۔ جانبی سطحیں نیچے کی طرف گول گول رفعتوں میں تمام ہوتی ہیں جنھیں **انفی اجناح** (ala nasi) کہتے ہیں۔

بیرونی ناک کا ڈھانچا ہڈیوں اور ہائیلائن کارٹلیجز (غضاریف زجاجیہ) سے مرکب ہے۔ ہڈیوں کا ڈھانچا اس عضو کے بالائی حصہ پر قابض ہے۔ انفی ہڈیوں فک اعلیٰ کے وجہی زائدوں اور وجہی ہڈیوں کے انفی حصہ پر مشتمل ہے۔ غضروفوں کا ڈھانچا حاجز کے غضروف، جانبی غضاریف۔ اور بڑے اور چھوٹے غضاریف (تصاویر 963, 964, 965) پر مشتمل ہے۔ یہ باہم ایک دوسرے سے اور ہڈیوں سے ریشے دار غشاء کے ذریعہ مربوط ہیں۔

حاجز کے غضروف (تصاویر 965، 966) شکل میں کسی قدر چکور اور اپنے مرکز کی نسبت کناروں پر زیادہ دبیز انفی کھفوں کے اگلے حصوں کے درمیان تقریباً کامل انفصال کرتی ہے۔ اس کے پیش بالائی کنارہ کا اوپر والا حصہ بین انفی سیون (internasal suture) کے پچھلے کنارہ سے جڑا ہوا ہے۔ درمیانی حصہ جانبی غضاریف سے مسلسل ہے۔ زیرین حصہ ریشے دار بافت کے ذریعے ان کریوں سے ملحق ہے۔ اس کا پیش زیرین کنارہ ریشے دار بافت کے ذریعے بڑے جناحی غضاریف کی وسطانی ساقوں سے مربوط ہے۔ اس کا پس بالائی کنارہ مصفاۃ ہڈی کے ورقۂ عمودی سے پیوستہ ہے اور اس کا پس زیرین کنارہ میکعہ سے اور فک اعلیٰ کے ثنائی عرف (incisor crest of the maxillæ) سے ملحق ہے۔ حاجز کا غضروف ممکن ہے، پیچھے کی طرف (بالخصوص بچوں میں) ایک تنگ زائدہ، وتدی زائدہ کے

FIG. 964.—The cartilages of the nose. Inferior aspect.

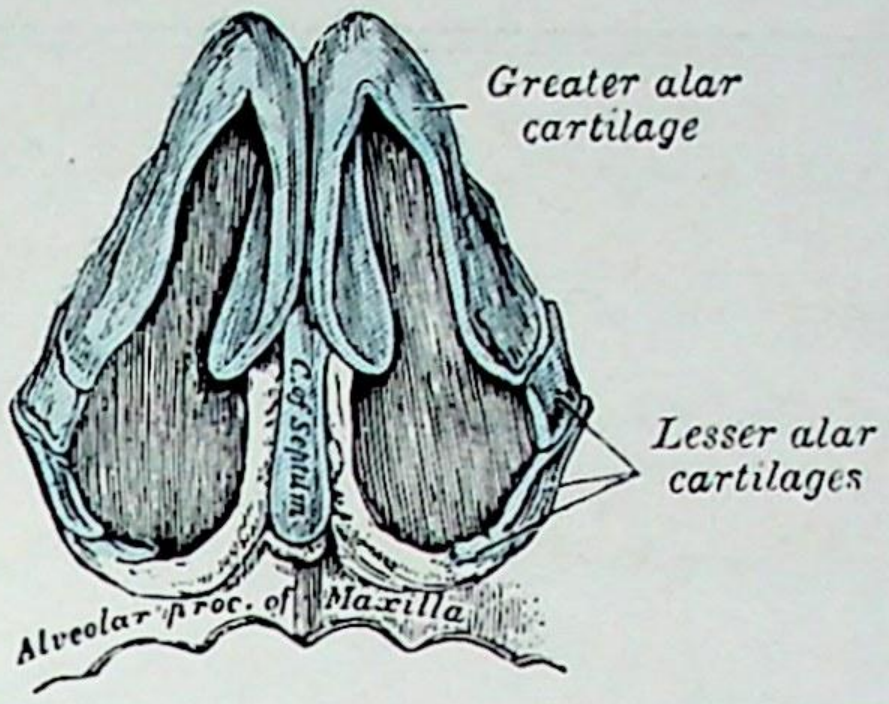
Greater alar cartilage
Lesser alar cartilages
C. of Septum
Alveolar proc. of Maxilla

FIG. 965.—The bones and cartilages of the septum of the nose. Right lateral aspect.

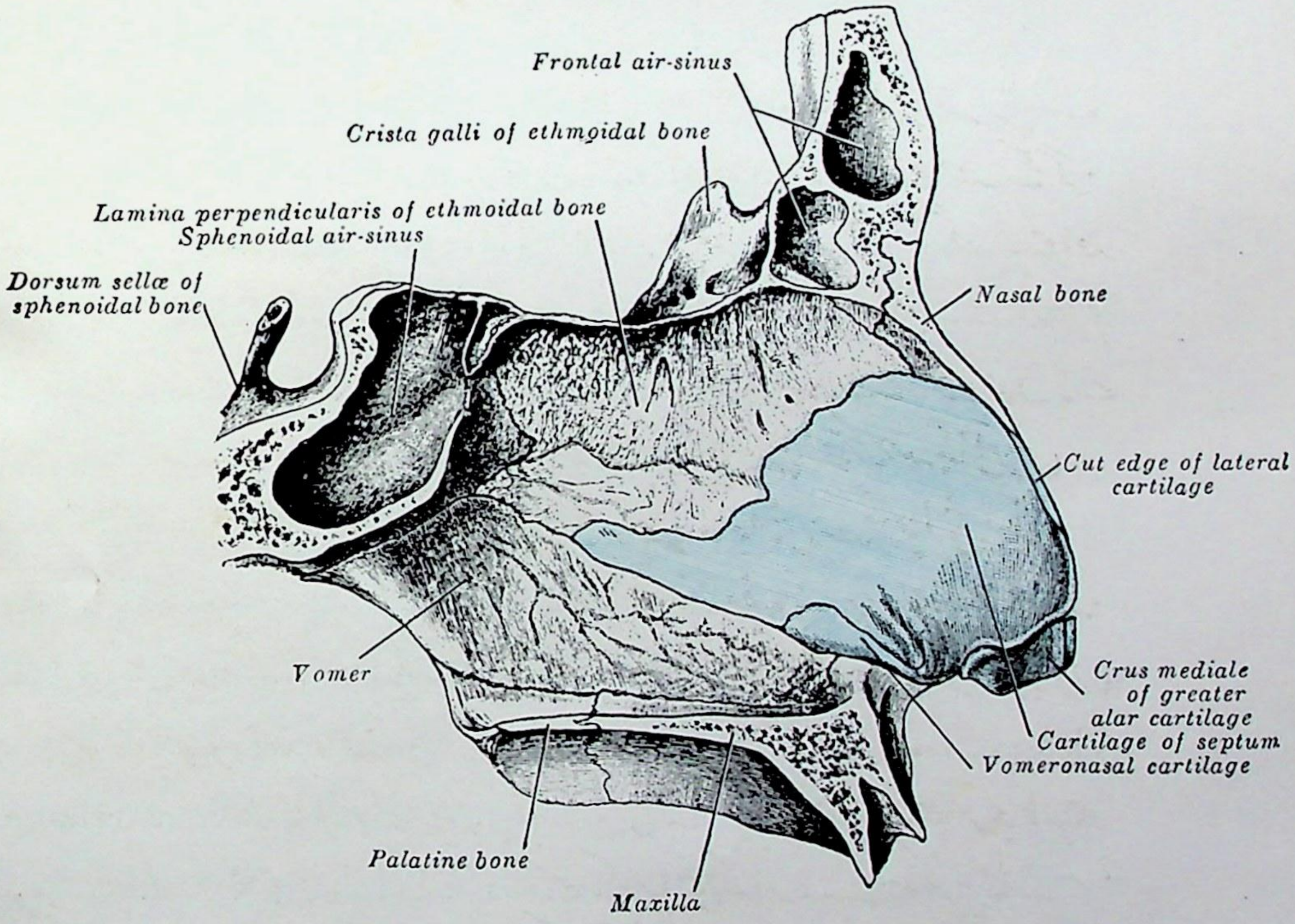
Frontal air-sinus
Crista galli of ethmoidal bone
Lamina perpendicularis of ethmoidal bone
Sphenoidal air-sinus
Dorsum sellæ of sphenoidal bone
Nasal bone
Cut edge of lateral cartilage
Vomer
Crus mediale of greater alar cartilage
Cartilage of septum
Vomeronasal cartilage
Palatine bone
Maxilla

طور پر میکعہ اور مصفاۃ ہڈی کے ورقۂ عمودی کے درمیان کچھ فاصلہ تک بڑھی ہوئی ہو۔ انفی حاجز کا پیش زیرین حصہ آزادی سے قابل حرکت ہے اور اس لئے سیپٹم موبائل نیزائی (septum mobile nasi) کے نام سے موسوم ہے۔ یہ حاجز کے غضروف سے نہیں بنتا بلکہ بڑے جناحی غضاریف کے وسطانی ساقوں اور جلد سے۔

جانبی غضروف (تصویر 963) انفی ہڈی کے تحتانی کنارہ کے
نیچے واقع ہے یہ چپٹی اور مثلث شکل کی ہے۔ اس کا اگلا کنارہ پچھلے کی نسبت
زیادہ دبیز ہے اور اس کا بالائی حصہ حاجز کے غضروف سے مسلسل ہے لیکن اس کا 1003
زیرین حصہ اس غضروف سے ایک تنگ انشقاق کے ذریعے جدا ہے۔ اس کا
فوقانی کنارہ انفی ہڈی اور فک اعلیٰ کے وجہی زائدہ سے ملحق ہے۔ اس کا تحتانی
کنارہ ریشے دار بافت کے ذریعے بڑے جناحی غضروف کے جانبی ساق سے
جڑا ہوا ہے۔

بڑا جناحی غضروف (تصاویر 964, 963) ایک پتلی لچکدار پلیٹ ہے جو جانبی غضروف سے نیچے واقع ہے اور نتھنے (naris) کے اگلے حصہ کے گرد فوری خم کھاتی ہے۔ پلیٹ کا وسطانی حصہ (**وسطانی ساق**) تنگ ہے اور ریشے دار بافت کے ذریعے مقابل کی کارٹیلیج کے وسطانی ساق سے اور حاجز کے غضروف کے پیش زیرین حصہ سے ڈھیلے طور پر مربوط ہے۔ دونوں بڑے جناحی غضاریف کے وسطانی ساقین انفی حاجز کا زیرین متحرک حصہ بناتی ہیں (septum mobile nasi)۔ بڑے جناحی غضروف کا جانبی حصہ (**جانبی ساق**) کا بالائی کنارہ ریشے دار بافت کے ذریعے جانبی غضروف کے زیرین کنارہ سے چسپاں ہے۔ اس کا پچھلا تنگ سرا ایک کڑے ریشے دار غشاء کے ذریعے جس میں تین یا چار چھوٹی چھوٹی غضروف کی پلیٹیں (**چھوٹے جناحی غضاریف** = lesser alar cartilages) پائی جاتی ہیں، فک اعلیٰ کے وجہی زائدہ سے مربوط ہے (تصویر 963)۔ اس کا زیرین آزاد کنارہ نتھنے کے جانبی کنارہ سے کم پڑتا ہے اور انفی جناح کا زیرین حصہ جلد سے ڈھکی ہوئی شحمی اور ریشے دار بافت سے

بنتا ہے۔ سامنے کی طرف بڑے جناحی غضاریف ایک کٹاؤ کے ذریعے جو ناک کے راس سے مطابقت رکھتی ہے جدا ہیں۔

بیرونی ناک پر عمل کرنیوالے **عضلات** صفحہ 445 پر بیان کئے گئے ہیں۔
ناک کے بانسے اور پہلوؤں کی جلد پتلی ہے اور ماتحت حصوں سے ڈھیلے طور پر جڑی ہوئی ہے لیکن سرے اور جناحوں پر یہ زیادہ دبیز اور زیادہ مضبوطی سے چسپاں ہے اور متعدد سبیشس فالیکلز (جرابہائے دہنیہ = sebaceous follicles) سے آراستہ ہے جن کے منافذ بالعموم بہت واضح ہوتے ہیں۔ 1004

بیرونی ناک کی **شرائین** جناحی اور بیرونی فکی شریان کی حاجز شاخیں ہیں جو جناح کو اور حاجز کے زیرین حصہ کو رسد پہنچاتی ہیں۔ ناک کی پشت کو اور پہلوؤں کو عینی شریان کی عقبی انفی شاخ اور اندرونی فکی شریان کی زیرین مجری شاخ سے رسد ملتی ہے۔ **وریدیں** اگلی وجہی اور عینی وریدوں میں ختم ہوتی ہیں۔

ناک کے عضلات کو جانیوالے **اعصاب** وجہی عصب سے حاصل ہوتے ہیں لیکن جلد کو انفراٹراکلیئر اور عینی عصب کی اگلی مصفاتی شاخیں اور فکی عصب کی زیرین مجری شاخوں سے شاخیں پہنچتی ہیں۔

انفی کہفے (nasal cavities)۔ انفی کہفے یا نتھنے ہر ایک وسطی مستوی کے ہر ایک طرف واقع ہیں (تصویر 966)۔ یہ چہرہ پر نیریز کی راہ کھلتے ہیں اور پیچھے کی طرف کوانی (choane) میں سے بلعوم کے انفی حصہ سے ربط رکھتے ہیں۔ نیریز کسی قدر ناشپاتی نما سوراخ ہیں۔ ہر ایک کا ماپ آگے سے پیچھے تک ۱ء۵ سے ۲ سینٹی میٹر تک اور عرضاً اس کے عریض ترین حصہ پر ۰ء۵ سے ۱ سینٹی میٹر تک ہوتا ہے۔ کوانی دو بیضوی سوراخ ہیں، ہر ایک کا ماپ انتصابی رخ میں تقریباً ۲ء۵ سنٹی میٹر اور عرضی رخ میں ۱ء۲۵ سینٹی میٹر ہوتا ہے۔

انفی کہفوں کی عظمی حدود کے بیان کے لئے دیکھو صفحہ 269۔

نتھنے کے سوراخ کے اندر ایک خفیف سا پھیلاؤ (وسٹیبول = دہلیز)

FIG. 966.—A transverse section through the anterior part of the head at a level just below the apex of the dens (odontoid process). Viewed from below.

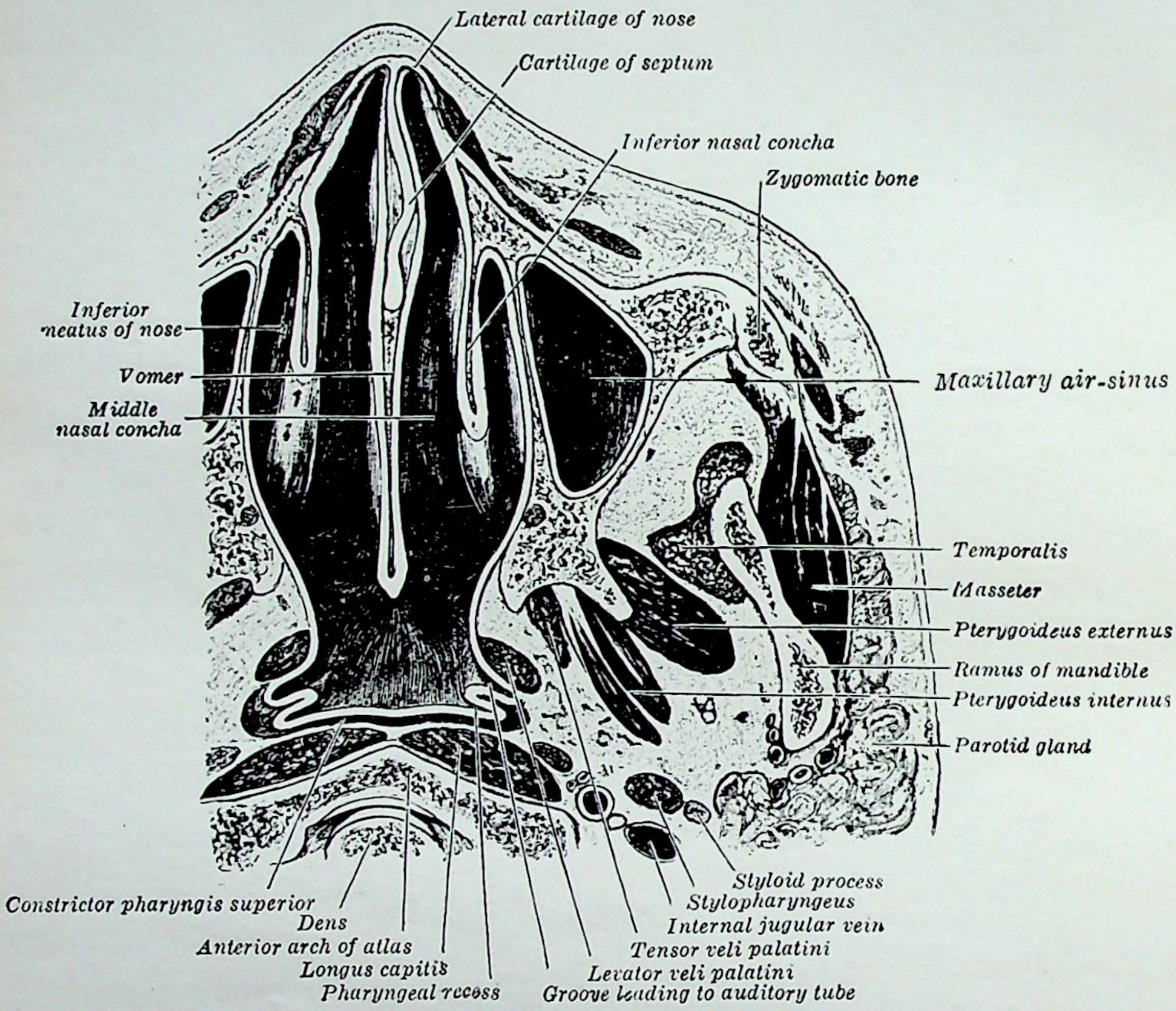
Lateral cartilage of nose
Cartilage of septum
Inferior nasal concha
Zygomatic bone
Inferior meatus of nose
Vomer
Middle nasal concha
Maxillary air-sinus
Temporalis
Masseter
Pterygoideus externus
Ramus of mandible
Pterygoideus internus
Parotid gland
Styloid process
Stylopharyngeus
Internal jugular vein
Tensor veli palatini
Levator veli palatini
Groove leading to auditory tube
Constrictor pharyngis superior
Dens
Anterior arch of atlas
Longus capitis
Pharyngeal recess

Fig. 967.—The lateral wall of the right nasal cavity. Medial aspect.

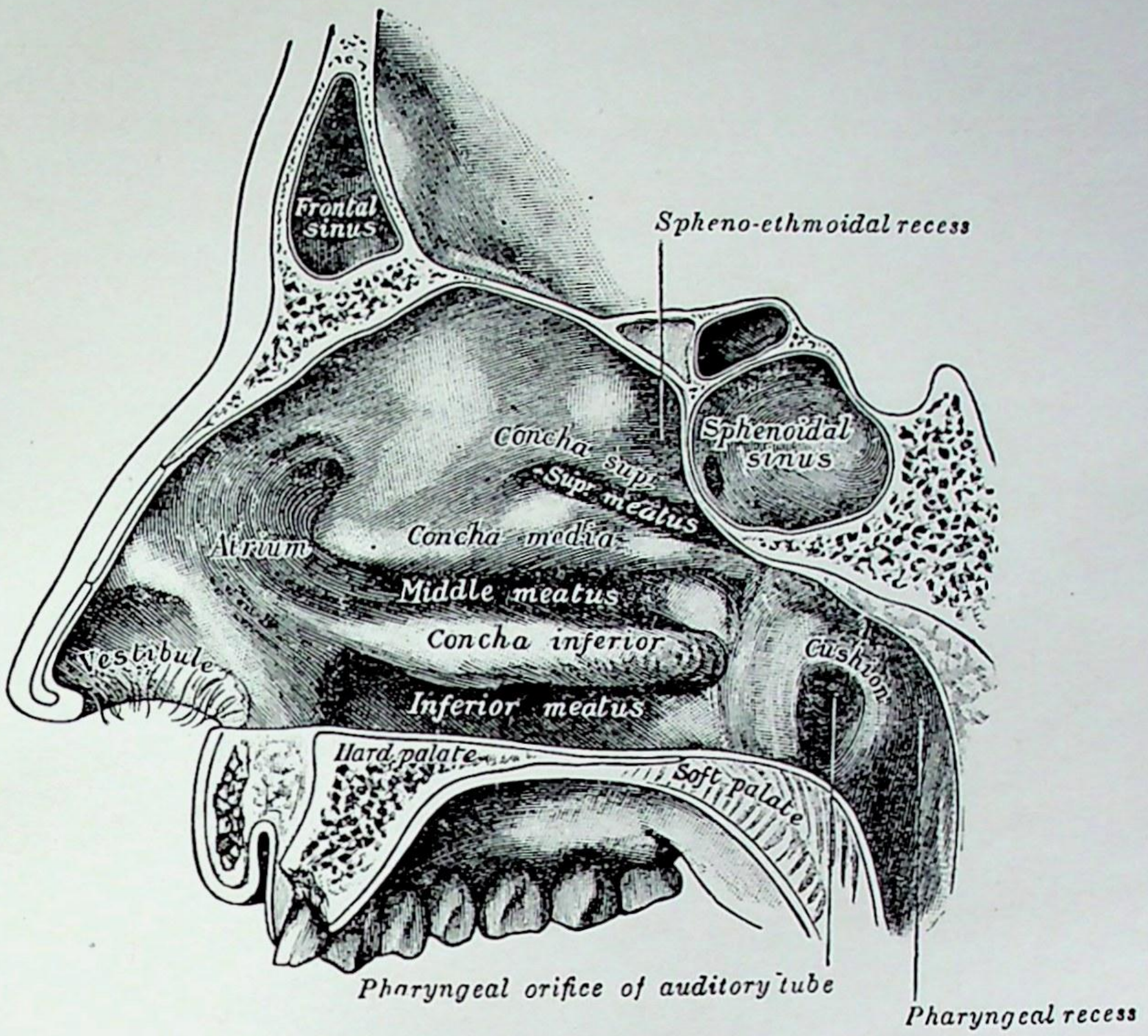
Frontal sinus
Spheno-ethmoidal recess
Concha sup.
Supr meatus
Sphenoidal sinus
Atrium
Concha media
Middle meatus
Concha inferior
Cushion
Vestibule
Inferior meatus
Hard palate
Soft palate
Pharyngeal orifice of auditory tube
Pharyngeal recess

Fig. 968.—The lateral wall of the right nasal cavity; the three nasal conchæ have been removed.

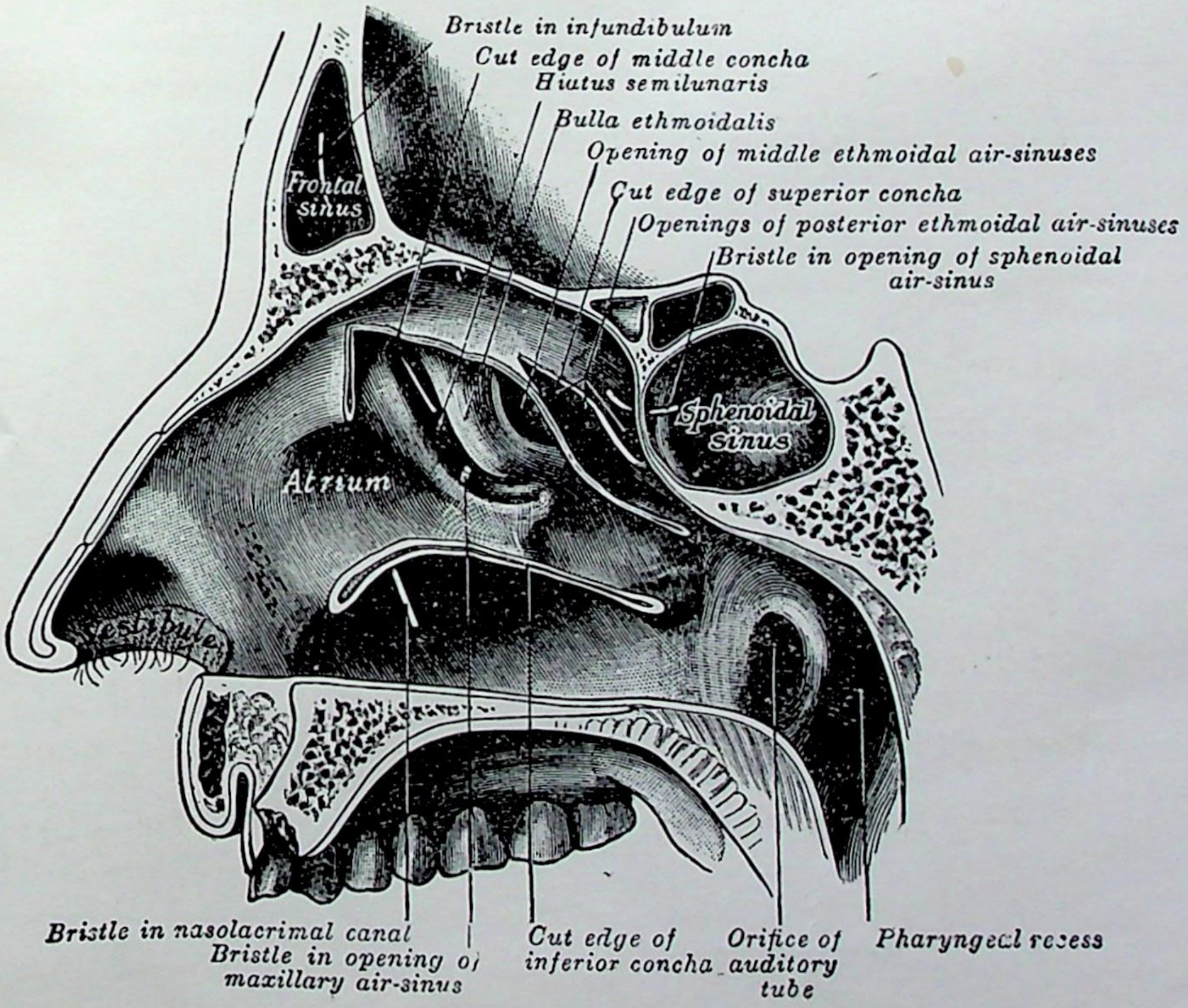
Bristle in infundibulum
Cut edge of middle concha
Hiatus semilunaris
Bulla ethmoidalis
Opening of middle ethmoidal air-sinuses
Cut edge of superior concha
Openings of posterior ethmoidal air-sinuses
Bristle in opening of sphenoidal air-sinus
Frontal sinus
Sphenoidal sinus
Atrium
Vestibule
Bristle in nasolacrimal canal
Bristle in opening of maxillary air-sinus
Cut edge of inferior concha
Orifice of auditory tube
Pharyngeal recess

(تصویر 967) ہوتا ہے۔ جو جانباً جناح اور بڑے جناحی غضروف کے جانبی ساق سے محدود ہے اور وسطانیاً اسی غضروف کے وسطانی ساق سے یہ ایک چھوٹے سے گوشہ کے طور پر ناک کے راس کی طرف پھیلتا ہے۔ دہلیز میں جلد کا استر لگا ہوتا ہے اور اس کے زیریں حصہ میں کھردرے بال اور سیبیشس گلینڈس (غدد دہنیہ) ہوتے ہیں۔ بال (وائی برسی: vibrissæ) نیچے اور آگے نتھنوں کی طرف خم کھاتے ہیں اور ہوائے شہیق کی رو کے ساتھ جو غیر اشیا ہوتی ہیں اُن کے گزرنے میں مزاحم ہوتے۔ دہلیز اوپر اور پیچھے کی طرف ایک خمدار رفعت سے محدود ہے جسے **لائیمن نیزائی** (limen nasi) کہتے ہیں اور جس کے برابر برابر دہلیز کی جلد انفی کہفہ کے غشاء مخاطی سے مسلسل ہے۔

1005 ہر ایک انفی کہفہ دہلیز کے اوپر اور پیچھے دو حصوں میں منقسم ہے ایک **شمی خطہ** یعنی خطۂ شامہ (olfactory region) جو بالائی انفی کانچا (superior nasal concha) اور حاجز کے حصۂ مقابل تک محدود ہے اور ایک **خطۂ تنفس** (respiratory region) جو کہفہ کے بقیہ حصہ پر مشتمل ہے۔

جانبی دیوار (تصاویر 967, 968)-جانبی دیوار پر بالائی، وسطی اور زیریں انفی کانچی اور ہر ایک کانچا کے نیچے اور جانبی سمت ناک کی متناظر ممر یا **منفذ** (meatus) ہے۔ بالائی کانچا کے اوپر ایک مثلث حفرہ **وتدی مصفاتی گوشہ** (spheno ethmoidal recess) ہے جس میں وتدی ہوائی جوف کھلتا ہے۔ **بالائی منفذ** ایک چھوٹی سی ترچھی گذرگاہ ہے جو وسطانی کانچا کے بالائی کنارہ کے برابر برابر قریباً نصف تک پھیلتی ہے۔ عقبی مصفاتی ہوائی جوفیں بالعموم دو سوراخوں کے ذریعے اس منفذ کے سامنے کے حصہ میں کھلتی ہیں۔ **وسطی منفذ** جو پیچھے کی نسبت سامنے زیادہ گہرا ہوتا ہے وسطی کانچا کے نیچے اور جانبی طرف واقع ہے اور آگے ایک اوتھلے نشیب میں چلا گیا ہے جو دہلیز کے اوپر واقع ہے اور وسطی منفذ کے **اطاق** (atrium of the middle meatus) کے نام سے مشہور ہے۔ اطاق کے اوپر ایک چپٹی مینڈ (**ایگر نیزائی**: agger nasi) ہے جو آگے اور نیچے کی طرف جاتی ہے۔ یہ

پینڈ جوان کی نسبت نوزائیدہ بچہ میں زیادہ نمو یافتہ ہوتی ہے ۔ اس کے اوپر کا فجوہ شمی تجویف (sulcus olfactorius) کے نام سے موسوم ہے ۔ وسطی کانچا کو اٹھانے یا ہٹا دینے سے اس منفذ کی جانبی دیوار کامل طور پر منکشف ہو جاتی ہے ۔ اس پر ایک گول بلندی (مصفاتی مجلہ؛ bulla ethmoidalis) اور اس کے نیچے اور سامنے ایک مقوس وریدگی (نیم ہلالی فرجہ؛ haitus semilunaries) ہے ۔ مصفاتی مجلہ، وسطی مصفاتی ہوائی جوفوں کے ابھرنے سے پیدا ہوتا ہے جو اس پر یا اس سے اوپر ہی کھلتے ہیں اور مجلے کا قد اس کے مشمول ہوائی جوفوں کے لحاظ سے مختلف رہتا ہے ۔ نیم ہلالی فرجہ نیچے کی طرف اتھمائڈل بون کے انسینیٹ پراسس کے تیز مقعر کنارہ سے محدود ہے اور ایک مقوس نالی (قیفہ: infundibulum) میں لے جاتا ہے جو اوپر مصفاتی مجلے سے اور نیچے اتھمائڈل بون کے انسینیٹ پراسس کی جانبی سطح سے محدود ہے ۔ مقدم مصفاتی ہوائی جوف قیفہ کے اگلے حصہ میں کھلتے ہیں ۔ متاخر الذکر ۵۰ فیصدی سے زائد اشخاص میں وجہی انفی قنات (frontonasal duct) یا وجہی ہوائی جوف سے نکلنے والی گذرگاہ سے مسلسل ہوتا ہے ۔ لیکن جہاں انسینیٹ پراسس کا 1006 اگلا سرا مجلے کے سامنے کے حصہ سے ضم ہو وہاں یہ تسلسل منقطع ہو جاتا ہے اور وجہی انفی قنات پھر براہ راست وسطی منفذ کے اگلے حصہ میں کھلتی ہے ۔ مصفاتی مجلے کے نیچے اور انسینیٹ پراسس کے زیریں سرے سے کسی قدر چھپا ہوا **فکی فم** (maxillary ostium) یا فکی ہوائی جوف کا سوراخ ہے ۔ ناک کی جبہی تراش میں یہ سوراخ سائی نس کی چھت کے قریب جاگزین نظر آتا ہے ۔ فکی ہوائی جوف کا ایک زائد سوراخ قیفہ سے نیچے اور پیچھے بسا اوقات پایا جاتا ہے ۔ زیریں منفذ زیریں انفی کانچا سے نیچے اور جانبی سمت ہے ۔ اس منفذ میں زیریں کانچا کے اگلے حصہ کے پردہ میں انفی دمعی قنات (narsolacrimal duct) کھلتی ہے ۔

وسطانی دیوار (تصویر 965) وسطانی دیوار یا سپٹم (حاجز) بسا اوقات وسطی مستوی سے کم و بیش منحرف ہوتا ہے ۔ اس طرح ایک انفی کہفہ کا قد کم اور دوسری کا بڑا ہو جاتا ہے ۔ بعض اوقات حاجز سے ہڈی کی مینڈیں یا مہمیز ایک کہفہ میں یا دوسری میں ابھرتے ہیں ۔ ثنائی قنال سے اوپر ہی حاجز کے

FIG. 969.—A section through the olfactory mucous membranes. (Cadiat.)

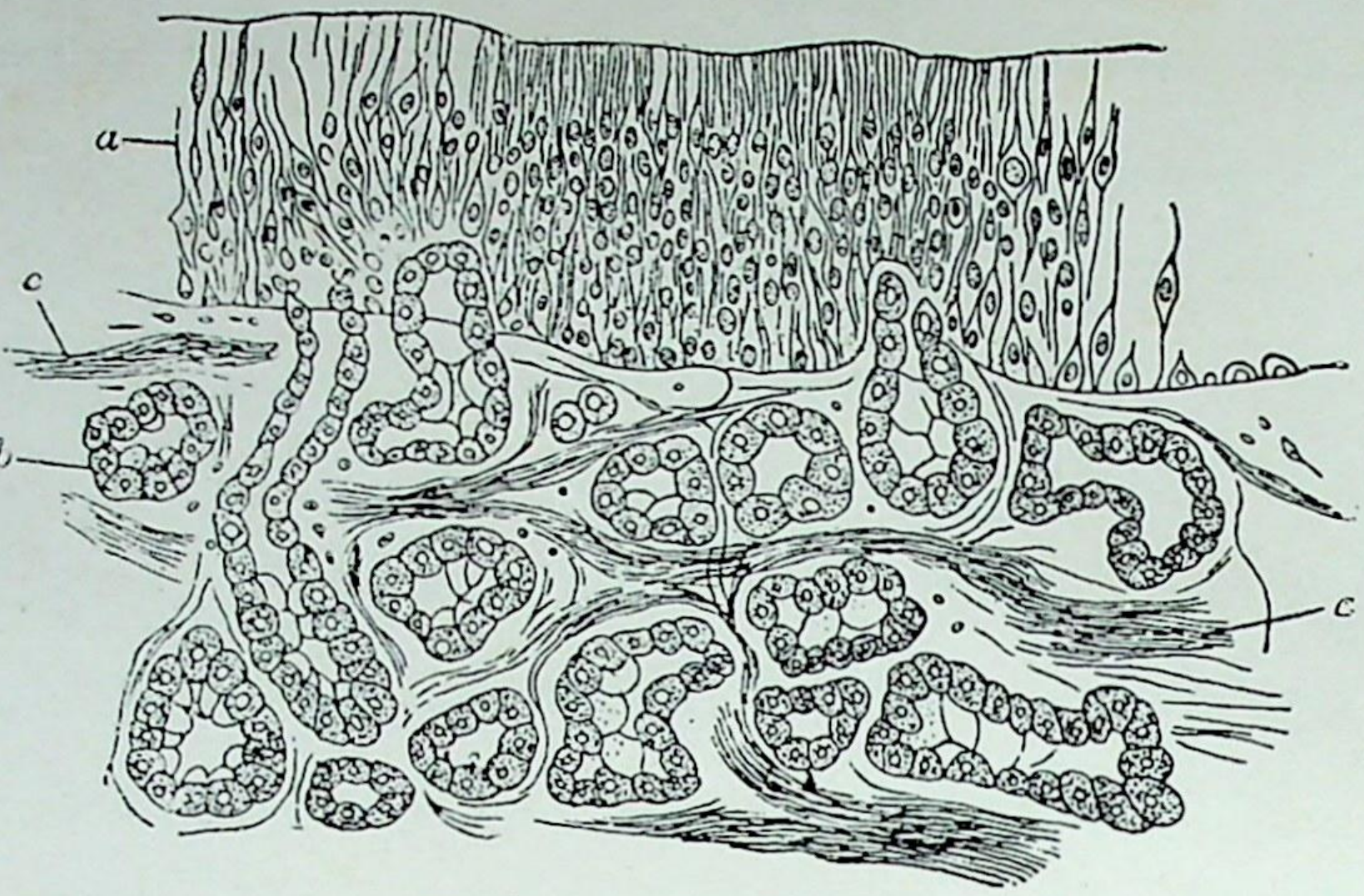

a. Epithelium. b. Glands of Bowman. c. Nerve-bundles.

FIG. 970.—The nerves of the right side of the septum of the nose.

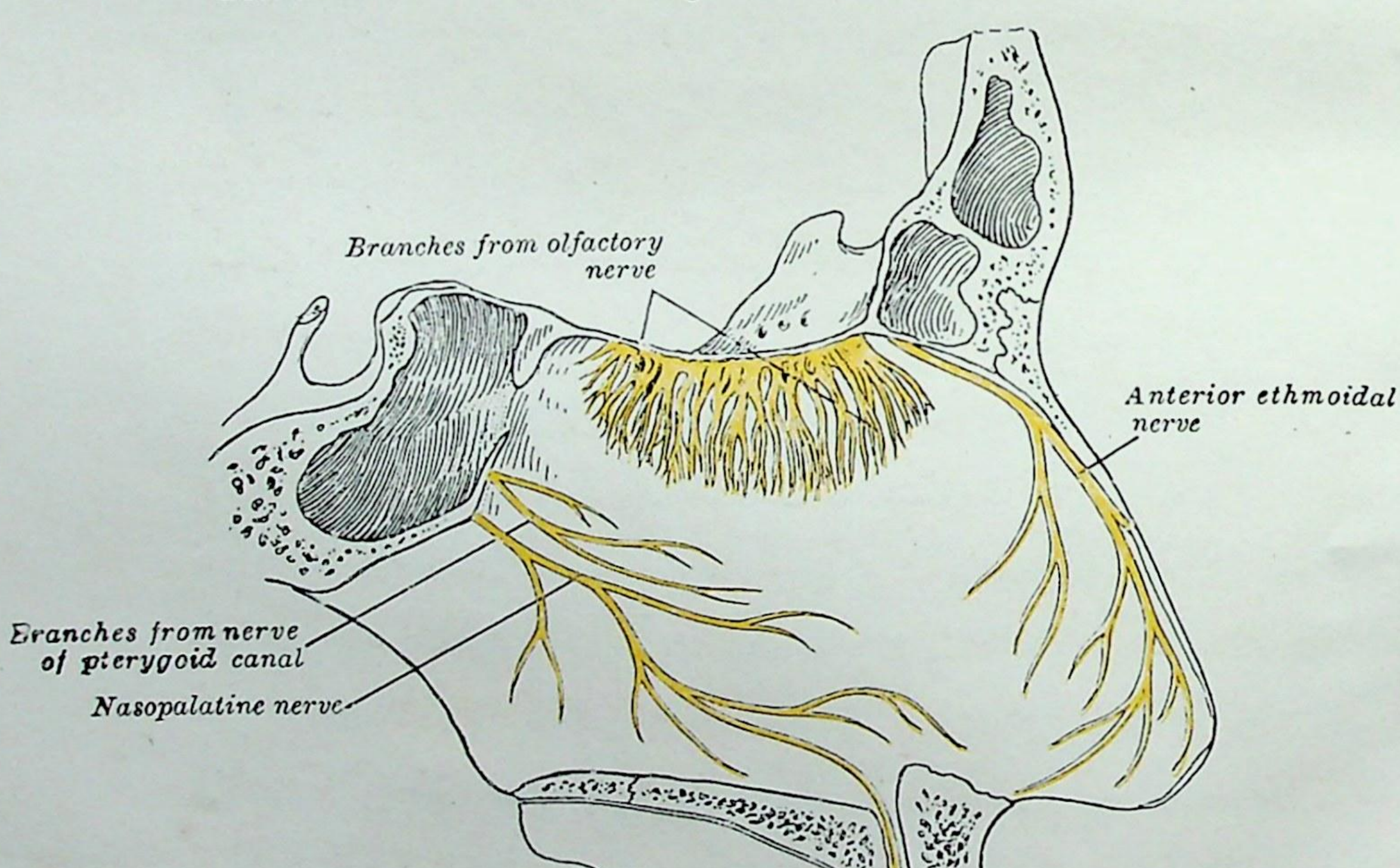
Branches from olfactory nerve
Anterior ethmoidal nerve
Branches from nerve of pterygoid canal
Nasopalatine nerve

غضروف کے زیرین کنارہ پر ایک نشیب انفی حنکی گوشہ (naso palatine recess) بعض اوقات نظر آتا ہے۔ اس کا رخ نیچے اور اگلی طرف ہوتا ہے اور یہ ایک قنال کے مقام پر متصرف ہے جو ابتدائی جنینی حیات میں انفی کو خدی کہفہ سے ملاتی تھی۔ حاجز میں اس گوشہ کے قریب ایک باریک سوراخ تمیز کیا جا سکتا ہے۔ یہ پیچھے کی طرف ایک بند جیب (جیکبسن کے ناقص النمو میکعی انفی عضو: vomero-nasal organ of Jacobson) میں کھلتا ہے جو غضروف کے ایک ٹکڑے (میکعی انفی غضروف: vomero-nasal cartilage) کے سہارے پر قایم ہے۔ یہ عضو بہت سے ادنیٰ حیوانوں میں زیادہ نمو یافتہ ہوتا ہے جن میں کہ یہ بظاہر سونگھنے کی حس میں کام دیتا ہے کیونکہ اس کو شمی عصب کی شاخچیوں سے رسد ملتی ہے اور اس کے اندر ویسی ہی سرحلمہ کا استر ہوتا ہے جیسی کہ ناک کے شمی خطہ میں ہوتی ہے۔

انفی کہفہ کی **چھت** پہلو تا پہلو تنگ ہوتی ہے بجز اپنے پچھلے حصہ کے، اور پیچھے سے آگے کی طرف بہ مطابق ہڈیوں کے جو اس کے بنانے میں شریک ہیں وتدی، مصفاتی اور جبہی انفی حصوں میں تقسیم ہو سکتی ہے۔

1007 **فرش** پہلو تا پہلو مقعر اور آگے سے پیچھے تک چپٹا اور تقریباً افقی ہوتا ہے۔ اس کی اگلی تین چوتھائیاں فک اعلیٰ کے حنکی زائدے سے بنتی ہیں۔ اس کی پچھلی ایک چوتھائی حنکی ہڈی کے افقی حصہ سے۔

انفی غشاء مخاطی علاوہ دہلیزوں کے انفی کہفوں کو استر کرتی ہے اور گردِ عظمہ یا گردِ غضروفہ کے ساتھ یک جہتی سے چسپاں ہے۔ یہ کواینی میں سے بلعوم کے انفی حصہ کے غشاء مخاطی سے مسلسل ہے، انفی دمعی اور دمعی قنات میں سے ملتحمہ سے۔ وتدی، مصفاتی، جبہی اور فکی ہوائی جوف کے اغشیۂ مخاطیہ سے اِن ہوائی جوفوں کے سوراخوں میں سے۔

غشاء مخاطی قیفۂ انف کے اوپر بالخصوص اُن کی انتہاؤں پر نہایت دبیز اور بہت زیادہ عروقی ہے۔ یہ انفی حاجز پر بھی دبیز ہوتا ہے لیکن منفذوں میں، انفی کہفوں کے فرش پر، اور مختلف ہوائی جوف میں بہت پتلا ہوتا ہے۔

غشاء کی دبازت کی وجہ سے انفی کہفے بہت تنگ ہوتے ہیں اور وسطی اور زیریں انفی کانچے بہ مقابلہ اس کے کہ جیسے وہ کالبد میں نظر آتے ہیں بہت بڑے اور زیادہ نمایاں ہوتے ہیں۔ اسی وجہ سے مختلف سوراخ بھی جو منفذ سے ربط رکھتے ہیں بہت تنگ ہوتے ہیں۔

غشاء مخاطی کی ساخت: ۔ غشاء مخاطی کا سرحلمہ ناک کے اس حصہ کے افعال کے اعتبار سے کہ جس میں یہ پایا جاتا ہے بلحاظ خواص مختلف ہوتا ہے۔ **تنفسی خطہ** میں یہ ستونی اور ہدبہ دار ہوتا ہے۔ ستونی خلیوں کے درمیان ساغر نما (goblet) یا مخاطی خلیے افگندہ ہوتے ہیں لیکن ان کے قاعدوں کے درمیان چھوٹے چھوٹے ہرمی خلیے ہوتے ہیں۔ سرحلمہ اور اس کے غشاء قاعدی کے نیچے ایک ریشہ دار تہ جسیمات لمفیہ سے مکسوب پائی جاتی ہے جو بہت سے حصوں میں ایک منتشر غدہ نما بافت بناتی ہے اور اس کے نیچے ایک تقریباً مسلسل تہ مخاطی اور مصلی غدد کی ہوتی ہے جس کی قناتیں سطح پر کھلتی ہیں۔ **شمی خطہ** (تصویر 969) میں غشاء مخاطی رنگ میں زردی مائل ہوتا ہے اور سرحلمی خلیے دو قسم کے ہوتے ہیں۔ سہارا دینے والے خلیے (supporting cells) اور سونگھنے کے خلیے (olfactory cells)۔ **سہارا دینے والے خلیوں** میں بیضوی نواۃ ہوتے ہیں جو خلیوں کے گہرے حصوں میں واقع ہیں اور بیضوی نواتوں کا ایک منطقہ بناتے ہیں۔ ہر ایک خلیہ کا اوپری حصہ ستونی ہوتا ہے اور اس میں زرد لون کے ریزے ہوتے ہیں لیکن اس کا گہرا حصہ ایک ایسے نازک زائدہ کی شکل میں دراز ہو جاتا ہے جو متفرّع ہوتا اور گرد و نواح کے خلیوں سے نکلنے والے ایسے ہی زائدوں سے ربط رکھتا ہے جس سے کہ غشاء مخاطی میں ایک جال کاری بن جاتی ہے۔ سہارا دینے والے خلیوں کے عمیق زائدوں کے مابین قطبینی عصبی خلیوں (bipolar nerve cells) کی ایک تعداد پائی جاتی ہے۔ یہ **شمی خلیے** ہیں۔ ہر ایک کے اندر ایک قلیل مقدار دانہ دار نخزمایہ کی ہوتی ہے جس میں ایک بڑا گول نواۃ ہوتا ہے اور ہر ایک کے دو زائدے ہوتے ہیں۔ اوپری زائدہ ستونی سرحلمی خلیوں کے درمیان جاتا ہے اور غشاء مخاطی کی سطح پر ایک یا زائد باریک بال نما زائدوں (**موئے شمہ**: olfactory hairs) میں ختم ہوتا ہے۔ یہ عمیق یا مرکزی زائدہ بسا اوقات گرہ دار ہوتا ہے اور شمی عصبی ریشہ کی شکل میں آگے چلا گیا ہے (صفحہ 901)۔ سرحلمہ کے نیچے اور غشاء مخاطی کی دبازت میں سے پھیلتی

ہوئی ایک تہِ انبوبی اور اکثر شاخدار غدودوں (باؤمن کے غدود = glands of Bowman:) سے بنی ہوتی ہے۔ ساخت میں یہ غدود مصلی غدد سے مشابہ ہوتے ہیں۔

عروق و اعصاب ۔ انفی کہفوں کی شرائین یہ ہیں:۔ عینی شریان کی مقدم اور موخر مصفاتی شاخیں جو مصفاتی اور جبہی ہوائی جوفوں اور ناک کی چھت کو رسد پہنچاتی ہیں۔ اندرونی 1008 فکی شریان کی وتدی حنکی شاخ جو کانچی، منفذ، اور حاجز کو ڈھانکنے والی غشاء مخاطی کو رسد پہنچاتی ہے۔ بیرونی فکی شریان کی بالائی شفوی شاخ کی حاجزی فرع، اندرونی فکی شریان کی زیرین محجری اور جوفیزی شاخیں جو فکی ہوائی جوفوں کی استرکاری کرنے والے غشاء کو رسد پہنچاتی ہیں اور اسی شریان کی بلعومی شاخ جو وتدی ہوائی جوف کو تقسیم ہوتی ہے۔ ان عروق کے تفرعات غشاء مخاطی کے نیچے اور اس کے جرم میں ایک گھنا ضفیرہ صورت جال بناتی ہیں۔

وریدیں غشاء مخاطی کے نیچے ایک گھنا اسفنجی ضفیرہ (cavernous plexus) بناتی ہیں۔ یہ ضفیرہ حاجز کے زیرین حصہ اور وسطی اور زیرین کانچی پر بالخصوص نمایاں ہے۔ بعض وریدیں وتدی حنکی ورید میں کھلتی ہیں۔ دوسری مقدم وجہی ورید سے ملتی ہیں۔ کچھ مصفاتی شرائین کے ہمراہ جاتی ہیں اور عینی وریدوں میں ختم ہوتی ہیں۔ چند مصفاتی ہڈی کے ورقہ غربالین کے سوراخوں کی راہ بھیجے کے وجہی لخنہ کی محجری سطح پر کی وریدوں سے ربط پیدا کرتی ہیں۔ جب فورمین سیکم کھلا ہو تو اس میں سے ایک ورید انفی کہفہ سے بالائی سہمی جوف کو جاتی ہے۔

عروق لمفی صفحہ 772 پر بیان کیے گئے ہیں۔

معمولی حس کے **اعصاب** (تصاویر 907, 970) یہ ہیں:۔ انفی ہدبی عصب کی مقدم مصفاتی شاخ، فکی عصب کی مقدم بالائی جوفیزی شاخ سے آنے والے باریک ریشے، جناحی قنال کا عصب، انفی حنکی عصب، مقدم حنکی اور وتدی حنکی عقدے کی انفی شاخیں۔

انفی ہدبی عصب کی مقدم مصفاتی شاخ حاجز اور جانبی دیوار کے اگلے حصوں کو باریک ریشے تقسیم کرتی ہے۔ اگلے بالائی جوفیزی عصب سے نکلنے والے باریک ریشے زیرین منفذ اور زیرین کانچا کو رسد پہنچاتے ہیں۔ جناحی قنال کا عصب حاجز کے بالائی اور پچھلے حصوں اور بالائی کانچا کو رسد پہنچاتا ہے اور وتدی حنکی عقدے سے آنے والی بالائی انفی شاخوں کی تقسیم ایسی ہی ہوتی ہے۔ انفی حنکی عصب، حاجز کے درمیانی حصہ کو رسد پہنچاتا ہے۔ اگلا حنکی عصب، وسطی اور زیرین کانچی کو زیرین انفی شاخیں پہنچاتا ہے۔

شمی اعصاب شمی خطہ کو تقسیم ہوتے ہیں۔ اُن کے ریشے قطبینی شمی خلیے سے نکلتے ہیں اور لُبّی غلافوں سے منزّہ ہیں۔ یہ لچھوں میں متحد ہوتے ہیں جو مختلف سمتوں میں ایک دوسرے کو قطع کرتے ہیں اور اس طرح غشاءِ مخاطی میں ایک ضفیرہ کی شکل پیدا کرتے ہیں۔ (تصویر 970) اور پھر مصفاتی ہڈی میں میزابوں یا قنابوں میں صعود کرتے ہیں۔ یہ مصفاتی ہڈی کے ورقہ غربالیں کے سوراخوں میں سے جمجمہ میں داخل ہوتے ہیں اور شمی بصلوں (olfactory bulbs) کی زیرین سطح میں داخل ہوتے ہیں جن میں کہ وہ متفرّع ہوتے اور طبلقی خلیوں کے شجریوں کے ساتھ مشابکہ (synapses) کرتے ہیں (تصویر 898)۔ شمی اعصاب کے ساتھ یکجہتی سے وابستہ منتہی اعصاب (nervi terminalis) ہیں (صفحہ 901)۔

1009 ناک کی زائد ہوائی جوفیں (تصاویر 971,968,967,966)

(THE ACESSORY AIR SINUSES OF THE NOSE)

ناک کی زائد ہوائی جوفیں، وجہی، مصفاتی، وتدی اور فکی ہیں۔ یہ مختلف اشخاص میں قامت وشکل میں مختلف ہوتی ہیں اور ان کی استرکاری غشاءِ مخاطی سے ہوتی ہے جو انفی کہفوں کی غشاءِ مخاطی سے مسلسل ہے۔ وجہی ہوائی جوفیں جو تعداد میں دو ہوتی ہیں فوق ہدبی محراب کے پیچھے واقع ہیں۔ یہ شاذ حالتوں میں متشاکل ہوتی ہیں کیونکہ اُن کے درمیان کا حاجز بسا اوقات وسطی خط سے منحرف ہوتا ہے۔ اُن کی اوسط پیمائشیں درجِ ذیل ہیں۔ بلندی ۳،۱۶ سنٹی میٹر عرض ۲،۵۸ سنٹی میٹر گہرائی سامنے سے پیچھے کی طرف ۱،۸۰ سنٹی میٹر، ہر ایک ناک کے قناطر وسطی منفذ کے اگلے حصہ میں وجہی انفی قنات کی وساطت سے کہ جو مصفاۃ کے تیہ کے اگلے حصہ کو طے کرتی ہے کھلتا ہے۔ یہ پیدائش کے وقت چھوٹے ہوتے ہیں اور ساتویں آٹھویں سال کے درمیان عام طور پر ان کی نمو کافی ہو جاتی ہے لیکن اپنے پورے قامت کو فقط بلوغت کے بعد ہی پہنچتے ہیں۔

مصفاتی ہوائی جوفیں اُن متعدد باریک دیواروں والے کہفوں پر

Fig. 971.—A coronal section through the nasal cavities.

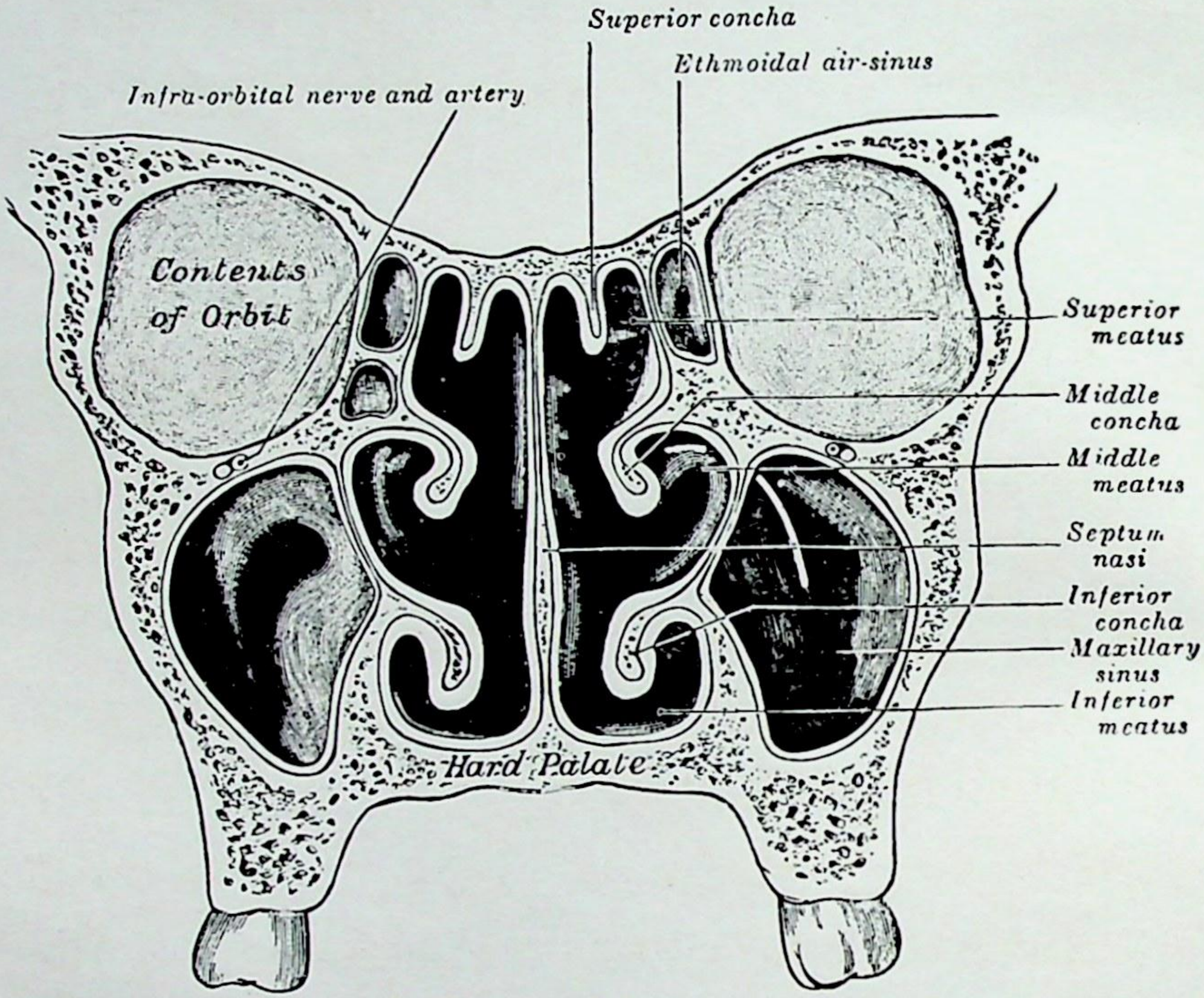
Superior concha
Ethmoidal air-sinus
Infra-orbital nerve and artery
Contents of Orbit
Superior meatus
Middle concha
Middle meatus
Septum nasi
Inferior concha
Maxillary sinus
Inferior meatus
Hard Palate

مشتمل ہیں کہ جو مصفاتی تیہ کے اندر واقع ہیں اور وجہی فکی دمعی، وتدی اور جنکی ہڈیوں سے تکمیل پاتے ہیں۔ یہ انفی کہفوں کے بالائی حصوں اور محجر کے مابین واقع ہیں اور متاخر الذکر سے بذریعہ لیمینی پیپیریسی (laminæ papyraceae) جدا ہیں۔ ہر ایک طرف یہ تین گروہوں میں مرتب ہیں۔ اگلا، درمیانی اور پچھلا۔ اگلے اور پچھلے گروہ ناک کے وسطی منفذ میں کھلتے ہیں، مقدم الذکر قیفہ کے راستے، متاخر الذکر مصفاتی مجلے پر یا اس کے اوپر۔ پچھلی ہوائی جوفیں بالائی منفذ میں بالائی انفی کانچا کے زیر پردہ کھلتی ہیں۔ بعض اوقات اکا دکا وتدی ہوائی جوف میں کھلتا ہے۔ مصفاتی ہوائی جوفوں کا آغاز نمو حیات جنینی کے دوران میں ہوتا ہے۔

وتدی ہوائی جوفیں تعداد میں دو انفی کہفوں کے بالائی حصوں کے پیچھے واقع ہیں اور وتدی ہڈی کے جسم کے اندر سمائے ہوئے ہیں۔ اُن کے اوپر تقاطع بصری اور دماغی زیر اُبھار (hypopphysis cerebri) یعنی جسم نخامی واقع ہیں۔ ان کے جانبی اطراف میں اگلی سباتی شرائین اور کہفکی جوفیں ہیں۔ یہ قامت اور شکل میں اختلاف رکھتے ہیں اور درمیانی حاجز کے جانبی غیر وضعیت کے باعث شاذ و نادر متشاکل ہوتے ہیں۔ ان کی اوسط پیمائشیں درج ذیل ہیں۔ 1010
انتصابی بلندی ۲ سنٹی میٹر، افقی عرض ۱،۸ سنٹی میٹر، پیش پسیں عمق ۲،۱ سنٹی میٹر، جب وہ بالاستثناء بڑے ہوں تو ممکن ہے کہ جناحی زائدوں کی جڑوں یا گریٹ ونگز (جناح کبیر) کے اندر تک بڑھ آئیں اور قفالی ہڈی کے قاعدی حصہ میں داخل ہوں۔ ہر ایک ہوائی جوف اپنی اگلی دیوار کے بالائی حصہ میں ایک سوراخ کے ذریعہ وتدی مصفاتی گوشہ سے ربط رکھتا ہے۔ پیدائش کے وقت یہ باریک کہفوں کی شکل میں موجود ہوتے ہیں لیکن اُن کا زیادہ نمو بعد بلوغت میں آتا ہے۔

فکی ہوائی جوفیں یا ہائی مور کے مغارے (maxillary air sinuses or antra of Highmore) جو ناک کی سب سے بڑے زائد ہوائی جوفیں ہیں۔ فک اعلیٰ کے اجسام کے اندر ہرمی شکل کے کہفے ہوتے ہیں ہر ایک کا قاعدہ انفی کہفہ کی جانبی دیوار سے بنتا ہے، ان کا راس وجنی زائدے کے اندر تک پھیلتا ہے۔ چھت یا

مجری دیوار پر بسا اوقات زیرین مجری قنال کے باعث ایک مینڈھ ہوتی ہے لیکن فرش جو فیزی زائدے سے بنتا ہے اور بالعموم ناک کے فرش کے لیول سے تقریبا ۲۵ء۱ سنٹی میٹر نیچے رہتا ہے فرش میں پہلے اور دوسرے مولر دانتوں کی جڑوں کے متناظر کئی مخروطی بلندیاں ابھرتی ہیں اور بعض اوقات فرش ان جڑوں میں سے ایک یا زائد سے چھدا ہوتا ہے۔

فکی ہوائی جوف کی قامت مختلف جمجموں میں اور ایک ہی جمجمہ کے دو طرف بھی مختلف ہوتی ہے۔ جب بڑی ہو تو اس کا راس وجنی ہڈی میں مداخل ہو سکتا ہے۔ ذیل کی پیمائشیں ایک متوسط القامت ہوائی جوف کی ہیں۔ انتصابی بلندی پہلے مولر دانت کے مقابل ۵ء۳ سینٹی میٹر، عرضی چوڑائی ۵ء۲ سینٹی میٹر پیش پسیں گہرائی ۲ء۳ سنٹی میٹر اس کے قاعدہ کے پیش فوقانی حصہ میں ایک سوراخ ہے جس کی وساطت سے یہ نیم ہلالی فرجہ کے زیرین حصہ سے ربط رکھتا ہے۔ ایک اور منفذ بسا اوقات فرجہ کے اندر یا عین پیچھے دیکھا جا سکتا ہے۔ فکی ہوائی جوف حیات جنینی کے چوتھے مہینے کے قریب ہڈی کی وسطانی سطح پر ایک اوتھلے میزاب کی طرح ظاہر ہوتا ہے لیکن سنین ثانی کے بعد تک اپنے پورے قامت کو نہیں پہنچتا ہے۔

تشریح اطلاقی:- ناک کے خلقی تشوّہ کی مثالیں کبھی کبھی دیکھنے میں آتی ہیں مثلاً بیرونی ناک کا فقدانِ کامل کہ صرف ایک سوراخ موجود ہو یا یہ کہ ایکطرف تو نمو پوری ہو اور دوسری طرف معدوم یا کج ساختہ ہو۔ تشوّہات جو مکسوب ہوں بہت عام ہیں مثلاً آتشکی تنخر (syphilitic necrosis) کے باعث ناک کا چپٹا ہو جانا یا آتشک خلقی کے مریضوں میں ناک کی ہڈیوں کا نموء ناقص یا کسر کے بعد ناک کا جانبی انحراف۔

ناک کے حاجز کا کسی چوٹ یا کسی خلقی نقص کے باعث وسطی خط سے منحرف ہو جانا یا ہٹ جانا ممکن ہے۔ بعض اوقات یہ انحراف اس قدر زیادہ ہو سکتا ہے کہ حاجز ناک کے

---

[1] ناک کے زائد ہوائی جوفوں کی پیمائشیں جو اس کتاب میں مہیا کی گئی ہیں وہ ہیں جو اے لوگن ٹرنر نے رسالہ "ناک کے زائد ہوائی جوف" مطبوعہ ۱۹۰۱ء میں درج کی ہیں۔

کہفہ کی جانبی دیوار سے مماس ہو جائے اور کامل یکطرفی انسداد پیدا کر دے ۔ حاجز ایک غشاءِ مخاطی سے ڈھکا ہوا ہے ۔ جو گرد عظمہ کے ساتھ یکجہتی سے چسپاں ہے ۔ حاجز کے انحراف کی صورتوں میں بسا اوقات برید زیر مخاطی (submucous resection) ضروری ہوتی ہے حاجز کی غضروف اور میکعہ کو اس مخاطی گرد عظمہ سے جو ان کو ملبوس کر رہا ہے چھیل کر نکال لیا جاتا ہے ۔ حاجز میں انثقاب (perforation) ہو جانا نادر نہیں ہے اور اکثر یہ آتشکی تقرح کا نتیجہ ہوتا ہے ۔

انفریر یا مڈل نیزل کانچی کو ڈھانکنے والے غشاء مخاطی کا بڑھ جانا بسا اوقات ناک کے التہاب مزمن (chronic nasal catarrh) کا لازمہ ہوتا ہے ۔ کہنہ مریضوں میں خود ہڈیوں کا بڑھ جانا ممکن ہے جس سے ہائی پرٹروفیڈ ٹربی نلز کی حالت پیدا ہو جاتی ہے جو اس کثرت سے انفی انسداد (nasal obstruction) کا باعث ہوتی ہیں ۔ انفریر کانچا کی حالت میں اگلا یا پچھلا سرا بالعموم زیادہ خصوصیت سے متاثر ہوتا ہے جس سے بافت کی ایک سرخ پوٹ اکثر جس کا اشتباہ انفی پالیپس (nasal polypus) سے ہوتا ہے پیدا ہو جاتی ہے ۔ مگر دونوں کی صورتیں سراسر مختلف ہوتی ہیں کیوں کہ حقیقی انفی پالیپائی کانچی کے درمیان چمکدار خاکستری مائل سفید اجسام کی طرح ظاہر ہوتے ہیں ۔

انفی پالیپائی کثیر الوقوع ہیں ۔ عام جلیتینی شکل میں وہ انفی کہفہ کی جانبی دیوار سے پھوٹتے ہیں اور کانچی کے درمیان نیچے کو نکلتے ہیں جس سے مسدود انفی تنفس پیدا ہوتا ہے ۔ ان کی معیت میں ہمیشہ ریمی مواد پایا جاتا ہے اور تمام صورتوں میں یہ مصفاتی محلے کے خطہ میں یا مصفاتی یا وتدی ہوائی جوفوں کے قرب وجوار میں عظم متسوس (carious bone) کے چھوٹے چھوٹے رقبوں کا نتیجہ ہوتے ہیں ۔ شدید صورتوں میں وسطی کانچا کے نکال دینے کے بعد مصفاتی ہوائی جوفوں کا کھرچنا (curetting) ضروری ہو سکتا ہے ۔ فائبرس پالیپائی بھی بہت شاذ دیکھنے میں آتے ہیں اور ان کی ماہیت نو افزائشوں کی ہوتی ہے ۔ اکثر تریں تو ان کا آغاز جمجمہ کے قاعدہ سے کوانی کے پیچھے ہوتا ہے اور یہ انفی بلعوم کو معمور کرنے والی جڑ دار رسولیاں (pedunculated tumours) بناتے ہیں ۔ خبیث پالیپائی بھی پائے جاتے ہیں اور ان کی ابتدا اکثر میگزلری ہوائی جوف میں ہوتی ہے اور اس کی وسطانی دیوار میں سے انفی کہفہ میں ابھر آتے ہیں ۔ ایسے مریضوں کے لئے تو فک اعلیٰ

کے نکال دینے ہی میں شفا کی امید ہو سکتی ہے ۔

ناک کے زائد ہوائی جوفوں میں ریم کا پڑ جانا عام واقعہ ہے اور اس سلسلہ میں
وہ مقامات جن پر مختلف جوفیں طبعاً انفی کہفوں سے ربط رکھتی ہیں اہم ہیں ۔ اس طرح
ہمیں معلوم ہوتا ہے کہ وہ دو بڑے گروہوں میں قابل تقسیم ہیں ۔ (۱) اگلے جو وسطی منفذ
میں کھلتے ہیں اور فکی وجہی اور اگلے مصفاتی ہوائی جوفوں کو خالی کرتے ہیں ۔ (۲) پچھلے جو
بالائی منفذ اور وتدی مصفاتی گوشہ میں کھلتے ہیں اور پچھلے مصفاتی اور وتدی ہوائی جوفوں
کو خالی کرتے ہیں ۔ اگلے گروہ میں پیپ کا پڑنا زیادہ عام ہے اور پیپ زیرین کانچا کے
اگلے سرے پر نیچے بہتی ہوئی دیکھی جا سکتی ہے درآنحالیکہ پچھلے گروہ کی صورت میں پیپ
آگے نہیں آتی بلکہ پیچھے انفی بلعوم میں وسطی کانچا کے پچھلے سرے پر جاتی ہے پھر یہ دیکھنا 1011
بھی ضروری ہے کہ وسطی منفذ کی شکل ایسی ہے کہ وجہی ہوائی جوف سے نیچے آنے والی
پیپ کا رخ مصفاتی مجلے کے نیچے کے میزاب سے فکی ہوائی جوف کے فم کی طرف ہو جاتا
ہے تاکہ بعض صورتوں میں متاخر الذکر جوف اس پیپ کے لئے جو جبہی ہوائی جوف سے خارج
ہو ایک ثانوی ذخیرہ کا کام دے سکے ۔ تمام زائد ہوائی جوفیں کہفۂ انفی سے سرایت
(infection) لے سکتے ہیں اور لیتے ہیں لیکن اس پر غور کرنا چاہئے کہ فکی ہوائی جوف کی
صورت میں سرایت بسا اوقات ایک دوسرے طریق سے پہنچتی ہے اور وہ دانتوں سے
یہ ہوائی جوف ایسا ہے کہ یہ اکثر اوقات تقیّح مزمن کا مقام ہوتا ہے اور اکثر محتاج مسیلیئت
(drainage) رہتا ہے ۔ یہ عمل ایک دانت کے اور بالترجیح طاحن (مولر) کے نکالنے کے
بعد جوفیزہ (ایلویولس) میں سے ایک سوراخ کرنے سے انجام دیا جا سکتا ہے یا مسوڑے
کو منعکس کرنے کے بعد فک اعلیٰ کی اگلی سطح کو کاٹنے (gouging) سے یا ناک کے زیرین
منفذ کی جانبی دیوار سے ہڈی نکالنے سے ۔ مگر عام طور پر سادہ مسیلئیت کافی نہیں ہوتی
اور اکثر زیادہ وسیع عملیات کرنے پڑتے ہیں ۔ فکی ہوائی جوف کی دیواروں کا انتفاخ
اس کے کہفہ کے اندر نوافزائش یا دویرہ سازی (crypt formation) کا نتیجہ ہوتا
ہے ۔ اس طرح وجہی سطح کا نمایاں طور پر باہر کو ابھر آنا ممکن ہے ۔ اس کا اوپر کی طرف
پھیلنا ڈھیلے کو اپنی جگہ سے ہٹا سکتا ہے یا اُس طرف کا کہفۂ انفی ممکن ہے کہ بند ہو کر یکطرفی
انسداد پیدا کر دے ۔ بعض حالتوں میں مرض فک اعلیٰ کے حنکی زائدہ کو چھید ڈالے گا اور

مخاطی گرد عظمہ کے نیچے ایک ملائم مقام پایا جائے گا۔ اگر مرض خبیث کا ہو تو فک اعلیٰ کے اجتزاز سے ادھر کچھ مفید نہ ہوگا (صفحہ 278)۔

عضو بصارت (THE ORGAN OF SIGHT)

آنکھ کا ڈھیلہ (گوئے چشم) محیطی عضو بینائی ہے اور محجر کے کہفہ میں واقع ہے جہاں کہ یہ بہت حد تک ضرب سے محفوظ ہے۔ اس کے ساتھ بعض زائد ساختیں وابستہ ہیں، یعنی عضلے، ردائیں، ابرو، پپوٹے، ملتحمہ (conjunctiva) اور آلات دمعی (lacrimal apparatus)۔

آنکھ کا ڈھیلہ۔ محجر کی چربی میں جاگزیں ہے، لیکن چربی سے ایک پتلی غشائی تھیلی (بصلی رداء :fascia bulbi) کے ذریعہ جدا رہتا ہے (صفحہ 1030)۔ یہ مختلف قامتوں کے دو کرّوں کے قطعوں سے مرکب ہے۔ اگلا قطعہ چھوٹے کرّہ کا ہے۔ یہ شفاف ہے اور اس کا قوس ڈھیلے کے محیط کا تقریباً ⅙ حصہ بناتا ہے۔ یہ پچھلے قطعہ کی نسبت جو کہ ایک بڑے کرّہ کا قطعہ ہے اور غیر شفاف ہے اور ڈھیلے کا ⅚ حصہ بناتا ہے زیادہ نمایاں ہے۔ ڈھیلے کے انحناء متقدم (anterior curvature) کے مرکزی نقطہ کے لئے قطب متقدم (anterior pole) کی اصطلاح استعمال کی جاتی ہے اور اس کے انحناء خلفی (posterior curvature) کے مرکزی نقطہ کے لئے قطب متاخر (posterior pole) کی اصطلاح۔ دونوں قطبوں کے ملانے والے خط کو محور بصری (optic axis) کہتے ہیں۔ دونوں ڈھیلوں کے محور تقریباً متوازی ہوتے ہیں اور اس لئے آربٹس کے محوروں سے مطابقت نہیں رکھتے جن کا رخ آگے اور جانبی طرف ہوتا ہے۔ بصری اعصاب (optic nerves) محجر کے محوروں کی سمت کا اتباع کرتے ہیں۔ اور اس لئے متوازی نہیں ہوتے۔ ہر ایک عصب خلفی قطب سے ۳ ملی میٹر انفی طرف اپنے ڈھیلے میں داخل ہوتا ہے۔ ڈھیلے کا انتصابی قطر (۲۳ء۵ ملی میٹر) عرضی اور پیش پسیں قطروں (۲۴ ملی میٹر) سے کسی قدر کم ہوتا ہے۔ پیدائش کے وقت

پیش پسیں قطر تقریباً ۱۷،۵ ملی میٹر ہوتا ہے اور بلوغت کے وقت ۲۰ سے ۲۱ ملی میٹر تک۔ عورت میں تینوں کے تینوں قطر بمقابلہ مرد کے کم ہوتے ہیں۔

آنکھ کا ڈھیلا تین پردوں سے مرکب ہے جو تین انعطافی واسطوں (refracting media) کو محصور کرتے ہیں۔

آنکھ کے صفاق (TUNICS OF THE EYE) (تصویر 972)

باہر سے اندر کی طرف تین پوست پائے جاتے ہیں۔ (۱) صفاق لیفی جو پیچھے صلبیہ (sclera) اور سامنے قرنیہ (cornea) پر مشتمل ہے (۲) عروقی لونی صفاق جس میں پیچھے سے آگے کی طرف مشیمیہ (choroid) ہدبی جسم (ciliary body) اور قزحیہ (iris) شامل ہیں۔ (۳) عصبی صفاق (شبکیہ = retina)۔

(۱) صفاق لیفی (THE FIBROUS TUNICS)

آنکھ کے ڈھیلے کا ریشہ دار صفاق (تصویر 972) ایک غیر شفاف پچھلے حصۂ صلبیہ اور ایک شفاف اگلے حصۂ قرنیہ پر مشتمل ہے۔

صلبیہ (sclera) جو اپنی کثافت و صلابت سے یوں موسوم ہے ایک مضبوط غشاء ہے جو بصلہ (bulb) کی شکل کو برقرار رکھنے کا کام دیتا ہے۔ یہ پیچھے عصب بصری کے داخلہ کے قریب دبیز ترین (ایک ملی میٹر) ہے اور صلبی قرنی اتصال سے پیچھے تقریباً ۶ ملی میٹر کے فاصلہ پر نہایت باریک (۴، ملی میٹر) ہے۔ اس کی بیرونی سطح سفید ہے اور بصلی رداء کی اندرونی سطح سے مماس ہے (صفحہ 1030)۔ یہ ملائم ہے 1012 بجز وہاں کے کہ جہاں اس میں مستقیمہ اور محرفہ عضلات (recti and obliqui muscles) کے وتر ہوتے ہیں۔ اس کا اگلا حصہ غشاء ملتحمہ سے ڈھکا ہوا ہے۔ اس کی اندرونی سطح بھوری ہے، اور اس پر میزابوں کے نشان ہیں جن میں ہدبی اعصاب اور عروق رہتے ہیں۔ یہ مشیمیہ کی بیرونی سطح سے ایک وسیع بیش مشیمی لمفاوی فضاء (perichoroidal

FIG. 972.—A horizontal section through the bulb of the eye.

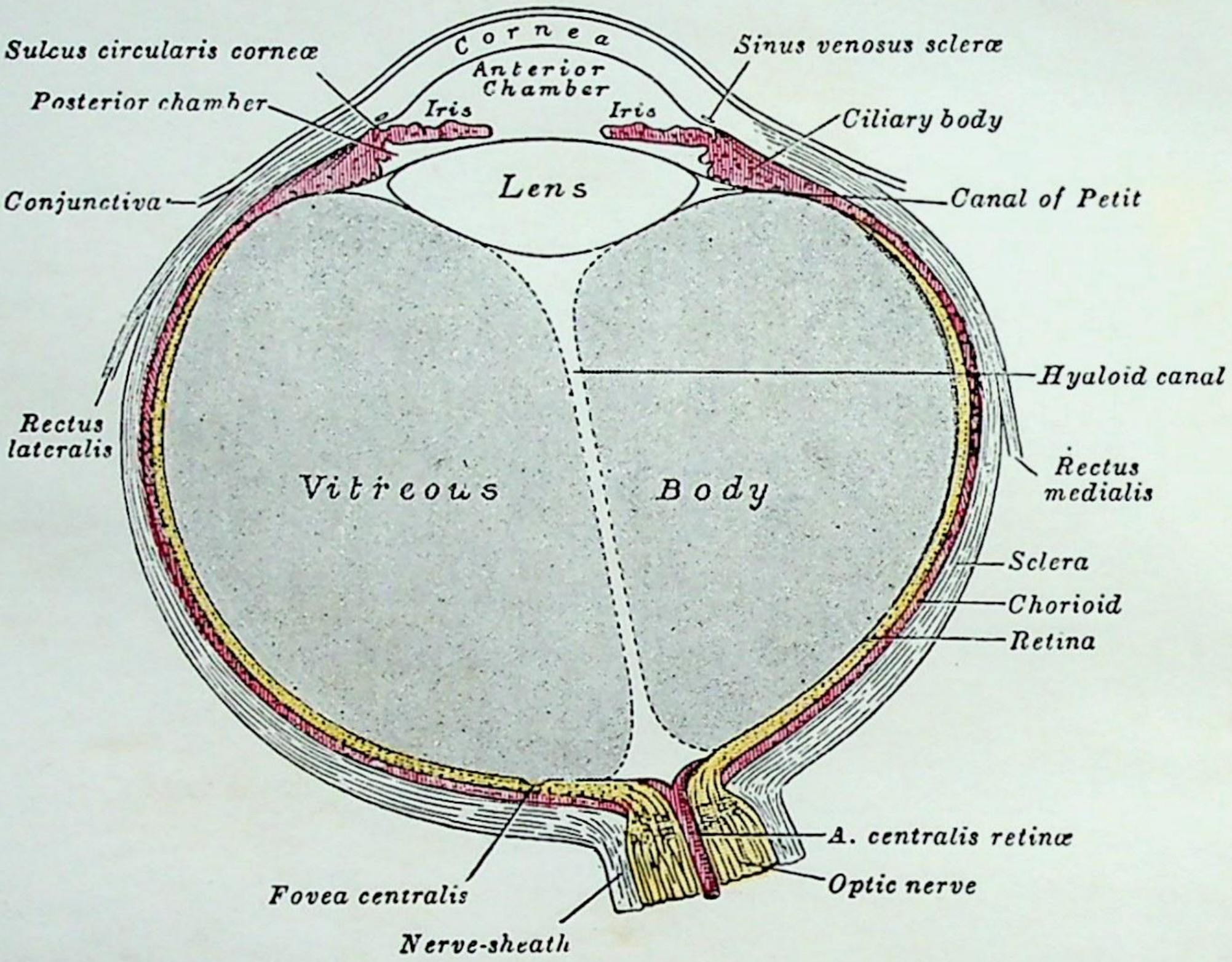
Cornea
Sulcus circularis corneæ
Anterior Chamber
Sinus venosus scleræ
Posterior chamber
Iris
Iris
Ciliary body
Lens
Conjunctiva
Canal of Petit
Hyaloid canal
Rectus lateralis
Rectus medialis
Vitreous
Body
Sclera
Chorioid
Retina
A. centralis retinæ
Optic nerve
Fovea centralis
Nerve-sheath

FIG. 973.—A general view of the iridial angle. Enlarged. (After Thomson.)

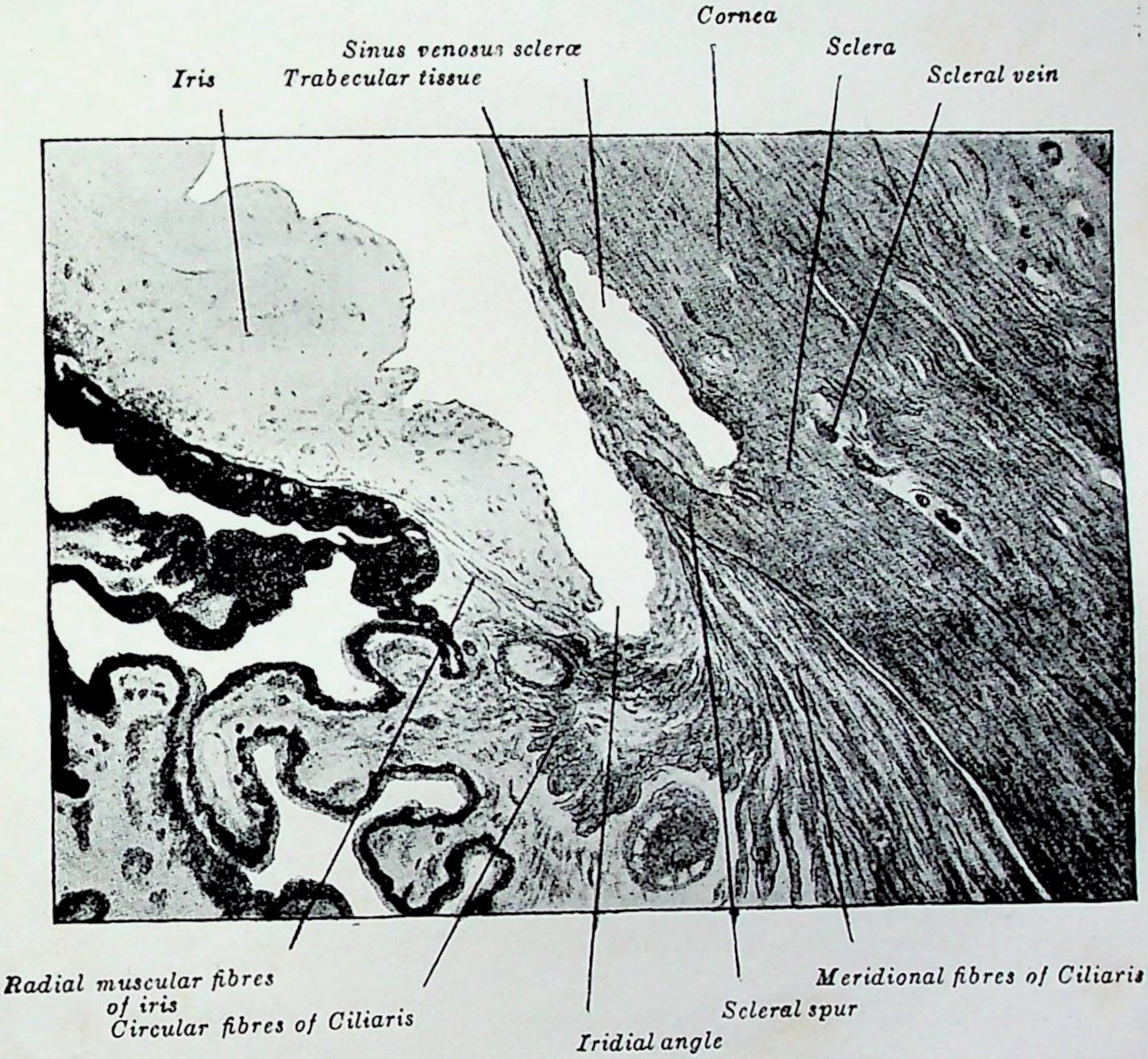
Cornea
Sinus venosus scleræ
Sclera
Iris
Trabecular tissue
Scleral vein
Radial muscular fibres of iris
Circular fibres of Ciliaris
Iridial angle
Scleral spur
Meridional fibres of Ciliaris

lymph-space) کے ذریعہ کہ جو نہایت باریک خلوی بافت (cellular tissue) (فوق مشیمی ورقہ = lamina suprachorioidea) سے معبور ہے جدا ہے۔ پیچھے یہ عصب بصری سے چھدا ہوا ہے اور اس عصب کے ریشہ دار غلاف کی وساطت سے ڈیورامیٹر (ام جافیہ) کے ساتھ مسلسل ہے۔ جہاں عصب بصری صلبیہ کو چھیدتا ہے وہاں پر متاخر الذکر کی صورت ایک غربال الشکل پلیٹ کی ہے جسے صلبی غربالی ورقہ (lamina cribrosa scleræ) کہتے ہیں (تصویر 983)۔ اس ورقہ کے باریک منافذ عصبی بنڈلوں کے گزرنے میں کام آتے ہیں اور منافذ کے درمیان جو ریشہ دار حاجز ہیں وہ عصب کو سہارا دینے والی بافت سے مسلسل ہیں۔ ایک سوراخ جو دوسروں سے بڑا اور ورقہ کے مرکز میں ہوتا ہے اس میں سے شبکیہ کی مرکزی شریان اور وین گزرتی ہے۔ لیمینا کریبروز اسکلیری کے گرداگرد ہدبی عروق اور اعصاب کے گزرنے کیلئے متعدد چھوٹے چھوٹے سوراخ ہیں اور ان کے اور صلبی قرنی اتصال کے تقریباً درمیان میں چار یا پانچ بڑے بڑے منفذ وریدوں کے گزرنے کے لئے ہیں (venæ vorticosæ)۔ سامنے کی طرف صلبیہ براہ راست قرنیہ سے مسلسل ہے ان کے خط اتحاد کو صلبی قرنی اتصال کے نام سے موسوم کیا جاتا ہے۔ صلبیہ کے جرم میں اس اتصال کے قریب ایک دائرہ دار کنال صلبی وریدی جوف (sinus venosus scleræ) یا (قنال شلیم = canal of Schlem) ہوتی ہے۔ صلبی قرنی اتصال میں سے اگر ایک نصف النہاری تراش لی جائے تو یہ ہوائی جوف ایک درز کی شکل پیش کرتا ہے جس کی کہ بیرونی دیوار صلبیہ کی مضبوط بافت سے بنتی ہے اور اندرونی دیوار سہکی بافت (trabecular tissue) کی تکونی پوٹ سے (تصویر 973)۔ پوٹ کا سرا آگے کی طرف رخ رکھتا ہے اور قرنیہ کے پچھلے لچکدار ورقہ سے مسلسل ہے۔ ہوائی جوف کا استر درحلمہ سے ہوتا ہے اور اندرونی طرف آنکھ کے کوشک مقدم سے ربط رکھتا ہے اور بیرونی طرف اگلی ہدبی وریدوں سے ۔

ساخت ۔ صلبیہ سفید ریشہ بافت سے کہ جس میں باریک لچکدار ریشے مخلوط

ہوتے ہیں، اور چپٹے اتصالی بافت کے جسیموں سے کہ بعض جن میں کے ملوّن ہوتے ہیں اور
ریشوں کے درمیان غلوی فضاؤں میں مظروف ہوتے ہیں، بنتا ہے۔ ریشے بنڈلوں
کی شکل میں کہ جو بالخصوص طولانی سمت میں مرتب ہوتے ہیں جمع ہیں۔ اس کے عروق زیادہ 1013
نہیں ہیں۔ اس کے عروقِ شعریہ چھوٹے ہیں اور طویل وعریض فاصلوں پہ متحد ہوتے
ہیں۔ اس کے اعصاب ہدبی اعصاب سے نکلتے ہیں لیکن ان کے اختتام کا واضح طریق
معلوم نہیں۔

قرنیہ (تصویر 972) بیرونی صفاق کا اگلا ابھرا ہوا اور شفّاف حصہ ہے۔ اس کا خاکہ تقریباً گول اور کبھی کبھی عرضی رخ میں بہ نسبت انتصابی کے ذرا زیادہ چوڑا ہوتا ہے۔ یہ سامنے کی طرف محدّب ہے اور صلبیہ کے سامنے ایک چپٹے گنبد کی طرح ابھرا ہوتا ہے۔ اس کا انحناء مختلف اشخاص میں اور ایک ہی شخص میں زندگی کے مختلف زمانوں میں مختلف ہوتا ہے چنانچہ جوانی اور بڑھاپے میں زیادہ نمایاں ہوتا ہے۔ قرنیہ دبیز اور تمام و کمال ایک ہی موٹائی کا ہوتا ہے اور اگلی سطح سے ذرا قطر میں بڑا ہوتا ہے۔ صلبی قرنی اتصال کے سامنے ہی قرنیہ اندر کی طرف ایک موٹے گھیر کی طرح ابھرا ہے اور اس گھیر کے پیچھے قزحیہ کے الحاق اور صلبی قرنی اتصال کے مابین ایک نمایاں فجوہ (furrow) ہوتی ہے۔ آرتھر تھامسن نے اس فجوہ کو دائری قرنی تجویف (sulcus circularis corneæ) کا نام دیا ہے۔ یہ بیرونی طرف سھکلی بافت سے محدود ہے جو سابقاً صلبی وریدی جوف کی اندرونی دیوار بناتی ہوئی بیان کی گئی ہے۔ اس بافت اور قزحیہ کے ملحقہ حاشیہ کی اگلی سطح کے درمیان ایک زاویہ دار گوشہ ہے جسے آنکھ کے قزحی زاویہ (iridial angle) یا زاویۂ تقطیر (filtration angle) کے نام سے موسوم کیا جاتا ہے۔ (تصویر 973)۔ زاویۂ تقطیر کے باہر ہی صلبیہ کی بافت کا ایک ابھرا ہوا گھیر ہے جو نصف النہاری تراش میں ایک چھوٹے سے مثلث رقبہ کی طرح نظر آتا ہے اور جسے صلبی مہمیز (scleral spur) کہتے ہیں۔ اس کا قاعدہ زاویۂ تقطیر کے باہر کی طرف ہی صلبیہ کی اندرونی سطح سے مسلسل ہے اور اس کے راس کا رخ آگے اور اندرونی طرف ہے

Fig. 974.—A vertical section through the human cornea near its margin. Magnified. (Waldeyer.)



1. Epithelium. 2. Anterior elast. lamina. 3. Substantia propria. 4. Posterior elastic lamina. 5. Endothelium of the anterior chamber. *a.* Oblique fibres in the anterior layer of the substantia propria. *b.* Lamellæ the fibres of which are cut across, producing a dotted appearance. *c.* Corneal corpuscles appearing fusiform in section. *d.* Lamellæ the fibres of which are cut longitudinally. *e.* Transition to the sclera, with more distinct fibrillation, and surmounted by a thicker epithelium. *f.* Small blood-vessels cut across near the margin of the cornea.

سہکی بافت کے بنڈل جن کا ذکر ابھی کیا گیا ہے اِس مہمیز (spur) کے اگلے
ڈھلوان حاشیہ سے ملحق ہیں۔ ہدبی عضلہ کے نصف النہاری ریشے اس کے 1014
پچھلے حاشیہ سے شروع ہوتے ہیں۔

ساخت۔ (تصویر 974) قرنیہ سامنے سے پیچھے کی طرف چار تہوں پر مشتمل ہے۔ (۱) قرنی سرحلمہ جو ملتحمہ کے سرحلمہ سے مسلسل ہے۔ (۲) جرم حقیقی (substantia propriæ) (۳) پچھلا لچکدار ورقہ (۴) کوشک مقدم کا درحلمہ۔

قرنی سرحلمہ قرنیہ کے سامنے حصہ کو ڈھانکتا ہے اور خلیوں کے کئی طبقات پر مشتمل ہے۔ عمیق ترین طبقہ کے خلیے استوانی ہوتے ہیں۔ اس کے بعد دو یا تین طبقات کثیر الاضلاع خلیوں کے آتے ہیں جن میں کے اکثر خاردار خلیے (prickle cells) ہیں جو مشابہ ہیں اُن کے جو کیوٹیکل کے طبقہ مخاطی (strotum mucorum) میں پائے جاتے ہیں (صفحہ 1069) بالآخر تین یا چار طبقات فلسمانی خلیوں (squamous cells) کے ہوتے ہیں جن کے نواۃ چپٹے ہوتے ہیں۔

جرم حقیقی ریشہ دار، سخت کڑا اور کامل طور پر شفاف ہے۔ یہ تقریباً ساٹھ چپٹے تہ بر تہ پتروں (lamellæ) سے مرکب ہے۔ یہ پترے ترمیم شدہ توصیلی بافت کے بنڈلوں سے بنے ہوئے ہیں کہ جن کے ریشے صلبیہ کے ریشوں سے مسلسل ہوتے ہیں۔ ہر ایک پترے کے ریشے اکثر ایک دوسرے کے متوازی لیکن متصلہ پتروں کے ریشوں سے زاویہ قائمہ پر ہوتے ہیں۔ مگر بسا اوقات ریشے ایک پترے سے دوسرے کو جاتے ہیں۔

پتروں کے درمیان ایک قلیل مقدار زمینی مادہ کی ہے جس میں فضائیں (قرنی فضائیں = corneal spaces) پائی جاتی ہیں۔ یہ شکل میں ستارہ نما ہوتی ہیں اور متعدد شاخوں سے ایک دوسری سے ربط رکھتی ہیں۔ ہر ایک میں ایک خلیہ ہوتا ہے جسے قرنی جسیمہ (corneal corpuscle) کہتے ہیں جو شکل میں اس فضا کے مشابہ ہوتا ہے جس میں کہ وہ واقع ہے۔ لیکن اسے بالکل پر نہیں کرتا۔ قرنی سرحلمہ کے نیچے ہی کی تہ بعض ایسے خواص پیش کرتی ہے جس سے بعض تشریح دان اس کو ایک مستقل غشاء خیال کرنے لگے ہیں اور اس کو اگلا لچکدار ورقہ (anterior elastic lamina) کے نام سے موسوم کیا گیا ہے۔ یہ نہایت گنجان و باہم دگر بافتہ باریک ریشوں پر مشتمل ہے جو ان سے

مشابہ ہیں جو جرم حقیقی میں پائے جاتے ہیں لیکن ان میں ترقی جیسے نہیں ہوتے ۔

پچھلا لچکدار ورقہ جرم حقیقی کی پچھلی سطح کو ڈھانکتا ہے اور ایک پتلا لچکدار شفاف غشاء متجانس ہے جو پانی، الکحل یا ترشوں سے غیر شفاف نہیں ہوتا ۔ جب جرم حقیقی سے اسے چھڑایا جاتا ہے تو بل کھا جاتا ہے اور اپنے پر اس طرح لپٹ جاتا ہے کہ جو سطح چپکی ہوئی تھی وہ اندر کو رہتی ہے ۔

قرنیہ کے کنارے پر پچھلا لچکدار ورقہ ریشوں میں تقسیم ہوتا ہے جو صلبی وریدی جوف کی اندرونی سطح پر سہمکی بافت بناتے ہیں (صفحہ 1012)۔ سہمکوں کے درمیان جو فضائیں ہیں وہ قزحیہ کے زاویہ کی فضائیں (spaces of the angle of the iris) یا فانٹانا کی فضائیں (spaces of Fontana) کہلاتی ہیں ۔ یہ صلبی وریدی جوف سے اور کوشک متقدم سے زاویۂ تقطیر پر ربط رکھتی ہیں ۔ اس سہمکی بافت کے کچھ ریشے قزحیہ کا عانی رباط (pectinate ligament of the iris) بناتے ہوئے قزحیہ کے جرم میں چلے جاتے ہیں ۔ دوسرے باقی ریشے صلبیہ اور مشیمیہ کے اگلے حصہ سے جڑتے ہیں ۔

1015 کوشک متقدم کا درحلمہ پچھلے لچکدار ورقہ کی پچھلی سطح کو ڈھانکتا ہوا قزحیہ کے سامنے کی سطح پر منعکس ہوتا ہے اور نیز قزحیہ کے زاویہ کی فضاؤں میں استر کرتا ہے یہ اکثر الزوایہ چپٹے نواۃ دار خلیوں پر مشتمل ہے ۔

عروق و اعصاب:۔ قرنیہ ایک غیر عروقی ساخت ہے ملتحمہ اور صلبیہ کے عروق شعریہ اس کے محیط پر حلقوں میں ختم ہوتے ہیں ۔ اس میں ابھی تک لمفاوی عروق تو ثابت نہیں کئے گئے لیکن غالباً ان مجاری سے کہ جن میں اعصاب جاگزین ہیں ان کا اظہار ہوتا ہے ۔ یہ اعصاب متعدّد ہیں اور ہدبی اعصاب سے حاصل ہوتے ہیں ۔ قرنیہ کے اطراف کے گرداگرد یہ ایک ضفیرۂ حلقی (annular plexus) بناتے ہیں جس میں سے ریشے جرم حقیقی میں داخل ہوتے ہیں ۔ یہ اپنے لبی غلافوں کو کھو دیتے ہیں اور ان کی شاخیں تمام جرم حقیقی میں ایک نازک جال کی شکل میں پھیلتی ہیں اور ان کے انتہائی باریک ریشے قرنی سرحلمہ کے نیچے ایک مضبوط اور زیادہ گھنا ضفیرہ بناتے ہیں ۔ یہ تحت سرحلمی ضفیرہ (subepithelial plexus) کے نام سے موسوم ہے

Fig. 975.—The chorioid and iris. (Enlarged.)

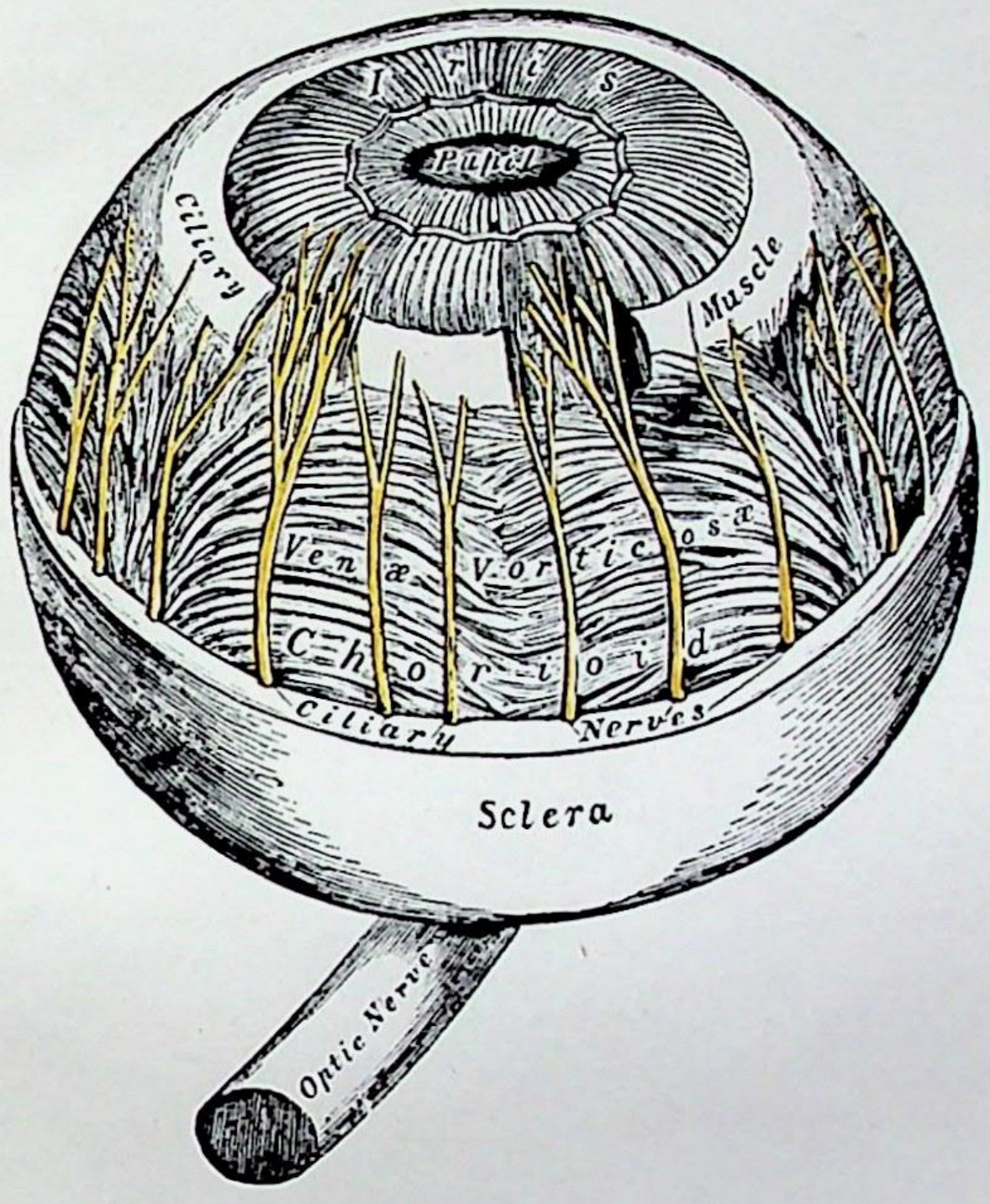
Iris
Pupil
Ciliary
Muscle
Venæ Vorticosæ
Chorioid
Ciliary Nerves
Sclera
Optic Nerve

اور اس میں سے باریک دوّالی ریشے نکلتے ہیں جو سر حلمی خلیوں کے درمیان میں سر حلمی ضفیرہ بناتے ہوئے پھیلتے ہیں۔

(۲) عروقی صفاق (تصاویر 975 تا 978)

(THE VASCULAR TUNIC)

آنکھ کا عروقی پردہ پیچھے سے آگے کی طرف مشیمیہ، ہدبی جسم اور قزحیہ سے بنتا ہے۔

مشیمیہ صلبیہ کی اندرونی سطح کو ڈھانکتا ہے اور شبکیہ کے حاشیہ مسنن (ora serrata) تک آگے بڑھ جاتا ہے۔ ہدبی جسم مشیمیہ کو قزحیہ کے محیط سے ملاتا ہے۔ قزحیہ قرنیہ کے پیچھے ایک دائرہ دار ڈایافرام ہے اور اپنے مرکز کے قریب ایک گول سوراخ رکھتا ہے جسے پتلی (pupil) کہتے ہیں۔

مشیمیہ تاریک بھورے یا کاکریزی رنگ کا ایک پتلا نہایت ہی عروقی غشاء ہے جو کرّۂ چشم کے پچھلے پانچ چھٹے کو محصور کرتا ہے۔ یہ پیچھے کی طرف عصب بصری سے چھدا ہوا ہے اور اس مقام پر صلبیہ کے ساتھ مضبوطی سے چسپاں ہے۔ یہ بہ نسبت سامنے کے پیچھے زیادہ دبیز ہے اس کی بیرونی سطح فوق مشیمی ورقہ کی وساطت سے صلبیہ سے ڈھیلے طور پر مربوط ہے۔ اس کی اندرونی سطح شبکیہ کے لونی طبقہ (pigmented layer) سے ملحق ہے۔

ساخت۔ مشیمیہ بیشتر ایک گنجان ضفیرۂ شعریہ اور چھوٹی چھوٹی شریانوں اور وریدوں پر مشتمل ہے جو اس کی طرف خون لیجاتی اور واپس لاتی ہیں۔ اس کی بیرونی سطح پر ایک پتلا پردہ ہوتا ہے جسے فوق مشیمی ورقہ کہتے ہیں اور جو باریک غیر عروقی پتروں سے مرکب ہے۔ ہر ایک پتر باریک لچکدار ریشوں کے ایک جال پر مشتمل ہے جن کے درمیان شاخدار لونی خلیے ہوتے ہیں۔ پتروں کی درمیانی فضاؤں کا استر درحلمہ سے ہوتا ہے اور یہ فضائیں آزادی سے مشیمی لمفاوی فضاؤں میں کھلتی ہیں جو آگے پیش صلبی فضا (periscleral space) سے اُن نقطوں پر ربط رکھتی ہیں جہاں عروق و اعصا

صلبیہ سے گزرتے ہیں۔

اس ورقہ کے اندرونی طرف مشیمیہ حقیقی (chorioid proper) ہے جو دو تہوں پر مشتمل ہے ایک بیرونی جو چھوٹی چھوٹی شریانوں اور وریدوں سے مرکب ہے جن کے درمیان کہیں کہیں لونی خلیے منتشر پائے جاتے ہیں اور ایک اندرونی تہ جو ضفیرۂ شعریہ (capillary plexus) پر مشتمل ہے۔ بیرونی تہ یا عروقی ورقہ (lamina vasculosa) قدرے قصیر موخر ہدبی شریانوں کی بڑی بڑی شاخوں سے بنتا ہے جو قبل اسکے کہ وہ شعریوں میں ختم ہونے کے لئے اندر کی طرف مڑیں وریدوں کے درمیان آگے بڑھتی ہیں لیکن بیشتر اُن وریدوں سے بنتا ہے جو اپنی ترتیب سے وینی وارٹیکوزی (venæ vorticosæ) کے نام سے موسوم ہیں (تصویر 977)۔ یہ چار یا پانچ مساوی الفصل تنوں میں جو صلبیہ کو صلبی قرنی اتصال اور عصب بصری کے داخلہ کے وسط میں چھیدتے ہیں متقارب ہوتی ہیں۔ عروق کے درمیان تاریک ستارہ نما لونی خلیے افشاندہ ہیں۔ جن کے زائدے گردونواح کے خلیوں کے زائدوں سے ربط رکھتے ہیں اور ایک باریک جال یا کالبد 1016 (stroma) بناتے ہیں جو کوریائڈ کی اندرونی سطح کی طرف اپنی لونی خاصیت سے محروم ہوجاتا ہے۔ اندرونی تہ یا مشیمی شعری ورقہ (lamina chorio-capillaris) ایک نہایت ہی باریک ضفیرۂ شعریہ پر مشتمل ہے جو قصیر ہدبی عروق سے بنا ہوا ہے۔ یہ جالکاری مشیمیہ کے اگلے حصہ میں بہ نسبت پچھلے حصہ کے زیادہ گنجان اور باریک تر ہے۔ قرنیہ سے تقریباً ۱ء۲۵ سنٹی میٹر پیچھے اس کی جالی کھلی ہوجاتی ہے اور ہدبی زائدوں کی جالی سے مسلسل ہوجاتی ہے۔ یہ دونوں ورقے ایک وسطی طبقہ (stratum intermedium) کے ذریعے جو باریک لچکدار ریشوں پر مشتمل ہے باہم جڑے ہوئے ہیں۔ مشیمی شعری ورقہ کی اندرونی سطح پر ایک بہت باریک ناساخت دار یا خفیف سا ریشہ دار غشاء ہوتا ہے جسے قاعدی ورقہ (lamina basalis) کہتے ہیں۔ یہ مشیمیہ کے کالبد سے یکجہتی کے ساتھ مربوط ہے اور اس کو شبکیہ کے لونی طبقہ سے جدا کرتا ہے۔

ٹیپیٹم (tapetum) یہ نام مشیمیہ کے بیرونی اور پچھلے حصہ کے لئے مستعمل ہے جو بہت سے حیوانوں میں ایک رنگین (iridescent) صورت رکھتا ہے۔

FIG. 976.—The arteries of the chorioid and iris. The greater part of the sclera has been removed. (Enlarged.)

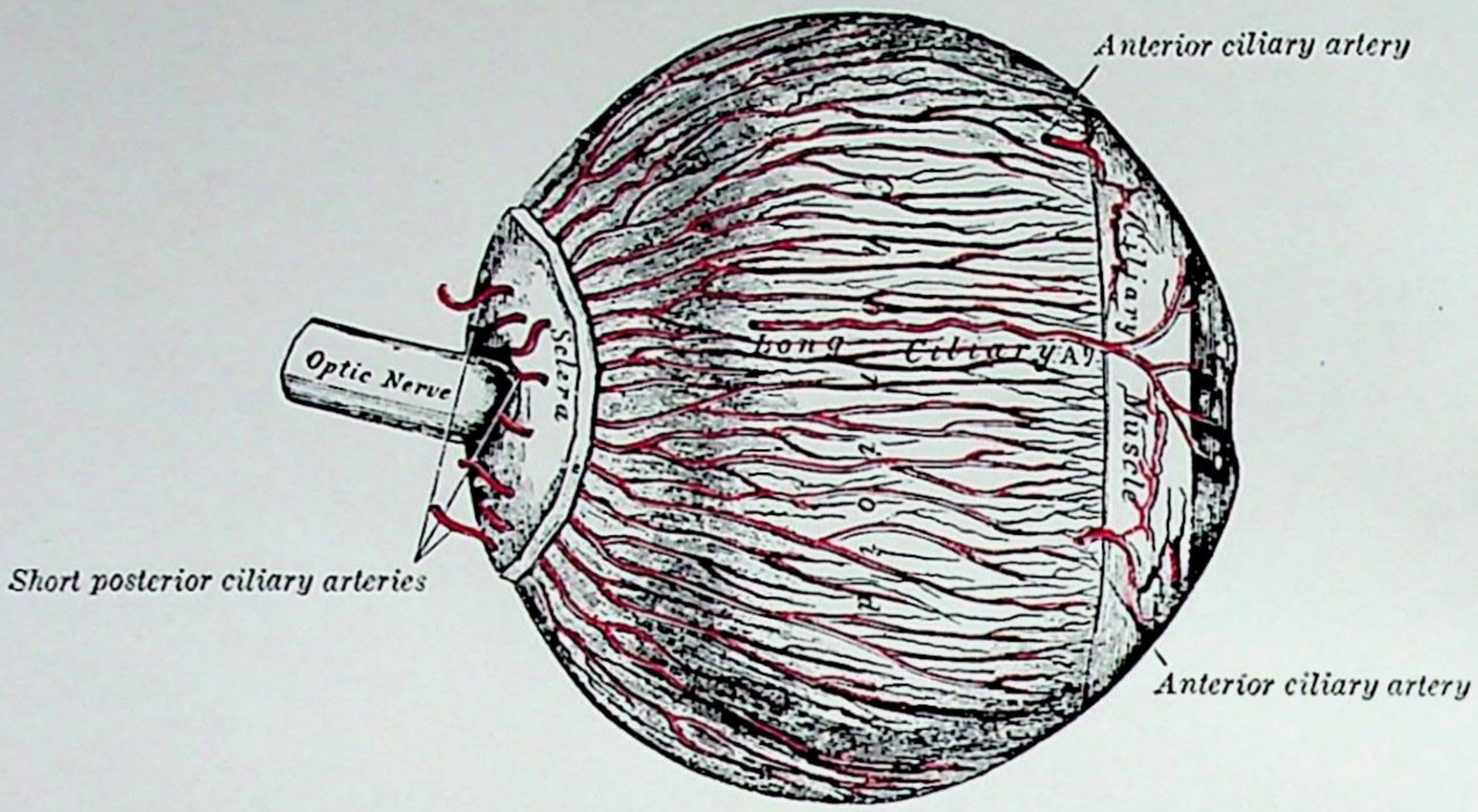
Anterior ciliary artery
Ciliary Muscle
Sclera
Optic Nerve
Long Ciliary A.
Short posterior ciliary arteries
Anterior ciliary artery

FIG. 977.—The veins of the chorioid. (Enlarged.)

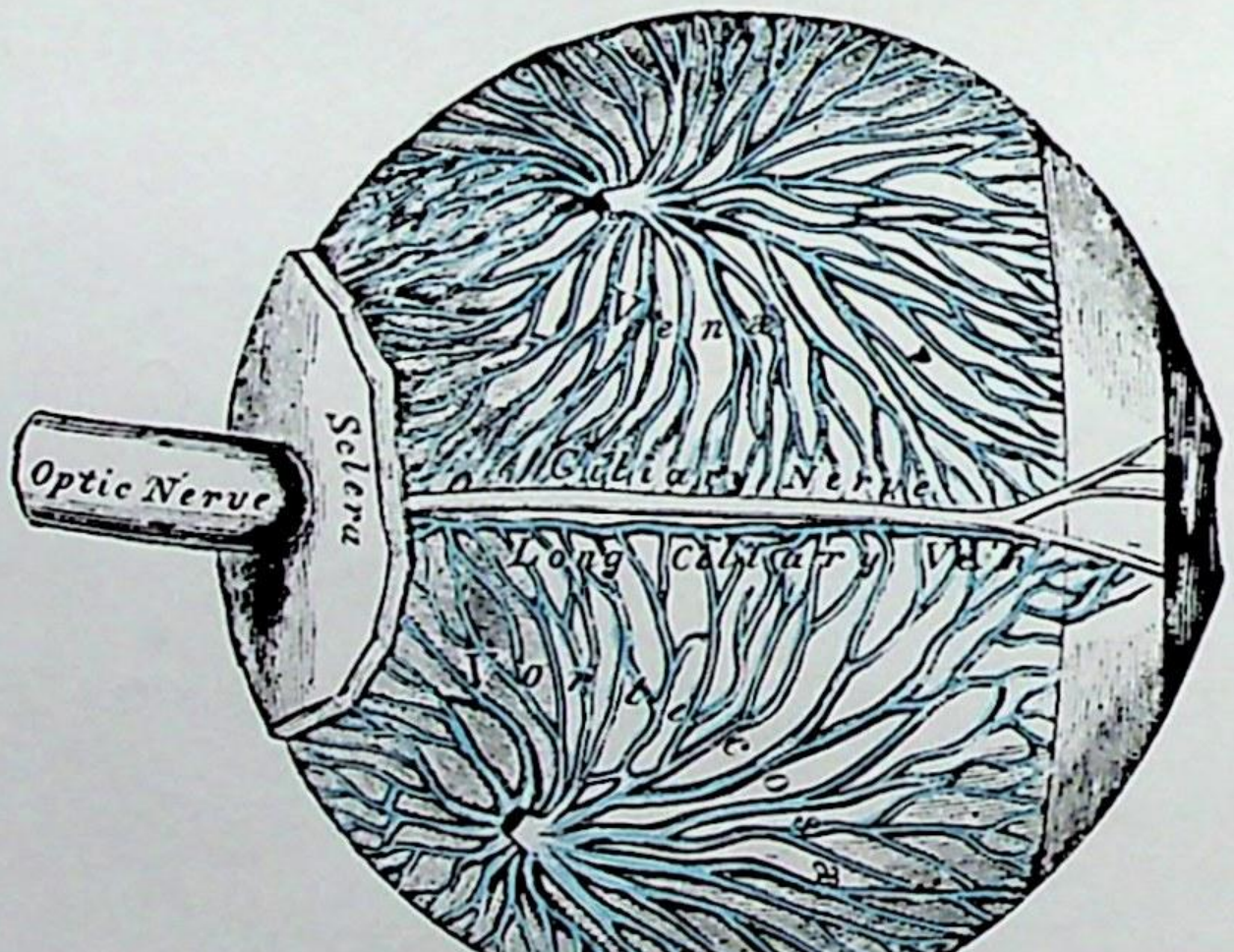
Venae
Sclera
Optic Nerve
Ciliary Nerve
Long Ciliary Vein
Vorticosae

ہدبی جسم میں مستدیری ہدبیہ، ہدبی زائدے اور ہدبی عضلہ شامل ہیں۔

مستدیری ہدبیہ تقریباً ۴ ملی میٹر عرض کا ایک منطقہ ہے جو مشیمیہ کے اگلے حصہ سے بالراست مسلسل ہے۔ اس پر متعدد مینڈیں نیم قطروں کی صورت میں مرتب نظر آتی ہیں لیکن اس میں مشیمی شعری ورقہ نہیں ہوتا۔

ہدبی زائدے مشیمیہ (یعنی مشیمیہ حقیقی اور قاعدی ورقہ) کی مختلف تہوں کے اندر کی طرف دُہرا ہونے سے بنتے ہیں اور عدسہ (lens) کے معالیقی رباط کے متناظر دہراؤں کے درمیان موصول ہوتے ہیں۔ یہ ایک دائرہ میں مرتب ہیں اور قزحیہ کے پیچھے ایک قسم کا حاشیہ بناتے ہیں (تصویر 978)۔ ان کی تعداد ساٹھ سے اسّی تک ہوتی ہے۔ یہ پہلو بہ پہلو واقع ہیں اور بڑے اور چھوٹے زائدوں میں تقسیم ہو سکتے ہیں۔ مقدم الذکر تقریباً ۲،۵ ملی میٹر لمبے ہوتے ہیں اور متاٴخر الذکر جو جملہ تعداد کا تقریباً ایک تہائی ہوتے ہیں ان کی فضاؤں کے درمیان واقع ہیں لیکن بلا کسی باقاعدہ تبادل کے۔ ہر ایک اپنے اطراف کے ذریعے مستدیری ہدبیہ کی تین یا چار مینڈوں سے ملحق اور مشیمیہ کے طبقات سے مسلسل ہے۔ ان کے مقابل کے سرے آزاد اور گول ہیں اور گوئے چشم کے 1017 کوشکِ موخر اور عدسہ کے محیط کی طرف رخ رکھتے ہیں۔ سامنے کی طرف یہ قزحیہ کے اطراف سے مسلسل ہیں۔ ان کی پچھلی سطحیں عدسہ کے معالیقی رباط سے مربوط ہیں

ساخت۔۔ ہدبی زائدے (سلیئری پراسسز) (تصاویر 978, 979) ساخت میں مشیمیہ (chorioid) سے مشابہ ہیں لیکن ان کے عروق بڑے ہوتے ہیں اور خاصکر طولانی رخ رکھتے ہیں۔ ان کی پچھلی سطحیں شبکی ہدبی جز (pars ciliaris retinæ) سے ڈھکی ہوئی ہیں جو کہ شبکیہ سے آگے بڑھتا ہے اور جو مکعبی لونی خلیوں کی ایک بیرونی تہ اور استوانی خلیوں کی جو لونی نہیں ہیں ایک اندرونی تہ پر مشتمل ہے۔ ہدبی زائدوں کے کالبد میں نجمی (stellate) لونی خلیے بھی ہوتے ہیں لیکن یہ ایسے متعدد نہیں ہوتے جیسے کہ خود مشیمیہ میں۔

عضلۂ ہدبیہ (ciliaris muscle) غیر مخطط ریشوں پر مشتمل ہے۔ یہ ایک خاکستری مائل نیم شفاف گول بند ہے جو مشیمیہ کے اگلے حصہ کی بیرونی سطح پر تقریباً ۶ ملی میٹر چوڑا ہوتا ہے۔ یہ نصف النہاری اور دائری ریشوں پر مشتمل ہے۔ نصف النہاری ریشے جو بہت کثیر ہوتے ہیں صلبی مہمیز (سکلیرل سپر) کے پچھلے حاشیۂ سے شروع ہوتے ہیں (صفحہ 1013)۔ یہ پیچھے کی طرف جاتے ہیں اور ہدبی زائدوں اور آربی کیولیرس سلی ایرس سے ملحق ہیں۔ دائری ریشے نصف النہاری ریشوں کے اندرونی جانب واقع ہیں اور ایک نصف النہاری تراش میں زاویہ تقطیر کے پیچھے اور قزحیہ کے محیط کے قریب منطقہ مثلث کی شکل میں ظاہر ہوتے ہیں۔ یہ ہائپرمٹروپیا والی آنکھوں میں خوب پرورده ہوتے ہیں لیکن مائی اوپیا والی آنکھوں میں غیر مکمل یا معدوم ہوتے ہیں۔ عضلہ ہدبیہ توفیق یعنی اشیائے قریب کی بینائی کے لئے آنکھ کی نشست جمانے میں عامل مخصوص ہے۔ جب یہ سکڑتا ہے تو ہدبی زائدوں کو آگے کی طرف کھینچتا ہے۔ عدسہ کے رباط معلق (suspensory ligament) کو ڈھیلا کرتا ہے اور اس طرح عدسہ کو زیادہ محدّب ہونے میں مدد دیتا ہے۔

قزحیہ (iris) نے اپنا نام اُن مختلف رنگوں سے کہ جو مختلف اشخاص میں یہ پیش کرتی ہے حاصل کیا ہے۔ یہ ایک باریک گول منقبض قرص ہے جو قرنیہ اور عدسۂ بلوریہ کے درمیان آبی رطوبات (aqueous humour) میں معلق ہے اور اپنے مرکز کے انفی طرف ایک گول سوراخ یعنی پتلی (pupil) سے چھدا ہوا ہے۔ اس کی اطراف جسم ہدبی سے مسلسل ہیں اور پکٹینیٹ لگامنٹ کے ذریعہ قرنیہ کے عقبی لچکدار ورقہ سے بھی مربوط ہے۔ اس کی چپٹی سطحوں کا رخ آگے پیچھے ہوتا ہے۔ اگلی کا قرنیہ کی طرف پچھلی کا ہدبی زائدوں اور عدسہ کی طرف۔ قزحیہ عدسہ اور قرنیہ کی درمیانی فضا کو اگلی اور پچھلی کوشک (chamber) میں تقسیم کرتی ہے۔ (تصویر 972)۔ آنکھ کا مقدم کوشک سامنے کی طرف قرنیہ کی پچھلی سطح سے اور پیچھے قزحیہ کے سامنے کے رُخ سے اور پتلی کے مقابل عدسہ 1018
کے سامنے کی سطح کے مرکزی حصہ سے محدود ہے۔ موخر کوشک ایک تنگ سی درز ہے جو قزحیہ کے پیچھے اور عدسہ اور اس کے معلق رباط کے سامنے

FIG. 978.—The interior of the anterior half of the bulb of the eye.

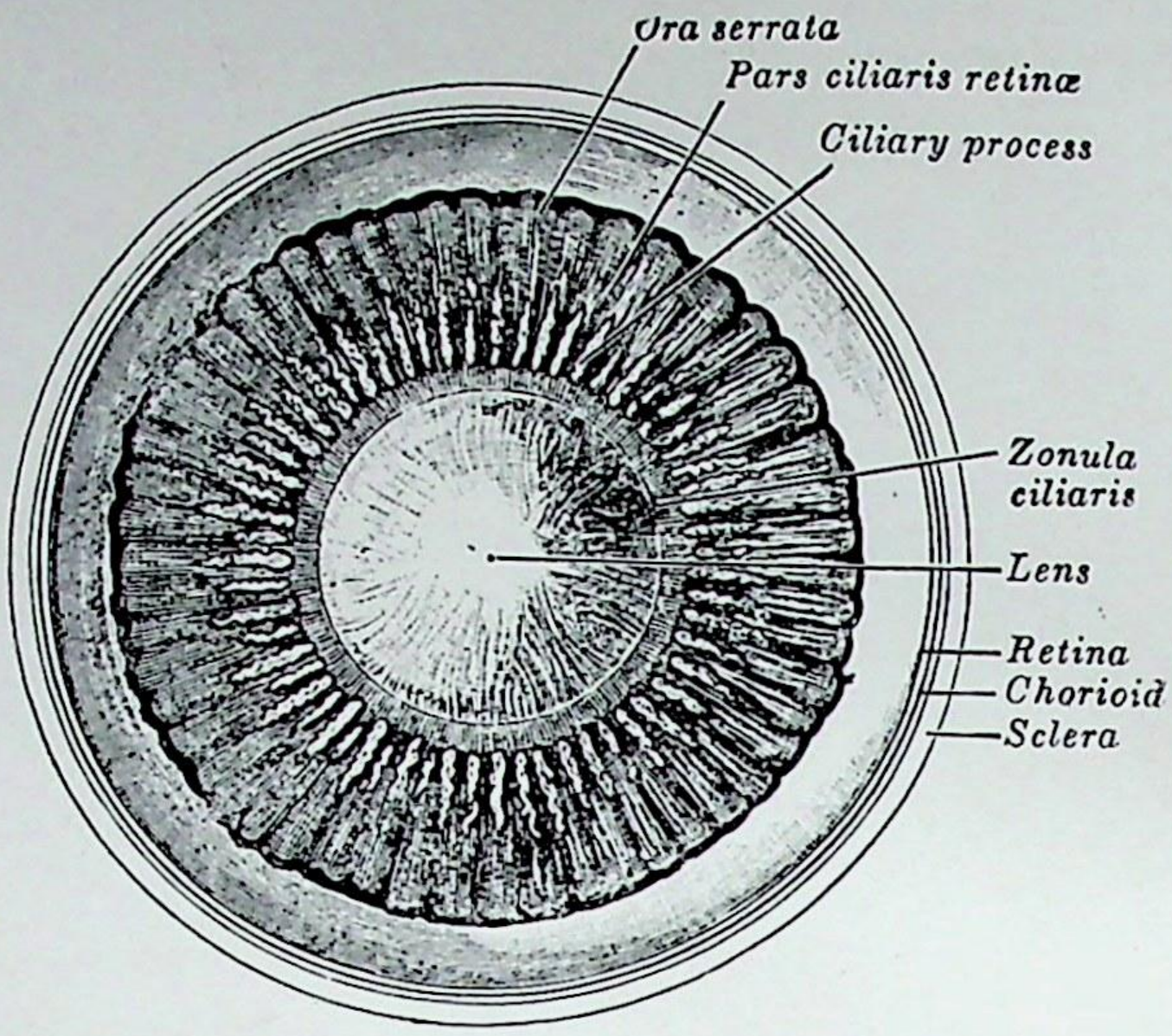
Ora serrata
Pars ciliaris retinæ
Ciliary process
Zonula ciliaris
Lens
Retina
Chorioid
Sclera

FIG. 979.—The vessels of the chorioid, ciliary processes, and iris, of a child. (Arnold.) × 10.

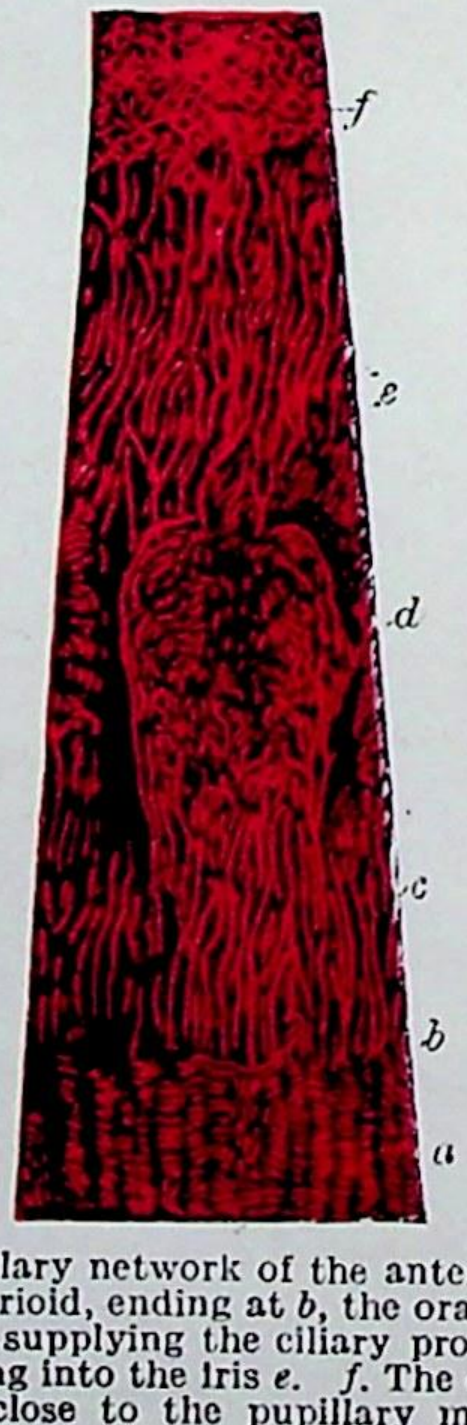

a. Capillary network of the anterior part of the chorioid, ending at *b*, the ora serrata. *c.* Arteries supplying the ciliary processes *d*, and passing into the iris *e*. *f.* The capillary network close to the pupillary margin of the iris.

FIG. 980.—A diagrammatic representation of the course of the vessels of the eye. Horizontal section. (Leber.) Arteries and capillaries red; veins blue.

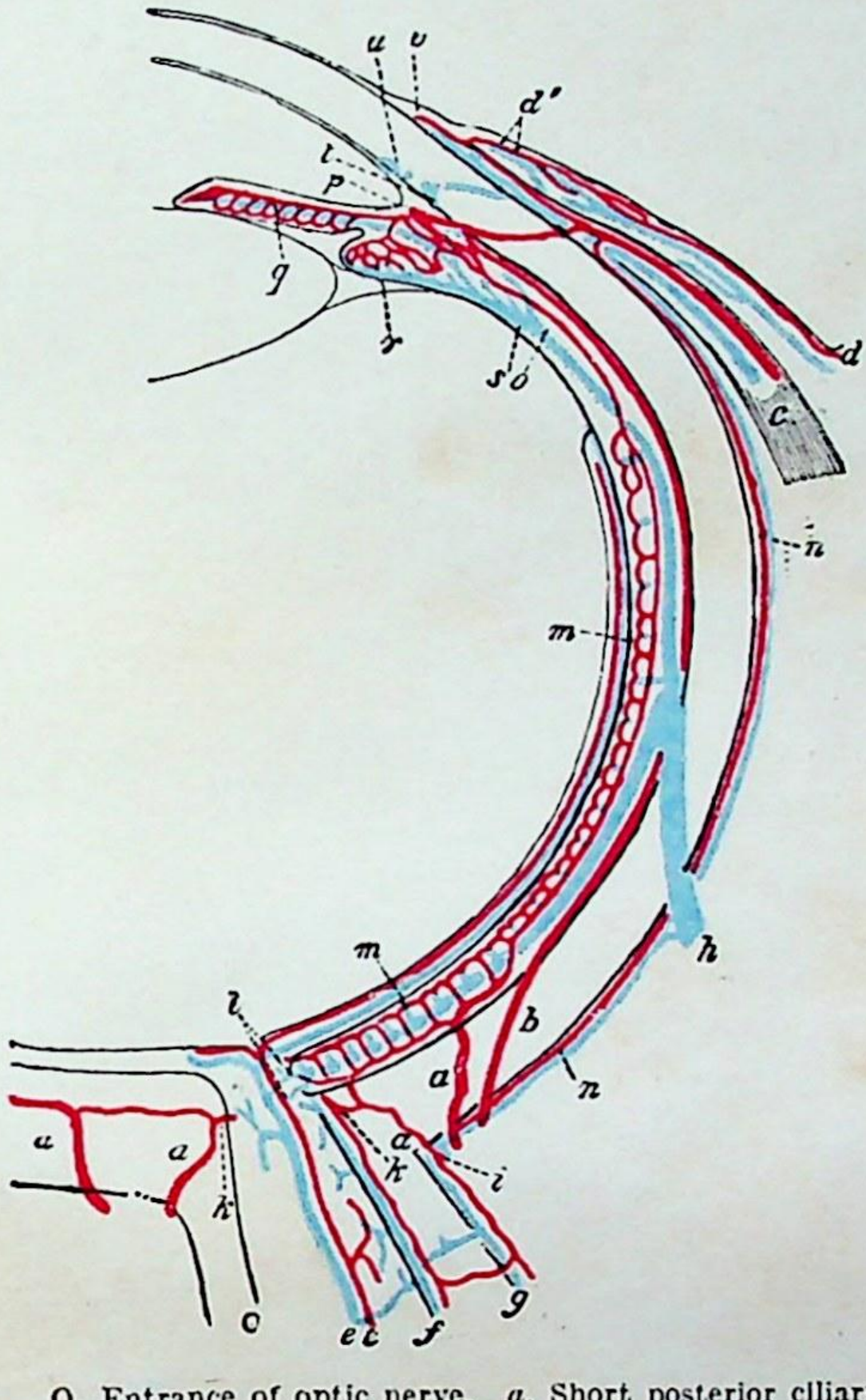

O. Entrance of optic nerve. *a.* Short posterior ciliary arteries. *b.* Long posterior ciliary arteries. *c.* Anterior ciliary vessels. *d.* Posterior conjunctival vessels. *d.* Anterior conjunctival vessels. *e.* Central vessels of the retina. *f.* Vessels of the inner sheath of the optic nerve. *g.* Vessels of the outer sheath. *h.* Vorticose veins. *i.* Short posterior ciliary vein. *k.* Branches of the short posterior ciliary arteries to the optic nerve. *l.* Anastomosis of chorioidal vessels with those of optic nerve. *m.* Choriocapillaris. *n.* Episcleral vessels. *o.* Recurrent artery of the chorioid. *p.* Circulus iridis major (in section). *q.* Vessels of iris. *r.* Vessels of ciliary process. *s.* Branch from ciliary muscle to vorticose vein. *t.* Branch from ciliary muscle to anterior ciliary vein. *u.* Sinus venosus scleræ *v.* Capillary loop at margin of cornea.

واقع ہے ۔ بالغ اشخاص میں دونوں کوشک بذریعہ پتلی ربط رکھتے ہیں لیکن جنین میں ساتویں مہینہ تک وہ ممبرانا پیوپلیبرس کے ذریعے جدا رہتے ہیں (صفحہ 1019)

قزحیہ کا رنگ تاریک لونی خلیوں پر سے جو ایک نیم شفاف (transluscent) بافت کے ماتحت پڑے ہیں نور کے منعکس ہونے سے پیدا ہوتا ہے اور اس لئے لون کی مقدار پر اور قزحیہ کی بنوٹ میں اس کے انقسام پر موقوف ہے ۔ لونی خلیوں کی تعداد میں اور اُن کے محل وقوع میں مختلف قزحیوں میں اختلاف ہوتا ہے ۔ ایلبینو (albino) میں لون نہیں ہوتا۔ نیلی آنکھوں کے مختلف درجوں میں لونی خلیّے قزحیہ کی سطح تک محدود ہوتے ہیں درآنحالیکہ خاکستری ، بھوری اور سیاہ آنکھوں میں لون سٹروما کے خلیوں میں بھی اور قزحیہ کے سامنے درحلمہ کے خلیوں میں بھی پایا جاتا ہے ۔

ساخت ۔ قزحیہ مفصلہ ذیل ساختوں سے مرکب ہے ۔

(۱) سامنے چپٹے درحلمی خلیوں کی ایک تہ ہے جو ایک باریک زجاجی غشاء قاعدی (hyaline basement membrane) پر واقع ہے خلیوں کی یہ تہ اس درحلمہ سے مسلسل ہے جو قرنیہ کے پچھلے لچکدار ورقہ کو ڈھانک رہا ہے ۔ اور اُن اشخاص میں جن میں قزحیہ سیاہ رنگ ہوتا ہے لونی ریزے پائے جاتے ہیں ۔

(۲) قزحیہ کا اسٹروما (stroma) توصیلی بافت کے ریشوں اور خلیّوں پر مشتمل ہے ۔ قزحیہ کے محیط پر چند ریشے دائری رخ رکھتے ہیں لیکن اکثر نصف قطری شکل میں مرتب ہیں جو اپنے باہمی اشتباک سے باریک خانے بناتے ہیں جن میں اعصاب و عروق مظروف ہیں توصیلی بافت کے بنڈلوں کے درمیان متعدد شاخدار خلیّے افشاندہ ہیں جن کے باریک زائدے ہیں ۔ سیاہ آنکھوں میں ان خلیوں میں سے بہتیرے لون ریزے رکھتے ہیں لیکن نیلی آنکھوں اور ایلبینوس کی آنکھوں میں وہ غیر ملون ہوتے ہیں ۔

(۳) عضلی ریشے غیر ارادی ہوتے ہیں اور دائری نیم قطری ریشوں پر مشتمل ہیں ۔ دائری ریشے عاصرۂ پتلی (sphincter pupillæ) بناتے ہیں ۔ وہ تقریباً ایک ملی میٹر

چوڑے بند میں مرتّب ہیں جو قزحیہ کی پچھلی سطح کی طرف پتلی کے کنارہ کو احاطہ کرتا ہے۔ بند کے آزاد کنارہ کے قریبی ریشے بچھنی سے جمع ہیں۔ وہ ریشے جو اطراف کے قریب ہیں کسی قدر جدا جدا ہیں اور غیر مکمل دائرے بناتے ہیں۔ نیم قطری ریشے ڈائیلیٹر پیوپیلی (dilator pupillæ) بناتے ہیں اور قزحیہ کی پچھلی سطح کے قریب واقع ہیں۔ وہ محیط سے مرکز کی طرف متقارب ہوتے ہیں اور پتلی کے کنارہ کے قریب دائری ریشوں سے ضم ہوتے ہیں۔

(۴) قزحیہ کی پچھلی سطح گہرے فالسئی رنگ کی ہے اور ملون سرحلمی خلیوں کی دو تہوں سے ڈھکی ہوئی ہے جو اطراف قزحیہ شبکی ہدبی جزو (pars ciliaris retinæ) سے مسلسل ہیں۔ یہ ملوّن سرحلمہ شبکی قزحی جزو (pars iridicaretinæ) کے نام سے یا ایک پختہ انگور کے رنگ کے ساتھ مشابہت رکھنے سے عنبیہ (uvea) کے نام سے موسوم ہے۔

عروق اور اعصاب۔ قزحیہ کی شریانیں اگلی اور پچھلی طویل ہدبی شریانوں سے اور ہدبی نائدوں کے عروق سے حاصل ہوتی ہیں۔ (صفحہ 1015) دونوں طویل ہدبی شریانوں میں سے ہر ایک قزحیہ کے ملحقہ کنارہ پر پہنچکر بالائی اور زیریں شاخ 1019 میں تقسیم ہوتی ہے۔ یہ مقابل کی طرف کی شریان کی متناظر شاخوں سے اور اگلی ہدبی شریانوں سے تفمّم کرتی ہیں اور ایک عروقی دائرہ (شریانی دائرۂ کبیر: circulus arteriosus major) بناتی ہیں۔ اس دائرہ سے عروق قزحیہ کے آزاد کنارہ کی طرف متقارب ہوتی ہیں اور وہاں ربط کر کے ایک دوسرا دائرہ (شریانی دائرۂ صغیر: circulus arteriosus minor) بناتی ہیں (تصویر 981)۔

مشیمیہ اور قزحیہ کے اعصاب طویل اور قصیر ہدبی اعصاب ہیں۔ مقدم الذکر انفی ہدبی عصب کی شاخیں ہیں اور متاخر الذکر ہدبی عقدہ کی۔ وہ اعصاب صلبیہ کو بصری عصب کے مدخل کے گرداگرد چھیدتے ہیں اور گرد مشیمی فضاء میں آگے بڑھکر مشیمیہ کے عروق دمویہ اور عضلۂ ہدبیہ کو رسد بہم پہنچاتے ہیں۔ قزحیہ تک پہنچنے کے بعد وہ اس کے ملحقہ کنارہ کے گرداگرد ایک ضفیرہ بناتے ہیں۔ اس سے غیر لبی ریشے حاصل ہوتے ہیں جو اسفنکٹر اور ڈائیلیٹر پیوپیلی میں ختم ہوتے ہیں ضفیرہ سے نکلنے والے

FIG. 981.—The iris, viewed from in front, with its circulus arteriosus major and circulus arteriosus minor. (Testut.)

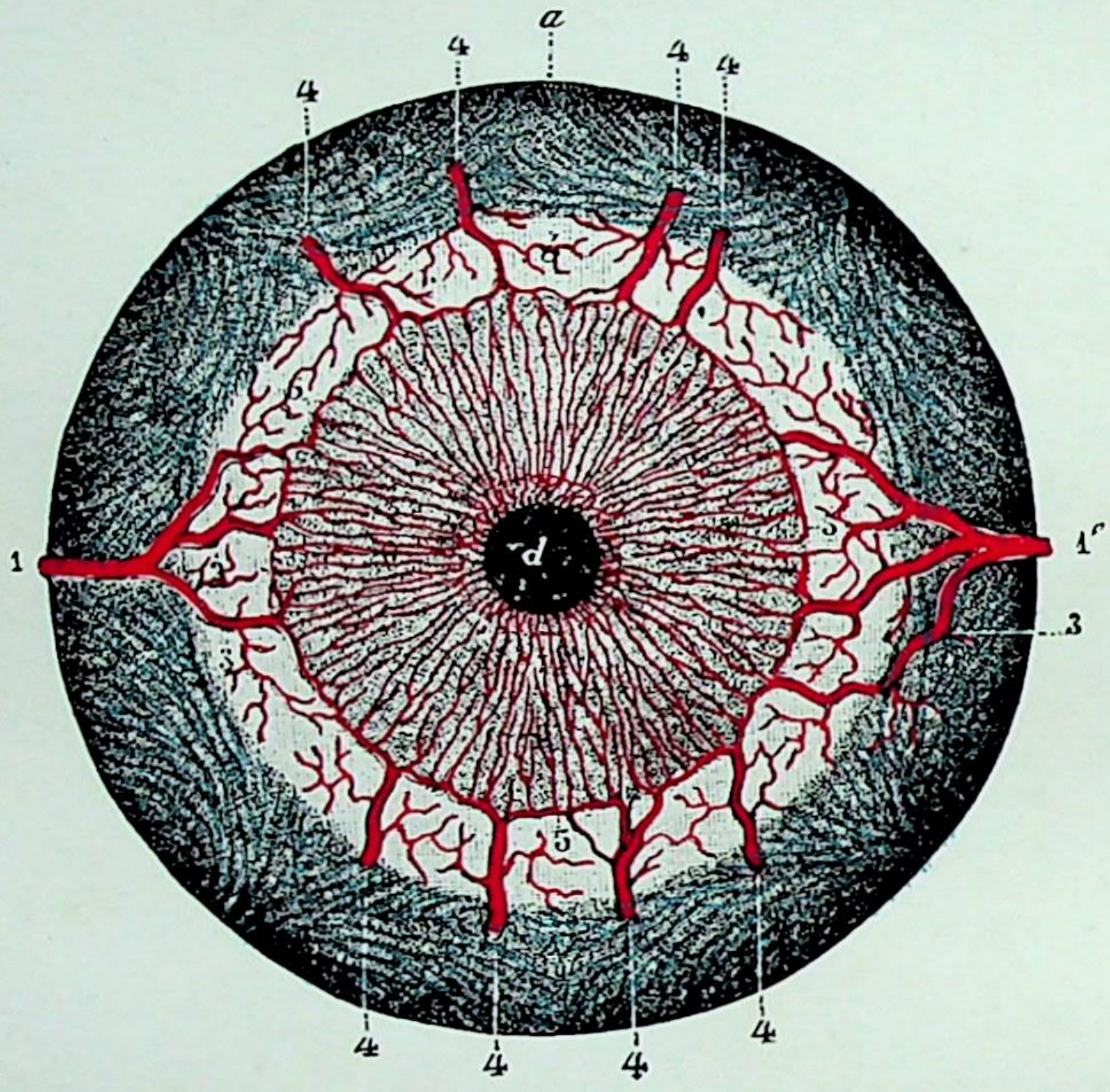

a. Chorioid. *b*. Ciliaris muscle. *c*. Iris. *d*. Pupil. 1 and 1'. The two long ciliary arteries with 2, their ascending branches of bifurcation; 3, their descending branches of bifurcation. 4. The anterior ciliary arteries. 5. Circulus major; 6, its branches radiating through the iris. 7. Circulus minor around the pupil.

اور ریشے قزحیہ کی اگلی سطح پر ایک جال میں ختم ہوتے ہیں جو ریشے چشمی حرکی عصب سے بہ وساطت ہدبی عقدہ کی جذر نزد مشارکی کے حاصل ہوتے ہیں وہ عاصرہ پتلی اور عضلہ ہدبیہ کو رسد پہنچاتے ہیں طویل ہدبی اعصاب کے مشارکی ریشے ڈائیلیٹر پیوپلی کو رسد پہنچاتے ہیں۔

غشاء پتلی (membrana pupillaris) ۔ جنین میں پتلی ایک باریک غشاء عروقی سے بند ہوتی ہے جس کو غشائے پتلی کہتے ہیں (صفحہ 106)، جو اس فضا کو جس میں کہ قزحیہ معلق ہے دو جدا جدا کوشکوں میں تقسیم کرتا ہے۔ اس غشاء کے عروق کسی قدر قزحیہ کے کنارہ کے عروق سے حاصل ہوتے ہیں اور کسی حد تک کیسۂ عدسہ (capsule of the lens) کے عروق سے۔ وہ غشاء کے مرکز سے تھوڑی دور حلقوں میں ختم ہوتے ہیں اور اس طرح غشاء عروق دمویہ سے منزّہ رہ جاتا ہے۔ حیاتِ جنینی کے چھٹے مہینے کے قریب یہ غشاء مرکز سے محیط کی طرف جذب ہو ہو کر معدوم ہونا شروع ہوتا ہے اور پیدائش کے وقت صرف چند ٹکڑے باقی ہوتے ہیں۔ شاذ حالتوں میں یہ قائم رہتا ہے۔

(۳) شبکیہ (RETINA) (تصویر 972)

شبکیہ ایک نازک غشاء عصبی ہے جس پر بیرونی اشیا کی شبیہیں موصول ہوتی ہیں۔ اس کی بیرونی سطح مشیمیہ سے مماس ہے۔ اس کی اندرونی سطح جسم زجاجی (vit reous body) کے زجاج نما غشاء (ہایالائڈ ممبرین) سے۔ پچھلی طرف یہ بصری عصب سے مسلسل ہے۔ یہ پیچھے سے آگے کی طرف دبازت میں بتدریج بڑھتا ہے اور جسم ہدبی کے پیچھے ہی یہ ایک دندانہ دار کنارہ پیش کرتا ہے جس کو حاشیہ مسننہ کہتے ہیں۔ یہاں شبکیہ کی عصبی بافتیں ختم ہوجاتی ہیں لیکن غشاء کا ایک پتلا سا تجاوز شبکی ہدبی جزو اور شبکی قزحی جزو یا عنبیہ (uvea) بناتے ہوئے جس کا کہ پہلے ذکر کیا گیا ہے۔ ہدبی زوائدوں اور قزحیہ کی پشت کے اوپر
1020 آگے بڑھ آتا ہے۔ یہ آگے کی طرف کا تجاوز شبکیہ کی ملوّن تہ پر مع استوانی سرحلمہ کے طبقہ کے مشتمل ہے۔ شبکی قزحی جزو میں سرحلمہ کی دونوں تہیں مکعبی اور ملوّن ہوتی ہیں۔ شبکیہ نرم، نیم شفاف اور تازہ ہونے کی حالت میں فالسئی رنگ کا

ہوتا ہے کیونکہ اس میں ایک رنگدار مادہ موجود ہوتا ہے جسے رہوڈاپسین (rhodopsin) یا ارغوان بصارت (visual purple) کہتے ہیں۔ لیکن جب اسے سورج کی روشنی دکھائی جائے تو جلد ہی ابرالود غیر شفاف اور پریدہ رنگ ہوجاتا ہے۔ شبکیہ کے پچھلے حصہ کے مرکز کے قریب ایک بیضوی زردی مائل رقبہ نقطۂ زرد (macula lutea) ہے جہاں کہ بینائی کی حس کامل ترین ہوتی ہے۔ میکولا میں ایک مرکزی نشیب مرکزی نقرہ (fovea centralis) ہے۔ (تصویر 982)۔ مرکزی نقرہ پر شبکیہ نہایت باریک ہوتا ہے اور مشیمیہ کا تاریک رنگ اس میں واضح طور پر دکھائی دیتا ہے۔ نقطۂ زرد کے تقریباً ۳ ملی میٹر انفی طرف بصری عصب کا مدخل **بصری قرص** (optic disc) ہے جس کا قطر تقریباً ۱٫۵ ملی میٹر ہوتا ہے۔ اس قرص کا محیط آپٹک نرو کا پیپلا (papilla) بنانے کے لئے خفیف سا ابھرا ہوتا ہے لیکن مرکزی حصہ ایک نشیب پیش کرتا ہے جسے بصری عصب کا مغارہ (excavation) کہتے ہیں۔ قرص کا مرکز شبکیہ کی مرکزی شریان اور ورید سے چھدا ہوا ہے (تصویر 972) بصری قرص نور سے عدیم الحس ہے اور بقعۂ ظلمت (blind spot) کے نام سے موسوم ہے۔

1021 **ساخت**۔ (تصاویر 984, 985)۔ شبکیہ ایک بیرونی ملوّن تہ (pigmented layer) اور ایک اندرونی عصبی طبقہ یا شبکیہ حقیقی پر مشتمل ہے۔

ملوّنہ تہ۔ یہ خلیوں کا ایک اکیلا طبقہ ہے۔ جب بیرونی سطح سے دیکھا جائے تو یہ خلیے ملائم اور مسدس شکل کے ہوتے ہیں۔ جب ایک تراش میں ان کو دیکھا جائے تو ہر ایک خلیہ ایک بیرونی غیر ملوّن حصہ پر جس میں ایک بڑا بیضوی نواۃ ہوتا ہے اور ایک اندرونی ملوّن حصہ پر کہ جو سیدھے تاگے کی شکل کے زائدوں کے ایک سلسلہ کے طور پر عصاؤں (rods) کے درمیان پھیلتا ہے، مشتمل ہے۔ (تصویر 985)۔ جب آنکھ کو روشنی دکھائی جائے تو عصاؤں کے درمیان لون کی مقدار زیادہ ہوتی ہے۔ ایلبینوس کی آنکھوں میں اس تہ کے خلیے لون سے منزّہ ہوتے ہیں۔

شبکیہ حقیقی (retina proper) کی عصبی ساختیں غیر عصبی یا معلاقی ریشوں کے

FIG. 982.—The interior of the posterior half of the bulb of the left eye.

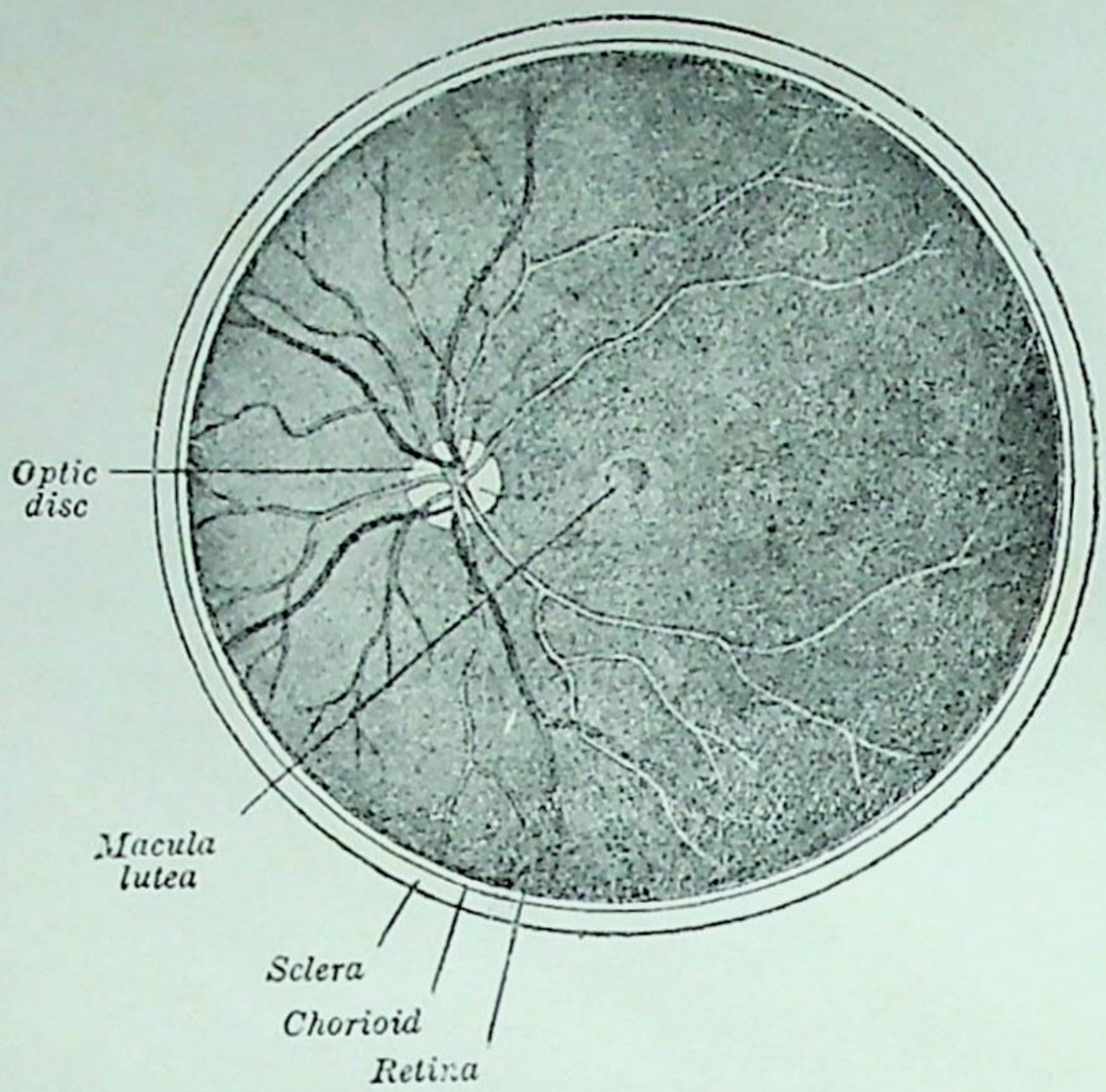
Optic disc
Macula lutea
Sclera
Chorioid
Retina

The veins are darker in appearance than the arteries.

FIG. 983.—A horizontal section through the terminal portion of the optic nerve and its entrance into the bulb of the eye. (From Toldt's 'Atlas,' published by Messrs. Rebman, Ltd., London.)

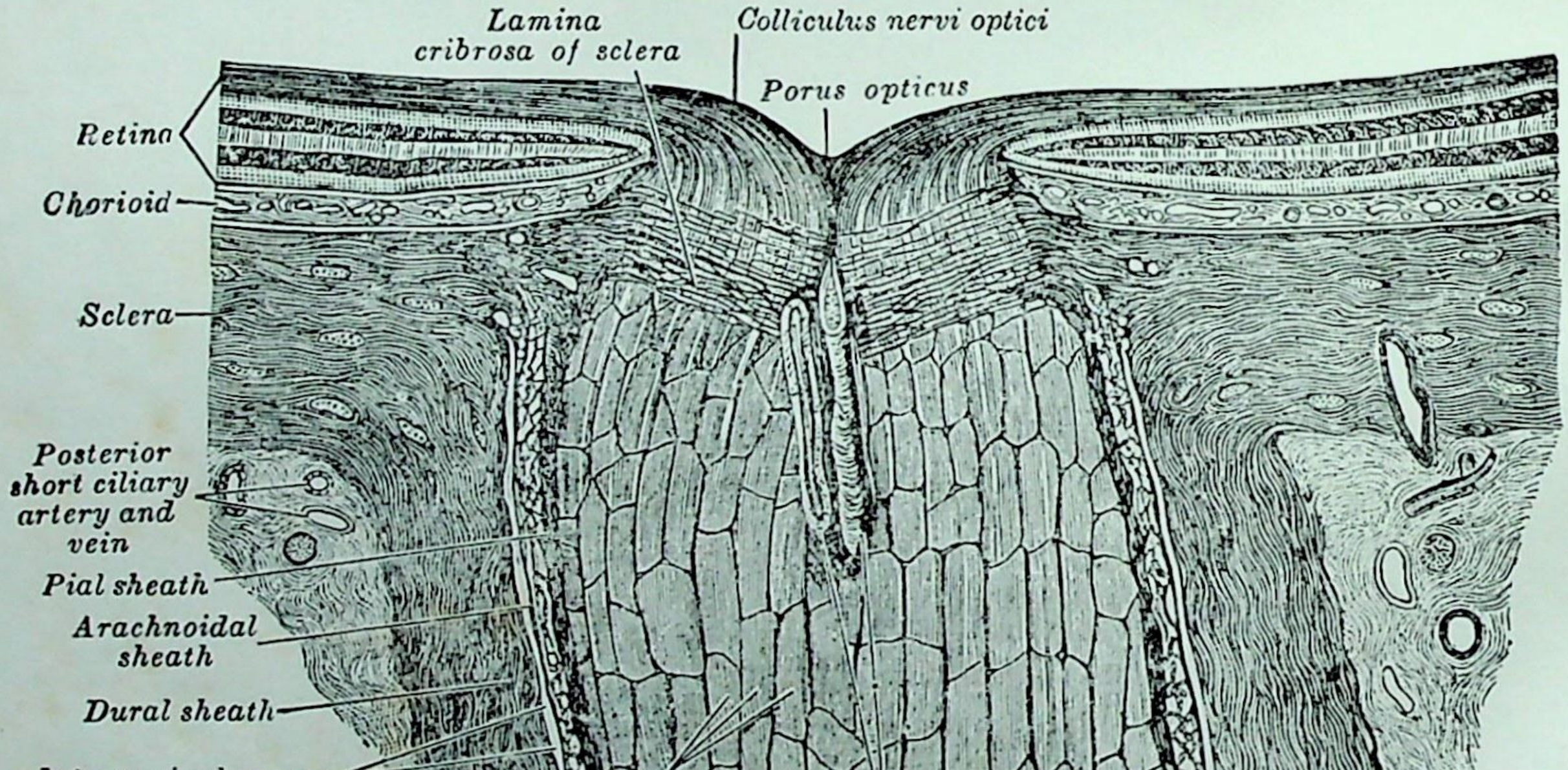
Lamina cribrosa of sclera
Colliculus nervi optici
Porus opticus
Retina
Chorioid
Sclera
Posterior short ciliary artery and vein
Pial sheath
Arachnoidal sheath
Dural sheath
Intervaginal spaces
Bundles of optic nerve
Central artery and vein of retina

Fig. 984.—A section through the retina. (Magnified.)

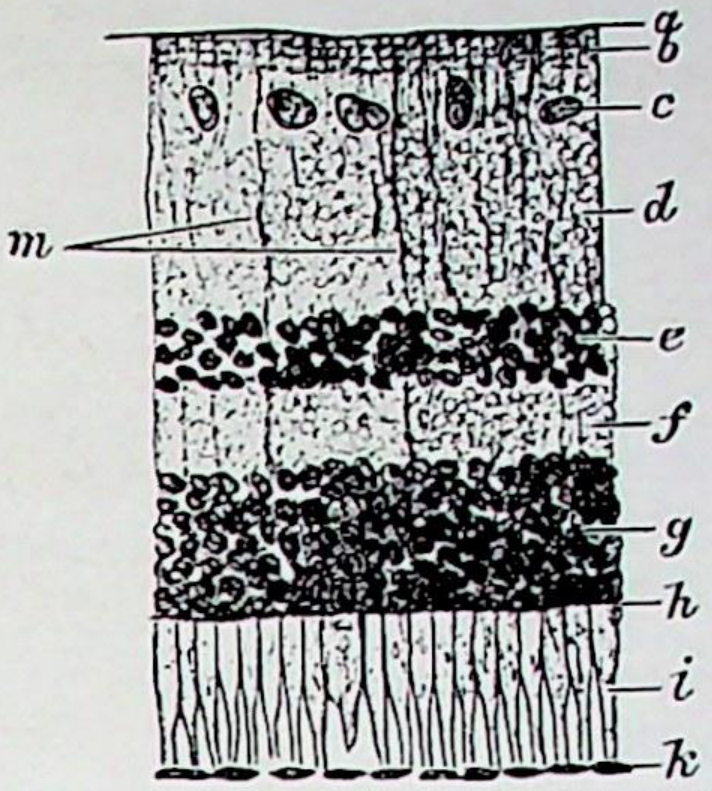
a
b
c
m
d
e
f
g
h
i
k

a. Membrana limitans interna. *b.* Stratum opticum. *c.* Ganglionic layer. *d.* Inner plexiform layer. *e.* Inner nuclear layer. *f.* Outer plexiform layer. *g.* Outer nuclear layer. *h.* Membrana limitans externa. *i.* Layer of rods and cones. *k.* Pigmented layer. *m.* Fibres of Müller.

Fig. 985.—A plan of the retinal neurons. (After Ramón y Cajal.)

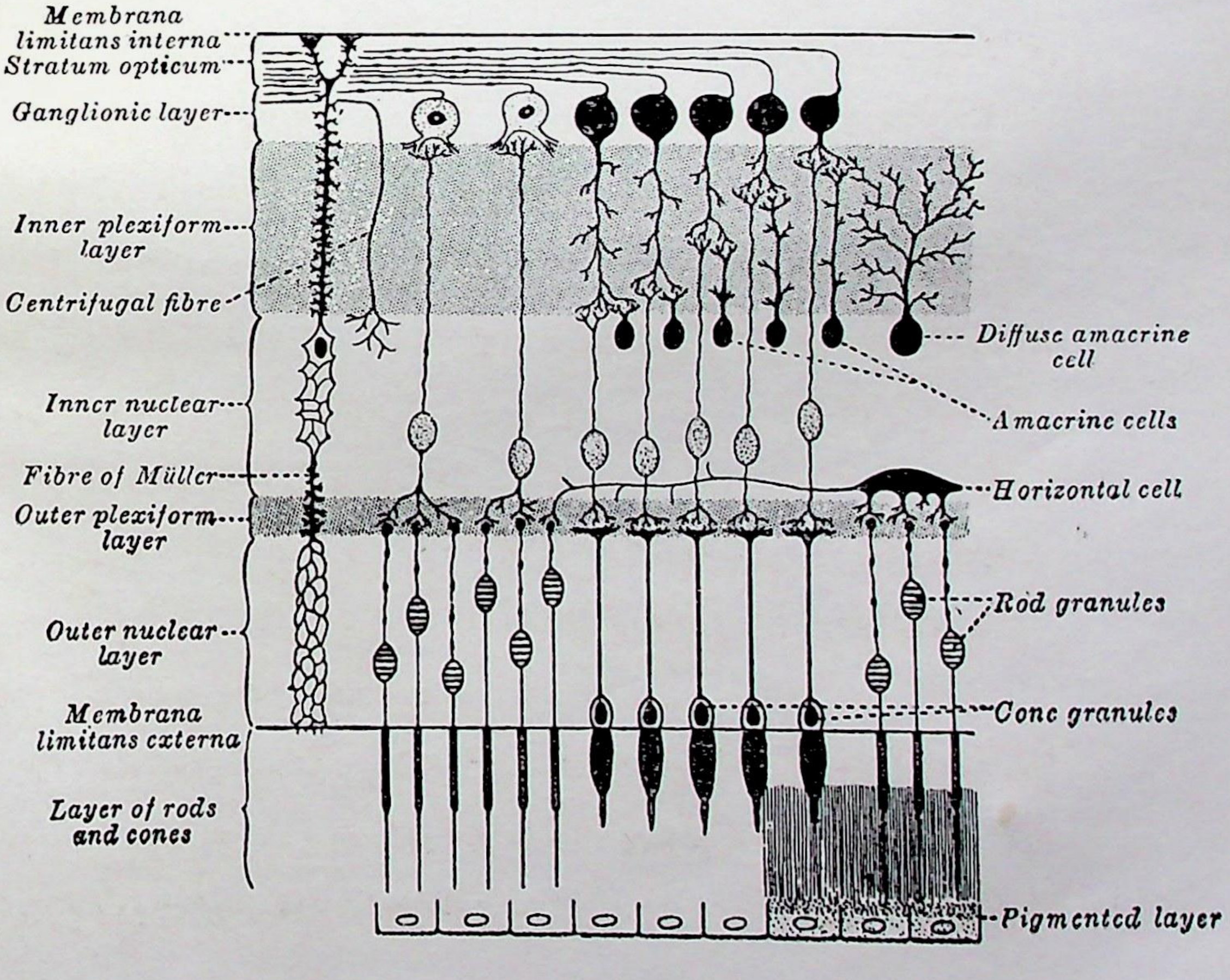
Membrana limitans interna
Stratum opticum
Ganglionic layer
Inner plexiform layer
Centrifugal fibre
Inner nuclear layer
Fibre of Müller
Outer plexiform layer
Outer nuclear layer
Membrana limitans externa
Layer of rods and cones
Diffuse amacrine cell
Amacrine cells
Horizontal cell
Rod granules
Cone granules
Pigmented layer

ایک سلسلہ سے سہارا پاتی ہیں اور جب خردبین سے ایسی تراشوں کے ذریعے جو شبکیہ کی سطح سے علیٰ زاویہ قائمہ لی گئی ہوں امتحان کیا جائے تو یہ سات تہوں پر مشتمل پائی جاتی ہیں جن کے نام اندر سے باہر کی طرف یہ ہیں۔

(۱) بصری طبقہ	(stratum opticum)
(۲) عقدی تہ	(ganglionic layer)
(۳) اندرونی ضفیرہ نما تہ	(inner plexiform layer)
(۴) اندرونی نواۃ دار تہ	(inner nuclear layer)
(۵) بیرونی ضفیرہ نما تہ	(outer plexiform layer)
(۶) بیرونی نواۃ دار تہ	(outer nuclear layer)
(۷) عصاؤں اور مخروطوں کی تہ	(layer of rods and cones)

(۱) بصری طبقہ (stratum opticum) یا عصبی ریشوں کی تہ (layer of nerve fibres) بصری عصب کے ریشوں کے پھیلاؤ سے بنتی ہے۔ یہ بصری قرص کے قریب دبیزترین ہے اور حاشیہ مسنن (ora serrata) کی طرف بتدریج کم ہوتی جاتی ہے۔ جیسے کہ عصبی ریشے صلبی ورقہ غربالی (lamina cribrosa scleræ) میں سے گزرتے ہیں (صفحہ 1012) وہ اپنے لبی غلاف کھو دیتے ہیں اور آگے مشیمیہ اور شبکیہ میں سے سارے ایکسس سلنڈرس (axis cylinders) کی شکل میں بڑھتے ہیں۔ جب وہ شبکیہ کی اندرونی سطح پر پہنچتے ہیں تو وہ اس سطح پر اپنے نقطہ داخلی سے شعاعی صورت میں پھیلتے ہیں اور بنڈلوں میں جمع ہوتے ہیں جو ایک دوسرے سے ربط کر کے پیچیدہ جال بنا دیتے ہیں۔ اکثر ریشے مرکز جو (centripetal) ہوتے ہیں اور عقدی تہ کے خلیوں کے ایکسس سلنڈرز زائدوں کا تسلسل ہیں لیکن چند ریشے مرکز گریز (centrifugal) ہوتے ہیں۔ یہ بھیجے میں شروع ہوتے ہیں اور شبکیہ کی اندرونی ضفیرہ نما اور اندرونی نواتدار تہوں میں جہاں کہ وہ ختم ہوتے ہیں شاخ در شاخ ہو کر پھیلتے ہیں۔

(۲) عقدی تہ بڑے بڑے عصبی خلیوں کی ایک ہی تہ پر مشتمل ہے بجز نقطہ زرد کے کہ جہاں کئی طبقات ہوتے ہیں۔ خلیے کسی قدر صراحی نما ہوتے ہیں۔ ہر ایک کی گول اندرونی سطح بصری تہ پر اٹکی ہوئی ہے اور اس سے ایک محوریہ (axon) نکل کر تہ میں تجاوز کر جاتا

ہے۔ مقابل کے سرے سے متعدد شجریے (dendrites) اندرونی ضفیرہ نماتہ میں پھیلتے ہیں جہاں وہ مختلف مستویوں پر چپٹے تشجّرات بناتے ہیں۔ عقدی خلیوں کی قامت میں بہت اختلاف ہوتا ہے اور چھوٹے خلیوں کے شجریے عموماً اندرونی ضفیرہ نماتہ میں داخل ہوتے ہی تشجر ہو جاتے ہیں۔ لیکن بڑے خلیوں کے شجریے اندرونی نواتدار تہ کے قریب منشعب ہوتے ہیں۔

(۳) اندرونی ضفیرہ نماتہ باریک ریشوں کے گنجان جال سے بنی ہوتی ہے جو عقدی خلیوں کے شجریوں اور اندرونی نواتدار تہ کے خلیوں کے زائدوں کے باہمی اشتباک سے بنتا ہے۔ اس جال کے اندر چند شاخدار خلیے جائے گیر ہوتے ہیں۔

(۴) اندرونی نواتدار تہ کئی ایک بہت گھسے ہوئے خلیوں سے مرکّب ہے جن کی تین قسمیں ہیں یعنی قطبینی خلیے (bipolar cells)، افقی خلیے (horizontal cells) اور بے دراز ریشہ خلیے (amacrine cells)۔

قطبینی خلیے۔ جو نہایت متعدد ہیں عصا اور مخروط کے قطبینی خلیے (rod and cone bipolar cells) میں منقسم ہیں۔ یہ شکل میں گول یا بیضوی ہیں اور ہر ایک ایک اندرونی اور ایک بیرونی زائدہ میں متجاوز ہے۔ عصائی قطبینی خلیوں کے اندرونی زائدے اندرونی ضفیرہ نماتہ میں سے گزرتے ہیں اور عقدی تہ کے اجسام خلایہ (cell bodies) کے بیرونی حصوں کے گرداگرد تشجّر ہوتے ہیں۔ اُن کے بیرونی زائدے بیرونی ضفیرہ نماتہ میں عصائی ذرّات (rod granules) کے اندرونی زائدوں کے بٹن نما سروں کے گرداگرد باریک ریشوں کے گچھوں میں ختم ہوتے ہیں۔ مخروطی قطبینی خلیوں کے اندرونی زائدے عقدی خلیوں کے شجریوں کے ساتھ مماس ہو کر اندرونی ضفیرہ نماتہ میں منشعب ہوتے ہیں۔ ان کے بیرونی زائدے بیرونی ضفیرہ نماتہ میں جاتے ہیں جہاں وہ تقسیم ہوتے ہیں اور مخروطی ذرّات (cone granules) کے اندرونی زائدوں کے پھیلے ہوئے فٹ پلیٹس (foot plates) سے تشجرات بناتے ہیں۔

افقی خلیئے اندرونی نواتدار تہ کے بیرونی حصہ میں واقع ہیں اور کسی قدر چپٹے خلوی اجسام (cell bodies) رکھتے ہیں۔ اُن کے شجریے بیرونی ضفیرہ نماتہ میں متعدد شاخوں میں تقسیم ہوتے ہیں لیکن ان کے ایکساں کچھ فاصلہ تک افقی رخ جا کر بالآخر اسی تہ میں

منشعب ہوتے ہیں۔

بے دراز ریشہ خلیئے۔ اندرونی نواتدار تہ کے اندرونی حصہ میں واقع ہیں اور یہ فرض کر کے کہ ان میں محوریہ نہیں ہوتے انھیں یہ نام دیا گیا تھا۔ اب یہ معلوم ہوا ہے کہ کم از کم بعض کے محوریہ ہوتے ہیں۔ اندرونی ضفیرہ نما تہ میں ان کے شجریوں کے وسیع انشعاب ہوتے ہیں۔

(۵) **بیرونی ضفیرہ نما تہ** اندرونی کی نسبت بہت پتلی ہوتی ہے لیکن اس کی طرح ایسے باریک ریشوں کے ایک گنجان جال پر مشتمل ہے جو افقی خلیوں کے زائدوں اور سابقہ تہ کے عصائی اور مخروطی قطبینی خلیوں کے بیرونی زائدوں سے حاصل ہوتے ہیں، اور جو عصائی ریشوں (rod fibres) کے پھیلے ہوئے سروں اور مخروطی ریشوں (cone fibres) کے شاخدار فٹ پلیٹس (foot plates) کے گرد متشجر ہوتے ہیں۔

(۶) **بیرونی نواتدار تہ**۔ اندرونی نواتدار تہ کی طرح اس میں بیضوی خلیوں کے کئی طبقات ہوتے ہیں۔ یہ دو قسم کے ہوتے ہیں یعنی عصائی ذرات اور 1022 مخروطی ذرات، مقدم الذکر جو اگلے طبقہ کے عصاؤں سے اور موخر الذکر جو اس کے مخروطوں سے جڑتے ہیں۔

عصائی ذرات بہت کثیر تعداد میں ہوتے ہیں اور تمام طبقہ بھر میں مختلف مستوی پر واقع ہیں۔ بعض حیوانوں میں وہ مخطط چلیپی کی صورت پیش کرتے ہیں۔ ہر ایک خلیہ کے دونوں سروں سے ایک باریک زائدہ متجاوز ہوتا ہے۔ بیرونی زائدہ عصاؤں اور مخروطوں کے طبقہ کی ایک عصا سے مسلسل ہے۔ اندرونی زائدہ بیرونی ضفیرہ نما تہ میں ایک پھیلے ہوئے سرے میں ختم ہوتا ہے اور اس گچھے میں جائے گیر ہے جس میں کہ عصائی قطبینی خلیوں کے بیرونی زائدے شکست ہوتے ہیں۔ اپنے ممر میں یہ بہت سی پیچیدگیاں پیش کرتا ہے۔ مخروطی ذرات جو عصائی ذرات کی نسبت تعداد میں کم ہوتے ہیں بیرونی سرحد کی غشا (membrana limitans externa) کے قریب واقع ہیں، جن میں سے وہ عصاؤں اور مخروطوں کی تہ کی مخروطوں سے مسلسل ہیں۔ ہر ایک میں ایک کرہ نما نواۃ ہوتا ہے جو اس گرینیول کو تقریباً پورا پورا پر کرتا ہے۔ ہر ایک مخروطی ذرہ کے اندرونی سرے سے ایک دبیز زائدہ بیرونی ضفیرہ نما تہ میں جاتا ہے اور وہاں جا کر ایک ہرمی پھیلاؤ یا فٹ پلیٹ میں پھیلتا ہے جس سے متعدد باریک

ریشے نکلتے ہیں جو مخروط قطبینی کے بیرونی زائدوں سے مماس ہوتے ہیں۔

(۷) عصاؤں اور مخروطوں کی تہ۔ اس طبقہ کو ترکیب دینے والے عناصر دو قسم کے ہیں **عصا** (rods) اور **مخروط** (cones)۔ مقدم الذکر موخر کی نسبت بہت کثیر ہوتے ہیں بجز نقطہ زرد میں **عصا** شکل میں استوانی تقریباً یکساں دبازت کے اور سطح سے زاویہ قائمہ پر مرتب ہیں۔ ہر ایک عصا دو قطعوں پر مشتمل ہے، ایک بیرونی اور ایک اندرونی تقریباً مساوی طول کے۔ یہ قطعے ایک دوسرے سے بہ اعتبار انعطاف کے اور بلحاظ سلوک کے جو کہ متعاملین توشیہ کی طرف ان سے ظہور میں آتا ہے، اختلاف رکھتے ہیں۔ اندرونی قطعہ کا توشیہ کارمین (carmine) آوڈین وغیرہ سے ہوتا ہے بیرونی قطعہ کا توشیہ ان متعاملوں سے نہیں ہوتا لیکن آسمک ایسڈ سے زردی مائل بھورا رنگ اختیار کر لیتا ہے۔ بیرونی قطعہ پر عرضی خطوط کے نشان ہوتے ہیں اور یہ کئی ایک پتلی اور تہ بر تہ قرصوں میں مائل بہ شکست معلوم ہوتا ہے۔ اس پر خفیف سے طولانی نشان بھی ظاہر ہیں، اندرونی قطعہ کا اندرونی حصہ مبہم طور پر ذرّاتی (granular) ہے، بیرونی حصہ باریک اور غایت درجہ کے انعطافی ریشوں سے مرکب ہونے کے باعث طولاً مخطط ہے۔ ارغوان بصارت یا رہوڈاپسین صرف عصاؤں کے بیرونی قطعوں میں پایا جاتا ہے۔

مخروط مخروطی ہیں اور ان کے چوڑے سرے بیرونی سرحدی غشاء پر اس طرح ٹکے ہوئے ہیں کہ نوکدار سروں کا رخ مشیمیہ کی طرف ہوتا ہے، عصاؤں کی طرح ہر ایک دو قطعوں سے مرکب ہے بیرونی اور اندرونی، بیرونی قطعہ ایک چھوٹا مخروطی زائدہ ہے جس پر ایک عصاء کے بیرونی قطعہ کی طرح عرضی خطوط نظر آتے ہیں۔ اندرونی قطعہ ساخت میں عصاء کے اندرونی قطعہ سے مشابہ ہے اور ایک بیرونی مخطط اور اندرونی ذرّاتی (granular) حصہ پیش کرتا ہے، لیکن صراحی نما ہونے کی وجہ سے قامت و شکل میں مختلف ہے۔ دونوں حصوں کے خواص نظری عصاؤں کے حصوں کے خواص سے مماثل ہیں۔

شبکیہ کا سہارا دینے والا ڈھانچہ۔ شبکیہ کے عصبی طبقات ایک سہارا دینے والے ڈھانچہ سے باہم مربوط ہیں جو مُلر کے معلاقی ریشوں (sustentacular fibres

of Muller) سے بنتا ہے (تصویر 985) - یہ ریشے تمام اعصابی تہوں میں سے
1023 گزرتے ہیں بجز عصاؤں اور مخروطوں کی تہ کے۔ ہر ایک ریشہ شبکیہ کے اندرونی طرف
ایک پھیلے ہوئے اور اکثر دوشاخہ قاعدہ کے طور پر شروع ہوتا ہے کہ جس میں بعض اوقات
ایک کرہ نما جسم جو ہیمے ٹاکسلین سے گہرا رنگ لیتا ہے پایا جاتا ہے۔ متصلہ ریشوں کے
قاعدوں کے کنارے ملکر اندرونی سرحدی غشاء (membrana limitans
interna) بناتے ہیں۔ جیسے کہ سہارا دینے والے ریشے طبقہ بصری اور عقدی تہ میں
سے گذرتے ہیں، ان میں سے چند جانبی شاخیں نکلتی ہیں۔ اندرونی نواندار تہ قطبینی خلیوں
کے سہارے کیلئے ان میں سے متعدد جانبی زائدے نکلتے ہیں لیکن بیرونی نواندار تہ
میں وہ ایک جال بناتے ہیں۔ اور متحد ہو کر عصاؤں اور مخروطوں کے قاعدوں پر
بیرونی سرحدی غشاء بناتے ہیں۔ اندرونی نواندار تہ کے لول پر ہر ایک معلاقی ریشوں
میں ایک صاف بیضوی نواۃ پایا جاتا ہے۔

زرد نقطہ اور مرکزی نقرہ کی ساخت - مرکزی نقرہ (fovea centralis) پر کوئی عصائیں نہیں ہوتیں اور مخروطیں بہ مقابلہ شبکیہ کے دیگر حصوں کے زیادہ لمبی اور پتلی ہوتی ہیں۔ نقرہ کے حاشیہ پر عصبی ریشوں کی تہ معدوم ہو جاتی ہے، اور شبکیہ کی دوسری تہیں بہت باریک پڑ جاتی ہیں۔ لونی خلیّے (pigment cells) بڑے بڑے اور نہایت واضح ہوتے ہیں۔ نقرہ کے محیط پر شبکیہ جلد جلد دبازت میں بڑھ جاتا ہے، جس سے کہ زرد نقطہ کا یہ حصہ شبکیہ کے کسی دوسرے حصہ کی نسبت زیادہ گہرائی رکھتا ہے۔ اس اضافۂ دبازت میں تمام تہیں شریک ہوتی ہیں لیکن بالخصوص عقدی تہ جس میں خلیّے چھ سے آٹھ تک گہرے ہیں۔ میکیولا کا زرد رنگ عصاؤں اور مخروطوں کے ماسوا تمام تہوں کو آلودہ کرتا ہوا معلوم ہوتا ہے۔ میکولا کے مرکز کی طرف یہ رنگ نہایت گہرا ہوتا ہے اور لونی خلیّوں کی وجہ سے نہیں بلکہ صرف اجزائے ترکیبی کے توشیہ کا نتیجہ معلوم ہوتا ہے۔

حاشیۂ مسنن (ora serrata) پر شبکیہ کی عصبی تہیں یکایک ختم ہو جاتی ہیں اور شبکیہ آگے کی طرف استوانی خلیوں کی ایک اکیلی تہ کی شکل میں لونی طبقہ (pigmented layer) کے برابر بڑھ گیا ہے۔ اس دوہری تہ کو ہدبی شبکی جزو

(pars ciliaris retinæ) کہا جاتا ہے اور اس کا تعاقب ہدبی زائدوں کے آگے کی طرف قزحیہ کی پشت تک ہو سکتا ہے، جہاں پر یہ قزحی شبکی جزو (pars iridica retinæ) یا عنبیہ کے نام سے موسوم ہے۔ (صفحہ 1019)۔

مرکزی شبکی شریان (the arteria centralis retinæ) (تصویر 982)

اور اس کی ہمراہی ورید عصب بصری کی زیرین اور وسطانی سطح کو چھیدتی ہیں اور قرص بصری کے مرکز پر آنکھ کے ڈھیلے میں داخل ہوتی ہیں۔ شریان فوراً دو شاخی تقسیم سے ایک بالائی اور ایک زیرین شاخ میں منقسم ہوتی ہے اور ان میں سے ہر ایک پھر ایک وسطانی یا انفی اور جانبی یا صدغی (temporal) برانچ میں تقسیم ہوتی ہے جو پہلے ہایالائیڈ ممبرین (شفاف جھلی) اور عصبی تہ کے درمیان جاتی ہیں، لیکن جلد ہی متاخرالذکر میں داخل ہو کر جوڑا جوڑا شاخوں میں تقسیم ہوتی ہوئی آگے بڑھتی ہیں۔ ان شاخوں سے ایک باریک شعریہ ضفیرہ نکلتا ہے۔ جو اندرونی نواتدار تہ سے آگے نہیں بڑھتا۔ میکولا میں دو چھوٹی چھوٹی شاخیں (سپیریر اور انفیریر میکولر آرٹریز) صدغی شاخوں سے اور چھوٹے چھوٹے شاخچے براہ راست مرکزی شاخوں سے موصول ہوتی ہیں، مگر یہ مرکزی نقرہ تک جس میں کہ عروق دمویہ نہیں ہوتے ہیں، نہیں جاتیں۔ مرکزی شبکی شریان کی شاخیں ایک دوسری سے تفمم نہیں کرتیں، بالفاظ دیگر وہ انتہائی شریانیں ہیں جن میں ایک چھوٹی سی عرق آرٹریا ہائیلائیڈیا (the arteria hyaloidea) مرکزی شبکی شریان کے تسلسل کے طور پر رطوبت زجاجیہ (vitreous humour) میں سے ہوتی ہوئی آگے کیسۂ عدسہ (capsule of the lens) کی پچھلی سطح تک بڑھتی ہے۔

آنکھ کے وسائط انعطافی

(THE REFRACTING MEDIA OF THE EYE)

آنکھ کے انعطافی واسطے آبی رطوبت (aqueous humour)، جسم زجاجی (vitreous body)، اور قلمی عدسہ (crystalline lens) ہیں۔

(۱) آبی رطوبت (AQUEOUS HUMOUR)

آبی رطوبت آنکھ کے ڈھیلے کے مقدم اور موخر کوشکوں کو معمور کرتی ہے۔ (تصویر 972)۔ مقدار میں کم اور تعامل میں قلوی ہوتی ہے اور بالخصوص سوڈیم کلورائڈ کا ایک ممتذق آبی محلول ہے۔ اس کا افراز ہدبی زائدوں سے کوشک موخر میں ہوتا ہے اور کوشک مقدم کے زاویہ تقطیر سے قزحیہ کے زاویہ کی فضاؤں جنھیں فانتانہ کی فضائیں بھی کہتے ہیں اور صلبی وریدی جوف جس کا دوسرا نام شلم کی کنال ہے، کے ذریعے یہ اگلے ہدبی وریدوں میں جا گرتا ہے۔

(۲) جسم زجاجیہ (VITREOUS BODY)

جسم زجاجیہ (تصویر 972) آنکھ کے ڈھیلے کے تقریباً چار پانچویں حصہ پر متصرف ہے۔ یہ شبکیہ کے انقعار کو معمور کرتا ہے اور سامنے کی طرف ایک انقعارِ عمیق جسے زج نما حفرہ (hyaloid fossa) کہتے ہیں، استقرار عدسہ کے لئے بناتا ہوا، مجوّف ہو گیا ہے۔ یہ شفاف ہے اور رقیق فالودہ کا قوام رکھتا ہے۔ یہ ایک باریک شفاف غشا میں محصور ہے جسے زج نما غشا (hyaloid membrane) کہتے ہیں۔ ہینوور (Hanover) نے یہ فرض کیا ہے کہ زج نما غشا کی سطح سے متعدد باریک پتر نیم قطری طریق پر اندر کی طرف متجاوز ہوتے ہیں، اور اس طرح کی فضائیں پیدا کرتے ہیں جن میں فالودہ مظروف ہے۔ بالغ اشخاص میں تازہ حالت میں غائر خردبینی امتحان کے بعد بھی یہ پترے تمیز نہیں کئے جا سکتے، لیکن کمزور کرومک ایسڈ میں سختیائی ہوئی تجہیزات میں جسم زجاجیہ کے اطراف پر ایک بیّن پتر اداری (lamellation) کا امتیاز ممکن ہے۔ بصری عصب کے مدخل سے جسم زجاجیہ میں سے آنے کی طرف لنز کی پچھلی سطح تک جاتی ہوئی زج نما قنال ہے جو لمف سے پُر اور زج نما غشا کے تجاور سے

استر کردہ ہے۔ مضغہ کے جسم زجاجیہ میں زج نما شریان شبکیہ کی مرکزی شریان سے نکل کر اس کنال میں سے گزرتی ہوئی لنز کی پشت تک جاتی تھی۔

جسم زجاجیہ ۹۸ء۶ فیصدی پانی، بعض املحہ اور ذرا سے پروٹین سے مرکب ہے۔

زج نما غشا جسم زجاجیہ کو ملفوف کرتا ہے۔ حاشیہ مسنن کے آگے کا حصہ نیم قطری ریشوں کے اضافہ سے دبیز ہو گیا ہے اور ہدبی منطقہ صغیر (zonula ciliaris) **ذِنّ کا منطقہ صغیر** (zonule of Zinn) کے نام سے موسوم ہے۔ یہاں پر یہ نیم قطری طور پر مرتّب مجوفوں کا ایک سلسلہ پیش کرتا ہے جن میں ہدبی زائدے جاگزیں ہیں اور جن سے وہ چسپاں رہتے ہیں، جیسا کہ اس واقعہ سے ظاہر ہے کہ جب ان کو علیحدہ کیا جاتا ہے تو اُن کا کچھ لون منطقہ صغیر سے لگا رہ جاتا ہے۔ ہدبی منطقہ صغیر دو تہوں میں شکست ہوتا ہے جن میں سے ایک باریک ہے اور جسم زجاجیہ کے زج نما حفرہ کا استر کرتی ہے۔ دوسری جسے **عدسہ کا معالیقی رباط** کہتے ہیں زیادہ دبیز ہے جسم ہدبی پر سے گزر کر کیسۂ عدسہ سے اس کے خط استوا کے تھوڑی دور آگے چسپاں ہوتی ہے۔ منتشر اور نازک ریشے بھی خط استوا کے خطہ کو چسپاں ہوتے ہیں۔ یہ رباط عدسہ کو اُس کے مقام پر رکھتا ہے اور ہدبیہ عضلہ کے نصف النہاری ریشوں کے انقباض سے ڈھیلا ہو جاتا ہے جس سے عدسہ کو زیادہ محدّب ہونے کا موقعہ ملتا ہے۔ معالیقی رباط کے پیچھے ایک تھیلی دار قنال ہے جسے **منطقہ صغیر والی فضاء** (spatia zonularia) یا **پے ٹٹ کا قنال** (canal of Petit) کہتے ہیں جو عدسہ کے خطِ استوا کو گھیرتی ہے۔ یہ معالیقی رباط کے نیچے سے ایک باریک پھکنی کے ذریعہ ہوا بھرنے سے پھلایا جا سکتا ہے۔

جسم زجاجیہ میں کوئی عروق دمویہ داخل نہیں ہوتے، پس اس کی پرورش شبکیہ اور ہدبی زائدوں کے عروق سے جو اس کے بیرونی طرف واقع ہیں ہوتی ہے۔

(۳) قلمی عدسہ (CRYSTALLINE LENS)

قلمی عدسہ (تصویر (972) اپنے غلاف میں محصور قزحیہ کے پیچھے ہی

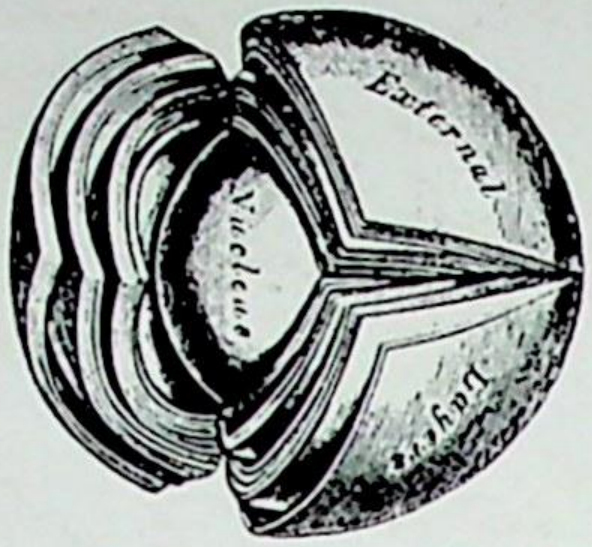
External
Nucleus
Layers

Fig. 986.—The crystalline lens, hardened and divided. (Enlarged.)

Fig. 987.—A diagram showing the direction and arrangement of the radiating lines on the fœtal lens. A. On the front. B. On the back.



Fig. 988.—Profile views of the lens at different periods of life.

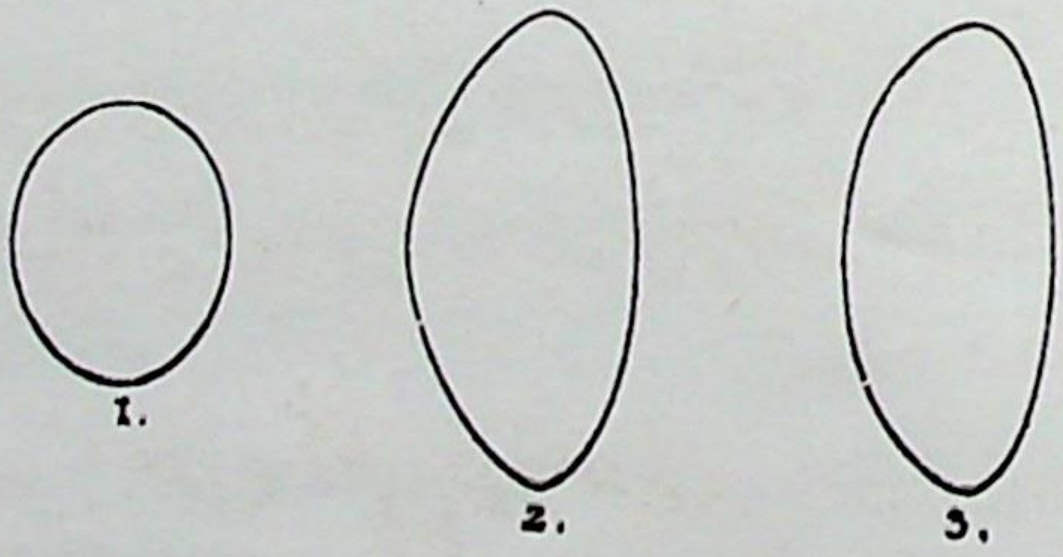

1. In the fœtus, — 2. In adult life. 3 In old age.

جسم زجاجیہ کے سامنے واقع ہے اور ہدبی زائدوں سے گھرا ہوا ہے جو قدرے اس کے حاشیہ پر دراز ہوتے ہیں۔

عدسہ کا کیسہ ایک شفّاف بلا ساخت کا غشاء ہے جو عدسہ کو یکجہتی سے محصور کرتا ہے اور پیچھے کی نسبت سامنے زیادہ دبیز ہے۔ یہ شکستنی (brittle) لیکن نہایت لچکدار ہے۔ اور جب توڑا جاتا ہے تو اس کے کنارے اس طرح لپیٹ در لپیٹ ہو جاتے ہیں کہ بیرونی سطح سب سے اندر چلی جاتی ہے۔ لنز پچھلی طرف زج نما حفرہ میں جسم زجاجیہ کے سامنے کے حصہ پر رہتا ہے۔ سامنے یہ قزحیہ کے آزاد کنارہ سے مماس ہے لیکن محیط پر اس سے ہٹا رہتا ہے اور اس طرح آنکھ کا کوشک موخر بناتا ہے۔ یہ اپنے مقام پر بالخصوص معلق رباط کی وجہ سے ٹھہرا ہوا ہے جس کا ذکر کہ پہلے کیا گیا ہے۔

لنز ایک شفّاف محدّب السطحین جسم ہے۔ اس کی اگلی سطح کا انحداب پچھلی کی نسبت کم ہوتا ہے۔ ان سطحوں کے مرکزی نقطوں کو بالترتیب اگلے اور پچھلے قطبوں (anterior & posterior poles) کے نام سے موسوم کیا جاتا ہے۔ دونوں قطبوں کے ملانیوالے خط سے عدسہ کا محور (axis) بنتا ہے لیکن حاشیہ کا محیط خط استوا (equator) کے نام سے موسوم ہے۔

ساخت۔ عدسہ ایک ملائم قشری مادہ (cortical substance) اور ایک مضبوط مرکزی حصہ معروف بہ نواتہ سے مرکّب ہے (تصویر 986)۔ ہلکے ہلکے درزی خطوط (عدسی نیم قطر: radii lentis) قطبوں سے خط استوا کی طرف نیم قطری صورت میں جاتے ہیں۔ بالغ اشخاص میں یہ خطوط چھ یا زائد ہو سکتے ہیں لیکن جنین میں تو صرف تین ہی ہوتے ہیں اور Y کی شکل میں ۱۲۰ درجہ کے زاویہ پر ایک دوسرے سے متباعد ہوتے ہیں۔[ل۵] اگلی سطح پر شکل Y سیدھی ہے (تصویر 987, B)۔ پچھلی سطح پر Y الٹی ہے (تصویر 987, A.)

[ل۵] ملاحظہ ہو ایک مقالہ "چشم زندہ کی تشریح بر بناء انکشاف بذریعہ گلسٹرینڈ سلٹ لیمپ (slit lamp)" مصنفہ ایڈا سی مین (Ida C. Mann) (رسالہ تشریح جلد ۱۰۹ صفحہ ۱۵۵)

یہ خطوط ان حواجز کے آزاد کناروں سے مطابق ہیں جو ایک نقلما (amorphous)
مادہ سے مرکب ہیں جو جرم عدسہ میں غرق ہیں۔ جب عدسہ سختیا یا
گیا ہو تو یہ ایسے طبقات کے ایک سلسلہ پر مشتمل نظر آتا ہے جو ہم مرکز طور پر مرتب ہوں۔
اور جن میں سے ہر ایک طبقہ حواجز مذکور پر شکست ہو جاتا ہو۔ ہر ایک طبقہ کئی ایک
فیتہ نما عدسی ریشوں سے بنا ہوا ہے جن کے کنارے کم و بیش دندانہ دار ہیں (یہ دندانے گرد و
نواح کے ریشوں کے دندانوں میں بیٹھتے ہیں) لیکن ریشوں کے سرے حواجز پر ہم نشین
ہوتے ہیں (come in apposition)' ریشے اگلی سطح کے حواجز سے پچھلی سطح کے حواجز تک 1025
ایک مقوس طریق میں جاتے ہیں کوئی ریشے ایک قطب سے دوسرے قطب تک نہیں جاتے۔
وہ اس طرح مرتب ہیں کہ وہ جو عدسہ کی ایک سطح پر قطب کے قریب شروع ہوتے ہیں وہ دوسری
سطح پر مستوی کے اطرافی سرے کے قریب ختم ہوتے ہیں اور العکس بالعکس۔ عدسہ کی بیرونی
تہوں کے ریشے نواۃ دار ہیں اور مجموعاً ایک نواتی طبقہ بناتے ہیں جو خط استوا کے قریب کی
طرف نہایت واضح ہے۔ عدسہ کی اگلی سطح ایک شفاف نواۃ دار اور استوانی سرحلمہ کی تہ سے
ڈھکی ہوئی ہے۔ خط استوا پر خلیے لمبوترے ہو جاتے ہیں اور عدسی ریشوں میں انکی تدریجی
تبدیلی کا پتہ لگایا جا سکتا ہے (تصویر 989)۔

جنین میں عدسہ تقریباً گردی ہوتا ہے اور خفیف سرخی مائل رنگ رکھتا ہے۔ یہ ملائم ہوتا ہے اور ذرا سے دباؤ کے ساتھ بآسانی ٹوٹ جاتا ہے۔ مرکزی شبکی شریان سے ایک چھوٹی سی شاخ (زجاج نما شریان = arteria hyaloidea) جسم زجاجیہ میں سے ہوتی ہوئی آگے کیسۂ عدسہ کے پچھلے حصہ تک جاتی ہے جہاں اس کی شاخیں ایک ضفیری الشکل جال بناتی ہوئی نیم قطری صورت پر پھیلتی ہیں۔ یہ جال کیسہ کی پچھلی سطح کو ڈھانکتا ہے اور کیسہ کے حاشیہ کے گرداگرد غشاء پتلی (pupillary membrane) اور قزحیہ کے عروق سے مسلسل ہے۔ بالغ اشخاص میں عدسہ بیرنگ، شفاف، بنوٹ میں مضبوط اور عروق سے مبرا ہوتا ہے۔ بڑھاپے میں یہ دونوں سطحوں پر چپٹا ذرا غیر شفاف اور عنبری رنگ ہو جاتا ہے اور اس کی کثافت بڑھ جاتی ہے (تصویر 988)۔

عروق و اعصاب:۔ آنکھ کے ڈھیلے کی شریانیں طویل، قصیر اور مقدم ہدبی شرائین، اور مرکزی شبکی شریان ہیں انکا بیان پہلے ہو چکا ہے (صفحہ 1018)۔

ہدبی وریدیں مشیمیہ کی بیرونی سطح پر دکھائی دیتی ہیں اور اپنی ترتیب کی وجہ سے وینی وارٹیکوزی کہلاتی ہیں۔ یہ چار یا پانچ مساوی فاصلہ کے تنوں میں متقارب ہوتی ہیں جو صلبی قرنی اتصال اور بصری مسام (porus opticus) کے مابین صلبیہ کو چھیدتے ہیں وریدوں کا ایک اور گروہ اگلی ہدبی شریانوں کے ہمراہ ہوتا ہے، یہ تمام وریدیں عینی وریدوں میں کھلتی ہیں۔

ہدبی اعصاب انفی ہدبی عصب اور ہدبی عقدہ سے آتے ہیں۔

تشریح اطلاقی:۔ سرجری کے نقطۂ نگاہ سے قرنیہ کو تین تہوں پر مشتمل متصور کیا جا سکتا ہے (۱) ایک بیرونی سرحلمی تہ جس کی نمو برون آدمہ سے ہوتی ہے اور جو باقی جسم کی سرحلمی پوشش سے مسلسل ہے، چنانچہ اس کے ضرر بر جلد کے ضررات سے مشابہ ہیں۔ (۲) قرنیہ پراپر جو میان آدمہ سے محصول ہے اور اپنے امراض میں جسم کی ریشہ دار عروقی ساختوں سے وابستہ ہے۔ (۳) پچھلا لچکدار ورقہ اپنے درحلمہ سمیت بھی میان آدمہ سے محصول ہے اور ایک غشاء مصلی کے خواص رکھتا ہے، چنانچہ اس کی سوزش جسم کے مصلی اور زلابی (synovial) اغشیہ کی سوزش سے مشابہ ہے۔

قرنیہ میں بجز اس کے اطراف کے کہ جہاں پر متعدد باریک حلقے جو اگلے ہدبی شریانوں سے حاصل ہوتے ہیں اور اس کی اگلی سطح پر دکھائے جا سکتے ہیں، عروق دمویہ نہیں ہوتے۔ باقی قرنیہ کا نشو اس لمف سے ہوتا ہے جو قرنیہ کے زاویہ کی فضاؤں میں سے قرنیہ کے جرم خاص اور اس کی پچھلی تہ میں پہنچتا ہے۔ قرنیہ میں بلاواسطہ دموی رسد کا یہ فقدان سئی الخراج (cachaetic) اور سئی التغذیہ اشخاص میں اس کو متحملِ سوزش کر دیتا ہے۔ روہے کے مریضوں میں کارنیا کا ایک خاص مرض ہوتا ہے جسے پے نس (pannus) کہتے ہیں، جس میں قرنیہ کی اگلی تہیں عروق دار ہو جاتی ہیں اور اس پر عروق دمویہ کا وافر جال دیکھنے میں آتا ہے اور بین رخنگی التہاب قرنیہ (interstitial keratitis) میں قرنیہ کے اندر نئی عروق پھیلتی ہیں جو اسے گلابی رنگ بخشتی ہیں جس پر "سامن پیچ" (salmon patch) کی اصطلاح کا اطلاق کیا جاتا ہے۔

گلاکوما (glaucoma) کے مریضوں میں ہدبی اعصاب جیسے ہی مشیمیہ اور صلبیہ کے مابین گذرتے ہیں تو اُن پر دباؤ پڑنا ممکن ہے جس سے قرنیہ عدیم الحس ہوجاتا ہے۔

صلبیہ میں بہت کم عروقِ دمویہ اور اعصاب ہیں۔ جیسے کہ عروق دمویہ قرنیہ کے حاشیہ پر پہنچتے ہیں تو اُن کی ترتیب خاص ہوجاتی ہے۔ بعض شاخیں صلبیہ میں سے ہدبی جسم میں جاتی ہیں، بعض دوسری شاخیں اوپری ہوجاتی ہیں اور برصلبی بافت (episcleral tissue) میں رہتی ہیں اور قرنیہ کے حاشیہ سے تھوڑی دور پیچھے ایک دوسری سے تفمم کرکے قوسیں بناتی ہیں۔ ان قوسوں سے متعدد سیدھی عروق نکلتی ہیں جو آگے قرنیہ تک جاتی ہیں اور اس کا ضفیرۂ حاشیہ (marginal plexus) بناتی ہیں۔ صلبیہ اور برصلبی بافت کی سوزش میں یہ عروق نمایاں ہوجاتی ہیں اور سیدھی عروق کا جو قرنیہ کے حاشیہ سے نیم قطری شکل میں پھیلتی ہیں ایک گلابی منطقہ بناتی ہیں جو ہدبی اشراب کا منطقہ (zone of ciliary injection) کے نام سے موسوم ہے۔ قزحیہ اور ہدبی جسم کی سوزش میں یہ منطقہ موجود ہوتا ہے کیونکہ جب یہ ساختیں ملتہب ہوتی ہیں تو صلبیہ فوراً اس میں مبتلا ہوجاتی ہے۔ لیکن قرنیہ کے التہاب میں صلبیہ شاذ ہی زیادہ متاثر ہوتا ہے۔ اگرچہ دونوں ازروئے ساخت مسلسل ہیں۔ یہ اس امر کا نتیجہ معلوم ہوتا ہے کہ قرنیہ کا ماخذ تغذیہ صلبیہ سے مختلف ہوتا ہے۔ ملتحمہ کی دریدگی (laceration) کے بغیر صلبیہ کا تمزق (rupture) ممکن ہے اور تمزق عموماً قرنیہ کے حاشیہ کے قریب واقع ہوتا ہے۔ یہ متصلہ حصوں کی ضررات (مشیمیہ، شبکیہ، قزحیہ یا معلق رباط کی دریدگی) کے ساتھ مشترک ہوسکتا ہے اور ایسی صورت میں اکثر اس کے ساتھ کوشک ہی مقدم جریانِ خون واقع ہوتا ہے جو ضرر کی ماہیت کو تبلاتا ہے۔ بعض صورتوں میں عدسہ صلبیہ کی درید (rent) میں سے باہر نکل پڑا ہے۔ صلبیہ کے زخم ہمیشہ خطرناک ہوتے ہیں اور اکثر ان کے بعد التہاب (inflammation)، تقیح (supuration) اور مشارکی التہاب چشم (sympathetic opthalima) ہوجاتا ہے۔

مشیمیہ کے افعال میں سے ایک شبکیہ کی تغذیہ رسانی ہے اور ہدبی جسم اور قزحیہ تک عروق و اعصاب لیجاتا ہے۔ اسلئے مشیمیہ کے التہاب کے بعد شبکیہ کے

FIG. 989.—A section through the margin of the lens, showing the transition of the columnar epithelium into the lens-fibres. (Babuchin.)

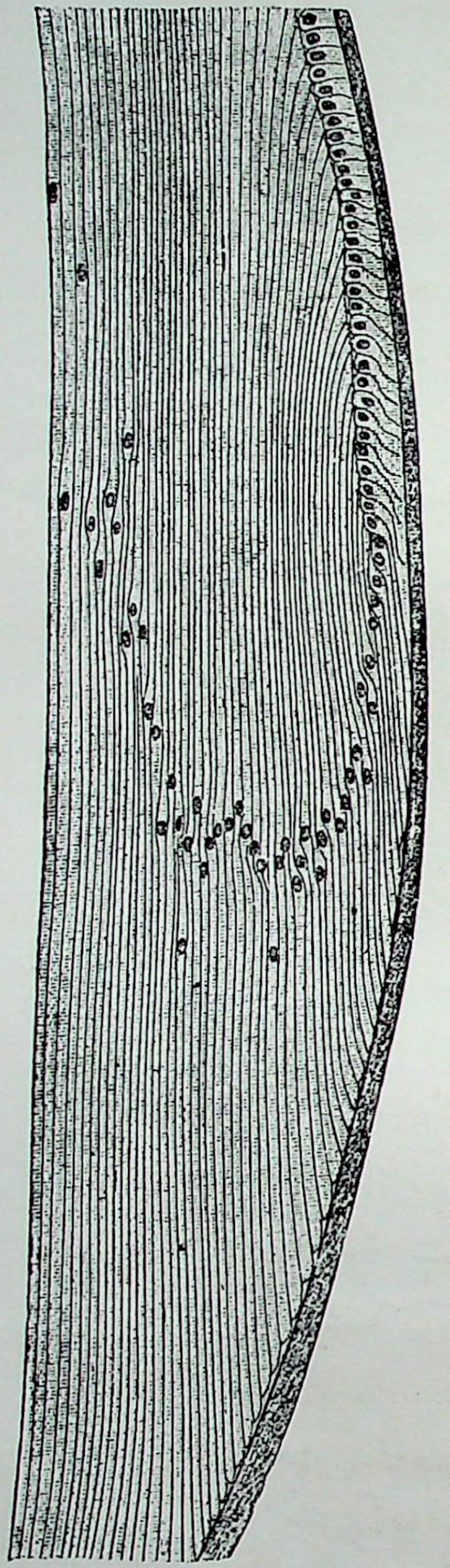

FIG. 990.—A sagittal section through the right orbital cavity.

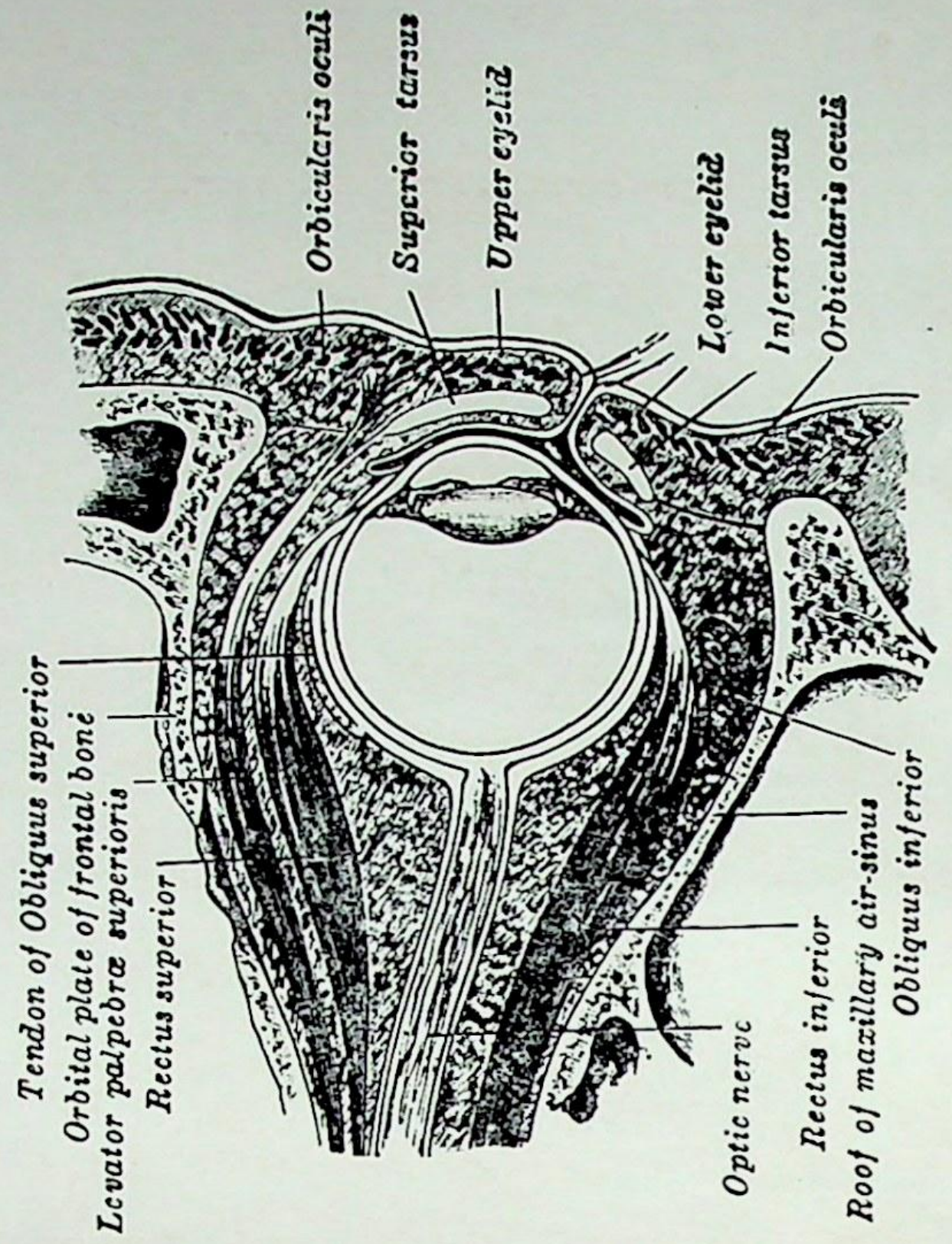
Orbicularis oculi
Superior tarsus
Upper eyelid
Lower eyelid
Inferior tarsus
Orbicularis oculi
Tendon of Obliquus superior
Orbital plate of frontal bone
Levator palpebræ superioris
Rectus superior
Optic nerve
Rectus inferior
Roof of maxillary air-sinus
Obliquus inferior

FIG. 991.—A diagram of the Levator palpebræ superioris, showing its connexions. (*From Whitnall's "Anatomy of the human orbit"*; Oxford Medical Publications.)

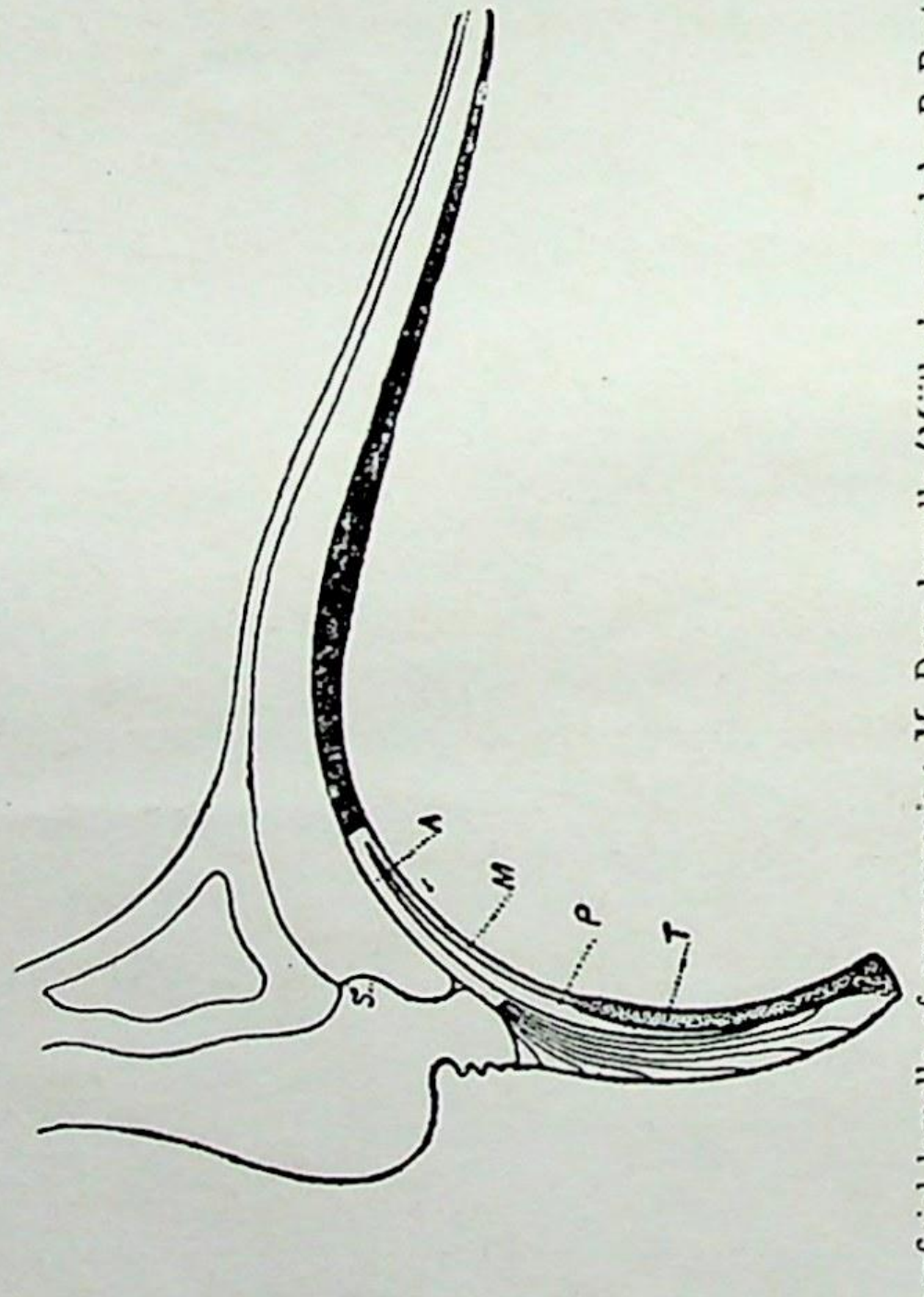

A, Superficial lamella of aponeurosis; *M*, Deep lamella (Müller's muscle); *P*, Pretarsal space; *T*, Tarsus, *S*, Orbital septum.

تغذیہ میں خطرناک فتور واقع ہوتا ہے اور بصارت میں ابتدا ہی سے خلل لازم آتا ہے۔ اس کے امراض ان مرضوں سے جن کا اثر جملہ جلد میں ہوتا ہے، بہت مماثلت رکھتے ہیں۔ اور یہ اُن مقامات میں سے ایک ہے جن سے ملاناٹک سارکوما (melanotic sarcoma) کی بالیدگی ہوتی ہے، یہ رسولیاں اپنے خلیوں میں لون کی ایک بڑی مقدار رکھتی ہیں اور صرف انھیں مقامات میں اِن کا آغاز ہوتا ہے کہ جہاں لون طبعاً موجود ہو۔

قزحیہ کا جزوی یا کلی فقدان بطور ایک خلقی حالت کے بھی ممکن ہے اور بعض صورتوں میں اگرچہ ایسا شاذ ہوتا ہے، غشاء پتلی کا بحال رہنا بھی ممکن ہے۔ مکرر آں کہ قزحیہ ایک محل نشوہ بھی ہو سکتا ہے جو کولابوما (coloboma) کے نام سے موسوم ہے اور جو ایک کمی (deficiency) یا درز ہے جو متعدد حالتوں میں صاف طور پر نمو کے موقوف ہونے کا نتیجہ ہے۔ ایسی صورتوں میں درز نیچے کے رخوں پر پائی جاتی ہے اور پتلی سے سیدھی نیچے کی طرف پھیلتی ہے اور بسا اوقات یہ فصل مشیمیہ میں سے بصری سام تک پھیلتا ہے۔ قزحیہ کے زخم بالخصوص اگر ہدبی جسم کے ضرر سے اشتراک رکھتے ہوں تو خطرناک نتائج رونما ہوتے ہیں، اگر متعفن مادہ (septic matter) داخل ہو جائے۔ اور ریمی التہاب (suppurative inflammation) پیدا ہو تو بینائی کلیتہً ضائع ہو سکتی ہے اور جو شاید اس سے زیادہ اہم ہے کہ اسی قسم کے التہابی تغیّرات صحیح و سالم آنکھ میں بھی پیدا ہو سکتے ہیں۔ قزحیہ کو عروق دمویہ اور اعصاب کی کثیر رسد پہنچتی ہے اور اس میں بہت میلانِ سوزش پایا جاتا ہے جب اس میں سوزش ہوتی ہے تو اس گہرے تعلق کی وجہ سے جو قزحیہ اور مشیمیہ کے عروق کے مابین قائم ہے سوزش میں متاءخر الذکر پردہ کے اشتراک کا بہت احتمال ہوتا ہے۔ قزحیہ سر حلمہ سے ڈھکا ہوا ہے اور خواص میں غشاءِ مصلی کا شریک ہے اور ان ساختوں کی طرح ملتہب ہو کر ارتشاح تکوینی (plastic exudation) اور انضمامات (adhesions) پیدا کرتا ہے یا تو آگے قرنیہ سے (موسوم بہ synechia anterior) یا پیچھے کیسۂ عدسہ سے (موسوم بہ synechia posterior) التہاب قزحیہ (iritis) میں عدسہ بھی مبتلا ہو سکتا ہے اور ثانوی موتیا (secondary cataract) کی حالت

پیدا ہو سکتی ہے ۔

شبکیہ بجز طبقہ لونیہ (pigment layer) اور اپنے عروق کے کامل طور پر شفاف ہوتا ہے۔ التہابِ شبکیہ (retinitis) میں اس کی ساخت کم و بیش گہری غیر شفاف ہو جاتی ہے اور بسا اوقات اس کے جرم میں تفطیع (extravasation) خون ہوتی ہے۔ بلا سوزش کسی دموی عرق کے پھٹنے سے شبکیہ میں جریان خون بھی ممکن ہے۔ اس کے اور مشیمیہ کے درمیان انصباب مصل (effusion of serum) سے یا گوئے چشم پر ضرب لگنے سے شبکیہ کا علیٰحدہ ہو جانا ممکن ہے۔ لیکن مترقی قریب نظری (progressive myopia) میں بغیر کسی ظاہر سبب کے شبکیہ کا جدا ہو جانا ممکن ہے۔ گلایوما (glioma) جو ایک قسم کا سارکوما (sarcoma) ہے کبھی کبھی شبکیہ میں پایا جاتا ہے۔

عدسہ کی ساخت میں عروقِ دمویہ، اعصاب یا توصیلی بافت نہیں ہوتے اور لہٰذا وہ اُن مرضی تغیرات کا مورد نہیں ہے کہ جن کا احتمال ان بافتوں میں ہوتا ہے کہ جن میں یہ ساختیں پائی جاتی ہیں۔ ضرب، تغیراتِ شیخوخی یا سوئے تغذیہ کی وجہ سے غیر شفافیتوں (opacities) کا پیدا ہونا ممکن ہے۔ ان غیر شفافیتوں سے موتیا (cataract) پیدا ہوتا ہے جس کی شیخوخی قسم نہایت عام ہے۔ یہ قسمیں عدسہ کے اس حصہ کے اعتبار سے کہ جس میں غیر شفافیّت کا آغاز ہو مختلف ہیں چنانچہ نواتدار، قشری، پرت دار (lamellar)، اگلی اور پچھلی قطبی میں ان کی جماعت بندی کی گئی ہے۔ شیخوخی تغیرات کا وقوع عدسہ میں ممکن ہے جن سے اس کی لچک میں نقص آجاتا ہے، اور بمقابلہ جوانی کے یہ زیادہ سخت ہو جاتا ہے جس سے کہ یہ بصارت قرنیہ کی ضروریات کے مناسبِ حال اپنے انحنا کو بدلنے کی طاقت کو زائل کر دیتا ہے، یہ حالت پرس بایوپیا (presbyopia) کے نام سے موسوم ہے۔ گوئے چشم پر ضربات رسید ہونے سے عدسہ کا انخلاع و انتقال مکانی اور نوافزائشوں کے دباؤ سے یا انضمامات سے اس کے گرد و نواح کی ساختوں کے ساتھ اس کے تعلقات کا تبدل ہونا ممکن ہے۔

آنکھ کے دو خاص خطّے ہیں جو بالخصوص قابلِ توجہ ہیں، ان میں سے ایک ”زاویۂ تقطیر“ (filtration angle) کے نام سے مشہور ہے اور دوسرا خطرناک ”رقبہ“

(dangerous area) کے نام سے۔ زاویۂ تقطیر قرنیہ کے گرد کا منطقہ (circum-corneal zone) ہے جو قزحیہ کے سامنے ہی واقع ہے۔ یہاں قزحیہ کے زاویہ کی فضائیں واقع ہیں جو صلبی وریدی جوف سے کہ جس کے ذریعے آنکھ سے بالخصوص سیال کا ٹرانسوڈیشن (transudation) ہونا تسلیم کیا گیا ہے، ربط رکھتی ہیں۔ اگر اس ٹرانسوڈیشن میں کوئی رکاوٹ واقع ہو تو بین چشمی تناؤ (intraocular tension) کی زیادتی واقع ہوتی ہے اور مرض جو گلاکوما کے نام سے موسوم ہے پیدا ہو جاتا ہے۔ آنکھ کا خطرناک رقبہ ہدبی جسم کے گرد و نواح کا رقبہ ہے اور اس مقام کے زخم یا ضربات بالخصوص خطرناک ہوتی ہیں کیونکہ ہدبی جسم کی سوزش آنکھ کی متعدد دیگر ساختوں کی طرف پھیلنے کا رجحان رکھتی ہے، بالخصوص قزحیہ اور مشیمیہ تک کہ جو عصبی اور عروقی رسدوں کے ذریعے اس سے یکجہتی کیساتھ مربوط ہیں۔

آنکھ کے زائد اعضاء

آنکھ کے زائد اعضا میں چشمی عضلات (ocular muscles)، ردائیں ابرو (eye-brows)، اجفان پپوٹے: (eye lids ملتحمہ، اور آلات اشک شامل ہیں

چشمی عضلات (OCULAR MUSCLES)

چشمی عضلات یہ ہیں۔

رافعہ جفنی بالائی	(levator palpebræ superioris)
مستقیمہ بالائی	(rectus superior)
مستقیمہ زیرین	(rectus inferior)
مستقیمہ وسطانی	(rectus medialis)
مستقیمہ جانبی	(rectus lateralis)
منحرفہ بالائی	(obliquus superior)
منحرفہ زیرین	(obliquus inferior)

رافعہ جفنی بالائی (تصاویر 990, 991) پتلا اور شکل میں مثلث ہے۔ یہ وندی ہڈی کے چھوٹے جناح کی زیرین سطح سے بصری سوراخ کے اوپر اور سامنے کہ جس سے یہ مستقیمہ بالائی کے مبداء سے جدا ہے شروع ہوتا ہے اپنے مبداء کے قریب یہ تنگ اور وتری ہے لیکن یکایک چوڑا اور لحمی ہوجاتا ہے عضلہ کا وسطانی کنارہ تقریباً سیدھا ہی رہتا ہے لیکن جانبی کنارہ مقعر ہوجاتا ہے۔ عضلہ اگلی طرف ایک چوڑے وترعریض میں ختم ہوتا ہے جو دو پتروں میں پھٹتا ہے۔ اوپری پتر کے بالاترین ریشے مجری حاجز کے بالائی حصہ سے ضم ہوتے ہیں زیرترین ریشے سپیریر ٹارسس (superior tarsus) کی اگلی سطح سے ملحق ہیں (صفحہ 1034)، لیکن درمیانی ریشے نیم قطری صورت میں پھیلتے ہیں اور مافوق محیط چشم میں سے ہوتے ہوئے اوپر کے پپوٹے کی جلد میں جاتے ہیں گہرا پتر غیرارادی عضلی[1] ریشوں کے پتر پر مشتمل ہے۔ یہ براہ راست سپیریر ٹارسس کے بالائی کنارہ سے چسپاں ہے اور اپنی زیرین سطح میں ملتحمہ سے ڈھکا ہوا ہے۔ اوپری اور عمیق پتروں کے درمیان کی فضا پری ٹارسل اسپیس (pretarsal space) (تصویر 991) کے نام سے موسوم ہے۔

1028 رافعہ جفنی بالائی اور مستقیمہ بالائی کے ردائی غلاف (fascial sheaths) ضم ہوجاتے ہیں۔ جہاں دونوں عضلے اپنے منتہاؤں تک پہنچنے کے لئے جدا ہوتے ہیں وہاں اُن کے درمیان کی رداء ایک وبیرپوٹ بناتی ہے جو بالائی ملتحمی قبوہ سے چسپاں ہے اور رافعہ جفنی بالائی کا ایک زائد منتہیٰ بیان کیا جاتا ہے۔ جب جانبی طرف اس کا تعاقب کیا جاتا ہے تو رافعہ جفنی جانبی کا وترعریض اشکی غدود کے بالائی اور زیرین حصوں کے درمیان گزرکر محجر کے حاشیہ کے اندر ہی وجنی ہڈی کے ایک درنہ سے چسپاں ہوتا ہے۔ (صفحہ 245)۔ اس الحاق سے عمیق جانبی جفنی رباط (lateral palpebral ligament)

---

[1] غیرارادی عضلہ کا ایک طبقہ نیچے کے پپوٹے میں بھی موجود ہے۔ یہ انفریر ٹارسس کو منحرفہ زیرین سے متحد کرتا ہے۔

FIG. 992.—The muscles of the right orbit. Lateral aspect.

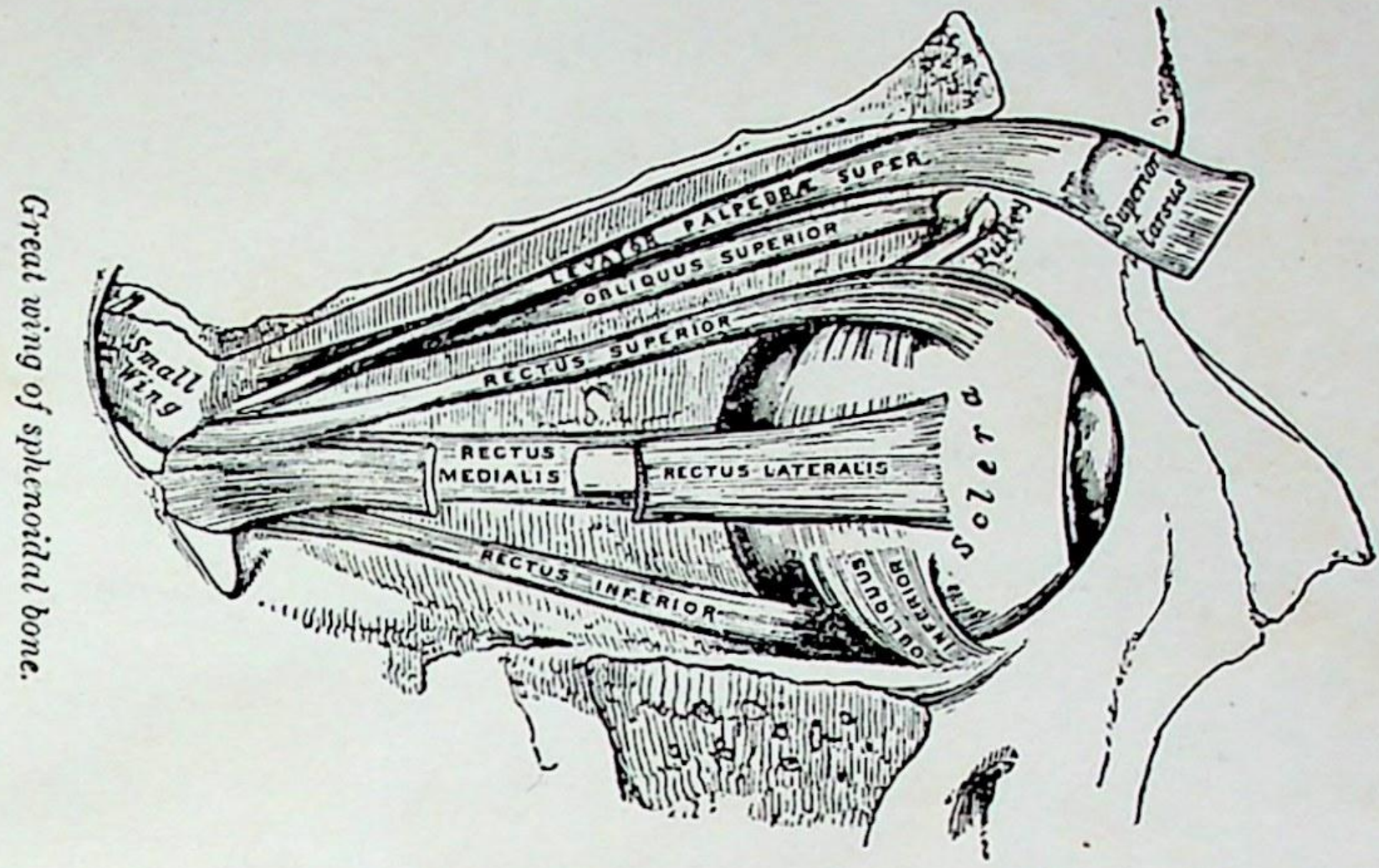
Great wing of sphenoidal bone.
Small Wing
LEVATOR PALPEBRÆ SUPER.
OBLIQUUS SUPERIOR
RECTUS SUPERIOR
RECTUS MEDIALIS
RECTUS LATERALIS
RECTUS INFERIOR
OBLIQUUS INFERIOR
Sclera
Pulley
Superior tarsus

FIG. 393 —Scheme to show the annulus tendineus communis, the origins of the Recti, and the relative positions of the nerves entering the orbital cavity through the superior orbital fissure. (Modified from a figure in *Whitnall's "Anatomy of the human orbit"*; Oxford Medical Publications.)

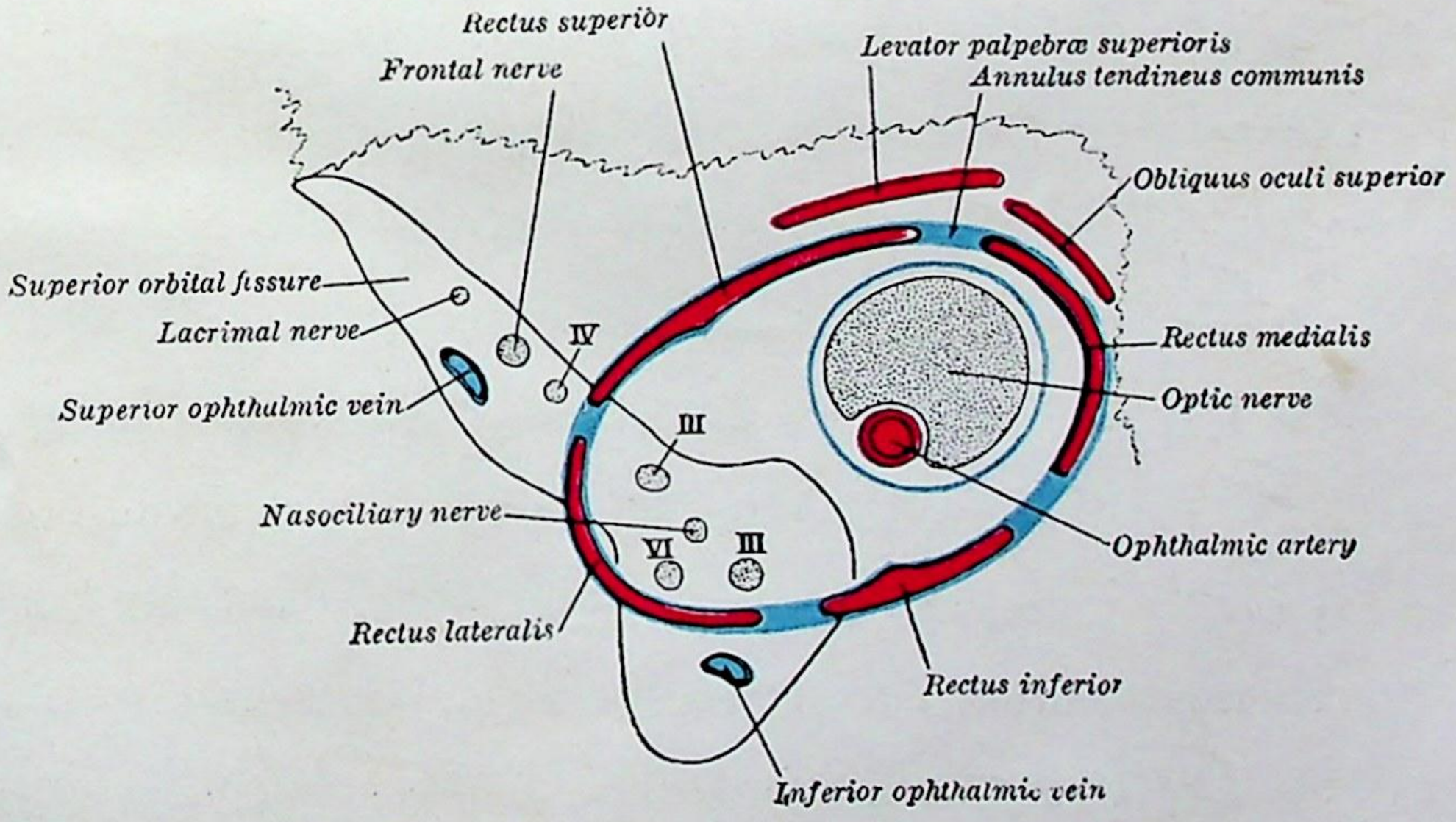
Rectus superior
Frontal nerve
Levator palpebræ superioris
Annulus tendineus communis
Obliquus oculi superior
Superior orbital fissure
Lacrimal nerve
IV
Rectus medialis
Superior ophthalmic vein
Optic nerve
III
Nasociliary nerve
VI
III
Ophthalmic artery
Rectus lateralis
Rectus inferior
Inferior ophthalmic vein

کاکہ جو ٹارسل پلیٹس کو اسی ورنہ سے چسپاں کرتا ہے، الحاق ہے۔ وسطانی طرف تعاقب کیا جائے تو وتر عریض اپنی اپنی وتری ماہیت کو کھو دیتا ہے جیسے کہ یہ منحرفہ بالائی کے منعکسہ وتر پر سے گزرتا اور اُس کے ساتھ قریب سے مماس ہوتا ہے جہاں سے کہ وسطانی جفنی رباط کی طرف اس کا تعاقب شکل سے توصیلی بافت کی ڈھیلی ڈوریوں کی شکل میں کیا جا سکتا ہے۔ جب رافعہ جفنی سکڑتا ہے تو اوپر کا پپوٹا اٹھتا ہے لیکن وتر عریض کے جانبی اور وسطانی حصے تن جاتے ہیں اور عضلہ کے فعل کو محدود کرتے ہیں اوپر کے پپوٹے کی اُٹھان محجری حاجز سے بھی رکتی ہے۔

1029 **چاروں مستقیمے** (recti) **مشترک وتری حلقہ** (annulus tendineus
communius) سے شروع ہوتے ہیں جو کہ ایک ریشہ دار حلقہ ہے اور بصری
سوراخ (تصویر 993) کے بالائی وسطانی اور زیرین کناروں کو احاطہ کرتا ہے
یہ ریشہ دار حلقہ بالائی محجری درز کے زیرین اور وسطانی حصہ کے پار چلا گیا ہے
اور وتدی ہڈی کے بڑے جناح کے حاشیہ پر ایک درنہ سے چسپاں ہے۔
حلقہ مذکور بصری عصب کے غلاف اور ارد گرد کے گردِ عظمہ کے ساتھ یکجہتی سے چسپاں ہے
اس کے اندر یہ چیزیں ہیں۔ (۱) بصری سوراخ جس میں سے بصری عصب اور
عینی شریان گزرتی ہے۔ اور (۲) بالائی محجری درز کا وسطانی حصہ جس میں سے
چشمی حرکی عصب کی دو تقسیمیں، انفی ہدبی عصب اور مبعد عصب گزرتے ہیں
بالائی عینی ورید چاہے حلقہ کے اندر سے گزرے یا اس کے اوپر سے زیرین
عینی ورید حلقہ کے اندر سے یا اس کے نیچے سے۔ اس ریشہ دار حلقہ کے دونوں
مختلف حصے معلوم کئے جا سکتے ہیں۔ ایک نیچے کا جسے ذِن کا رباط یا وتر
1030 (ligament or tendon of Zinn) کہتے ہیں اور جس سے کہ مستقیمہ زیرین، مستقیمہ
وسطانی کے ایک حصہ اور مستقیمہ جانبی کے زیرین ریشوں کی ابتدا ہوتی ہے
اور ایک اوپر کا لاک ووڈ کا بالائی وتر (superior tendon of Lockwood)
جس سے مستقیمہ بالائی، مستقیمہ وسطانی کا دوسرا حصہ اور مستقیمہ جانبی کے بالائی
ریشے شروع ہوتے ہیں۔ مستقیمہ جانبی کے مبداء کا ایک اور چھوٹا سا وتری سر

وتدی ہڈی کے بڑے جناح کی محجر والی سطح سے وتری حلقہ کے جانبی طرف شروع ہوتا ہے، ہر ایک عضلہ اُس مقام پر کہ جو اس کے نام سے ظاہر ہے ایک وتری پھیلاؤ کی شکل میں اس لئے آگے بڑھتا ہے کہ قرنیہ کے حاشیہ سے تقریباً ۶ ملی میٹر پر صلبیہ کے اندر ختم ہوئے[1]

منحرفہ چشمی بالائی (obliquus oculi superior) ایک تکلہ نما عضلہ ہے جو محجر کے بالائی اور وسطانی طرف واقع ہے۔ یہ بصری سوراخ کے اوپر ہی مستقیمہ بالائی کے مبداء کے فوقانی اور وسطانی رخ شروع ہوتا ہے اور آگے بڑھتا ہوا ایک گول وتر میں ختم ہوتا ہے۔ یہ وتر ایک ریشہ دار غضروفی حلقہ یا چرخی (pulley) میں حرکت کرتا ہے جو جبہی ہڈی کے چرخی نقرہ (fovea trochlearis) سے ملحق ہے۔ وتر اور حلقہ کی مماس سطحیں ایک باریک مخاطی غلاف سے تر رہتی ہیں۔ چرخی کو طے کرنے کے بعد وتر پیچھے، جانبی رخ اور نیچے کو مستقیمہ بالائی کے نیچے سے آنکھ کے ڈھیلے کے جانبی حصہ تک پہنچتا ہے اور گوئے چشم کے خط استوا کے پیچھے اور مستقیمہ بالائی اور مستقیمہ جانبی کے درمیان صلبیہ میں ختم ہوتا ہے۔

منحرفہ چشمی زیرین (obliquus oculi inferior) ایک پتلا تنگ عضلہ ہے جو محجر کے فرش کے اگلے کنارہ کے قریب واقع ہے۔ یہ فک اعلیٰ کی محجر والی سطح سے اشکی میزاب کے جانبی طرف شروع ہوتا ہے۔ جانبی سمت، اوپر اور پیچھے گزرتے ہوئے پہلے مستقیمہ زیرین اور محجر کے فرش کے درمیان اور پھر آنکھ کے ڈھیلے اور مستقیمہ جانبی کے مابین یہ صلبیہ کے جانبی حصہ میں مستقیمہ بالائی اور مستقیمہ جانبی کے درمیان، منحرفہ بالائی کے منتہیٰ کے قریب لیکن کسی قدر پیچھے ختم ہوتا ہے۔

اعصاب:۔ رافعہ جفنی بالائی، منحرفہ زیرین اور مستقیمہ بالائی، زیرین و وسطانی (recti superior, inferior et medialis) کو چشمی حرکی عصب سے

---

[1] قرنیہ کے حاشیہ سے مستقیموں کے انتصاب کے اوسط فاصلے یہ ہیں: مستقیمہ وسطانی ۵ء۵ ملی میٹر، مستقیمہ زیریں ۶ء۵ ملی میٹر، مستقیمہ جانبی ۶ء۹ ملی میٹر اور مستقیمہ بالائی ۷ء۷ ملی میٹر۔

Fig. 994.—A scheme of the fascia of the orbit (the muscle-sheaths and the fascia bulbi) in sagittal section. (*From Whitnall's "Anatomy of the human orbit"*; Oxford Medical Publications.)

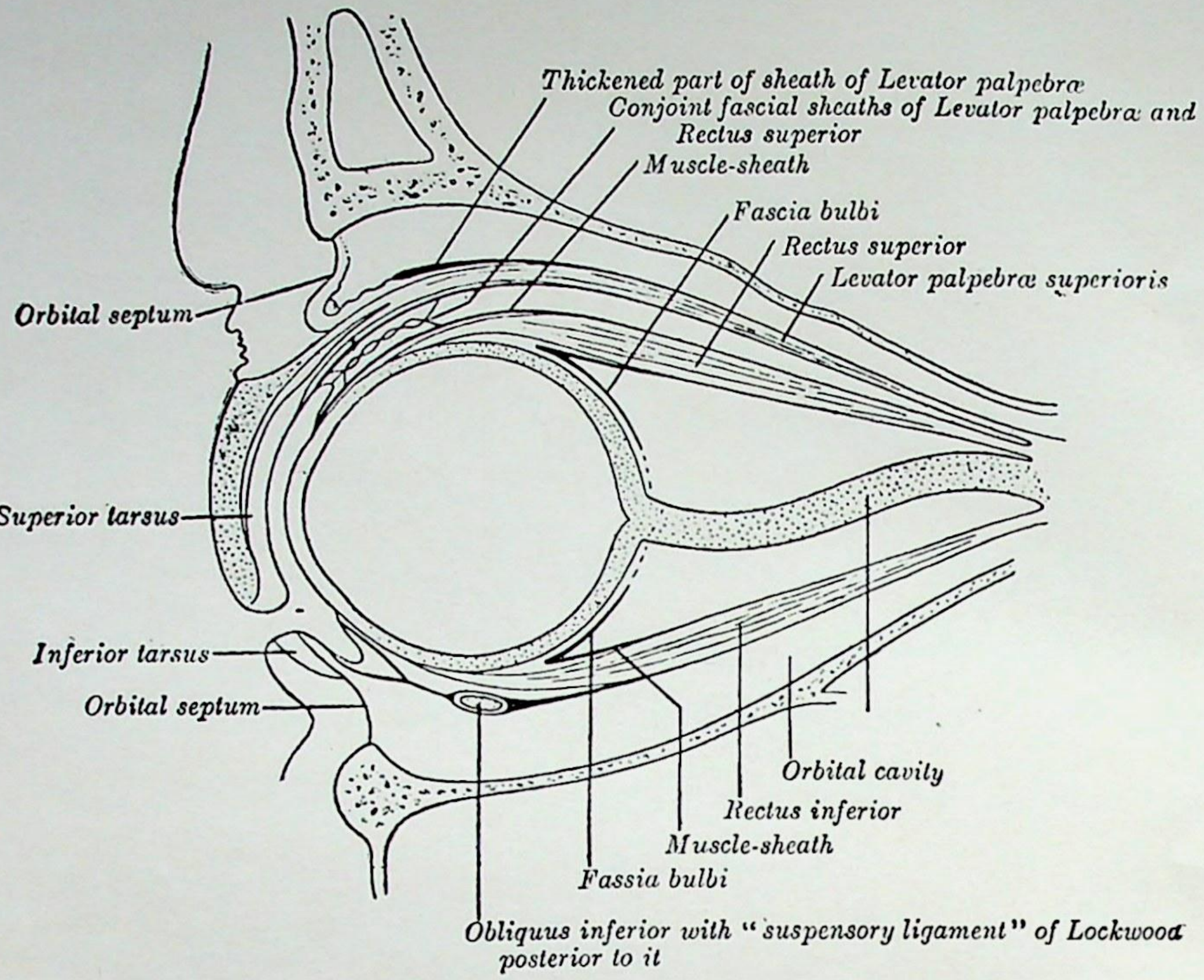
Thickened part of sheath of Levator palpebræ
Conjoint fascial sheaths of Levator palpebræ and Rectus superior
Muscle-sheath
Fascia bulbi
Rectus superior
Levator palpebræ superioris
Orbital septum
Superior tarsus
Inferior tarsus
Orbital septum
Orbital cavity
Rectus inferior
Muscle-sheath
Fassia bulbi
Obliquus inferior with "suspensory ligament" of Lockwood posterior to it

Fig. 995.—A schematic view of a horizontal section through the right orbit to illustrate the fascia of the orbit. (*From Whitnall's "Anatomy of the human orbit"*; Oxford Medical Publications.)

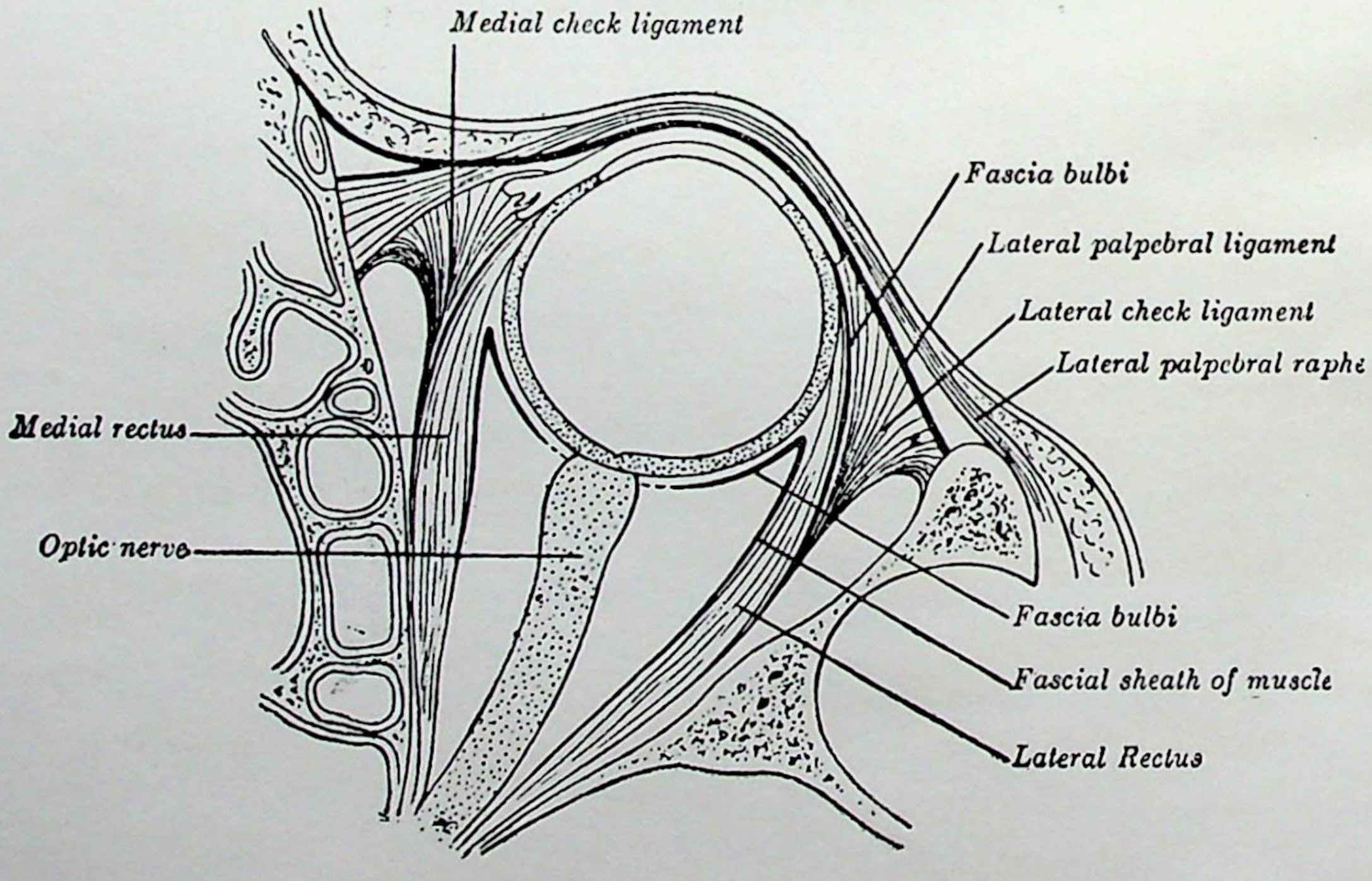
Medial check ligament
Fascia bulbi
Lateral palpebral ligament
Lateral check ligament
Lateral palpebral raphe
Medial rectus
Optic nerve
Fascia bulbi
Fascial sheath of muscle
Lateral Rectus

رسد ملتی ہے۔ منحرفہ بالائی کو چرخی عصب سے مستقیمہ جانبی کو مبعد عصب سے۔

افعال:۔ رافعہ جفنی اوپر کے پپوٹے کو اٹھاتا ہے اور محیط چشم کا مخالف مستقیم ہے۔ چاروں مستقیمیں آنکھ کے ڈھیلے سے اس طور پر چسپاں ہیں کہ اکیلے اکیلے عمل کرنے میں اس کی قرنیہ والی سطح کو یا تو اوپر، نیچے، وسطانی یا جانبی طرف پھیرینگے جیسا کہ ان کے ناموں سے ظاہر ہے۔ مستقیمہ بالائی اور مستقیمہ زیرین سے جو حرکت پیدا ہوتی ہے، بالکل ایک سادہ حرکت نہیں ہے کیونکہ جب ہر ایک عضلہ ترچھا جانبی رخ اور آگے کو آنکھ کے ڈھیلے تک جاتا ہے تو قرنیہ کی بلندی و پستی، چڑھاؤ اتار کے ساتھ ایک خاص انحراف وسطانی طرف ذرا سی گردش کے ساتھ واقع ہوتا ہے۔ ان متاخر الذکر حرکات کی اصلاح منحرفوں سے ہوتی ہے۔ منحرفہ زیرین اس وسطانی انحراف کی اصلاح کرتا ہے جو مستقیمہ بالائی سے پیدا ہوتی ہے اور منحرفہ بالائی اس کی جو مستقیمہ زیرین سے پیدا ہوتی ہے۔ برعکس ازیں مستقیمہ جانبی یا مستقیمہ وسطانی کا انقباض ایک خالص افقی حرکت پیدا کرتا ہے۔ اگر ایک آنکھ کے کوئی دو ہمسایہ مستقیمیں اکٹھے عمل کریں تو آنکھ کے گلوب کو ان سمتوں کے وتر (diagonal) کی طرف لے جائیں گے۔ یعنی اوپر کی طرف اور وسطانی طرف، اوپر کی طرف اور جانبی طرف، نیچے کی طرف اور وسطانی طرف یا نیچے کی طرف اور جانبی طرف بعض اوقات دونوں آنکھوں کے متناظر مستقیمیں اکٹھے عمل کرتے ہیں اور دیگر اوقات پر مقابل کے مستقیمیں ایک ساتھ عمل کرتے ہیں۔ اس طرح آنکھوں کو داہنی طرف پھیرنے میں داہنی آنکھ کا مستقیمہ جانبی بائیں آنکھ کے مستقیمہ وسطانی سے مل کر عمل کرتا ہے۔ لیکن اگر دونوں آنکھیں وسطی خط میں تھوڑے سے فاصلہ پر ایک چیز پر لگی ہوئی ہوں تو دونوں مستقیمیں وسطانی ملکر کام کرتے ہیں چکر دینے (circumduction) کی حرکت مثلاً ایک کمرے کے گرداگرد دیکھنے میں چاروں مستقیموں کے پیہم اعمال سے سرانجام پاتی ہے۔ منحرفے آنکھ کے ڈھیلے کو اس کے پیش پسیں محور پر گھماتے ہیں۔ سپیریر قرنیہ کا رخ نیچے اور جانبی طرف اور انفریر کا رخ اوپر اور جانبی سمت پھرتا ہے۔ یہ حرکات کسی چیز کو صحیح طور پر دیکھنے میں مطلوب ہوتی

ہیں جبکہ سر کو جانبی طرف گھمایا جاتا ہے مثلاً ایک کندھے سے دوسرے کندھے کی طرف تاکہ ہر حال میں تصویر دونوں آنکھوں کے شبکیہ کے ایک ہی حصہ پر پڑے۔

غیر مخطط عضلہ کی ایک تہ **مجحری عضلہ**: (orbitalis muscle) زیریں مجحری شق پر پل بندی کرتی ہے۔

بصلی رداء (fascia bulbi)۔ **ٹنن کا کیسہ** (capsule of Tenon) (تصاویر 994, 995) ایک پتلا غشاء ہے جو آنکھ کے ڈھیلے کو بصری عصب سے صلبی قرنی اتصال تک ملفوف کرتا ہے اور اس کو مجحر کی چربی سے جدا کرتا اور ایک گھر بناتا ہے جس میں کہ یہ حرکت کرتا ہے۔ اس کی اندرونی سطح ملائم ہے اور صلبیہ کی بیرونی سطح سے برصلبی فضاء (episcleral space) کے ذریعے جدا ہے۔ 1032 یہ فضاء توصیلی بافت کے نازک بندوں سے کہ جو رداء اور صلبیہ کے مابین پھیلتے ہیں معبور رہے۔ فیشیا پیچھے کی طرف ہدبی عروق اور اعصاب سے چھدا ہوا ہے اور بصری عصب کے غلاف کے ساتھ اور بصری عصب کے مدخل کے گرد صلبیہ کیساتھ ضم ہوتا ہے۔ سامنے کی طرف یہ صلبی قرنی اتصال کے پیچھے ہی صلبیہ سے ضم ہوتا ہے۔ یہ چشمی عضلات کے وتروں سے چھدا ہوا ہے اور ہر ایک عضلہ پر ایک نلی نما غلاف کے طور پر منعکس ہے۔ منحرفہ بالائی کا غلاف اُس عضلہ کی ریشہ دار چرخی تک چلا گیا ہے۔ منحرفہ زیریں کا غلاف مجحر کے فرش تک جاتا ہے جس کو کہ یہ ایک دھجی دیتا ہے۔ مستقیموں پر کے غلاف آہستہ آہستہ پرمیسیم (perimysium) میں غائب ہوتے ہیں لیکن ان میں سے بڑے بڑے پھیلاؤ نکلتے ہیں۔ مستقیمہ بالائی والا پھیلاؤ رافعہ جفنی بالائی کے وتر سے ضم ہوتا ہے۔ مستقیمہ زیریں کا انفریر ٹارسس سے ملحق ہے۔ مستقیمہ وسطانی اور جانبی کے غلافوں کے پھیلاؤ مضبوط اور شکل میں مثلث ہیں اور با ترتیب لیکریمل اور وجنی ہڈیوں سے ملحق ہیں۔ غالباً چونکہ وہ ان دونوں مستقیموں کے افعال کو روکتے ہیں وہ وسطانی اور جانبی روک رباطات (medial and lateral check ligaments) کے ناموں سے موسوم ہیں۔ لاک وڈ[1] (Lock wood) نے بصلی رداء کے زیریں حصہ

---

[1] سی بی لاک وڈ۔ رسالۂ تشریح وفعلیات جلد ۲۰ ۔

FIG. 996.—The front of the left eye with the eyelids separated to show the plica semilunaris, caruncula lacrimalis and puncta lacrimalia.

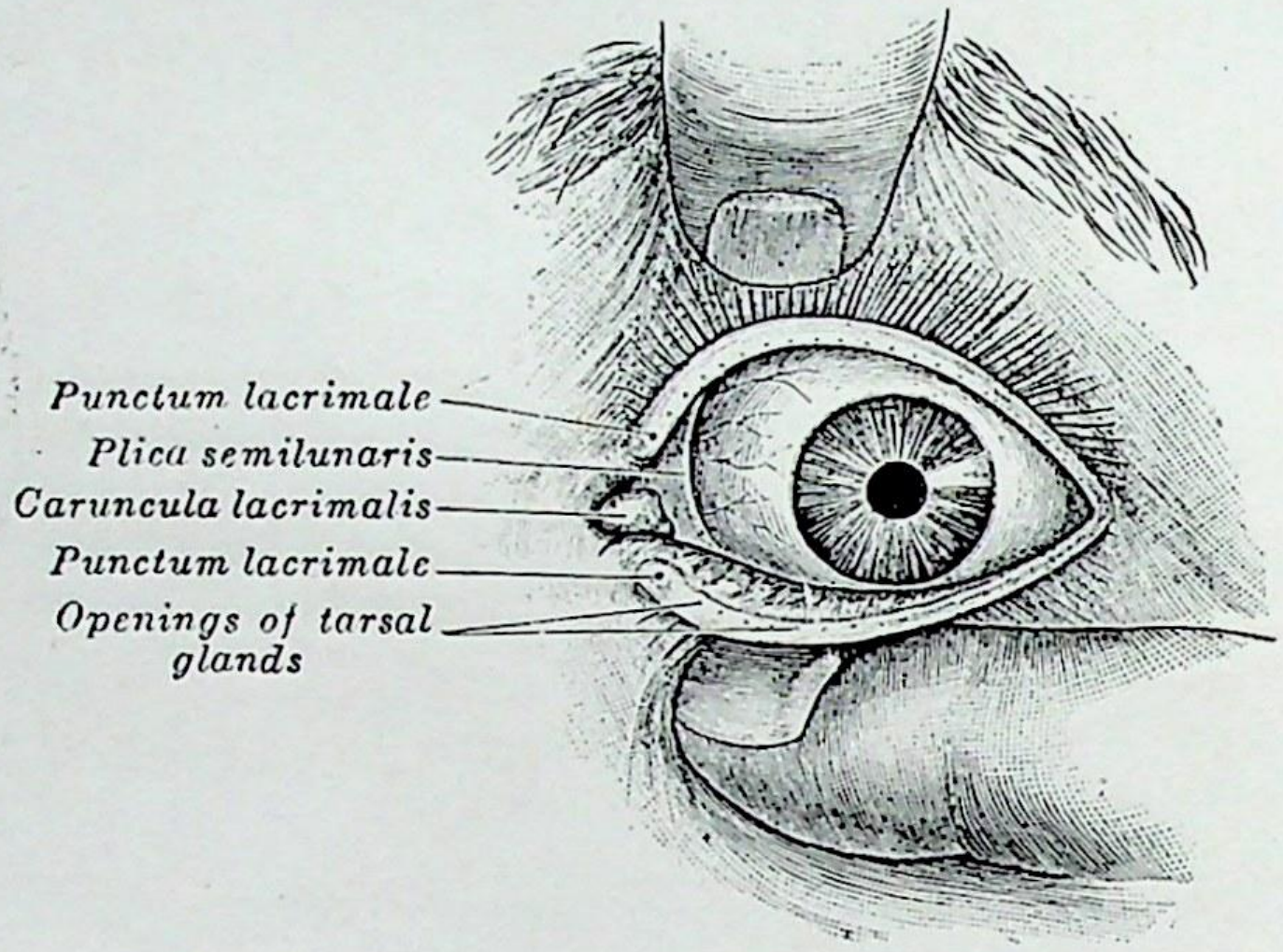
Punctum lacrimale
Plica semilunaris
Caruncula lacrimalis
Punctum lacrimale
Openings of tarsal glands

کی ایک دبازت بیان کی ہے، جسے اس نے **آنکھ کا معلق رباط** (suspensory ligament of the eye) کا نام دیا ہے۔ یہ گوئے چشم کے نیچے ایک جھولے کی طرح لٹکا ہوا ہے اور وسط میں پھیلا ہوا سروں کی طرف تنگ ہے۔ یہ مستقیمہ زیرین کے غلاف کے حاشیوں کے ساتھ وسطانی اور جانبی روک رباطات کے متحد ہونے سے بنتا ہے۔

محجری رداء محجر کا گرد اعظمہ بناتا ہے لیکن ڈھیلے طور پر ہڈیوں سے جڑا ہوا ہے۔ پیچھے کی طرف یہ ڈیورا میٹر اور بصری عصب کے غلاف سے متحد ہے۔ سامنے کی طرف محجر کے حاشیہ پر یہ گرد اعظمہ سے مربوط ہے اور ایک طبقہ نکالتا ہے جو محجری حاجز بنانے میں مدد دیتا ہے۔ اس سے دو زائدے نکلتے ہیں، ایک منحرفہ بالائی کی چرخی کو اپنی جگہ پر تھامتا ہے اور دوسرا جو لیکریمل فیشیا کے نام سے موسوم ہے اس تجویف کی چھت اور جانبی دیوار بناتا ہے جس میں لیکریمل تاچہ (lacrimal sac) جاگزیں ہے (صفحہ 1037)۔

تشریح اطلاقی۔ آنکھ کے بصلہ میں مستقیمہ وسطانی اور جانبی کے وتروں کے منتہاؤں کے مقامات و رقبہ ہائے صحیحہ کا امتحان سامنے سے بغور کرنا چاہئے کیوں کہ اسٹرابیسمس (strabismus) کے علاج کے لئے سرجن کو اکثر ان عضلات میں سے ایک یا دو کو تقسیم کرنا پڑتا ہے۔ کانورجنٹ اسٹرابیسمس (convergent strabismus) میں کہ جو مرض کی ایک زیادہ عام صورت ہے آنکھ وسطانی طرف گھوم جاتی ہے جس میں ممکن ہے کہ مستقیمہ وسطانی کی تقسیم کی ضرورت ہو۔ ڈائی ورجنٹ اسٹرابیسمس میں جو کہ ایک زیادہ شاذ حالت ہے چونکہ مستقیمہ جانبی بالخصوص مبتلا ہوتا ہے اس لئے آنکھ جانبی طرف پھر جاتی ہے۔ اگر ہر دو صورت میں نمایاں بدنمائی پیدا ہو تو کسی نہ کسی عضلہ کی تقسیم سے اصلاح ہو سکتی ہے۔ یہ عملیہ اس طرح کیا جاتا ہے۔ پپوٹے خوب جدا کر لئے جاتے ہیں۔ آنکھ کے ڈھیلے کو جانبی طرف یا وسطانی طرف گھما دیا جاتا ہے اور ملتحمہ کو کلاب (forceps) سے اٹھا کر تقسیم طلب عضلہ کے وتر کے زیرین کنارہ کے نیچے ہی صلبیہ میں اس کے منتہیٰ کے ذرا پیچھے کر کے شگاف دیا جاتا ہے۔ پھر زیر مخاطی فضائی بافت کو تقسیم کیا جاتا ہے اور

اس طرح جو چھوٹا سا سوراخ بنے، اس میں ایک قلابۂ کند اوپر کی طرف عضلہ اور بصلہ کے درمیان گزارا جاتا ہے اور قلابہ اور بلب کے مابین ایک کند نوک قینچی گزار کر عضلہ کے وتر کو تقسیم کر دیا جاتا ہے۔

اس کے مخالف ایڈوانسمنٹ (advancement) کا عملیہ ہے جس میں یا تو مستقیمہ وسطانی یا مستقیمہ جانبی (یہ اسٹریبسمس کی قسم پر منحصر ہے) چھوٹا کر دیا جاتا ہے۔ عضلہ کو اسی طور سے منکشف کیا جاتا ہے اور اس کے وتر کو تقسیم کر کے آنکھ کے گلوب میں اس کے سابقہ مقام پیوست کے سامنے اسے ٹانکہ دیا جاتا ہے۔

گوئے چشم کی علیحدگی ملتحمہ کو قینچی سے قرنیہ کے ساتھ اس کے الحاق کے تمام گرداگرد تقسیم کرنے سے انجام دی جاتی ہے۔ جس کے بعد ہر ایک چشمی عضلہ کو باری باری سے ایک کند قلابہ (blunt hook) پر اٹھا کر صلبیہ کے قریب تقسیم کیا جاتا ہے۔ پھر خمدار قینچی کو محجر کی پشت پر لیجا کر عصب بصری کو تقسیم کر دیا جاتا ہے۔ یہ یاد رہے کہ اغشیہ سے 1033
حاصل شدہ گرد عصبی غلاف (perineural sheaths) اس عملیت سے کھل جاتے ہیں۔

اکس آفتھیلماس (exophthalmos) یا گوئے چشم کا غیر معمولی ابھر آنا عموماً دو جانبی ہوتا ہے، یہ تقریباً ہمیشہ اکس آفتھیلمک گوائٹر (exophthalmic goitre) میں یا گریوز ڈی زیز (Graves' disease) میں موجود ہوتا ہے جس میں کہ اس کا باعث عنقی مشارکی اعصاب کی غیر طبعی تحریک ہوتی ہے جس سے ملر کے عضلہ کی (Muller's muscle) کہ جو گوئے چشم اور پپوٹوں کے درمیان گزرتا ہے، اینٹھن پیدا ہوتی ہے۔ اس سے کم یہ محجری وریدوں کے وریدی امتلاء کا نتیجہ ہوتا ہے کہ جو کہفی جوفوں (cavernous sinuses) کی علقیت سے پیدا ہوتا ہے۔ یک جانبی اکس آفتھیلماس شاذ ہوتا ہے اور آربٹل سیلولائیٹس (محجری خلوی التہاب = orbital cellulitis) یا پری آسٹائیٹس (periostitis) (گرد عظمی التہاب) سے یا نو افزائش یا محجر کے پیچھے کیراٹڈ آرٹری کے ٹرامیٹک آرٹریل (traumatic arterial) یا آرٹریو وینس انیورزم (arteriovenous aneurysm) سے پیدا ہوتا ہے۔ انٹرمٹنٹ اکس آفتھیلماس (intermittent exophthalmos) جو صرف سر کو نیچا کرنے سے واقع ہوتا ہے بہت شاذ ہے اور محجر میں دوالی وریدوں (varicose veins) کی موجودگی کا نتیجہ ہے۔

ہائڈروکیفیلس (hydrocephalus) میں بھیجے کے اندر سیال کے جمع ہونیکے

FIG. 997.—A sagittal section through the upper eyelid. (After Waldeyer.)

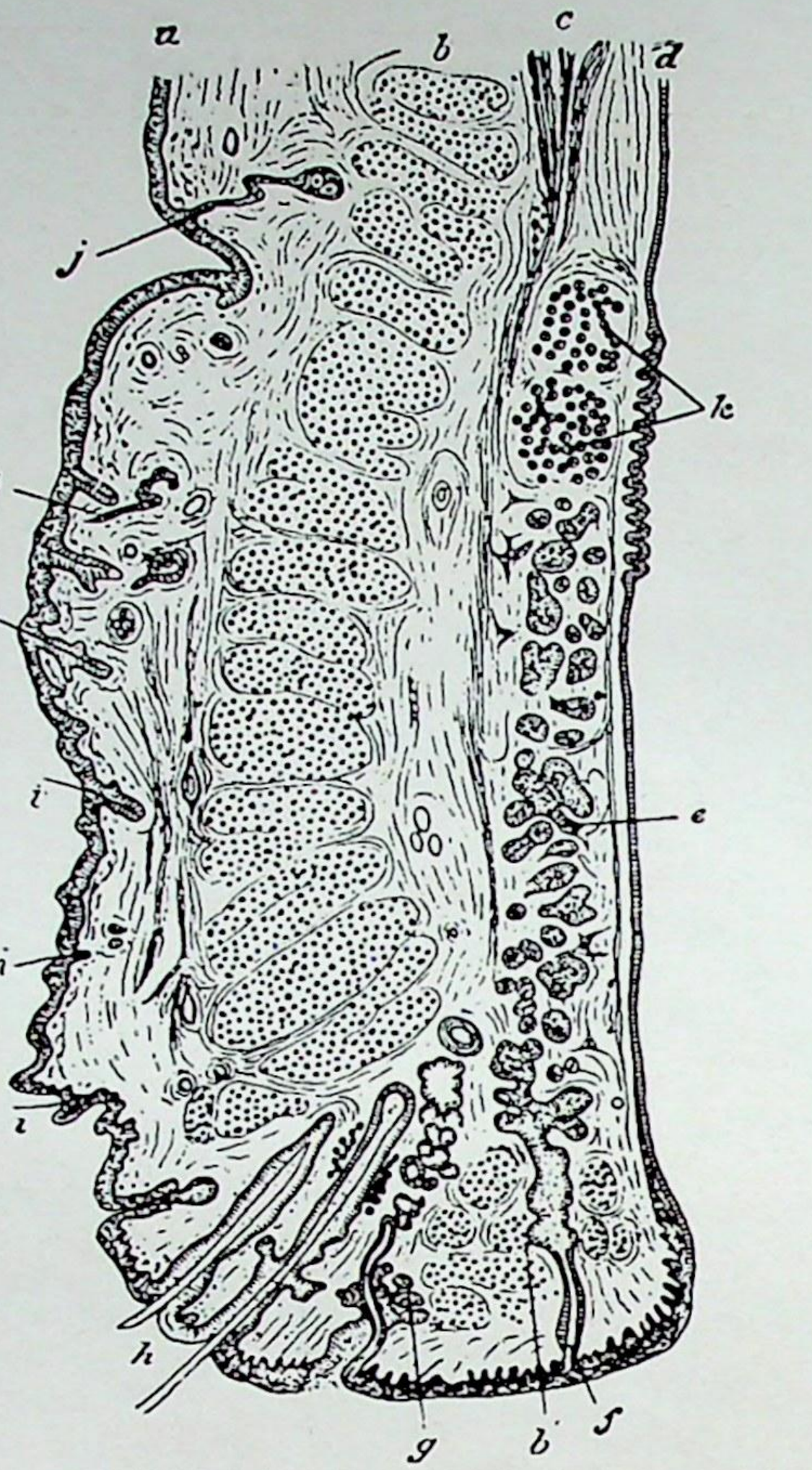
a
b
c
d
j
k
j
i
i
i
i
e
h
g
b'
f

a. Skin. b. Orbicularis oculi. b'. Ciliary bundle of the Orbicularis oculi. c. Levator palpebræ superioris. d. Conjunctiva. e. Tarsal glands embedded in the tarsal plate. f. Opening of a tarsal gland. g. Sebaceous gland. h. Eyelashes. i. Small hairs of the skin. j. Sweat-gland. k. Posterior tarsal glands.

FIG. 998.—The tarsi and their ligaments. Anterior aspect. (Testut.)

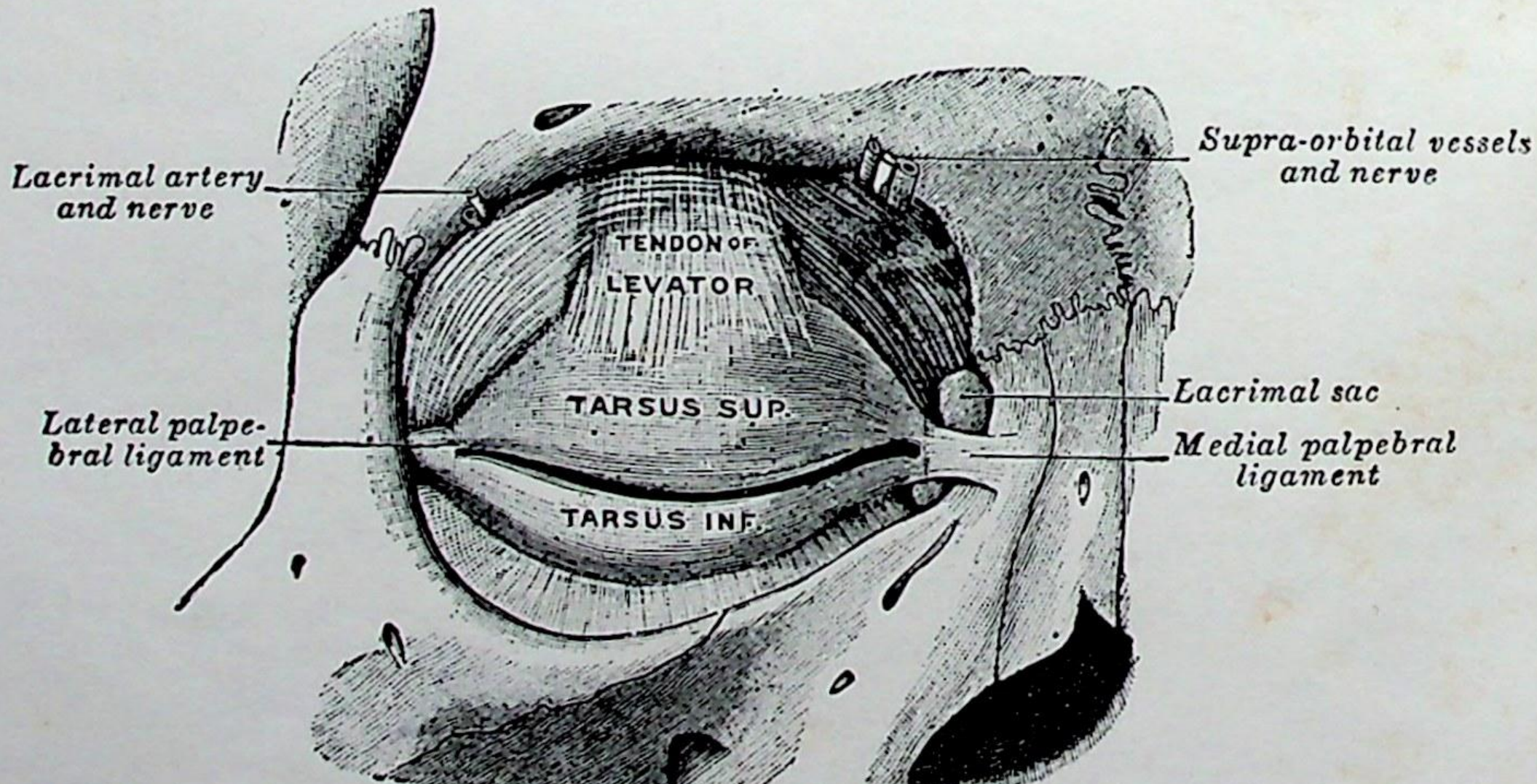
Lacrimal artery and nerve
Supra-orbital vessels and nerve
TENDON OF LEVATOR
TARSUS SUP.
Lacrimal sac
Lateral palpebral ligament
Medial palpebral ligament
TARSUS INF.

باعث جبھی ہڈی کے مجری لوح کے دب جانے سے آنکھ کا ڈھیلہ محجر کے اندر اس قدر نیچے کو گھس سکتا ہے کہ مریض جو عموماً ایک بچہ ہوتا ہے اپنی بصارت ضائع کر دیتا ہے کیونکہ پتلی آنکھ کے کھلے ہونے کی حالت میں زیرین پپوٹے کے نیچے آ رہتی ہے۔

ابرو (eye brows) جلد کی دو خمدار بلندیاں ہیں جو آربٹس پر متقاعد ہیں اور متعدد چھوٹے چھوٹے موٹے بالوں کو کہ جن کا رخ سطح پر ترچھا ہوتا ہے اٹھائے ہوئے ہیں، آربکولیرس آکیولائی، کاروگیٹر (corrugator) اور فرنٹیلس مسلز کے ریشے ابروؤں کی جلد میں ختم ہوتے ہیں۔

پپوٹے (eye-lids) یا پیلپیبری (palpebræ) دو پتلے متحرک دہراؤ ہیں جو آنکھ کے سامنے واقع ہیں اور اپنے بند ہونے سے آنکھ کو چوٹ سے محفوظ رکھتے ہیں۔ اوپر کا پپوٹہ بہت بڑا اور زیادہ متحرک ہوتا ہے اور اس میں ایک عضلۂ رافع ہے کہ جس کا نام لیویٹر پلپیبری سوپیری آرس ہے (صفحہ 1027)۔

دونوں پپوٹے اپنے سروں پر ایک دوسرے سے متحد ہو کر میڈیل اور لیٹرل پلپیبرل کامیشورز (medial and lateral palpebral commissures) بناتے ہیں۔ جب پپوٹے کھلے ہوتے ہیں تو ایک ہلیلجی فضا پلپیبرل فشر (palpeberal fissure) یا (rima palpebrarum) ان کے کناروں کے مابین رہتی ہے۔ فشر کے سرے زاویے یا کینتھائی (canthi) کہلاتے ہیں۔

لیٹرل اینگل یا کینتھس میڈیل کی نسبت زیادہ حاد ہوتا ہے اور آنکھ کے بلب سے زیادہ قریب سے مماس ہوتا ہے۔ میڈیل اینگل تھوڑی دور تک ناک کی طرف متجاوز ہے اور آنکھ کے بلب سے تقریباً ۶ ملی میٹر دور ہے۔ یہاں دونوں پپوٹے ایک مثلث فضا کے ذریعے جدا ہوتے ہیں جسے لیکس لیکریمیلیس (lacus lacrimalis) کہتے ہیں اور جس میں ایک چھوٹا سا سرخی مائل جسم واقع ہے جو کارنکولا لیکریمیلیس (caruncula lacrimalis) کہلاتا ہے (تصویر 996) ہر ایک پپوٹے کے حاشیہ پر لیکس لیکریمیلس کے قاعدی زاویوں کے قریب ایک چھوٹی سی مخروطی رفعت، لیکریمل پیپلا (lacrimal papilla) جس کا راس

ایک باریک سوراخ پنکٹم لیکریمیلے (punctum lacrimale) سے چھدا ہوا ہے جو لیکریمل ڈکٹ کا آغاز ہے۔

پلکیں (eye lashes) لیٹرل پلپیرل کامیشور سے لیکریمل پیپلی تک
پپوٹوں کے آزاد کناروں سے چسپاں ہیں۔ یہ چھوٹے چھوٹے موٹے خمدار بال
ہیں جو دوہری یا تہری قطاروں میں مرتب ہیں۔ اوپر کے پپوٹے کی پلکیں نیچے
والیوں کی نسبت زیادہ متعدد اور دراز تر ہوتی ہیں۔ نیچے کے پپوٹے کی نیچے کی
طرف خمیدہ ہیں جس سے کہ اوپر اور نیچے کی پلکیں پپوٹے بند کرنے میں مشتبک نہیں 1034
ہوتیں۔ پلکوں کے پیوستوں کے قریب کئی غدودوں کے کہ جن کا نام سیلری گلینڈس
(ciliary glands) ہے سوراخ ہیں۔ یہ غدود ہر ایک پپوٹے کے آزاد کنارہ
کے قریب کئی قطاروں میں مرتب ہیں۔ یہ بڑی قسم کے ترمیم یافتہ سوڈورفرس
گلینڈس (sudoriferous glands) ہیں۔

پپوٹوں کی ساخت:— باہر سے اندر کی طرف ہر ایک پپوٹہ مشتمل ہے جلد، سب کیوٹے نی اس، ایریولر ٹشو، اربکولیرس آکیولائی کے ریشوں، ٹارسس، آربٹل سپٹم، ٹارسل گلینڈس اور کانجنکٹائیوا پر۔ اوپر کا پپوٹہ ماسوا ان کے لیویٹر پلپبری سپیری آرس کا اپونیوروسس رکھتا ہے (تصویر 997)۔

جلد نہایت باریک ہے اور پپوٹوں کے کناروں پر کانجنکٹائیوا سے مسلسل ہے سب کیوٹے نی اس ایریولر ٹشو بہت ڈھیلا اور نازک اور شاذ ہی اس میں کبھی چربی ہوتی ہے۔

آربکولیرس آکیولائی کے پلپبرل فائبرس پتلے، زرد رنگ اور پلپبرل فائبرس کے متوازی ہیں۔

ٹارسائی (تصویر 998) دبیز توصیلی بافت کے دو پتلے لمبوترے تترے ہیں تقریباً ۲ء۵ مکعب سنٹی میٹر لمبے۔ ہر ایک پپوٹے میں ایک ہی ہوتا ہے اور اس کی شکل میں اور سہارا دینے میں مدد دیتا ہے۔ سپیریر ٹارسس جو دونوں میں بڑا ہے نیم بیضوی شکل کا ہوتا ہے مرکز میں تقریباً ۱۰ ملی میٹر اونچا اور اپنے سروں کی طرف بتدریج تنگ

ہوتا جاتا ہے۔ لیویٹر پلپبری سوپری آرس کے اپونیوروسس کے اوپری ورق کے زیرترین ریشے اگلی سطح سے ملحق ہیں اور اسی اپونیوروسس کا عمیق ورق سپیریر ٹارسس کے بالائی کنارہ میں ختم ہوتا ہے۔ (صفحہ 1027)۔ انفیریر ٹارسس جو دونوں میں چھوٹا ہے ایک تنگ پلیٹ ہے جس کا انتصابی قطر تقریباً ۵ ملی میٹر ہے۔ ٹارسائی کے آزاد یا سلیری مارجنس (ciliary margins) دبیز اور سیدھے ہیں۔ ملحقہ یا آربٹل مارجنس آربٹل سیپٹم کے ذریعے آربٹ کے محیط سے چسپاں ہیں۔ ٹارسائی کے جانبی سرے ایک بند کے ذریعے کہ جس کا نام لیٹرل پلپبرل لگامنٹ (lateral palpebral ligament) ہے زائیگومیٹک بون پر ایک ورنہ ئسے ملحق ہیں اور آربٹل مارجن کے اندر ہی یہ رباط لیٹرل پلپبرل رافی (lateral palpebral raphe) (صفحہ 445) سے کہ جو زیادہ اوپری واقع ہے لیکریمل گلینڈ کے چند لختکوں کے ذریعے جدا ہے۔ ٹارسائی کے وسطانی سرے ایک مضبوط وتری بند کے ذریعے جو میڈیل پلپبرل لگامنٹ (tendo oculi) کے نام سے موسوم ہے انٹیریر لیکریمل کرسٹ (anterior lacrimal crest) کے بالائی حصہ اور اس کرسٹ کے سامنے میگزلا کے فرانٹل پراسس کے متصلہ حصہ سے چسپاں ہیں۔ اس رباط کا زیریں کنارہ آربکولیرس آکیولائی کے چند ریشوں کے ذریعے لیکریمل سیک سے جدا ہے۔

آربٹل سیپٹم ایک غشائی تختہ ہے جو آربٹ کی کور سے کہ جہاں یہ پری آسٹیم سے مسلسل ہے ملحق ہے۔ اوپر کے پپوٹے میں یہ لیویٹر پلپبری سوپیری آرس کے اپونیوروسس کے اوپری ورق سے ضم ہے اور نیچے کے پپوٹے میں انفیریر ٹارسس کی اگلی سطح سے۔ یہ ان عروق اور اعصاب سے چھدا ہوا ہے جو آربٹل کیویٹی سے چہرہ اور سکالپ (scalp) کو آتے ہیں۔

ٹارسل گلینڈس (نیز موسوم بہ Meibomian glands) (تصویر 999) ٹارسائی اور کانجنکٹائیوا کے مابین واقع ہیں۔ متاخر الذکر میں سے یہ پپوٹوں کو پلٹنے سے واضح طور پر دیکھے جاسکتے ہیں۔ جبکہ ان کی شکل موتیوں کی متوازی لڑیوں کی سی نظر آتی ہے۔ اوپر کے پپوٹے میں تقریباً تیس ہوتے ہیں اور نیچے والے میں اس سے کسی قدر کم۔ یہ ٹارسائی کی اندرونی سطحوں میں میزابوں کے اندر دبے ہوتے

1035 ہیں اور طول میں ان پلیٹوں کے عرض کے مطابق ہیں۔ چنانچہ یہ نیچے کے پپوٹے کی نسبت اوپر کے پپوٹے میں زیادہ لمبے ہوتے ہیں۔

ساخت۔ ٹارسل گلینڈس ترمیم شدہ سیبیشس گلینڈس ہیں جن میں سے ہر ایک سیدھی نلی یا جراب (follicle) پر مشتمل ہے جس کے ساتھ متعدد چھوٹے چھوٹے جانبی عطفے ہوتے ہیں۔ ان نلیوں کو ایک غشاءِ قاعدی سے سہارا ملتا ہے اور ان کے دہانے سٹریٹیفائڈ اپی تھیلیم سے استر شدہ ہیں نلیوں کے زیادہ گہرے حصوں اور جانبی عطفوں کے اندر کثیر الاضلاع خلیوں کی ایک تہ کا استر ہوتا ہے۔

کانجنکٹائیوا وہ غشاء ہے جو پپوٹوں یا پیلیبری کی اندرونی سطحوں کو استر کرتا ہے اور سکلیرا کے اگلے حصہ اور کارنیا پر منعکس ہے۔

پیلیبرل پورشن دبیز غیر شفاف اور نہایت دموی حصہ ہے اور کئی سب اپی تھیلیل کانکٹو ٹشو پیپلی (subepithelial connective tissue papillæ) رکھتا ہے۔ اس کے زیادہ گہرے حصہ میں لمفائڈ ٹشو کی کافی مقدار ہوتی ہے۔ پپوٹوں کے کناروں پر یہ حصہ جلد سے، ٹارسل گلینڈس کی قناتوں کے ہر حلقہ سے لیکریمل ڈکٹس کی وساطت سے لیکریمل سیک اور نیزو لیکریمل ڈکٹ کے استر سے مسلسل ہے۔ پپوٹوں سے آنکھ کے بلب پر کانجنکٹائیوا کا انعکاس کانجنکٹائیول فارنکس (conjunctival fornix) کہلاتا ہے اور اُس کے مختلف حصے سپیریر، انفیریر، میڈیل اور لیٹرل فارنیسز کے ناموں سے مشہور ہیں۔ لیکریمل گلینڈ کی قناتیں سپیریر فارنکس کے جانبی حصہ میں کھلتی ہیں۔ سکلیرا پر کانجنکٹائیوا ڈھیلے طور سے آنکھ کے بلب سے جڑا ہوا ہے۔ یہ پتلا، شفاف حلیموں سے خالی اور صرف خفیف سا عروقی ہوتا ہے۔ کارنیا پر کانجنکٹائیوا صرف اپی تھیلیم ہی ہوتا ہے جو کارنیا کا اپی تھیلیم بناتا ہے جیسا کہ صفحہ 1014 پر بیان کیا گیا ہے۔ پیلیبرل کانجنکٹائیوا کا اپی تھیلیم استوانی ہے۔ اکیولر کانجنکٹائیوا کا اور کارنیا کا سٹریٹیفائڈ سکوئیمس۔ غدود مثل لمفائڈ فالیکلز

Fig. 999.—The tarsal glands of the eyelids.
Posterior aspect.

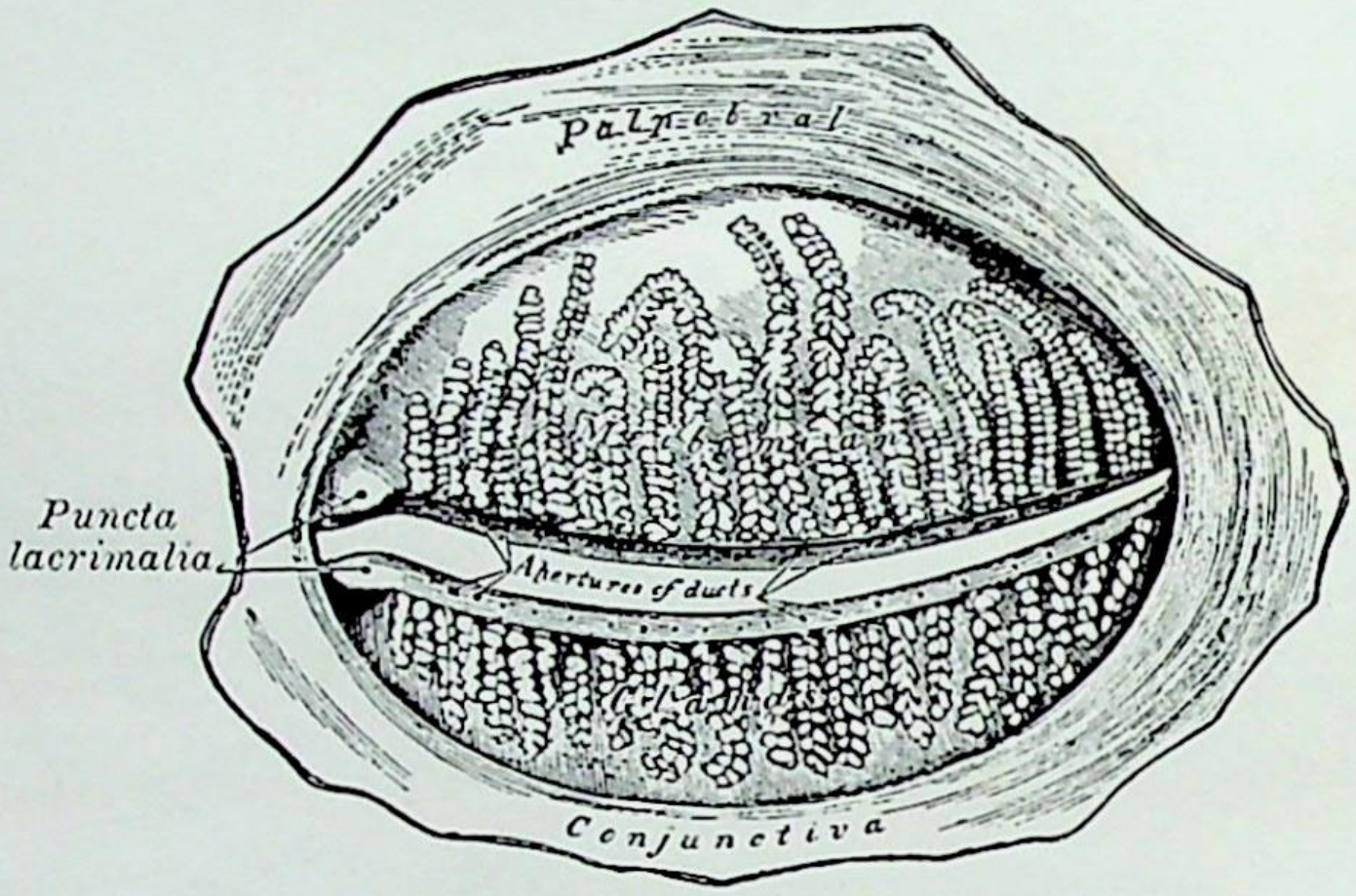
Palpebral
Meibomian
Puncta lacrimalia
Apertures of ducts
Glands
Conjunctiva

(lymphoid follicles) کہ جنھیں ہنلے (Henle) نے ٹراکوما گلینڈس (trachoma glands) کہکر پکارا ہے کانجنکٹائیوا میں بالخصوص میڈیل پلپبرل کا ہیشور کے قریب پائے جاتے ہیں۔

کارنکولا لیکریمیلس (caruncula lacrimalis) (تصویر 996) ایک چھوٹا سا سرخی مائل مخروطی جسم ہے جو میڈیل پلپبرل کا ہیشور پر لیکس لیکریمیلس میں واقع ہے۔ یہ جلد کے ایک چھوٹے سے جزیرہ پر مشتمل ہے اور اس میں سیبشس (sebaceous) اور سوڈر فرس گلینڈس رکھتا ہے۔ اس کی سطح سے چند باریک بال چسپاں ہیں کارنکولا کے جانبی طرف کانجنکٹائیوا کا ایک نیم ہلالی دہراؤ ہے جسکو پلائیکا سمی لیونیریس (plica semilunaris) کہتے ہیں اور جس کے انقعار کا رخ کارنیا کی طرف ہوتا ہے۔

عروق واعصاب۔ پپوٹے اپنی رسد خون آفتھیلمک آرٹری کی میڈیل پلپبرل برانچز سے اور لیکریمل آرٹری کی لیٹرل پلپبرل برانچز سے حاصل کرتے ہیں (صفحہ 638)۔ کانجنکٹائیوا کے بالائی نصف کو آفتھیلمک ڈویژن سے رسد ملتی ہے اور زیریں نصف کو ٹرائی جیمینل نرو کے میگزلری ڈویژن سے۔ کانجنکٹائیوا کے بہت سے اعصاب کراوزے کے ٹرمینل بلبس (terminal bulbs of Krause) میں ختم ہوتے ہیں (صفحہ 1065)۔ پپوٹوں کے لمفاوی عروق اور کانجنکٹائیوا کا بیان صفحہ 771 پر گزر چکا ہے۔

لیکریمل اپریٹس (تصاویر 1000 تا 1002)

لیکریمل اپریٹس مشتمل ہے (ا) لیکریمل گلینڈ پر کہ جو آنسوؤں کا افراز کرتا ہے اور اس کی ابرازی قناتوں پر کہ جو سیال کو سطح چشم پر لے جاتے ہیں۔ (ب) لیکریمل ڈکٹس، لیکریمل سیک اور نیز ولیکریمل ڈکٹ پر کہ جن کی راہ سیّال ناک کے کہفہ میں چلا جاتا ہے۔

1036 **لیکریمل گلینڈ** (تصویر 1000) لیکریمل فاسا کے اندر فرانٹل بون کے ذائیگومیٹک پراسس کی وسطانی طرف رہتا ہے۔ اس کی شکل وقامت تقریباً

ایک بادام کے ہوتے ہیں اور یہ دو حصوں پر مشتمل ہے جنہیں سپیریر اور انفیریر لیکریمل گلینڈس کے ناموں سے موسوم کیا جاتا ہے مگر دونوں حصے لیویٹر پلیپبری سوپیری آرس کے اپونوروسس کے جانبی کنارہ کے گرد ایک دوسرے سے پیوستہ ہیں۔ سپیریر لیکریمل گلینڈ چند ریشہ دار بندھنوں کے ذریعے آربٹ کے پیری آسٹیم سے مربوط ہے۔ انفیریر لیکریمل گلینڈ لیویٹر پلیپبری سوپیری آرس کے اپونیوروسس کے نیچے واقع ہے اور اوپر کے پپوٹے کے پچھلے حصہ میں جہاں کہ یہ کانجنکٹائیوا پر واقع اور اس سے چسپاں ہے ابھرا رہتا ہے۔ غدوں کی قناتیں تعداد میں چھ سے بارہ کانجنکٹائیوا کے نیچے تھوڑی دور تک ترچھی جاتی ہیں اور سپیریر کانجنکٹائیول فارنکس کے جانبی حصہ کے برابر برابر کھلتی ہیں۔

کانجنکٹائیول فارنیسز کے اندر اور قریب ہی لیکن نیچے کے پپوٹے کی نسبت اوپر والے میں زیادہ کثرت سے متعدد چھوٹے چھوٹے ایکسسری لیکریمل گلینڈس (accessory lacrimal glands) ہوتے ہیں۔ ان کی موجودگی سے واضح ہوسکتا ہے کہ لیکریمل گلینڈ پراپر کے استیصال کے بعد کیوں کانجنکٹائیوا خشک نہیں ہونے پاتا۔

لیکریمل گلینڈ کی ساخت (تصویر 1001) ساخت میں لیکریمل گلینڈ سیلیوری گلینڈس کے مشابہ ہے (صفحہ 1118) لیکن اس میں گوانوزی (Guianuzzi) کے ہلال (crescents) نہیں ہوتے۔ یہ ایک کمپونڈ ریسیموس گلینڈ ہے جس کے جوفیزے ایسے استوانی خلیوں سے استر کردہ ہیں کہ جو غشاء قاعدی پر جمے ہوتے ہیں۔ خلیوں میں بیضوی نواۃ 1037 ہوتے ہیں اور بحالت سکون چھوٹے چھوٹے صاف خالیوں (vacuoles) سے معمور رہتے ہیں۔ یہ خالئے غدود کے سرگرم افراز کی حالت میں غائب ہوجاتے ہیں۔ خمیرمائی ریزے بھی موجود ہوتے ہیں۔ ابرازی قناتوں میں استوانی سرحلمی خلیوں کا استر ہوتا ہے لیکن ان خلیوں میں سیلیوری گلینڈس کے متناظر خلیوں کی طرح ڈنڈی کی ساختیں نہیں دیکھنے میں آتیں۔

لیکریمل ڈکٹس یا کنالز (lacrimal ducts or canals) ہر ایک پپوٹے میں ایک ایک تقریباً ۱۰ ملی میٹر لمبی ہوتی ہیں ان کی ابتدا باریک سوراخوں

FIG. 1000.—The left lacrimal apparatus. Exposed from the front.

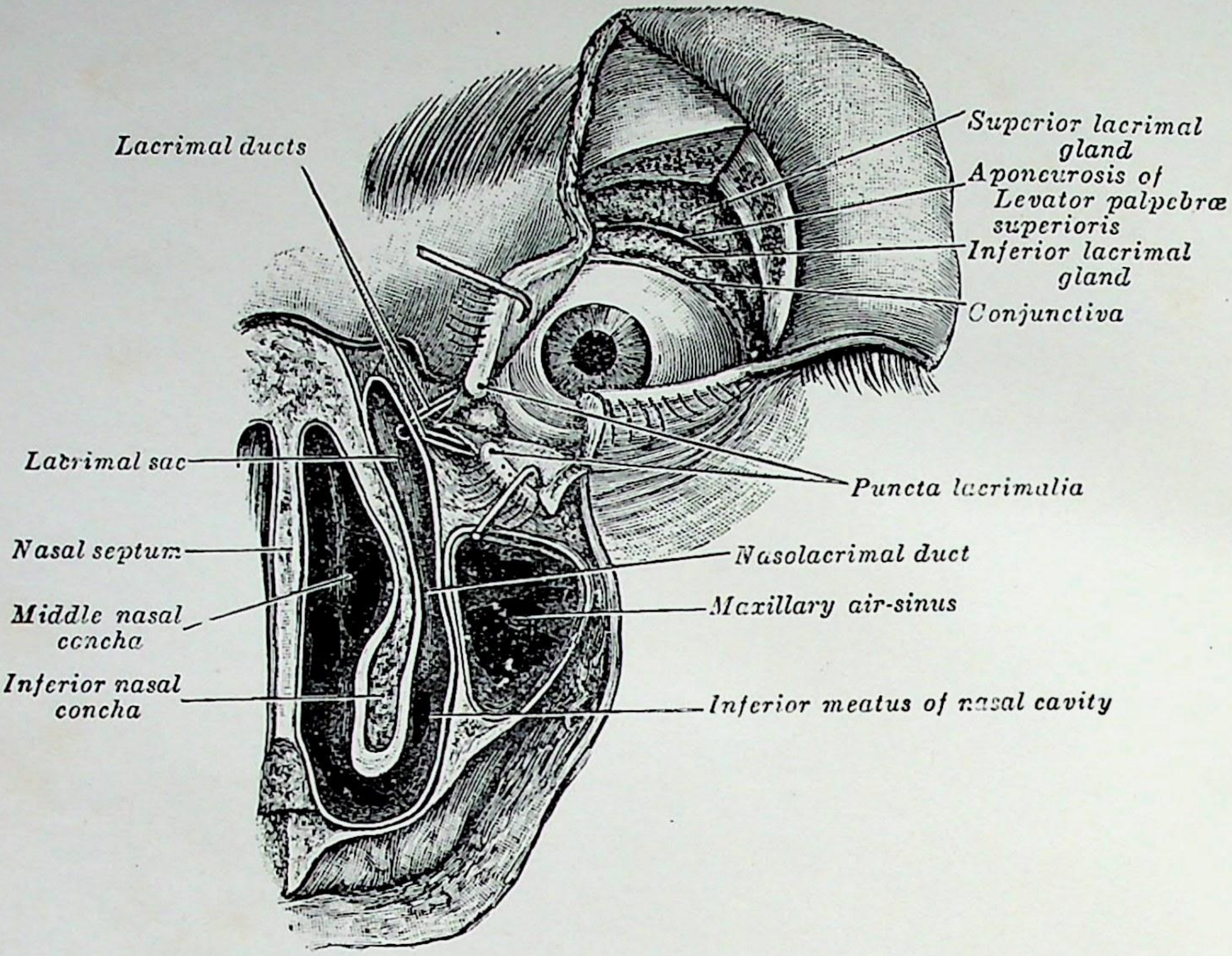
Lacrimal ducts
Superior lacrimal gland
Aponeurosis of Levator palpebræ superioris
Inferior lacrimal gland
Conjunctiva
Lacrimal sac
Puncta lacrimalia
Nasal septum
Nasolacrimal duct
Middle nasal concha
Maxillary air-sinus
Inferior nasal concha
Inferior meatus of nasal cavity

FIG. 1001.—A transverse section through a portion of the lacrimal gland of a cat. × 250.

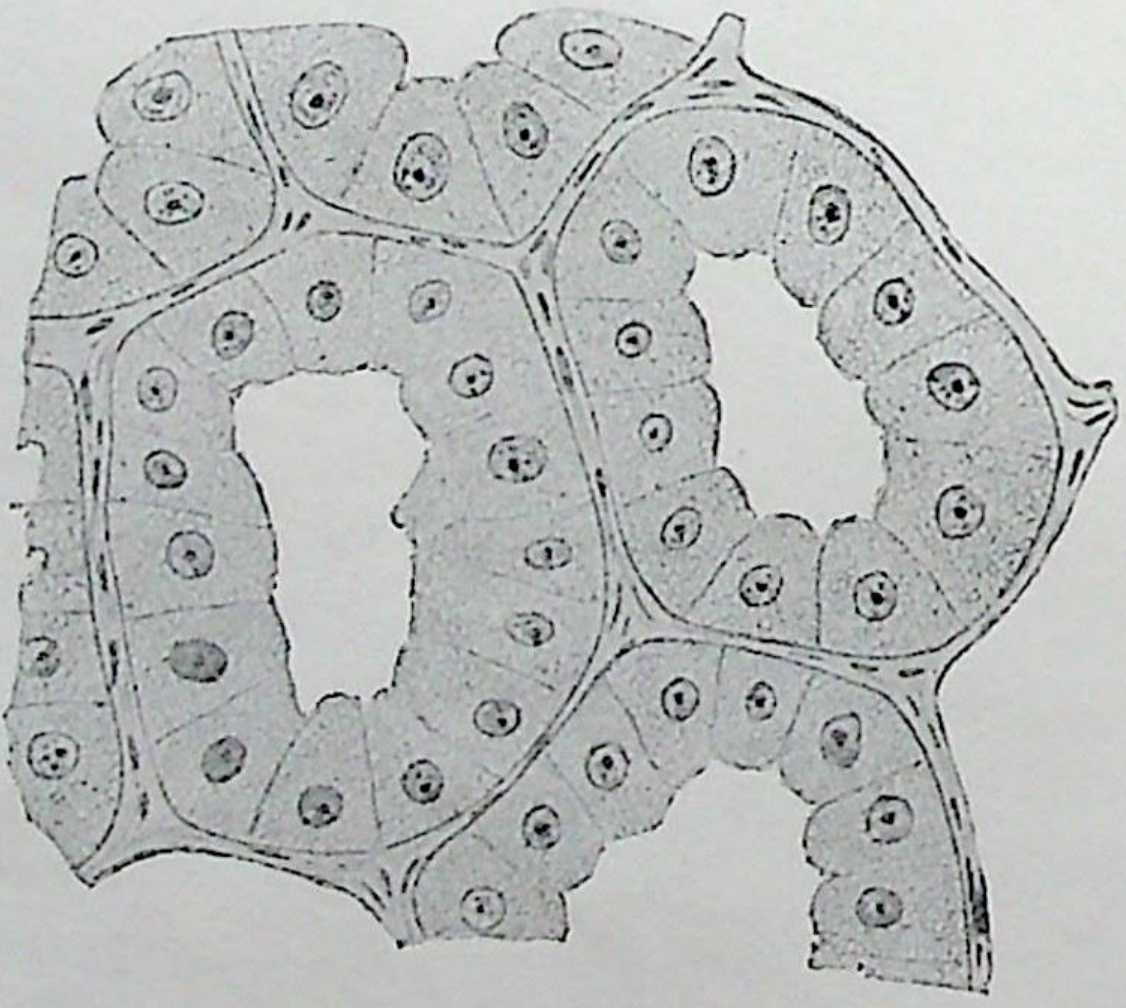

FIG. 1002.—Sketch from a frontal section through the right nasal cavity, viewed from the front, to show the relation of the lacrimal passages to the maxillary and ethmoidal sinuses and the inferior nasal concha. The mucous membrane is coloured. (After Gerard, 1907; *From Whitnall's "Anatomy of the human orbit"*; Oxford Medical Publications.)

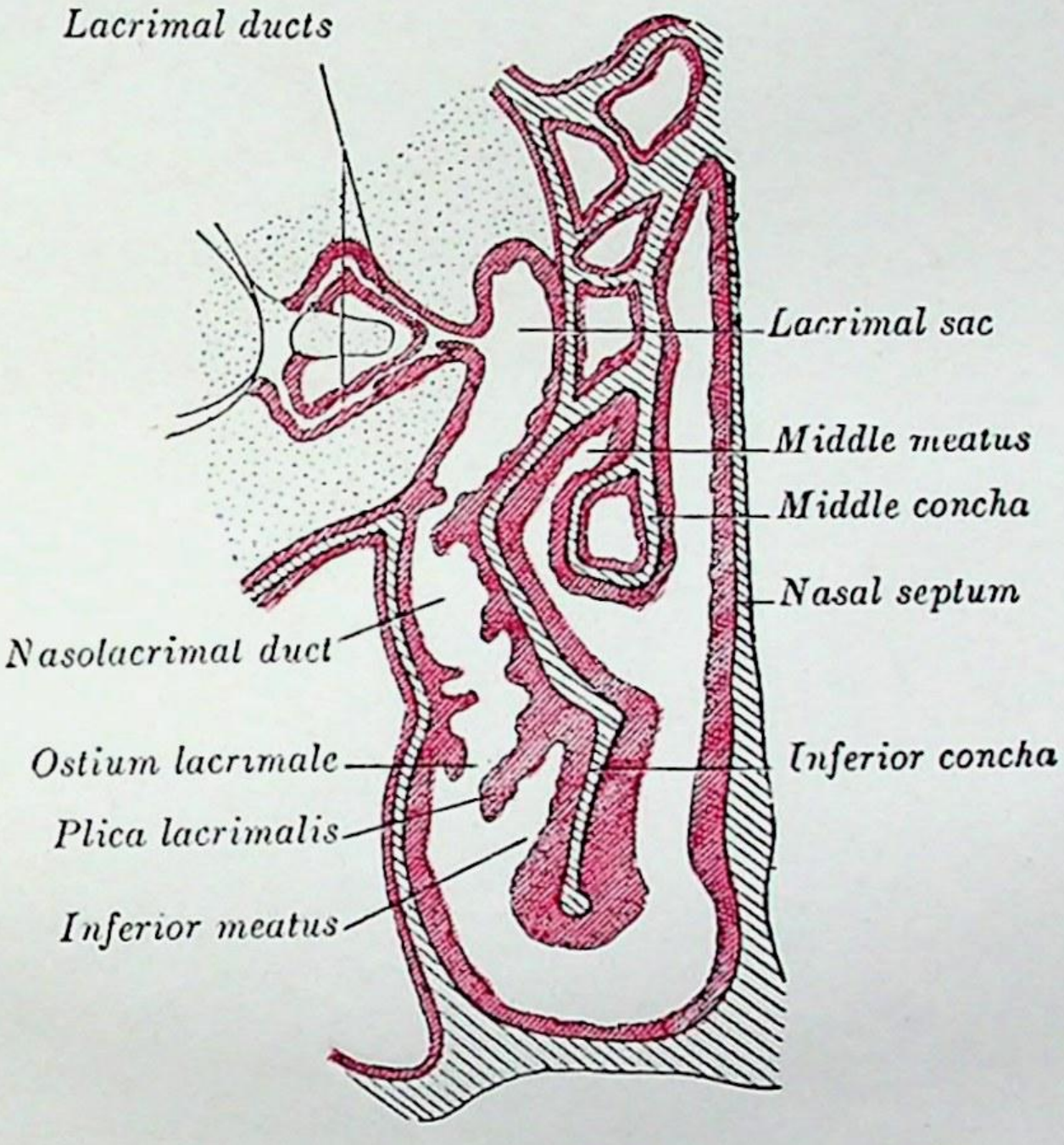
Lacrimal ducts
Lacrimal sac
Middle meatus
Middle concha
Nasal septum
Nasolacrimal duct
Ostium lacrimale
Inferior concha
Plica lacrimalis
Inferior meatus

پنکٹا لیکریمیلیا (puncta lacrimalia) (تصاویر 996, 1000, 1002) پر ہوتی ہے کہ جو پیپلی لیکریمیلیز (papillœ lacrimales) کی چوٹیوں پر واقع ہیں پیپلی لیکریمیلیز پپوٹوں کے کناروں پر لیکس لیکریمیلس کے قاعدی زاویوں پر دکھائی دیتے ہیں۔ سپیریر ڈکٹ جو انفریر کی نسبت زیادہ کوتاہ اور چھوٹی ہے پہلے صعود کرتی ہے اور پھر ایک زاویہ حادہ پر خمیدہ ہو کر وسطانی طرف اور نیچے لیکریمل سیک کی طرف چلی جاتی ہے۔ انفریر ڈکٹ پہلے صعود کرتی ہے اور پھر تقریباً افقی رخ میں لیکریمل سیک کی طرف جاتی ہے۔ زاویوں پر وہ پھول کر ایمپولی (ampullœ) بناتی ہیں۔ قناتوں کا مخاطی استر اسٹریٹیفائڈ سکوئمس ایپی تھیلیم سے کہ جو غشاء قاعدی پر جاگزیں ہے ڈھکا ہوا ہے۔ غشاء "قاعدی کے باہر دھاریدار عضلی ریشوں کی ایک تہ ہے جو آربکولیرس آکیولائی کے لیکریمل پارٹ سے مسلسل ہے۔ ہر ایک لیکریمل پیپلا کے قاعدہ پر عضلی ریشے دائروں کی شکل میں مرتب ہیں اور ایک قسم کا اسفنکٹر بناتے ہیں۔

لیکریمل سیک (تصویر 1002) نیزو لیکریمل ڈکٹ کا بالائی سرا ہے اور ایک فاسا میں جاگزیں ہے جو لیکریمل بون، میگزلا کے فرانٹل پراسس اور لیکریمل فیشیا سے بنا ہے۔ اس کا طول تقریباً ۱۲ ملی میٹر ہے۔ اس کا اوپر کا بند سرا پہلوؤں سے چپٹا ہے لیکن اس کا زیریں حصہ گول ہے اور نیزو لیکریمل ڈکٹ سے مسلسل ہے۔ اس کی جانبی دیوار میں لیکریمل ڈکٹس کے سوراخ ہیں۔

تعلقات: ایک فیشیا جو آربٹ کے پری آسٹیئم سے مسلسل ہے اور لیکریمل فیشیا کے نام سے موسوم ہے اینٹیریر سے پوسٹیریر لیکریمل کرسٹ تک جاتا ہے اور اس فاسا کی چھت اور جانبی دیوار بناتا ہے جس میں لیکریمل سیک جاگزیں ہے۔ فیشیا اور لیکریمل سیک کے درمیان وریدوں کا ایک باریک ضفیرہ ہے۔ لیکریمل فیشیا سیک کو سامنے کی طرف میڈیل پلپیبرل لگامنٹ (نیز موسوم بہ tendo oculi) سے اور پیچھے کی طرف آربکولیرس آکیولائی (نیز موسوم بہ tensor tarsi) کے لیکریمل پارٹ سے جدا کرتا ہے۔ فاسا کا زیریں نصف جس میں لیکریمل سیک رہتا ہے وسطانی طرف نیزل کیویٹی کے مڈل می ایٹس کے اگلے حصہ سے

متعلق ہے۔ اوپر کا نصف انیٹریر انتھائیڈل ایر سائی نسز سے۔

ساخت :۔ لیکریمل سیک ایک ریشہ دار لچکیلے طبقہ پر مشتمل ہے جس کے اندر غشاء مخاطی کا استر ہے۔ متاخر الذکر لیکریمل ڈکٹس میں سے کانجنکٹائیوا سے اور نیزو لیکریمل ڈکٹ میں سے نیزل کیوٹی کے غشاء مخاطی سے مسلسل ہے۔

آنسو کانجنکٹائیول سیک کے فوق جانبی (superolateral) سے تحت وسطانی (inferomedial) زاویہ کی طرف جاتے ہیں۔ ان کی راہنمائی (ا) آربکولیرس آکیولائی کے وسطانی طرف کھینچنے (ب) لیکریمل ڈکٹس کے گرد جو عضلہ ہے اسکے انقباضات اور (ج) آربکولیرس آکیولائی کے لیکریمل پارٹ کے لیکریمل سیک کو دبانے سے ہوتی ہے۔

1038 **نیزو لیکریمل ڈکٹ** (nasolacrimal duct) یا نیزل ڈکٹ (تصاویر 1003, 1002) ایک غشائی کنال ہے تقریباً ۱۸ ملی میٹر لمبی جو لیکریمل سیک کے زیریں حصہ سے ناک کے انفیریر میٹس کے اگلے حصہ تک پھیلی ہوئی ہے جہاں کہ یہ ایک کسی قدر پھیلے ہوئے سوراخ میں کہ جس پر ایک غیر مکمل مصراع **پلائیکا لیکریمیلس** (plica lacrimalis (Hasneri) لگا ہوا ہے جو غشاء مخاطی کے ایک دہراؤ سے بنتا ہے۔ قنات مذکور ایک استخوانی کنال میں مظروف ہے جو میگزلا، لیکریمل بون اور انفیریر نیزل کانچا سے بنتی ہے۔ بہ نسبت دونوں سروں کے یہ وسط میں زیادہ تنگ ہے اور اس کا رخ نیچے پیچھے اور ذرا جانبی

لـه۔ ایس۔ ای وہٹ نال (آفتھیلمک ریویو نومبر 1911) نے ۱۰۰ کاسہ ہائے سر کا امتحان کر کے معلوم کیا کہ ۱۴ میں انیٹریر انتھائیڈل ایر سائی نسز صرف فاسا کی پچھلی دیوار سے تعلق رکھتے تھے۔ ۳۲ میں وہ اس سوچر تک آگے بڑھے ہوئے تھے جو لیکریمل بون اور میگزلا کے درمیان ہے لیکن ۵۴ میں ایک بڑا بے قاعدہ سا ایر سائی نس انیٹریر لیکریمل کرسٹ تک آگے بڑھا ہوا تھا۔

FIG. 1003.—A sagittal section through the anterior part of the head of an adult female. Left half viewed from within to show the left lateral nasal wall. The relative positions of the fossa for the lacrimal sac and the naso-lacrimal duct are indicated by the white line. × about $\frac{2}{3}$. (*From Whitnall's "Anatomy of the human orbit"*; Oxford Medical Publications.)

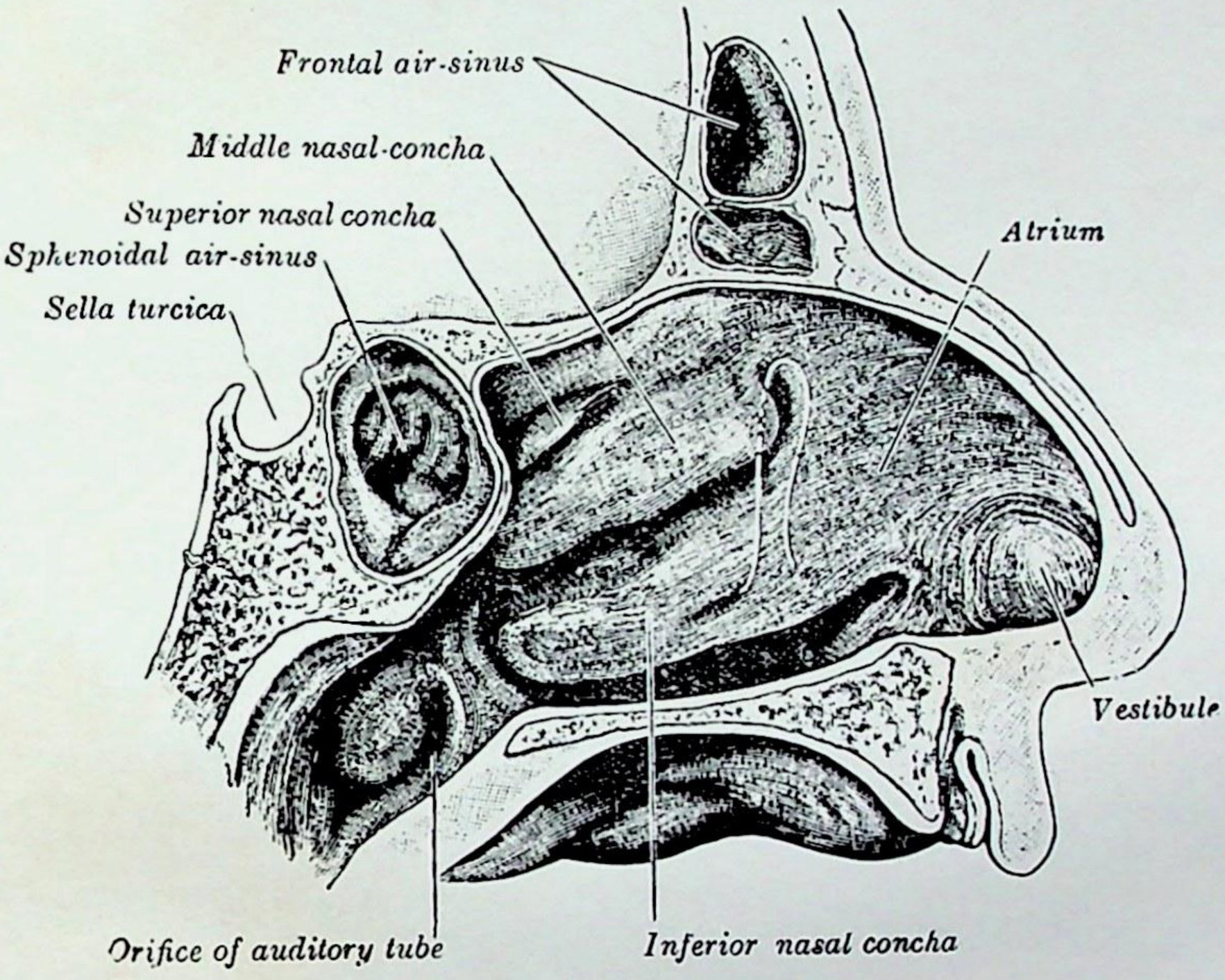
Frontal air-sinus
Middle nasal-concha
Superior nasal concha
Sphenoidal air-sinus
Sella turcica
Atrium
Vestibule
Orifice of auditory tube
Inferior nasal concha

طرف ہوتا ہے۔ لیکریمل سیک اور نیزو لیکریمل ڈکٹ کا مخاطی استر ایسے استوانی ہرِ حلمہ سے ڈھکا ہوا ہے جو کہیں کہیں ہدبہ دار ہے۔

تشریح اطلاقی:- پپوٹے مختلف بافتوں سے مرکّب ہیں چنانچہ ان میں مختلف امراض کا امکان ہے۔ ان کو ڈھکا نکنے والی جلد پتلی اور نازک ہے اور ڈھیلی فضائی زیر جلدی بافت (areolar subcutaneous tissue) کی ایک مقدار کے سہارے پر کہ جو چربی سے منزّہ ہے قایم ہے۔ اسی کی وجہ سے یہ بہت آزادی سے حرکت کر سکتی ہے اور گردونواح کی انداب (cicatrices) کے سکڑنے سے اس کے نیچے کھنچ جانے کا احتمال ہے اور اس طرح پپوٹے کا خارجی ارتکاس (eversion) جو ایکٹروپیان (ectropion) کے نام سے مشہور ہے پیدا ہونا ممکن ہے۔ پپوٹوں کا داخلی ارتکاس انٹروپیان (entropion) آربکولیرس آکیولائی کے تشنج سے یا پیلپبرل کانجنکٹائیوا کے مزمن التہاب سے بھی واقع ہونا ممکن ہے۔ جلد کے نیچے کی ڈھیلی خلوی بافت میں خون یا التہابی حاصلات کا وسیع انسکاب (infiltration) ممکن ہے جس سے بہت بڑا ابھار پیدا ہو جاتا ہے۔ اس بافت کو بہت خفیف چوٹ آنے سے بھی اتنی زیادہ وعا بدری خون ہو سکتی ہے کہ جس سے پپوٹوں پر بہت سوجن آجائے اور آنکھ بالکل بند ہو جائے اور یہی حالت اس وقت ہوتی ہے جب التہابی حاصلات کا خروج ہو۔ پلکوں کے فالیکلز (follicles) یا ان فالیکلز سے جو سبیشس گلینڈز سے وابستہ ہیں محلِ سوزش ہو سکتے ہیں جس سے معمولی گوہانجنی (stye) بنتی ہے۔ بسا اوقات پلکیں بے قاعدہ یا غیر منتظم طور سے اگتی ہیں۔ ان میں سے بعض کا رخ گوئے چشم کی طرف ہوتا ہے اور وہ کارنیا کا التہاب یا تقرح (ulceration) پیدا کرتی ہیں اور ممکن ہے کہ بالآخر آنکھ بالکل ضائع ہو جائے۔ آربکولیرس آکیولائی بھی محلِ تشنج ہو سکتا ہے یا تو پپوٹوں کے ذرا سے تھرتھرانے یا بار بار پھڑکنے کی شکل میں کہ جس کی عام وجہ بچوں میں نقصِ انعطاف ہوتی ہے یا اس میں مسلسل تشنج بھی ہونا ممکن ہیں جو ٹرائی جیمینل (trigeminal) یا فیشیل نرو کی خراش سے پیدا ہوں۔ آربکولیرس اکیولائی دیگر وجہی عضلات (facial muscles) کے ساتھ مشلول ہو سکتا ہے۔ ان حالات کے ماتحت مریض پپوٹے بند کرنے پر قادر نہیں ہوتا اور اگر وہ ایسا کرنے کی کوشش کرے تو یہی ہوتا ہے کہ

گوشے چشم کو اوپر کی طرف بالائی پپوٹے کے نیچے پھرائے۔ نیچے کے پپوٹے کے ہٹنے سے
آنسو اُمنڈ آتے (overflow) ہیں اور کانجنکٹائیوا اور کارنیا ہمیشہ کھلے رہنے سے اور
مریض کے آنکھ نہ جھپک سکنے سے گرد اور خارجی اشیا پڑنے سے خراشیدہ ہو جاتے ہیں۔ ٹوسس
(ptosis) یا اوپر کے پپوٹے کا گر پڑنا پیدائشی ہو سکتا ہے یا لیویٹر پلپیبری سوپیری آرس
کے شلل کے باعث ہو سکتا ہے جس صورت میں کہ غالباً آکیولو موٹر نرو کے ابتلا کی دیگر 1039
علامات بھی ہوں گی۔ پپوٹوں پر چوٹیں (bruises) یا زخم بھی آسکتے ہیں اور ان کا جلنا بھی
ممکن ہے جلنے کے بعد پپوٹوں کے کناروں کا ایک دوسرے سے چپکنا یا پپوٹوں کا آنکھ کے
بلب سے چپک جانا بھی ممکن ہے بعض اوقات آربٹ کی وسطانی دیوار بنانیوالی
پتلی ہڈیوں میں سے کسی ہڈی کے ٹوٹنے کے بعد یہ ایمفیسیما (emphysema)
کا محل بھی ہو سکتے ہیں۔ اگر کسی ایسی چوٹ کے تھوڑے عرصہ بعد مریض اپنی ناک چھنکے
تو ہوا نتھنے سے پھٹی ہوئی (lacerated) ساختوں کی راہ پپوٹوں کی توصیلی بافت میں
گھس جاتی ہے جو بکایک سوج جاتے ہیں اور خاص کر کراہٹ جو اس مرض سے مختص ہے
پیش کرتے ہیں۔

بسا اوقات خارجی اشیا کانجنکٹائیول سیک میں داخل ہو جاتی ہیں اور
بہت درد پیدا کرتی ہیں خصوصاً پپوٹوں کی حرکت کے دوران میں جبکہ وہ کارنیا کی
سطح سے مس کریں۔ کانجنکٹائیوا اکثر گوشے چشم کی شدید ضربات میں شرکت کرتا ہے
لیکن تنہا کبھی نہیں پھٹتا۔ تنہا کانجنکٹائیوا کا عام ترین زخم یا تو آگ سے یا قوی ترشوں
یا چونے سے پیدا ہوتا ہے۔ ان حالتوں میں پپوٹے اور گوشے چشم کا باہم جڑ جانا ممکن ہے
کانجنکٹائیوا اکثر ایسے التہاب کا محل ہوتا ہے کہ جو متعدّد و مختلف وجوہات کا نتیجہ ہو۔
اور کانجنکٹائیوا کے عروق کی ترتیب کے متعلق یاد رہے کہ یہ حالت مذکور اور سکلیرا
کے اشراب کے مابین کہ جو آنکھ کے بلب کی زیادہ عمیق ساختوں کے التہاب میں
موجود ہوتا ہے تشخیص کرنے کا ایک ذریعہ ہے ملتہب کانجنکٹائیوا چمکدار سرخ ہوتا ہے
عروق بڑے بڑے اور پیچاں ہو جاتے ہیں۔ محیط کے قریب نہایت زیادہ اور کارنیا کے
مارجن کے قریب کم ہوتے جاتے ہیں یہ آزادی سے متقسم ہوتے ہیں اور ایک گنجان جال
بناتے ہیں اور ذرا سا دباؤ ڈالنے سے خالی کئے جاسکتے ہیں یا جگہ سے ہٹائے جاسکتے ہیں

FIG. 1004.—The right auricula. Lateral surface.

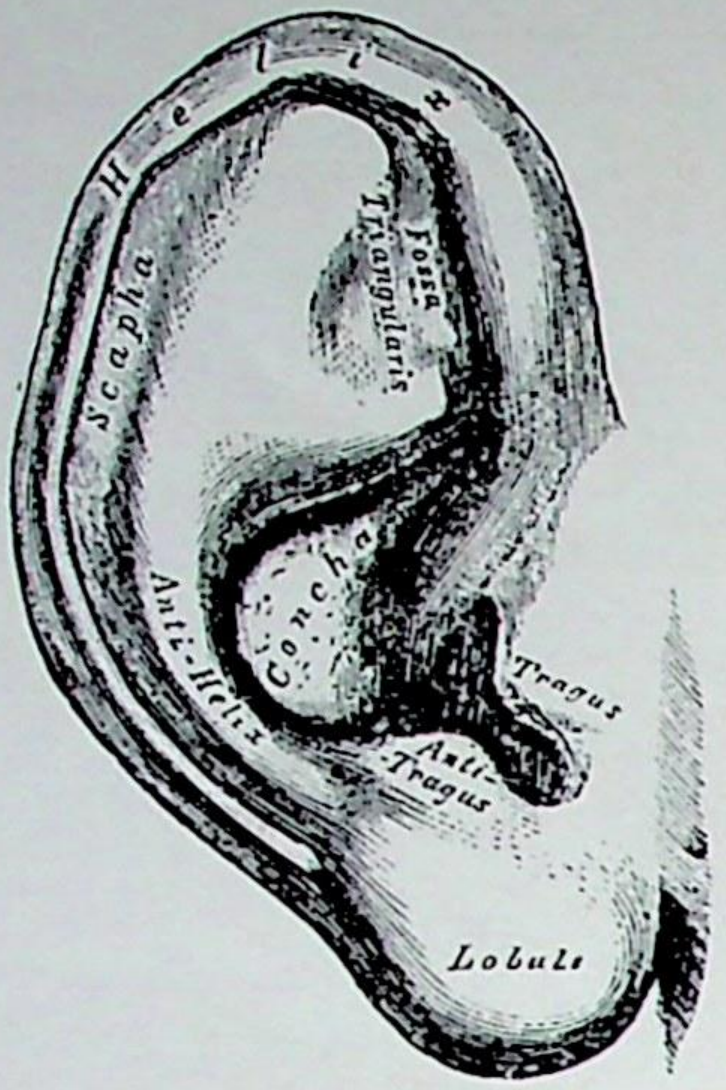
Helix
Scapha
Fossa Triangularis
Concha
Anti-Helix
Tragus
Anti-Tragus
Lobule

FIG. 1005.—The cranial surface of the cartilage of the right auricula.

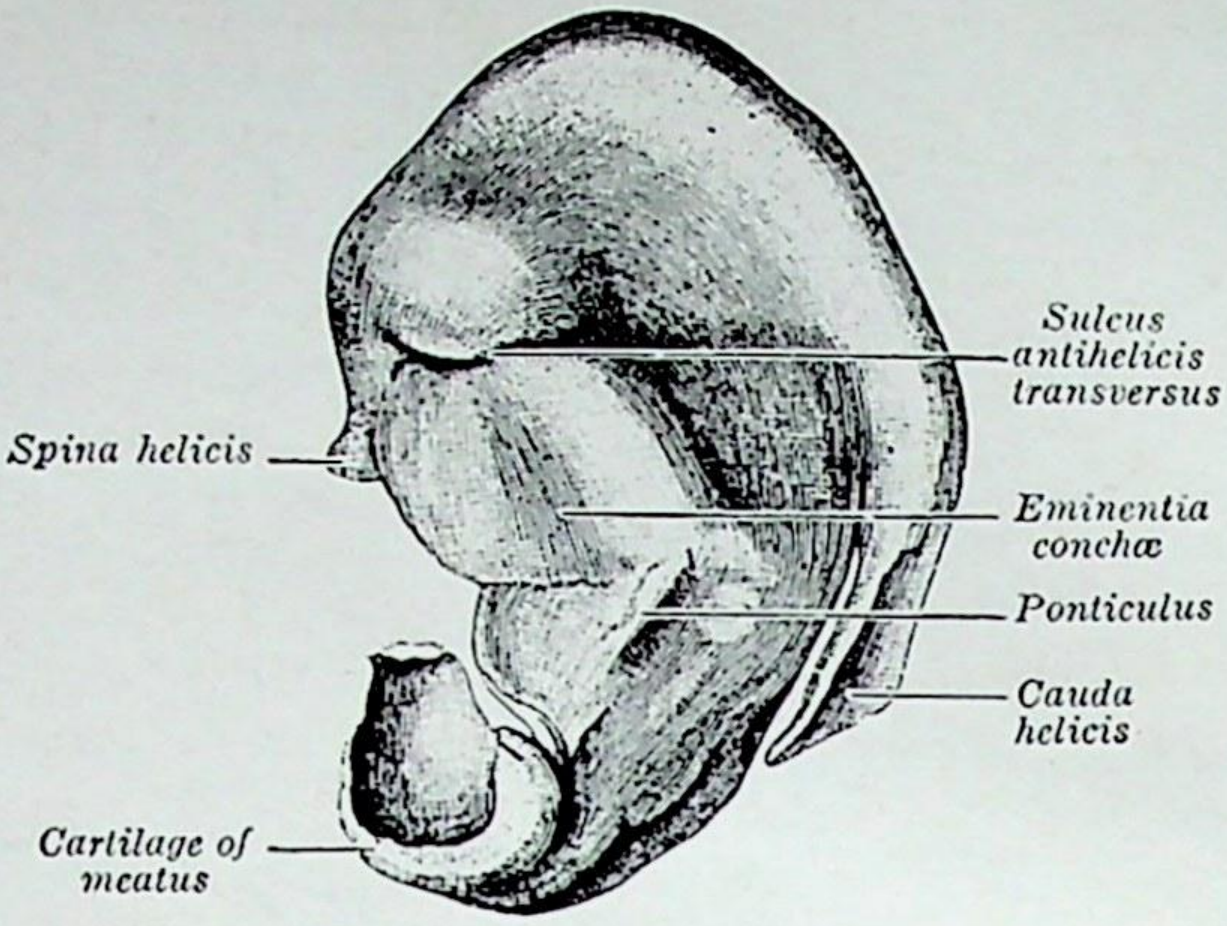
Sulcus antihelicis transversus
Spina helicis
Eminentia conchæ
Ponticulus
Cauda helicis
Cartilage of meatus

FIG. 1006.—The muscles of the right auricula.

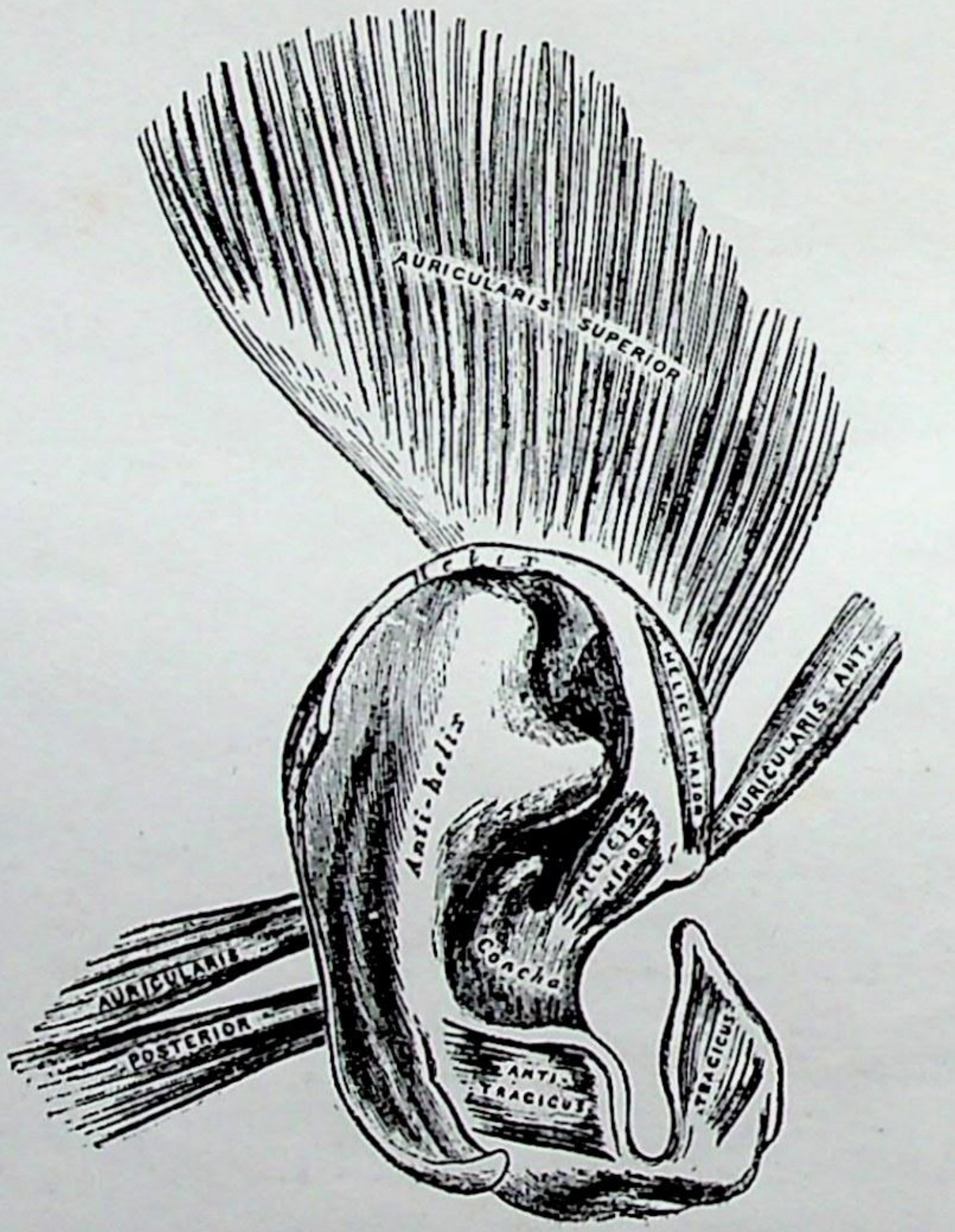
AURICULARIS SUPERIOR
Helix
HELICIS MAJOR
AURICULARIS ANT.
Anti-helix
HELICIS MINOR
Concha
AURICULARIS POSTERIOR
ANTI-TRAGICUS
TRAGICUS

زیرافتادہ سکلیر۔ سلیری باڈی یا آئیرس کا التہاب ایک بہت سنگین حالت ہے۔ اس میں آنکھ کے عمقی عروق میں اشراب ہوتا ہے اور سکلیرا میں سے دیکھنے سے ایک منفوذ اور مکدر ارغوانی یا بنفشی منطقہ گرد قرنی بدرنگی کا نظر آتا ہے۔

جلنے یا چوٹ آنے کی وجہ سے لیکریمل ڈکٹس کا انسداد ممکن ہے پنکٹا (puncta) کے انحراف یا لیکریمل سیک کے مزمن التہاب سے آنسوؤں کا سیلاب بھی ممکن ہے۔ متاخر الذکر حالت نیزولیکریمل ڈکٹ میں کسی وجہ سے رکاوٹ پیدا ہونے سے پیدا ہوتی ہے جس کا بسا اوقات ناک کے کہفہ میں کسی سرایت سے تعلق ہوتا ہے۔ اس کی وجہ سے آنسو اور مخاط لیکریمل سیک میں اس کو پھلا دیتے ہیں بعض اوقات لیکریمل سیک کے اندر تقیح دیکھنے میں آتا ہے۔ یہ کسی مزمن سوزش کا نتیجہ ہو سکتا ہے۔ سیک میں ایک ایسا پھوڑا بننے سے کہ جو سطح پر پھٹنے یا کھولا جائے لیکریمل فسیچولا (lacrimal fistula) بن سکتا ہے۔ یہ حالت اکثر ناقص پروردہ اور متدرن (tuberculous) بچوں میں دیکھنے میں آتی ہے۔

عضو سماعت

کان یا عضوِ سماعت تین حصوں میں قابلِ تقسیم ہے: بیرونی کان (external ear)، وسطی کان یا ٹمپینک کیویٹی (tympanic cavity) اور اندرونی کان یا لیبرنتھ (labyrinth)۔

گوش بیرونی

بیرونی کان پھیلے ہوئے حصہ پر جس کا نام آرکولا (auricula) یا پنّا (pinna) ہے اور اگسٹرنل ایکوسٹک می ایٹس (external acoustic meatus)

پر مشتمل ہے۔ مقدم الذکر سر کے پہلو سے نکلتا ہے اور تموجات ہوا کے جمع کرنے میں کہ جن سے آواز پیدا ہوتی ہے کام دیتا ہے۔ متاخر الذکر آرکولا کی تہ سے اندر کی طرف پھیلا ہوا ہے اور ٹمپینک کیوٹی تک تموجات کا ایصال کرتا ہے

آرکولا یا پنّا (تصویر 1004) بیضوی شکل کا ہے اس کا بڑا سرا اوپر کی طرف رخ رکھتا ہے۔ اس کی جانبی سطح بے قاعدہ طور پر مقعر اور ذرا آگے کی طرف رخ رکھتی ہے اور اس پر متعدد فراز و نشیب ہوتے ہیں۔ آرکولا کا نمایاں کنارہ ہیلکس (helix) کہلاتا ہے۔ جہاں کہ ہیلکس نیچے کی طرف پیچھے کو مڑتا ہے وہاں ایک چھوٹا سا ورنہ آریکیولر ٹیوبرکل آف ڈارون (auricular tubercle of Darwin) لبسا اوقات دیکھنے میں آتا ہے۔ جنینی حیات کے چھٹے مہینے کے قریب جب کہ پورا آرکولا بعض بالغ بندروں سے قریبی مشابہت رکھتا ہے اس وقت یہ ٹیوبرکل بہت نمایاں ہوتا ہے۔ ایک اور خمیدہ ابھار جو ہیلکس کے متوازی اور سامنے ہے اینٹی ہیلکس (antihelix) کہلاتا ہے۔ یہ اوپر دو ساقوں میں تقسیم ہوتا ہے جن کے درمیان ایک مثلث نشیب فاسا ٹرائی اینگولیرس (fossa triangularis) ہے۔ ہیلکس اور اینٹی ہیلکس کے درمیان تنگ مقوس نشیب سکیفہ (scapha) کہلاتا ہے۔ اینٹی ہیلکس قدرے ایک وسیع کہفہ کو جس کا نام کانچا (concha) ہے اور جو نا تمام طور پر ہیلکس کے اگلے سرے یا کرس کے
1040 ذریعے دو حصوں میں منقسم ہے احاطہ کرتا ہے۔ اوپر کے حصہ کو سمبا کانچی (cymba conchœ) کہتے ہیں، نیچے کے حصہ کو کیوم کانچی (cavum conchœ)۔ کانچا کے سامنے اور میٹس کے اوپر پیچھے کی طرف نکلا ہوا ایک چھوٹا سا فراز ٹریگس (tragus) ہے۔ ٹریگس کے مقابل اور اس سے انٹر ٹریگک ناچ (inter-tragic notch) ایک چھوٹا سا ورنہ اینٹی ٹریگس (antitragus) ہے۔ اینٹی ٹریگس کے نیچے لابیول (lobule) ہے جو ریشہ دار شحمی بافتوں سے مرکب ہے اور باقی آرکولا کی لچک اور مضبوطی سے خالی ہے۔

آرکولا کی کرینیم والی سطح پر ارتفاع ہوتے ہیں جو اس کی جانبی سطح کے نشیبوں کا جواب ہیں اور جن کے مطابق ہی یہ موسوم ہیں مثلاً ایمیننشیا کانچی

(eminentia conchæ)، امینینشیا ٹرائینگولیرس (eminentia triangularis) وغیرہ۔

ساخت۔ آرکولا زرد ریشہ وار کرّی کی ایک پتلی پلیٹ سے مرکب ہے جو ڈھکی ہوئی جلد سے، رباطات اور عضلات کے ذریعے گرد و نواح کے حصوں سے مربوط ہے۔ یہ اکسٹرنل ایکوسٹک می ایٹس کے غضروفی حصہ سے پیوستہ ہے اور متاخر الذکر ریشہ وار بافت کے ذریعے پورس ایکوسٹیکس اکسٹرنس کے محیط سے جڑا ہوا ہے۔

آرکولا کی جلد پتلی اور کرّی کے ساتھ قریب سے چپکی ہوئی ہے اور باریک بالوں سے کہ جن میں سیبیشس گلینڈس ہیں ڈھکی ہوئی ہے۔ یہ گلینڈس کانچا اور سکیفائڈ فاسا میں بہت کثرت سے ہیں ٹریگس اور اینٹی ٹریگس پر اور انٹرٹریگک ناچ میں بال مضبوط اور کثرت سے ہوتے ہیں۔ آرکولا کی جلد اکسٹرنل ایکوسٹک می ایٹس کے استر سے مسلسل ہے۔

آرکولا کی کارٹیلیج (تصاویر 1005، 1006) ایک ہی اکیلے ٹکڑے سے بنی ہے۔ اس کی سطح پر فراز و نشیب جن کا کہ اوپر بیان کیا گیا ہے پائے جاتے ہیں۔ یہ لابیول سے غائب ہوتی ہے۔ ٹریگس کے اور ہیلکس کی ابتدا کے درمیان بھی نہیں پائی جاتی اور بیچ کا فصل دبیز ریشہ دار بافت سے پُر ہوتا ہے۔ آرکولا کے سامنے کے حصہ پر جہاں ہیلکس اوپر کی طرف مڑتا ہے کرّی کا ایک چھوٹا سا مرمیہ ہوتا ہے جسے سپائینا ہیلیسس (spina helicis) کہتے ہیں لیکن ہیلکس کے زیرین حصہ میں کرّی مذکور نیچے کی طرف ایک دُم نما زائدہ کاڈا ہیلیسس (cauda helicis) میں دراز ہوگئی ہے۔ متاخر الذکر اینٹی ہیلکس سے ایک انشقاق فشورا اینٹی ٹریگو ہیلیسائنا (fissura antitrago helicina) کے ذریعے جدا ہے۔ کرّی کی کرینیم والی سطح پر ایک مستعرض فجوہ سلکس اینٹی ہیلیسس ٹرانسورسس (sulcus anti helicis transversus) نظر آتا ہے جو اینٹی ہیلکس کے انفریر کرس کا متناظر ہے اور امینینشیا کانچی کو امینینشیا ٹرائینگولیرس سے جدا کرتا ہے۔ امینینشیا کانچی ایک انتصابی مینڈ (پانٹیکولس = ponticulus) سے معبور ہے جس سے آرکولیرس پوسٹیریئل چسپاں ہوتا ہے۔ آرکولا کی کارٹیلیج میں دو انشقاق ہیں، ایک کرس ہیلیسس کے

پیچھے اور دوسرا ٹریگس ہیں ۔

آرکولا کے رباط دو جماعتوں پر مشتمل ہیں ۔ (ا) اکسٹرنزک (extrinsic) جو اسکوٹمپرل بون سے مربوط کرتے ہیں ۔ (ب) انٹرنزک (intrinsic) جو اس کی کرّی کے مختلف حصوں کو باہم جوڑتے ہیں ۔

اکسٹرنزک لگامنٹ تعداد میں دو ہیں انٹیریر اور پوسٹریر۔ انٹیریر لگامنٹ ٹریگس اور سپائینا ہیلیس سے ٹمپرل بون کے ذائیگومیٹک پراسس کی جڑ تک پھیلا ہوا ہے۔ پوسٹریر لگامنٹ کانچا کی پچھلی سطح سے میسٹائڈ پراسس کی بیرونی سطح تک جاتا ہے۔

بڑے بڑے انٹرنزک لگامنٹ یہ ہیں (ا) ایک مضبوط ریشہ دار بند جو ٹریگس سے ہیلکس تک پھیل کر میٹس کو سامنے کی طرف مکمل کرتا اور کانچا کی حدود کو کسی قدر احاطہ کرتا ہے۔ (ب) ایک بند جو اینٹی ہیلکس اور کاڈا ہیلیس کے درمیان ہے۔ اور کم حیثیت کے بند پینا کی کرینیم والی سطح پر پائے جاتے ہیں۔

آرکولا کے عضلات (تصویر 1006) دو گروہوں پر مشتمل ہیں (ا) ایکسٹرنزک جو اس کو سکل اور سکالپ سے مربوط کرتے ہیں اور آرکولا کو بحیثیت مجموعی حرکت میں لاتے ہیں اور (۲) انٹرنزک جو آرکولا کے ایک حصہ سے دوسرے تک پھیلتے ہیں۔

ایکسٹرنزک مسلز یہ ہیں آریکیولیرس انٹیریر سپیریر اور پوسٹریر۔

آرکولیرس انٹیریر جو تینوں میں سب سے چھوٹا ہے پتلا اور پنکھا نما ہے اور اس کے ریشے زرد اور غیر واضح ہیں۔ یہ گیلیا اپونیوروٹیکا کے جانبی کنارہ سے شروع ہوتا ہے اور اس کے ریشے سپائینا ہیلیس میں منتہی ہونے کے لئے متقارب ہوتے ہیں۔

آرکولیرس سپیریر جو تینوں میں سب سے بڑا ہے اور پتلا اور پنکھے کی شکل ہے اس کے ریشے گیلیا اپونیوراٹیکا سے شروع ہوتے ہیں اور ایک پتلے چپٹے وتر کی وساطت سے آرکولا کی کرینیم والی سطح کے بالائی حصہ میں منتہی ہونے کیلئے متقارب ہوتے ہیں۔

آرکولیرس پوسٹریر دو یا تین لحمی جزوں پر مشتمل ہے جو ٹمپرل بون کے میسٹائڈ پورشن سے بذریعہ چھوٹے چھوٹے وترعضلی ریشوں کے شروع ہوتے ہیں اور ایمینیشیا کانچی پر پانٹکولس میں ختم ہوتے ہیں۔

عصبی رسد۔ آریکولیرس انیٹریر اور سپیریر کو ٹمپرل برانچز سے اور آریکولیرس پوسٹریر کو فیشیل نرو کی آرکولر برانچ سے رسد پہنچتی ہے۔

افعال۔ انسان میں ان عضلات کا بہت کم فعل ہوتا ہے۔ آرکولیرس انٹیریر آرکولا کو آگے اور اوپر کی طرف کھینچتا ہے۔ آرکولیرس سپیریر اسکو خفیف سا اٹھاتا ہے اور آرکولیرس پوسٹریر اس کو پیچھے کی طرف کھینچتا ہے۔

انٹرنزک مسلز یہ ہیں۔ ہیلیسس میجر (helicis major)، ہیلیسس مائنر (helicis minor)، ٹریگیکس (tragicus)، اینٹی ٹریگیکس (antitragieus)، ٹرانسورسس آری کولی (transversus auriculæ)، آبلیکوئس آری کولی (obliquus auriculæ)۔

ہیلیسس میجر ایک تنگ انتصابی بند ہے جو ہیلکس کے اگلے کنارہ پر واقع ہے۔ یہ سپائینا ہلیسس سے شروع ہوتا ہے اور ہیلکس کے اگلے کنارہ میں وہاں ختم ہوتا ہے جہاں پر کہ متاخرّ الذکر پیچھے کی طرف مڑنے ہی کو ہوتا ہے۔

ہلیسس مائنر ایک ترچھی لچھی ہے جو کرس ہلیسس کو ڈھانکے ہوئے ہے۔

ٹریگیکس۔ ٹریگس کی جانبی سطح پر ایک چھوٹا چپٹا انتصابی بند ہے۔

اینٹی ٹریگیکس اینٹی ٹریگس کے بیرونی حصہ سے شروع ہوتا ہے اور کاڈا ہلیسس اور اینٹی ہیلکس میں ختم ہوتا ہے۔

ٹرانسورسس آری کولی پنّا کی کرنیسیم والی سطح پر پڑا ہے۔ یہ قدرے وتری اور قدرے عضلی منتشر ریشوں پر مشتمل ہے جو امیننیشیا کانچی سے امیننیشیا سکیفی تک پھیلے ہوئے ہیں۔

آبلیکوئس آرکولی بھی کرنیسیم والی سطح پر ہے اور چند ایسے ریشوں پر مشتمل ہے جو امیننیشیا کانچی کے بالائی اور پچھلے حصوں سے امیننیشیا ٹرائنگولیرس تک پھیلے ہوئے ہیں۔

عصبی رسد۔ جانبی سطح پر انٹرنزک مسلز کو فیشیل نرو کی ٹمپرل برانچز سے رسد ملتی ہے۔ کرنیسیم والی سطح پر انٹرنزک مسلز اسی عصب کی پوسٹریر آرکولر برانچ سے رسد لیتے ہیں۔

آرکولا کی شریانیں یہ ہیں۔ (۱) اکسٹرنل کیراٹڈ آرٹری کی پوسٹریر آری کولر برانچ جس سے کرنیسیم والی سطح کو تین یا چار شاخیں پہنچتی ہیں۔ ان میں سے نکلنے والی شاخیں

جانبی سطح پر پہنچتی ہیں بعض آری کولر کارٹیلیج کے انشقاقوں میں سے گزر کر باقی ہیلکس کے مارجن کے گرد گھوم کر (ب) سپرفیشل ٹمپرل آرٹری کی انٹیریر آرکولر برانچز جو جانبی سطح کو تقسیم ہوتی ہیں اور (ج) ایک شاخ آکسیپٹل آرٹری سے۔

وریدیں متناظر شرائین کے ہمراہ جاتی ہیں

حسی اعصاب یہ ہیں۔ گریٹ آرکولر اور لسر آکسیپٹل نروز سروائیکل پلیکس سے۔ مینڈ یبولر نرو کی آری کولو ٹمپرل برانچ اور ویگس نرو کی آرکولر برانچ۔

اکسٹرنل ایکوسٹک می ایٹس کانچا کی تہ سے ٹمپینک ممبرین تک پھیلتا ہے (تصاویر 1007، 1008)۔ اگر ٹریگس سے اس کی پیمائش کی جائے تو اس کی لمبائی تقریباً ۴ سنٹی میٹر ہوتی ہے۔ کانچا کہ تہ سے اس کی لمبائی تقریباً ۲،۵ سنٹی میٹر ہے۔ یہ ایک S شکل کا منحنی بناتا ہے اور پہلے اس کا رخ اندر آگے، اور ذرا اوپر کو ہوتا ہے (پارس اکسٹرنا = pars externa)۔ پھر یہ اندر، پیچھے، اور اوپر کی طرف جاتا ہے (پارس میڈیا = pars media)۔ اور بالآخر اندر کی طرف آگے کو اور ذرا نیچے چلا گیا ہے (پارس انٹرنا = pars interna)۔ یہ ایک بیضوی استوانی کنال ہے جس میں بیضوی کے طویل ترین قطر کا رخ بیرونی منفذ پر نیچے اور پیچھے کو ہوتا ہے لیکن اندرونی سرے پر تقریباً افقی۔ اس میں دو بھنچاؤ ہوتے ہیں، ایک غضروفی حصہ کے اندرونی سرے کے قریب اور دوسرا جس کا نام استھمس (isthmus) ہے عظمی حصہ میں کانچا کی تہ سے تقریباً ۲ سنٹی میٹر کے فاصلہ پر ٹمپینک ممبرین جو می ایٹس کے اندرونی سرے کو بند کرتا ہے ترچھا رخ رکھتا ہے۔ اس ترچھے پن کی وجہ سے می ایٹس کا 1042
فرش اور اگلی دیوار بہ نسبت چھت اور پچھلی دیوار کے زیادہ لمبے ہیں۔

اکسٹرنل ایکوسٹک می ایٹس قدرے غضروف اور غشا، سے اور قدرے ہڈی سے بنا ہوا ہے اور اس میں جلد کا استر ہے۔

غضروفی حصہ تقریباً ۸ سنٹی میٹر لمبا ہے۔ یہ آریکولا کی غضروف سے مسلسل ہے اور ٹمپرل بون کے پورس ایکوسٹکس اکسٹرنس کے محیط سے چسپاں ہے۔

FIG. 1007.—The external and middle portions of the right ear, from the front.

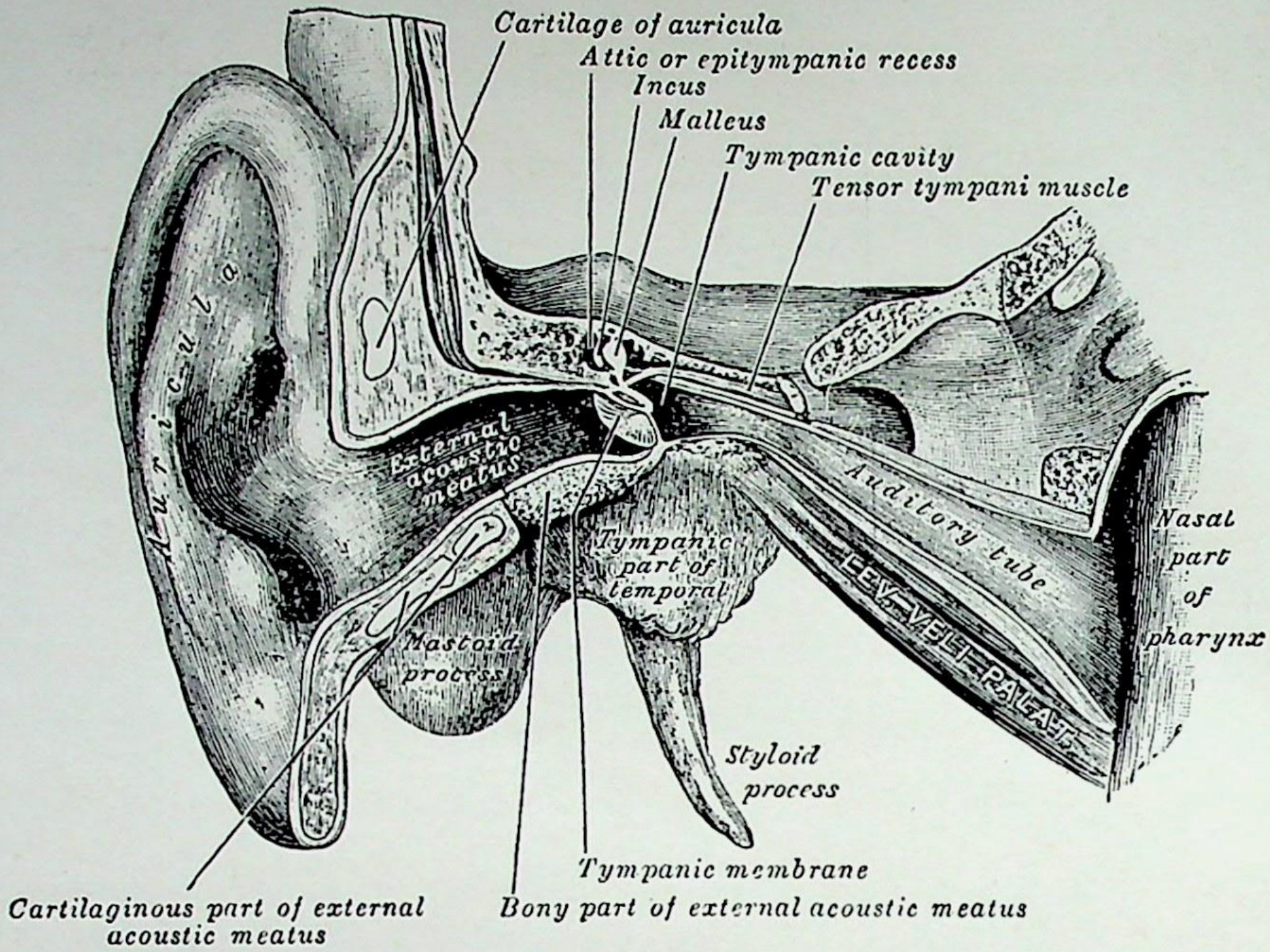
Cartilage of auricula
Attic or epitympanic recess
Incus
Malleus
Tympanic cavity
Tensor tympani muscle
Auricula
External acoustic meatus
Auditory tube
Nasal part of pharynx
Tympanic part of temporal
Mastoid process
LEV. VELI PALAT.
Styloid process
Tympanic membrane
Cartilaginous part of external acoustic meatus
Bony part of external acoustic meatus

FIG. 1008.—A horizontal section through the left ear. Upper half of the section.

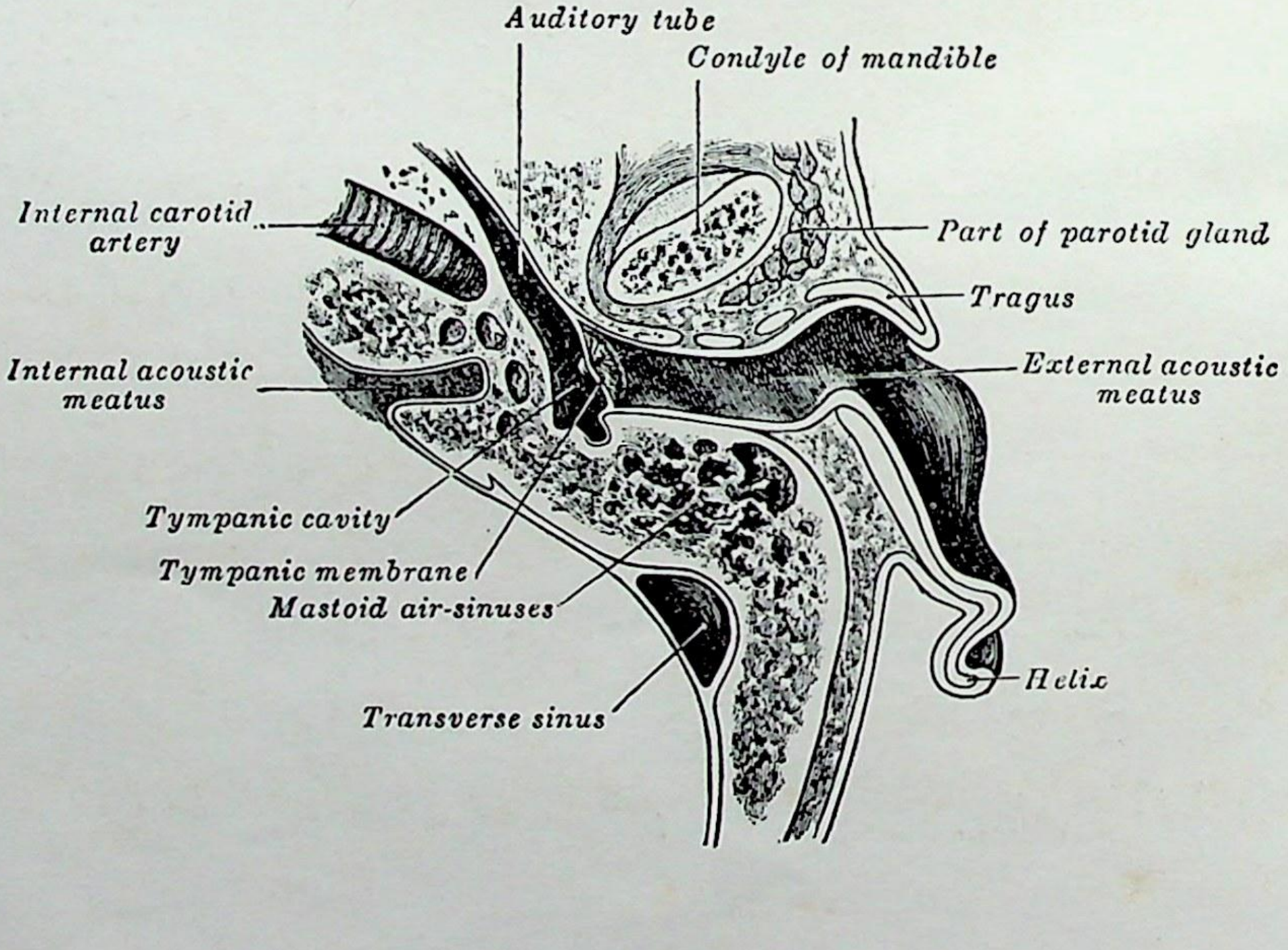
Auditory tube
Condyle of mandible
Internal carotid artery
Part of parotid gland
Tragus
Internal acoustic meatus
External acoustic meatus
Tympanic cavity
Tympanic membrane
Mastoid air-sinuses
Helix
Transverse sinus

غضروفی می ایٹس کے بالائی اور پچھلے حصوں پر ناقص ہے اس کی جگہ ریشہ دار غشاء سے 1043 پُر ہے۔ غضروف کے اگلے حصہ میں دو یا تین گہرے انشقاق موجود ہیں۔

عظمی حصہ تقریباً ۱۶ ملی میٹر لمبا ہے اور غضروفی حصہ کی نسبت زیادہ تنگ ہے اس کا رخ اندر کی طرف، آگے اور ذرا نیچے کو ہوتا ہے اور اپنے ممر میں یہ ایک خفیف سا منحنی بناتا ہے جس کا انحداب اوپر اور پیچھے کو ہوتا ہے۔ اس کا اندرونی سرا بیرونی کی نسبت زیادہ چھوٹا اور ڈھلواں ہے اور اگلی دیوار پچھلی سے تقریباً ۴ ملی میٹر آگے نکل گئی ہے۔ اس سرے پر سوائے اس کے بالائی حصہ کے ایک تنگ میزاب کا نشان ہے جسے **ٹمپینک سلکس** (tympanic sulcus) کہتے ہیں جس میں ٹمپینک ممبرین کا محیط چسپاں ہوتا ہے۔ اس کا بیرونی سرا پورس اکوسٹیکس اکسٹرنس (porus acusticus externus) پھیلا ہوا ہے اور اپنے محیط کے بیشتر حصہ میں غضروفی کے الحاق کے لئے کھردرا ہے۔ عظمی حصہ کے اگلے اور تحتانی حصے ٹمپرل بون کے ٹمپینک پارٹ سے کہ جو جنین میں ٹمپینک رنگ کے طور پر موجود ہوتا ہے بنتے ہیں (صفحہ 218)۔

جلد جو آرکولا کو ملفوف کرتی ہے اس کا سلسلہ اکسٹرنل ایکوسٹک می ایٹس میں چلا گیا ہے اور ٹمپینک ممبرین کی بیرونی سطح کو ڈھانکتا ہے، یہ پتلا ہے اور نلی کے غضروفی اور عظمی حصوں سے یکجہتی کے ساتھ چسپاں ہے۔ تعطین (maceration) کے بعد اپی ڈرمس کی پتلی جیب جب اتار لی جاتی ہے تو یہ می ایٹس کی شکل کو قائم رکھتی ہے۔ می ایٹس کے غضروفی حصہ کے دبیز سبکیوٹے نی اس ٹشو میں متعدد **سیرومینس گلینڈز** (ceruminous glands) ہیں جو کان کی میل کا افراز کرتے ہیں ان کی ساخت سوڈرفرس گلینڈز کی ساخت سے مشابہ ہے (صفحہ 1074)۔

می ایٹس کے تعلقات:۔ می ایٹس کے سامنے مینڈیبل کا کانڈائل ہے جو بہر حال بعض اوقات پیراٹڈ گلینڈ کے ایک چھوٹے سے حصہ کے ذریعے غضروفی حصہ سے جدا ہے۔ مینڈیبل کی حرکات کسی حد تک غضروفی حصہ کے دردنہ پر اثر رکھتی ہیں۔ عظمی حصہ کے اوپر مڈل کرینیئل فاسا ہے اس کے پیچھے میسٹائڈ ایر سائی نسز (mastoid air sinuses) جو می ایٹس سے ہڈی کی ایک پتلی تہ کے ذریعہ جدا ہیں۔

شرائین جو می ایٹس کو رسد پہنچاتی ہیں پوسٹریر آریکولر انٹرمیکزلری اور ٹمپرل آرٹریز کی شاخیں ہیں۔

اعصاب۔ بالخصوص مینڈ بولر نرو کی آریکولو ٹمپرل برانچ اور ویگس نرو کی آریکولر برانچ سے حاصل ہوتے ہیں۔

تشریح اطلاقی تشوّہات (malformations) مثلاً بیرونی حصوں کی نموئے غیر ناقص زائد از تعداد آریکوئی یا می ایٹس کا عدم گاہے گاہے دیکھنے میں آتے ہیں۔ آریکولا کی جلد پتلی ہے اور خون سے خوب رسد یافتہ لیکن اس کے باوجود یہ اکثر فراسٹ بائٹ (frost bite) کا محل ہوتی ہے بایں وجہ یہ سردی میں بہت کھلی رہتی ہے اور عام طور پر جو زیر ادمی چربی (subcutaneous fat) جسم کے دیگر حصوں میں پائی جاتی ہے یہاں نہیں ہوتی کارٹیلیج اور پری کانڈریم کے درمیان بعض اوقات خون کا اجتماع پایا جاتا ہے ہیموٹوما آرس (hæmatoma auris) جو بالعموم چوٹ کا نتیجہ ہوتا ہے۔ لیکن لازماً اس سے پیدا نہیں ہوتا۔ اس کا اکثر اوقات مجنون کے کانوں میں واقع ہونا بیان کیا جاتا ہے۔ یوریٹ آف سوڈا کے جماؤ اکثر نقرس کے مریض (gouty subject) کے کانوں میں ملتے ہیں۔

اکسٹرنل ایکوسٹک می ایٹس کا امتحان ایک قیف نما منظار (speculum) کے اندر روشنی منعکس کر کے نہایت اطمینان بخش طور پر کیا جا سکتا ہے جبکہ کنال اور ٹمپینک ممبرین کا بیشتر حصہ دیکھنے میں آسکتا ہے۔ اس آلہ کے استعمال کرنے میں یہ مناسب ہے کہ آریکولا کو اوپر، پیچھے کو اور ذرا بیرونی طرف کھینچا جائے تاکہ می ایٹس جہاں تک ممکن ہو سیدھا ہو جائے۔

عظمی اور غضروفی حصوں کے جنکشن پر ایک زاویہ منفرجہ بنتا ہے جو نلی کے اندر اس کی پیش تحتانی دیوار پر ابھرتا ہے۔ اس سے ایک قسم کا بھنچاؤ پیدا ہوتا ہے اور اسکو می ایٹس کا ایک تنگ حصہ بنا دیتا ہے۔ می ایٹس میں خارجی اجسام کی موجودگی سے متعلق یہ ایک اہم نقطہ ہے جو یاد رکھنے کے قابل ہے بچوں میں منظار اذنی (aural speculum) داخل کرنے میں می ایٹس کی چھوٹائی کو ملحوظ ذہن رکھنا چاہیئے۔ تاکہ زیادہ دور تک اندر جانے سے طبلی غشاء (ٹمپینک ممبرین) کو چوٹ پہنچنے کا اندیشہ نہ رہے۔ فی الحقیقت بالغوں میں بھی منظار کو اس بھنچاؤ سے پار نہ لے جانا چاہیئے۔ جو عظمی اور غضروفی حصوں کے جنکشن کو بتاتا ہے ممبرین کے سامنے ہی ایک بہت واضح نشیب ہے جو می ایٹس کے فرش پر واقع ہے اور

Fig. 1009.—The right tympanic membrane, as seen through a speculum.

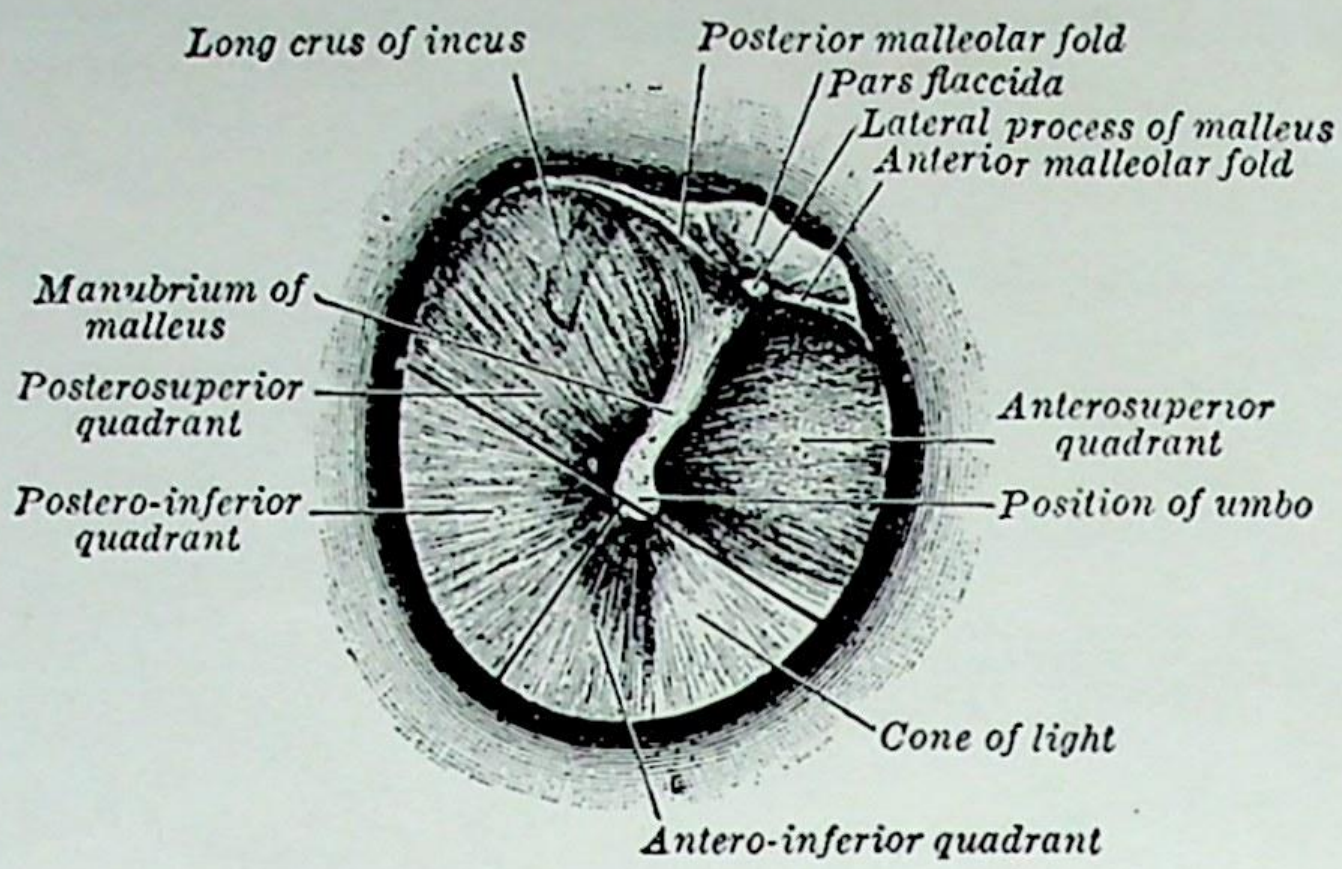
Long crus of incus
Posterior malleolar fold
Pars flaccida
Lateral process of malleus
Anterior malleolar fold
Manubrium of malleus
Posterosuperior quadrant
Anterosuperior quadrant
Postero-inferior quadrant
Position of umbo
Cone of light
Antero-inferior quadrant

Fig. 1010.—The membranous wall of the right tympanic cavity. (Testut.)

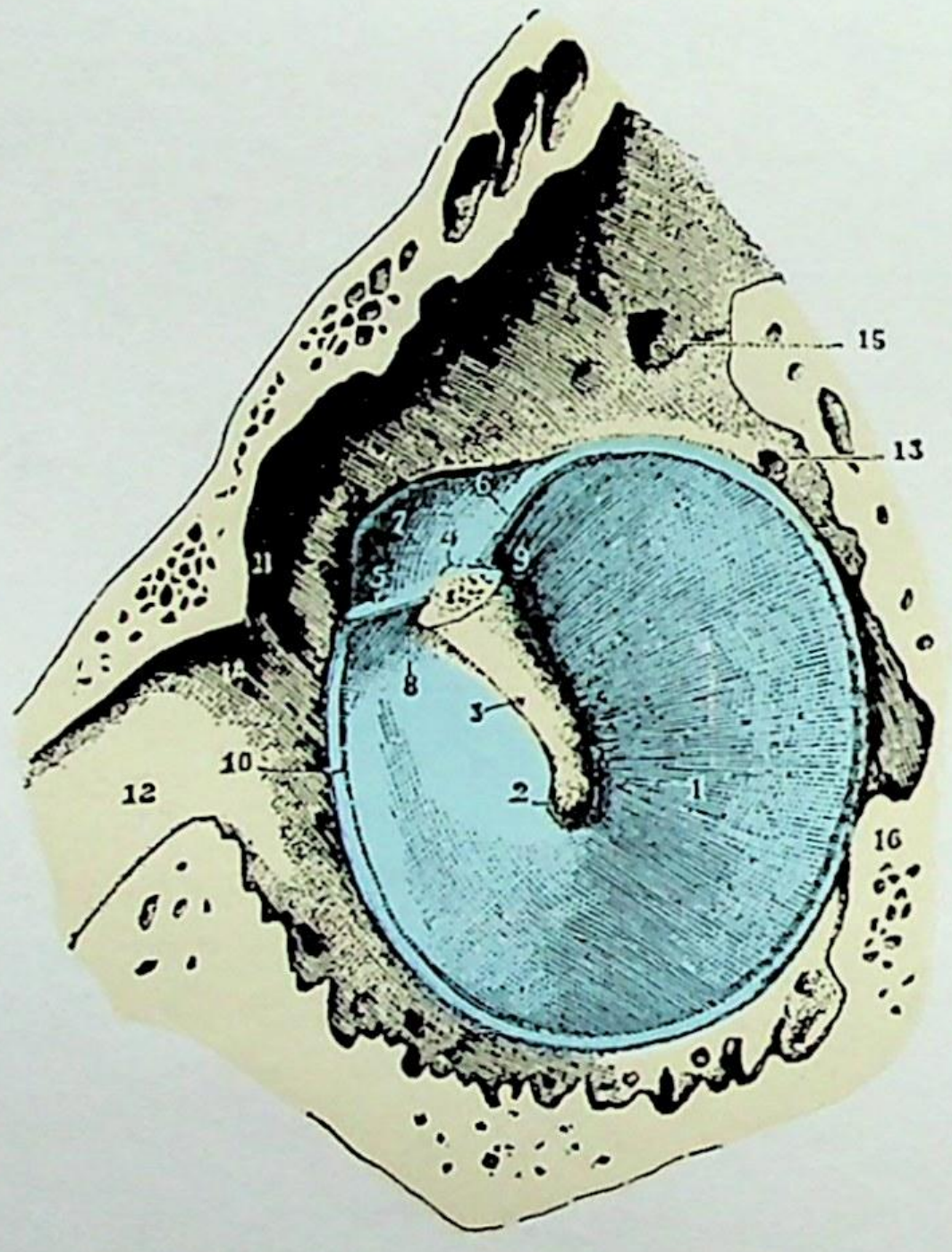
15
13
6
11
7
4
5
9
8
3
10
12
2
1
16

The malleus has been resected immediately below its lateral process, in order to show the malleolar folds and the pars flaccida.

1. Tympanic membrane. 2. Umbo. 3. Manubrium mallei; 4. its cut surface. 5. Anterior malleolar fold. 6. Posterior malleolar fold. 7. Pars flaccida. 8, 9. Anterior and posterior pouches of Tröltsch. 10. Fibrocartilaginous ring. 11. Petrotympanic fissure. 12. Auditory tube. 13. Iter chordæ posterius. 14. Iter chordæ anterius. 15. Fossa incudis for short crus of the incus. 16. Prominentia styloidea.

کسی قدر ابھری ہوئی رج سے محدود ہے۔ اس میں بیرونی اشیا آکر ٹھہر سکتی ہیں۔ منظار کی مدد
اور اس کے ساتھ آریکل کو اوپر اور پیچھے کی طرف کھینچنے سے ٹمپینک ممبرین کا بیشتر حصہ مرئی 1044
ہو جاتا ہے (تصویر 1009)۔ یہ ایک موتیا خاکستری ممبرین ہے جو بالغ میں ذرا مجلّی ہوتا ہے اور ترچھا
واقع ہے تاکہ می ایٹس کے فرش سے ایک بہت ہی حادہ زاویہ (تقریباً ۵۵ درجے) اور
چھت سے ایک منفرجہ زاویہ بناتا ہے۔ پیدائش کے وقت یہ زیادہ افقی ہوتا ہے اور
تقریباً اسی مستوی پر واقع ہے جس پر کہ اسکل کا قاعدہ۔ ممبرین کے اگلے اور پچھلے کناروں کے
تقریباً درمیان اور مرکز سے ترچھے اوپر اور آگے کی طرف پھیلی ہوئی ایک سرخی مائل زرد دھاری
ہے۔ یہ میلی اس (malleus) کا ہینڈل ہے جو ممبرین میں منتہی ہوتا ہے۔ اس دھاری کے
اوپر کے حصہ پر می ایٹس کی چھت کے قریب ایک چھوٹا سا سفید گول ابھار ہے جو صاف دکھائی
دیتا ہے۔ یہ میلی اس کا جانبی یا چھوٹا زائدہ ہے جو ممبرین کی طرف نکلا ہوا ہے۔ ٹمپینک ممبرین
ایک مستوی سطح پیش نہیں کرتا ہے بر عکس ازیں اس کا مرکز میلی اس کے مینبریم کے ساتھ جڑے
ہونے سے اندر کی طرف کھنچا ہوا ہے۔

می ایٹس کے اعصاب کے علایق سے جس صورت میں کہ می ایٹس میں کوئی منبع خراش موجود ہو واگس کے ابتلا سے متواتر کھانسی اور چھینکوں کا آنا بچوں کے کانوں میں پچکاری کرنے سے قے ہونا اور سن رسیدہ اشخاص میں ایسا کرنے سے کبھی کبھی دل کا ضعف ہو جانا واضح ہو جاتا ہے۔ اس میں شک نہیں کہ کان کے درد کا دانت کے درد اور زبان کے سرطان کے ساتھ وابستہ ہونا بھی ٹرائی جیمنیل نرو کی مینڈ بولر برانچ کے ابتلا کا نتیجہ ہے۔ ٹمپینک ممبرین کا بالائی نصف حصہ زیرین نصف سے بہت زیادہ عروقی ہے اس وجہ سے اور نیز کارڈا ٹمپینائی نرو اور آسیکلز کی حفاظت کے خیال سے غشاء میں شگاف اس کے زیرین اور پچھلے حصہ پر دینا چاہیئے۔

درمیانی کان یا ٹمپینک کیوٹی

درمیانی کان یا ٹمپینک کیوٹی ٹمپرل بون کے اندر ایک بے قاعدہ

جوانب سے دبائی ہوئی فضا ہے۔ یہ ہوا سے جو فیرانکس کے نیزل پارٹ سے آڈیٹری ٹیوب کی راہ اس تک پہنچتی ہے پُر ہے۔ اس میں متحرک ہڈیوں کی ایک زنجیر ہے جو اس کی جانبی دیوار کو وسطانی سے ملاتی ہیں ٹمپینک ممبرین کے تموجات کو اندرونی کان کے کہفہ کے پار منتقل کرتی ہیں۔

ٹمپینک کیوٹی دو حصوں پر مشتمل ہے۔ **ٹمپینک کیوٹی پراپر** جو ٹمپینک ممبرین کے مقابل ہے اور **اَیٹک** (attic) **یا اپی ٹمپینک ریسس** (epitympanic recess) جو ممبرین کے لیول سے اوپر ہے۔ آیٹک میں میلی اس کا بالائی نصف اور انکس (incus) کا بیشتر حصہ رہتا ہے آیٹک کو شامل کرکے کیوٹی کے انتصابی اور پیش پسیں قطر ہر ایک تقریباً ۱۵ ملی میٹر ہے۔ مستعرض قطر کا ماپ چھ ملی میٹر اوپر اور ۴ ملی میٹر نیچے ہے۔ ٹمپینک ممبرین کے مرکز کے مقابل یہ صرف تقریباً ۲ ملی میٹر ہے۔ ٹمپینک کیوٹی جانباً ٹمپینک ممبرین سے محدود ہے وسطانیاً اندرونی کان کی جانبی دیوار سے۔ یہ پیچھے کی طرف ٹمپینک انیٹرم سے اور اس میں سے میسٹائڈ ایئر سائی نسز (mastoid air sinuses) سے ربط رکھتی ہے اور سامنے آڈیٹری ٹیوب سے (تصویر 1007)۔

ٹمپینک کیوٹی کی **ٹگمنٹل وال یا چھت** ہڈی کی ایک پتلی پلیٹ ٹگمن ٹمپینائی (tegmen tympani) سے بنتی ہے جو کہ کرینیئل اور ٹمپینک کیوٹیز کو جدا کرتی اور ٹمپرل بون کے پیٹرس پورشن کی اگلی سطح کا بیشتر حصہ بناتی ہے۔ یہ پیچھے کی طرف ٹمپینک انیٹرم کی چھت بنانے کے لئے اور آگے ٹنسر ٹمپینائی کی نصف کنال کو ڈھانکنے کے لئے بڑھتی ہے۔

جیوگولر وال (jugular wall) **یا فرش** تنگ ہے اور ہڈی کی ایک پتلی محدب پلیٹ (فنڈس ٹمپینائی = fundus tympani) پر مشتمل ہے جو ٹمپینک کیوٹی کو انٹرنل جیوگولر وین کے سپیریئر بلب سے جدا کرتی ہے۔ بعض جگہوں میں یہ ہڈی کی دیوار ناقص ہو سکتی ہے اور پھر ٹمپینک کیوٹی وین سے صرف غشاء مخاطی اور ریشہ دار بافت ہی سے جدا رہتی ہے۔ ٹمپینک کیوٹی کے فرش میں لیبرنتھ والی دیوار کے قریب گلاسوفیرنجیل نرو ٹمپینک برانچ کے گزرنے کیلئے

ایک چھوٹا سا سوراخ ہے۔

ممبرینس یا لیٹرل وال (membranous or lateral wall) ٹمپینک کیوٹی کی (تصویر 1010) بالخصوص ٹمپینک ممبرین سے بنتی ہے لیکن کسی قدر ہڈی کے اس حلقہ سے کہ جس میں یہ ممبرین چسپاں ہے۔ حلقہ کے بالائی حصہ میں ایک کمی یا ناچھ ہے (ناچھ آف ری وی نس = notch of Rivinus) جس کے قریب تین چھوٹے چھوٹے سوراخ ہیں یعنی آئیٹر کارڈی پوسٹریس (iter chordæ posterius)، پیٹرو ٹمپینک فشر (petro-tympanic fissure) اور آئیٹر کارڈی اینٹیریس (iter chordæ anterius)۔

آئیٹر کارڈی پوسٹریس (نیز موسوم بہ apertura tympanica canaliculi chordæ) مسٹائڈ اور ٹمپینک کیوٹی کی غشائی دیواروں کے زاویۂ جنکشن میں ٹمپینک ممبرین کے پیچھے ہی اور مینوبریم میلی آئی کے بالائی سرے کے لول پر واقع ہے۔ یہ ایک باریک کنال میں لے جاتا ہے جو فیشیل نرو کی کنال کے سامنے اترتی ہے اور اس کنال میں سٹائیلو میسٹائڈ فورمین سے تقریباً ۶ ملی میٹر اوپر ختم ہوتا ہے۔ اس میں سے کارڈا ٹمپینائی نرو اور سٹائیلو میسٹائڈ آرٹری کی ایک شاخ ٹمپینک کیوٹی میں داخل ہوتے ہیں۔

1045 پیٹرو ٹمپینک فشر (گلیسرین فشر = Glasserian fissure) ہڈی کے اس حلقہ کے اوپر ہی اور سامنے کھلتا ہے جس میں ٹمپینک ممبرین منتہی ہے۔ اس مقام پر یہ محض ایک درز ہے طول میں تقریباً دو ملی میٹر۔ اس میں میلی اس کا انٹیریر پراسس اور انٹیریر لگامنٹ رہتا ہے اور یہ انٹرنل میگزلری آرٹری کی انٹیریر ٹمپینک برانچ ٹمپینک کیوٹی میں منتقل کرتا ہے۔

آئیٹر کارڈی انٹیریس (کنال آف ہوجیر = canal of Huguier) پیٹرو ٹمپینک فشر کے وسطانی سرے پر واقع ہے۔ اس کی راہ کارڈا ٹمپینائی نرو ٹمپینک کیوٹی سے نکلتا ہے۔

ٹمپینک ممبرین (tympanic membrane) (تصاویر 1009 1010) ٹمپینک کیوٹی کو اکسٹرنل اکوسٹک میٹس سے جدا کرتا ہے۔ یہ پتلا اور نیم شفاف ہے شکل میں تقریباً بیضوی نیچے کی نسبت اوپر کسی قدر زیادہ چوڑا

اور می ایٹس کے فرش سے تقریباً ۵۵ درجہ کا زاویہ بناتا ہوا بہت ترچھا واقع ہے۔ اس کا سب سے لمبا قطر نیچے اور آگے کو ماپ میں ۹ سے ۱۰ ملی میٹر تک ہے۔ اس کا سب سے چھوٹا قطر ۸ سے ۹ ملی میٹر تک ہے۔ اس کے محیط کا بیشتر حصہ دبیز ہے اور ایک فائیبرو کارٹیلیجینس رنگ (fibrocartilaginous ring) بناتا ہے جو می ایٹس کے اندرونی سرے پر ٹمپینک سلکس میں چسپاں ہے۔ یہ سلکس فوقانی طرف ریوینس کی ناچ پر ناقص ہے اور اس ناچ کے سروں سے دو بند انٹیریر اور پوسٹیریر میلیولر فولڈس (anterior and posterior malleolar folds) میلی اس کے جانبی زائدوں (lateral processes) تک متجاوز ہو گئے ہیں ممبرین کا وہ چھوٹا اور کسی قدر مثلث حصہ جو ان فولڈس سے اوپر واقع ہے ڈھیلا اور پتلا ہے اور پارس فلیکسڈا (pars flaccida) یا ممبرین آف شریپنل (membrane of Shrapnell) کے نام سے موسوم ہے۔ بعض اوقات اس میں ایک چھوٹا سا منفذ دکھائی دیتا ہے۔ ممبرین کا اہم حصہ تنا ہوا ہے اور پارس ٹنسا (pars tensa) کہلاتا ہے۔ میلی اس کا مینوبریم مضبوطی سے ٹمپینک ممبرین کی وسطانی سطح کے ساتھ اس کے مرکز تک کہ جو ٹمپینک کیوٹی کی طرف ابھرا ہے چسپاں ہے۔ اس طرح ممبرین کی وسطانی سطح محدب ہے اور کمالِ انحداب کے نقطہ کا نام امبو (umbo) ہے اگرچہ ممبرین بہ حیثیت مجموعی اندرونی سطح پر محدب ہے اس کے متشعع ریشے (دیکھو نیچے) اس طرح مقعر ہیں کہ ان کے انعقاروں کا رخ نیچے کو ہے اور ممبرین کسی قدر عشق پیچاں کے پھول (convolvulus flower) سے ملتی جلتی شکل رکھتا ہے۔

ساخت :۔ ٹمپینک ممبرین تین تہوں سے مرکب ہے ایک جانبی (اپی ڈرمل)، ایک درمیانی (فائیبرس)، اور ایک وسطانی (میوکس)۔ اپی ڈرمل سٹریٹم (epidermal stratum) اس جلد سے حاصل ہوتی ہے جو اکسٹرنل اکوسٹک می ایٹس کے اندر استر کرتی ہے اور اسٹریٹیفائڈ اپی تھیلیم پر مشتمل ہے۔ فائیبرس سٹریٹم (fibrous stratum) دو تہوں پر مشتمل ہے۔ ایک سپرفیشیل ریڈی ایٹ اسٹریٹم (superficial radiate

FIG. 1011.—A coronal section through the right temporal bone. Anterior aspect.

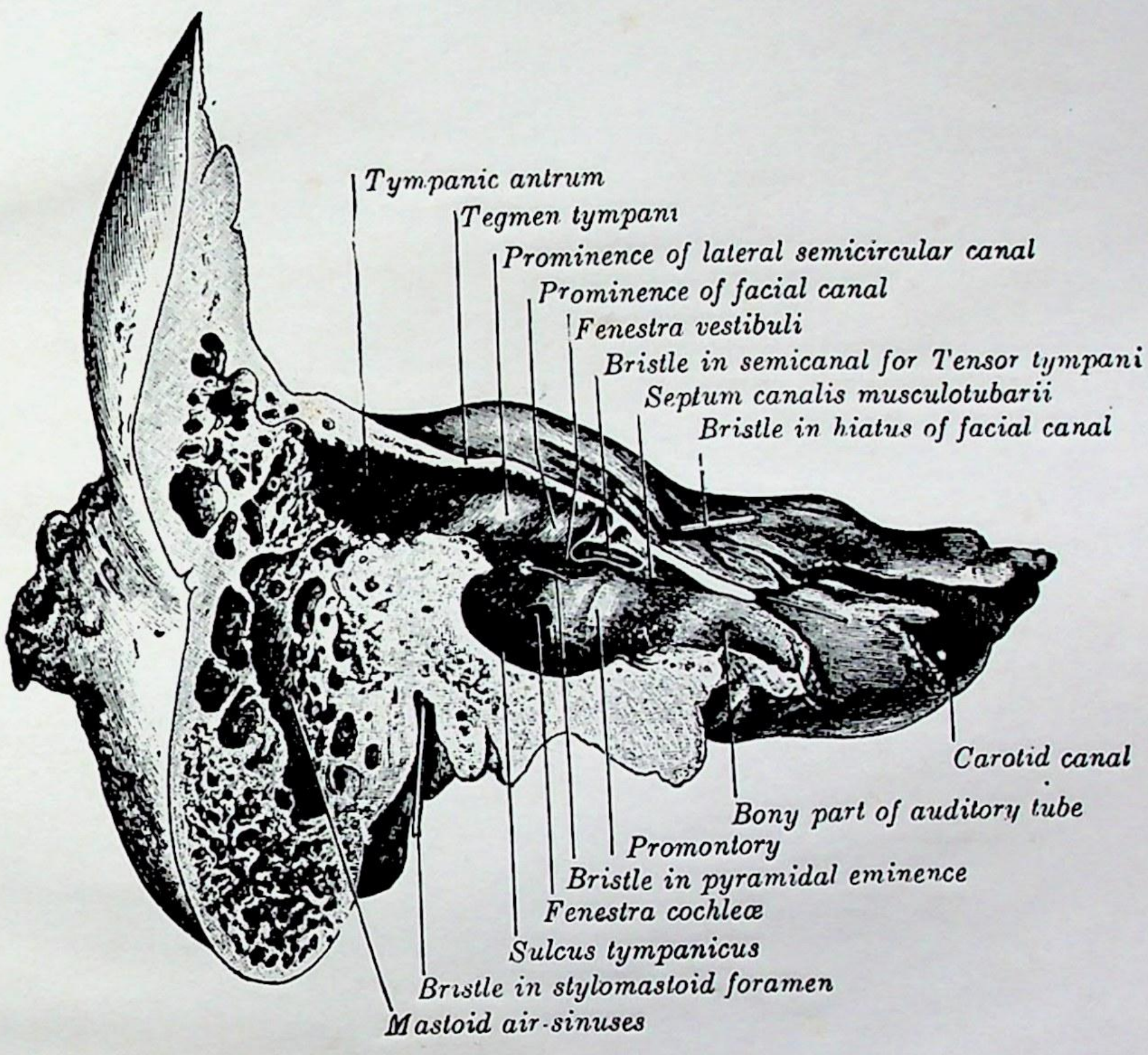
Tympanic antrum
Tegmen tympani
Prominence of lateral semicircular canal
Prominence of facial canal
Fenestra vestibuli
Bristle in semicanal for Tensor tympani
Septum canalis musculotubarii
Bristle in hiatus of facial canal
Carotid canal
Bony part of auditory tube
Promontory
Bristle in pyramidal eminence
Fenestra cochleæ
Sulcus tympanicus
Bristle in stylomastoid foramen
Mastoid air-sinuses

stratum) جس کے ریشے میلی اس کے مینوبریم سے منفرج ہوتے ہیں اور ایک ڈیپ سرکولر اسٹریٹم (deep circular stratum) جس کے ریشے محیط کے گرداگرد بکثرت ہیں لیکن ممبرین کے مرکز کے نزدیک منتشر اور پراگندہ ہیں۔ شاخدار یا ڈنڈرٹک فائبرس (dendritic fibres) (Gruber) بھی موجود ہیں بالخصوص ممبرین کے پچھلے حصہ میں۔ میوکس اسٹریٹم (mucous stratum) ٹمپینک کیوٹی کے غشاء مخاطی کا ایک حصہ ہے۔ یہ ممبرین کے بالائی حصہ کے قریب بہت ہی زیادہ دبیز ہے اور چپٹے خلیوں کی ایک اکیلی تہ سے ڈھکی ہوئی ہے ممبرانا ٹمپینائی کے پارس فلیکسڈا میں فائبرس اسٹریٹم کی جگہ ڈھیلی توصیلی بافت نے لے لی ہے۔

عروق و اعصاب۔ ٹمپینک ممبرین کی شریانیں حاصل ہوتی ہیں انٹرنل میکزلری آرٹری کی ڈیپ آرکولر برانچ سے کہ جو کیوٹی اس اسٹریٹم کے ماتحت منشعب ہوتی ہے اور پوسٹیریر آرکولر آرٹری سٹائیلو میسٹائڈ برانچ اور انٹرنل میگزلری آرٹری کی ٹمپینک برانچ سے کہ جو مخاطی سطح کو تقسیم ہوتی ہیں۔ اوپری وریدیں اکسٹرنل جیوگولر وین میں کھلتی ہیں جو وریدیں عمقی سطح پر ہیں وہ قدرے ٹرانسورس سائی نس میں اور ڈیورا میٹر کی وریدوں 1046 میں اور قدرے آڈیٹری ٹیوب پر وریدوں کے ایک ضفیرہ میں گرتی ہیں۔ ممبرین اپنی عصبی رسد مینڈیبولر نرو کی آریکیولوٹمپرل برانچ سے، واگس نرو کی آرکولر برانچ سے اور گلاسوفیرنجیل نرو کی ٹمپینک برانچ سے حاصل کرتا ہے۔

لیبرنتھ والی یا وسطانی دیوار (تصویر 1011) ٹمپینک کیوٹی کی اندرونی کان کی جانبی دیوار سے بنتی ہے۔ اس میں فنسٹرا وسٹبولائی (fenestra vestibuli)، فنسٹرا کاکلی ای (fenestra coohleæ)، پرمانٹری (promontory) اور فیشیل کنال کا ابھار قابل معائنہ ہیں۔

فنسٹرا وسٹبولائی (فنسٹرا اوولیس = (fenestra ovalis) ایک گردی شکل کا سوراخ ہے جو پرومانٹری سے اوپر اور پیچھے واقع ہے اور ٹمپینک کیوٹی سے اندرونی کان کے وسٹبیول میں لے جاتا ہے۔ اس کا طویل قطر افقی ہے اور اس کا محدّب کنارہ اوپر کی طرف رخ رکھتا ہے۔ ابتدائی حالت کے

اندر اس میں سٹیپیز کا قاعدہ رہتا ہے جس کا کہ محیط لگامنٹم انیولیرے بیسی اس اسٹیپیڈیس (ligamentum annulare baseos stapedis) کے ذریعے فنسٹرا کے مارجن سے چسپاں ہے۔

فنسٹرا کاکلی ای (فنسٹرا روٹنڈا) فنسٹرا وسٹبولائی کے کہ جس سے یہ پرومانٹری کے ذریعے جدا ہے نیچے اور ذرا پیچھے واقع ہے۔ یہ پورے طور پر پرومانٹری کے برآویختہ کنارہ کے سایہ میں ایک گہرے گڑھے یا جھروکے میں واقع ہے۔ اس کی وضع بہت ترچھی ہے اور معطون (macerated) ہڈی میں ٹمپینک کیویٹی سے اوپر اور آگے کی طرف کاکلیا کے سکیلا ٹمپینائی (scala tympani) میں کھلتا ہے۔ اصلی حالت میں یہ سکنڈری ٹمپینک ممبرین (secondary tympanic membrane) سے کہ جو ٹمپینک کیویٹی کی طرف کسی قدر مقعر اور کاکلیا کی طرف محدّب ہوتا ہے بند رہتا ہے۔ ممبرین اس طرح جھکا ہوتا ہے کہ اس کا پس فوقانی ایک تہائی اس کے پیش تحتانی دو تہائی سے ایک زاویہ بناتا ہے۔ یہ ممبرین تین تہوں پر مشتمل ہے ایک بیرونی جو ٹمپینک کیویٹی کے مخاطی استر سے ایک اندرونی جو کاکلیا کے استر کرنیوالے غشاء سے حاصل ہوتی ہے اور ایک درمیانی رشتہ دار تہ۔

پرومانٹری ایک گول ابھار ہے جو کاکلیا کے پہلے چکر کے باہر کی طرف ابھرنے سے پیدا ہوتا ہے۔ یہ فنسٹرا وسٹبولائی اور فنسٹرا کاکلی ای کے درمیان واقع ہے اور اس کی سطح چھوٹے میزابوں کے کہ جن میں ٹمپینک پلکسس کے اعصاب رہتے ہیں نشان رکھتی ہے۔ بسا اوقات ہڈی کا ایک باریک خارجہ پرومانٹری کو ہرمی فراز (pyramidal eminence) سے ملاتا ہے۔

1047 **فیشیل کنال کا ابھار** (prominence of the facial canal) ہڈی کی کنال (aquæductus Fallopii) کے بالائی حصہ کے مقام کو کہ جس میں فیشیل نرو مظروف ہے ظاہر کرتا ہے۔ یہ کنال جس کی دیوار کہ کسی قدر ناقص ہو سکتی ہے ٹمپینک کیویٹی کی لیبرنتھ والی دیوار کو آگے سے پیچھے کی طرف فنسٹرا وسٹبولائی کے اوپر ہی طے کرتی ہے اور پھر نیچے کی طرف میسٹائڈ والی دیوار میں خم کھا جاتی ہے ٹمپینک کیویٹی کی میسٹائڈ والی یا پچھلی دیوار نیچے کی نسبت اوپر زیادہ

چوڑی ہے اور ٹمپینک اینٹرم کا مدخل، پرمیڈل ایمیننس اور فاسا انکیوڈس (fossa incudis) برائے امتحان پیش کرتی ہے ۔

اینٹرم کا مدخل (نیز موسوم بہ aditus ad antrum) ایک بڑا بے قاعدہ سوراخ ہے جو اپی ٹمپینک ریسس (epitympanic recess) سے پیچھے کی طرف ایک ایر سائی نس (air sinus) میں سے جاتا ہے جس کا نام ٹمپینک یا میسٹائڈ اینٹرم (mastoid antrum) ہے (صفحہ 214)۔ اینٹرم پیچھے اور نیچے میسٹائڈ ایر سائی نسز سے ربط رکھتا ہے جو تعداد قامت اور شکل میں بہت مختلف ہوتے ہیں، اینٹرم اور میسٹائڈ ایر سائی نسز کے اندر غشاء مخاطی کا استر ہوتا ہے جو ٹمپینک کیوٹی کے استر سے مسلسل ہے ۔ اینٹرم کے مدخل کی وسطانی دیوار پر ایک گول فراز ہے جو فیشیل کنال کے ابھار کے اوپر اور پیچھے واقع ہے ۔ یہ لیٹرل سمی سرکولر کنال (lateral semi circular canal) کے مقام کا متناظر ہے ۔

پائیرمیڈل ایمیننس (pyramidal eminence) فنسٹرا وسٹبولائی کے بالکل پیچھے ہی فیشیل کنال کے انتصابی حصہ کے سامنے واقع ہے ۔ یہ کھوکھلا ہے اور اس میں سٹیپیڈیس مسل رہتا ہے ۔ اس کی چوٹی آگے فنسٹرا وسٹبولائی کی طرف نکلی رہتی ہے اور ایک چھوٹے سے سوراخ سے چھدی ہوئی ہے جو عضلہ کے وتر کو راہ دیتا ہے ۔ پائیرمیڈل ایمیننس کا کہفہ نیچے اور پیچھے کی طرف فیشیل کنال کے سامنے دراز ہو گیا ہے اور متاخر الذکر کے ساتھ ایک باریک سوراخ کے ذریعے کہ جس میں سے فیشیل نرو کا ایک شاخچہ سٹیپیڈیس مسل کو جاتا ہے ربط رکھتا ہے

فاسا انکیوڈس ایک چھوٹا سا نشیب ہے اپی ٹمپینک ریسس کے زیریں اور پچھلے حصہ میں ۔ اس میں انکس کا چھوٹا کرس رہتا ہے جو رباطی ریشوں کے ذریعے فاسا کے ساتھ چسپاں ہے ۔

کیراٹڈ وال یا اگلی دیوار ٹمپینک کیوٹی کی وسطانی اور جانبی دیواروں کے اقتراب سے بھنچی ہوئی ہے ۔ اس کا زیریں اور زیادہ بڑا حصہ ہڈی کے ایک ورقہ پر مشتمل ہے جو کیراٹڈ کنال کی پچھلی دیوار بناتا ہے اور سپیریر اور انفیریر کیراٹیکو ٹمپینک نروز اور انٹرنل کیراٹڈ آرٹری کی ٹمپینک برانچ سے چھدا ہوا ہے ۔ اگلی دیوار کے

بالائی حصہ پر دو کنالیں ہیں جو ایک دوسری پر واقع ہیں ۔ اوپر والی کنال ٹنسر ٹمپینائی عضلہ کے لئے ہے اور نیچے والی آڈیٹری (نیز موسوم بہ eustachian) ٹیوب کا عظمی حصہ ہے ۔ یہ کنالیں نیچے اور آگے کی طرف مائل ہوتی ہیں اور ٹمپرل بون کے سکوئمس اور پیٹرس پارٹس کے درمیانی زاویہ میں کھلتی ہیں ۔ یہ ایک پتلے ہڈی کے حاجز [سپٹم کینیلس مسکیولو ٹیوبیریائی (septum canalis musculo-tubarii) یا پراسس کاکلی ایری فارمس (processus cochleariformis) ذریعہ جدا ہیں ٹنسر ٹمپینائی کی کنال اور سپٹم ٹمپینک کیوٹی کی لیبرنتھ والی دیوار پر پیچھے کی طرف جاتے ہیں اور فنسٹرا وسٹبولائی کے اوپر ہی ختم ہوتے ہیں ۔ سپٹم کا پچھلا سرا ایک ایسی چرخی بنانے کے لئے جانبی طرف مقوس ہے کہ جس پر ٹنسر ٹمپینائی کا وتر ٹیوبریم ہیلی آئی کے بالائی حصہ میں اپنے منتہی کو پہنچنے کے لئے جانبی رخ خم کھاتا ہے ۔

آڈیٹری ٹیوب (auditory tube) یا یوسٹیچین ٹیوب وہ ممر ہے جس میں سے ٹمپینک کیوٹی فرنکس کے انفی حصہ سے ربط رکھتی ہے ۔ اس کا طول تقریباً ۳۶ ملی میٹر ہے اور اس کا رخ نیچے آگے اور وسطانی طرف سہمی مستوی (saggital plane) سے تقریباً ۴۵ درجہ کا اور افقی مستوی سے تقریباً ۳۰ درجہ کا زاویہ بنائے ہوئے ہے ۔ یہ قدرے ہڈی قدرے کرّی اور ریشہ دار بافت سے مرکب ہے (تصویر 1007) ۔

عظمی حصہ (osseous portion) تقریباً ۱۲ ملی میٹر لمبا ہے یہ ٹمپینک کیوٹی کی کیراٹڈ وال یا اگلی دیوار میں سپٹم کینیلس مسکیولو ٹیوبیریائی کے نیچے شروع ہوتا ہے اور بتدریج تنگ ہوتا ہوا ٹمپرل بون کے سکوئمس اور پیٹرس پورشنس کے جنکشن کے زاویہ پر ختم ہوتا ہے ۔ اس کا سرا ایک دندانہ دار کنارہ پیش کرتا ہے جو غضروفی حصہ کے الحاق کے کام آتا ہے ۔ اس کے وسطانی طرف کیرائڈ کنال ہے بتعرض تراش میں یہ مستطیل ہے جس کا بڑا قطر پہلو تا پہلو ہے ۔

غضروفی حصہ (cartilaginous portion) تقریباً ۲۴ ملی میٹر لمبا کرّی کی ایک مثلث پلیٹ سے کہ جس کا بیشتر حصہ ٹیوب کی وسطانی دیوار میں واقع

ہے بنتا ہے۔ فائبرو کارٹیلیج کا راس ریشہ دار بافت کے ذریعے ٹیوب کے عظمی حصہ کے وسطانی سرے کے محیط سے ملحق ہے اور اس کا قاعدہ فیرنکس کے انفی حصہ کی جانبی دیوار کے غشاء مخاطی کے بالراست نیچے واقع ہے جہاں کہ یہ ٹیوب کے فیرنکس والے منفذ کے پیچھے ایک ارتفاع پیدا کرتا ہے جو ٹورس ٹیوبیری اس یا کشن (torus tubarius or cushion) کہلاتا ہے۔ غضروف کا بالائی حصہ جانبی طرف اور نیچے کو مڑا ہوا ہے اور اس لئے غضروف مذکور ایک 1048 چوڑے لیمینا میڈی ایلس (lamina medialis) اور ایک تنگ لیمینا لیٹریلس (lamina lateralis) پر مشتمل ہے۔ عرضی تراش میں غضروف ایک قلاّ کی شکل رکھتی ہے۔ غضروف کے مڑنے سے جو میزاب یا ناب (furrow) پیدا ہوتی ہے نیچے اور جانبی طرف کھلی ہے اور کنال کی دیوار کا یہ حصہ ریشہ دار غشاء سے تکمیل پاتا ہے۔ غضروف اسکل کے قاعدہ کے ساتھ ایک میزاب میں چسپاں ہے جو ٹمپرل بون کے پیٹرس پارٹ اور سفینائڈ بون کے گریٹ ونگ کے درمیان ہے۔ یہ میزاب میڈیل ٹری گائڈ لیمینا کے وسط کے قریب ختم ہوتا ہے ٹیوب کے غضروفی اور عظمی حصے ایک ہی مستوی میں نہیں ہیں۔ مقدم الذکر متاخر کی نسبت ذرا زیادہ نیچے جھکا ہوا ہے۔ ٹیوب کا قطر فیرنکس والے منفذ پر سب سے بڑا اور عظمی اور غضروفی حصوں کے جنکشن پر سب سے کم ہے اور ٹمپینک کیوٹی کی طرف پھر بڑھ جاتا ہے۔ ٹیوب کا تنگ ترین حصہ استھمس (isthmus) کے نام سے موسوم ہے۔

ٹنسر ویلائی پلیٹینائی (tensor veli palatini) مسل ٹیوب کے جانبی طرف واقع ہے اور اس کو مینڈ بولر نرو اور مڈل مینِنجیل آرٹری سے جدا کرتا ہے۔ یہ عضلہ کچھ ریشے کارٹیلیج کے لیٹرل لیمینا سے اور ٹیوب کے ممبرینس پارٹ سے حاصل کرتا ہے۔ یہ ریشے ڈائلیٹر ٹیوبی مسل (dilator tubæ muscle) پر مشتمل ہیں۔ میڈیل لیمینا لیوٹیر ویلائی پلیٹینائی مسل کے ایک حصہ کا مبداء ہوتا ہے۔ فیرنکس والے منفذ کا مقام اور اس کے تعلقات فیرنکس کے انفی حصہ کے ساتھ بیان کئے گئے ہیں۔ (صفحہ 1141)۔

ٹیوب کا غشاء مخاطی سامنے کی طرف فیرنکس کے غشاء مخاطی سے مسلسل ہے۔ اور پیچھے کی طرف ٹمپینک کیوٹی کے غشاء مخاطی سے یہ سلی ایٹڈ کالمنرایپی تھیلیم سے ڈھکا ہوا ہے اور عظمی حصہ میں پتلا ہے، لیکن غضروفی حصہ میں اس میں بہت سے مخاطی غدود ہیں اور فیرنکس والے منفذ کے قریب ایڈینائڈ ٹشو کی کافی مقدار ہوتی ہے جسے گرلیک (Gerlach) نے ٹیوب ٹانسل (tube tonsil) کے نام سے موسوم کیا ہے۔

دوران ابتلاع (deglutition) میں ٹیوب سیلپنگو فیرنجی اس (salpingo pharyngeus) اور ڈائیلیٹر ٹیوبی (dilator tubæ) سے کھلتی ہے۔ ایچ، بلیک[لہ] وے (H. Blakeway) کی رائے ہے کہ ٹنسر ویلائی پلیٹینائی کے انقباض کے لئے ٹیوب کا کھولنا بہ نسبت بند کرنے کے زیادہ اغلب ہے۔

نوزائیدہ بچہ میں آڈیٹری ٹیوب بالغ کی نسبت تقریباً نصف ہوتی ہے۔ اس کا رخ زیادہ افقی ہوتا ہے، اور اس کا عظمی حصہ بہ نسبت بالغ کے مقابلۃً زیادہ چھوٹا اور زیادہ چوڑا ہوتا ہے۔ اس کا فیرنکس والا منفذ ایک تنگ درز ہے، جو پلیٹ سے لول پر ہے اور ٹورس ٹیوبیریس سے منزہ ہے۔

عروق اور اعصاب۔ آڈیٹری ٹیوب کی شریانیں اکسٹرنل کیرا ٹڈ آرٹری کی اسینڈنگ فیرنجیئل برانچ سے اور انٹرنل میکزلری آرٹری کی دو شاخوں، یعنی مڈل مینِنجیل آرٹری، اور آرٹری آف پٹری گائڈ کنال کی آرٹری سے حاصل ہوتی ہیں۔ وریدیں ٹری گائڈ وینس پلکسس میں کھلتی ہیں۔ ٹیوب کے اعصاب فیرنجیئل پلکسس اور سفینو پیلاٹائن گینگلیان کی فیرنجیئل برانچ سے نکلتے ہیں۔

آڈیٹری آسیکلز (Auditory Ossicles)

ٹمپینک کیوٹی میں تین متحرک استخوانچوں میلی اس، انکس، اور

[لہ] رسالہ تشریح و فعلیات جلد ۴۸

Fig. 1012.—The left malleus.
A. From behind. B. From within.

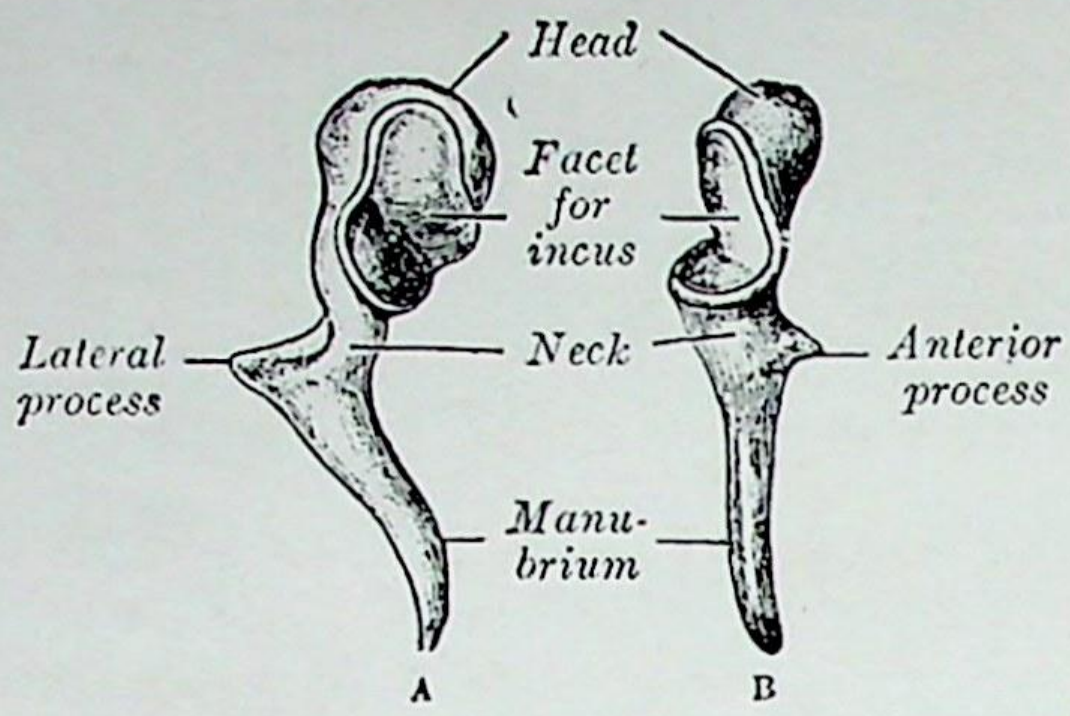
Head
Facet
for
incus
Lateral
process
Neck
Anterior
process
Manu-
brium
A
B

Fig. 1013.—The left incus. A. From within. B. From the front.

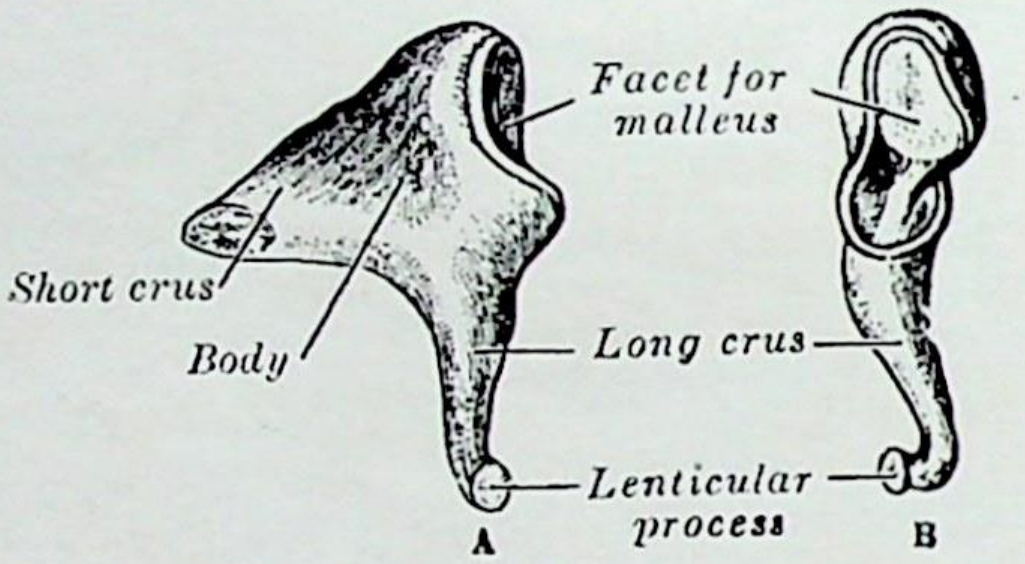
Facet for
malleus
Short crus
Body
Long crus
Lenticular
process
A
B

Fig. 1014.—A. The left stapes. B. Medial surface of the base of the stapes.

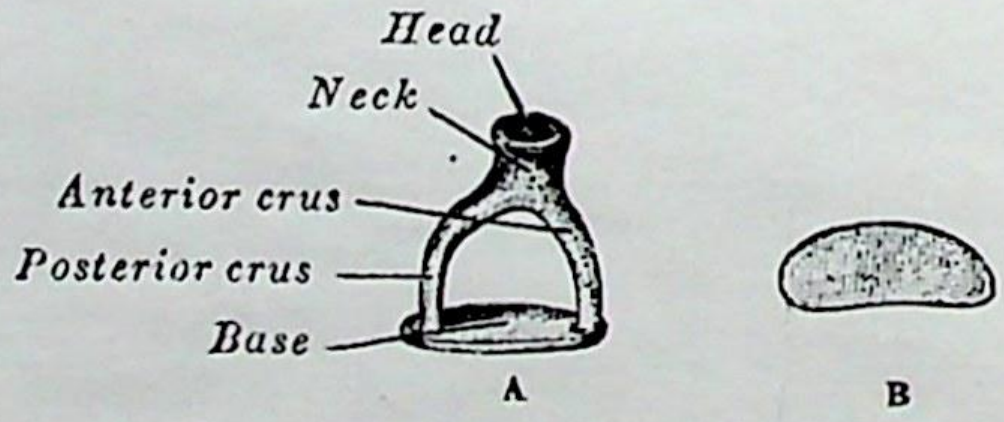
Head
Neck
Anterior crus
Posterior crus
Base
A
B

سٹیپیز کی ایک زنجیر ہوتی ہے جن کی نمو (صفحہ 79) پر بیان کی گئی ہے۔ میلی اس ٹمپینک ممبرین سے ملحق ہے، سٹیپیز کا پایہ فنسٹرا وسٹبولائی کے محیط سے اور انکس، میلی اس اور سٹیپیز کے درمیان واقع ہے اور ان سے جڑتی ہے۔

میلی اس (تصویر 1012) ہتوڑے کے ساتھ اپنی خیالی مشابہت کے باعث یوں موسوم ہے اور ۵ تا ۹ ملی میٹر لمبی اور آڈیٹری آسیکلز میں سب سے زیادہ بڑی ہے۔ یہ ایک سر، گردن، اور تین زائدوں پر مشتمل ہے یعنی مینوبریم اور انٹیریر اور لیٹرل پراسسز۔

سر (head) جو کہ ہڈی کا بہت بڑا اوپر والا سرا ہے، اپی ٹمپینک ریسس میں واقع ہے۔ یہ شکل میں بیضہ نما ہے، اور پچھلی طرف انکس سے جڑتا، اور اپنے باقی طول میں 1049 آزاد ہوتا ہے۔ انکس کیساتھ جڑنے کا فیسٹ وسط کے قریب بھنچا ہوا ہے اور ایک اوپر والے بڑے اور نیچے والے چھوٹے حصہ پر مشتمل ہے جو دونوں ایک دوسرے سے زاویہ قائمہ پر ہیں بھنچاؤ کے مقابل فیسٹ کا نیچے والا کنارہ ایک زائدہ کی شکل میں نکلا ہوا ہے، جسے کاگ ٹوتھ (cog-tooth) یا سپر آف دی میلی اس (spur of the maleus) کہتے ہیں۔

گردن (neck) وہ سکڑا ہوا حصہ ہے جو سر کے بالکل نیچے ہی واقع ہے۔ گردن کے نیچے ایک بڑھاؤ ہے جسکے ساتھ مختلف زائدے ملحق ہیں۔

مینوبریم میلیائی (manubrium mallei) اپنے جانبی حاشیہ کے ذریعے ٹمپینک ممبرین سے مربوط ہے۔ اس کا رخ نیچے وسطانی طرف اور پیچھے کو ہے۔ یہ اپنے آزاد سرے کے قریب جو ذرا آگے کو مقوس اور عرضاً چپٹا ہے قامت میں کم ہوتا ہے۔ اس کی وسطانی سطح کے بالائی سرے کے قریب ایک خفیف سا ابھار ہے جس میں ٹنسر ٹمپینائی کا وتر لگتا ہے۔

انٹیریر پراسس (موسوم بہ processus gracilis) ایک نازک خارجہ ہے جو گردن کے نیچے کے بڑھاؤ سے اگلے رخ کو ہے۔ یہ رباطی ریشوں کے ذریعے پیٹرو ٹمپینک فشر سے مربوط ہے۔ جنین میں یہ میلی اس کا سب سے لمبا زائدہ ہوتا ہے اور سامنے مکل کی کارٹیلیج سے مسلسل ہے (صفحہ 79

لیٹرل پراسس (موسوم بہ processus brevis) ایک مخروطی مرمیہ ہے جو مینوبریم کی جڑ سے نکلتا ہے۔ اس کا رخ جانبی طرف ہوتا ہے اور یہ ٹمپینک ممبرین کے بالائی حصہ سے اور انٹیریر اور پوسٹیریر میلی اولر فولڈس کے ذریعہ ناچ آف ریوی نس کے سروں سے چسپاں ہے۔

تعظّم (ossification)؛ میلی اس اپنے انٹیریر پراسس کے ماسوا ایک ہی مرکز سے متعظم ہوتی ہے، جو ہڈی کی گردن کے قریب ظاہر ہوتا ہے۔ انٹیریر پراسس غشاء میں علیحدہ متعظم ہوتا ہے، اور ہڈی کے بڑے حصہ سے جنینی زندگی کے تقریباً چھٹے مہینے کے قریب ملتا ہے۔

انکس (تصویر 1013) نے اپنا نام آہرن کے ساتھ اپنی فرضی مشابہت سے پایا ہے، لیکن اس کی شکل زیادہ تر ایک ضاحکہ دانت (premolar tooth) جیسی ہے کہ جس کی دو جڑیں کشادہ طور سے منفرج ہوں یہ ایک باڈی اور دو کرورا پر مشتمل ہے۔

باڈی یعنی جسم کسی قدر مکعب لیکن جانبیاً دبا ہوا ہے۔ اس کی اگلی سطح پر ایک کاٹھی کی شکل کا فیسٹ میلی اس کے ساتھ جڑنے کے لئے ہے۔

لانگ کرس (long crus) یعنی ساقِ طویل، جو مینوبریم میلی آئی کی نصف لمبائی سے زیادہ ہی ہوتی ہے، اس زائدہ کے پیچھے اور متوازی تقریباً انتصاباً اترتا ہے۔ اس کا زیرین سرا وسطانی طرف مڑتا ہے، اور گول مرمیہ لنٹیکولر پراسس (lenticular process) میں ختم ہوتا ہے، جس کی اندرونی سطح غضروف سے ڈھکی ہوئی ہے اور سٹیپیز کے سر سے جڑتی ہے۔

شارٹ کرس (short crus) یعنی ساقِ کوتاہ شکل میں کسی قدر مخروطی پیچھے کی طرف نکلا ہوتا ہے اور رباطی ریشوں کے ذریعے اپی ٹمپینک ریسیس کے زیرین اور پچھلے حصہ میں فاسا انکوڈس سے ملحق ہے۔

تعظّم۔ انکس ایک مرکز سے متعظّم ہوتی ہے جو اس کے لانگ کرس کے بالائی حصہ میں ظاہر ہوتا ہے۔ لنٹیکولر پراسس کا ایک علیٰحدہ مرکز ہونا ممکن ہے۔

سٹیپیز (stapes) (تصویر 1014) جو ایک رکاب کیساتھ مشابہت رکھنے سے اس طرح مشہور ہے، ایک ہیڈ، نک، دو کرورا اور ایک بیس پر مشتمل ہے۔

ہیڈ کا رخ جانبی طرف ہوتا ہے اور اس پر ایک نشیب ہوتا ہے، انکس کے لینٹکولر پراسس کے ساتھ جڑنے سے۔

نک وہ بھنچا ہوا حصہ ہے جو سر کو اٹھائے ہوئے ہے سٹیپیڈیس مسل کا وتر اس کی پچھلی سطح میں لگتا ہے۔

کرورا گردن سے منفرج ہوتی ہیں اور اپنے سروں پر ایک چپٹے بیضوی پلیٹ یعنی قاعدہ سے مربوط ہیں، جو رکاب کی نیچے کی پلیٹ بناتی ہے اور جو فنیسٹرا وسٹبولائی کے حاشیہ سے رباطی ریشوں کے ایک حلقہ کے ذریعے چسپاں ہے۔ انٹیریر کرس پوسٹریر کی نسبت بہت چھوٹا اور کم مقوس ہوتا ہے۔

تعظم۔ سٹیپیز ایک ہی مرکز سے جو ہڈی کے قاعدہ میں ظاہر ہوتا ہے متعظم ہوتی ہے۔

1050 **آڈیٹری آسیکلز کے مفاصل (articulations of auditory ossicles)**

ان کیوڈو میلی اولر جوڑ ایک زین مفصل (saddle articulation) ہے۔ ان کیوڈو سٹیپیڈیس جوڑ ایک ان آرتھروسس (enarthrosis) ہے۔ ہر ایک جوڑ ایک مفصلی کیسہ سے ملفوف ہے۔

آسیکلز کے رباط آسیکلز رباطوں کے ذریعہ ٹمپینک کیوٹی کی دیواروں سے مربوط ہیں، تین میلی اس کے لئے اور انکس اور سٹیپیز کے لئے ایک ایک۔

میلی اس کا انٹیریر لگامنٹ ایک سرے پر میلی اس کی گردن سے انٹیریر پراسس کے اوپر ہی اور دوسرے سرے پر پٹرو ٹمپینک فشر کے قریب ٹمپینک کیوٹی کی اگلی دیوار سے ملحق ہے۔ اس کے ریشوں میں بعض فشر مذکور میں سے متجاوز ہو کر سفینائڈ بون کے سپائینا اینگولیرس تک پہنچتے ہیں۔

میلی اس کا لیٹرل لگامنٹ ایک مثلث بند ہے جو ریوی انس کی ناچ کے کنارہ کے پچھلے حصہ سے میلی اس کے سر تک جاتا ہے ہلم ہولٹز (Helmholtz) نے انٹیریر لگامنٹ اور لیٹرل لگامنٹ کے پچھلے حصہ کو یوں بیان کیا ہے کہ گویا وہ باہم ملکر ایکسس لگامنٹ (axis ligament) بناتے

ہیں، جس کے گرد ہیلی اس گھومتی ہے۔

ہیلی اس کا سپیریر لگامنٹ ہیلی اس کے ہڈ کو اپی ٹمپینک ریسیس کی چھت سے جوڑتا ہے۔

انکس کا پوسٹریر لگامنٹ انکس کے شارٹ کرس کے سرے کو فاسا انکوڈس (fossa incudis) سے جوڑتا ہے۔

انکس کا ایک سپیریر لگامنٹ بیان کیا گیا ہے لیکن یہ غشاء مخاطی کے دہراؤ سے کچھ زیادہ نہیں ہے۔

سٹیپیز کے قاعدہ کا محیط اور وسٹیبول والی سطح ہائیلائن کارٹیلیج سے ڈھکے ہوئے ہیں۔ جو قاعدہ کو احاطہ کر رہی ہے وہ لچکدار ریشیوں کے ایک حلقہ دلگامنٹم اینولیرے بیسی اوس سٹیپیڈیس (ligamentum annulare baseos stapedis) کے ذریعے فنسٹرا وسٹبولائی کے حاشیہ سے ملحق ہے۔ اس رباط کا پچھلا حصہ اگلے کی نسبت زیادہ تنگ ہے۔ اور ایک قسم کے قبضہ کا کام دیتا ہے، جس پر کہ سٹیپیز کا قاعدہ حرکت کرتا ہے جبکہ سٹیپیڈیس مسل سکڑتا ہے!

ٹمپینک کیویٹی کے عضلات ٹینسر ٹمپینائی اور سٹیپیڈی اس ہیں۔

ٹنسر ٹمپینائی (تصویر 1007) اس ہڈی کی کنال میں مظروف ہے جو آڈیٹری ٹیوب کے عظمی حصہ کے جس سے کہ یہ سپٹم کینیلس مسکیولو ٹیوبیریائی کے ذریعے جدا ہے، اوپر واقع ہے۔ یہ آڈیٹری ٹیوب کے غضروفی حصہ سے اور سفینائڈ بون کے گریٹ ونگ کے متصلہ حصہ۔ نیز اس ہڈی کی کنال سے جس میں کہ یہ مظروف ہے شروع ہوتا ہے۔ کنال میں سے پیچھے کی طرف گزرتا ہوا یہ ایک نازک وتر میں ختم ہوتا ہے جو سپٹم کے پچھلے چرخی نما سرے کے گرد جانبی طرف مڑتا ہے، اور مینوبریم میلیائی میں اس کی جڑ کے قریب ختم ہوتا ہے۔

عصبی رسد۔ ٹنسر ٹمپینائی کو مینڈبولر نرو کی ایک شاخ سے بتوسط اوٹک گینگلیان رسد پہنچتی ہے۔

فعل۔ ٹنسر ٹمپینائی مینوبریم میلیائی کو وسطانی طرف کھینچتا ہے، چنانچہ سٹیپیز کا قاعدہ اندر دھکیل دیا جاتا ہے، اور اسطرح لیبرنتھ میں سیال کے دباؤ کو زیادہ کر دیتا ہے۔

سٹیپیڈیس پیر میڈل امینینس کے اندر ایک مخروطی کہفہ کی دیوار سے شروع ہوتا ہے۔ اس کا وتر امینینس مذکور کے راس پر منفذ سے نکلتا ہے، اور آگے جاتا ہوا سٹیپیز کی گردن کی پچھلی سطح میں منتہی ہوتا ہے۔

عصبی رسد سٹیپیڈیس کو فیشیل نرو کی ایک شاخ سے رسد ملتی ہے۔

فعل۔ سٹیپیڈیس مسل سٹیپیز کے سر کو پیچھے کھینچتا ہے اور قاعدہ کے اگلے سرے کو ٹمپینک کیویٹی کی طرف سرکاتا ہے اور اس طرح لیبرنتھ میں سیال کے دباؤ کو کم کرتا ہے۔ اس لئے سٹیپیڈیس مسل ٹنسر ٹمپینائی کے فعل کے مخالف عمل کرتا ہے۔

آڈیٹری آسیکلز کی حرکات:۔ مینوبریم میلیائی ٹمپینک ممبرین کی تمام حرکات کا اتباع کرتا ہے، لیکن میلی اس اور انکس ایک ایسے محور کے گرد اکٹھی گھومتی ہیں، جو انکس کے شارٹ کرس اور میلی اس کے انیٹریر لگامنٹ میں سے گزرتا ہے۔ جب ٹمپینک ممبرین اور مینوبریم میلیائی اندر کی طرف کھنچتے ہیں، تو انکس کا لانگ کرس بھی اسی سمت میں حرکت کرتا اور سٹیپیز کے قاعدہ کو لیبرنتھ کی طرف ڈھکیلتا ہے۔ یہ حرکت اس سیال (پری لمف = Perilymph) کی طرف جو لیبرنتھ کے اندر مظروف ہے منتقل ہوتی ہے، اور پری لمف کی حرکت سے سکنڈری ٹمپینک ممبرین جو فنسٹرا کاکلی ای کو بند کرتا ہے بیرونی طرف ابھر آتا ہے۔ جب ٹمپینک ممبرین جانبی سمت میں حرکت کرتا ہے تو یہ صورتیں الٹ جاتی ہیں، لیکن اگر ممبرین کی یہ حرکت زائد ہو تو انکس میلی اس کی بیرونی طرف سیاحت کا پورا تعاقب نہیں کرتی، بلکہ محض اس ہڈی پر ان کیوڈومیلی اولر جوڑ پر کھسک جاتی ہے اور اس طرح سٹیپیز کے پایہ کا فنسٹرا وسٹبولائی کے باہر کھینچ جانے کا خطرہ رفع ہو جاتا ہے۔ جب مینوبریم میلیائی اندر کی طرف لے جایا جاتا ہے تو میلی اس کے ہیڈ کے زیریں کنارہ کا کاگ ٹوتھ یا سپر ان کیوڈومیلی اولر جوڑ کو عدیم الحرکت کر دیتا ہے اور اس سے انکس کے لانگ کرس کی اندرونی طرف کی حرکت مستلزم ہو جاتی ہے۔ جب مینوبریم میلیائی باہر کی طرف حرکت کرتا ہے تو جوڑ کھل جاتا ہے۔

ٹمپینک کیوٹی کا غشاءِ مخاطی آڈیٹری ٹیوب میں سے فیرنکس کے غشاءِ مخاطی سے مسلسل ہے۔ آڈیٹری آسیکلز کو اور اُن عضلات و اعصاب کو جو ٹمپینک کیوٹی میں مظروف ہیں، محصور کرتا ہے اور ٹمپینک ممبرین کی وسطانی دیوار اور سکنڈری ٹمپینک ممبرین کی جانبی دیوار بناتا ہے اور ٹمپینک اینٹرم اور میسٹائڈ ایر سائی نسز کو استر کرتا ہے۔ یہ کئی عروقی دہراؤ (vascular folds) بناتا ہے جو ٹمپینک کیوٹی کی دیواروں سے آسیکلز تک پھیلتے ہیں۔ ان میں سے ایک کیوٹی کی چھت سے میلی اس کے ہیڈ اور انکس کی باڈی کے بالائی کنارہ تک اترتا ہے۔ دوسرا اسٹیپیڈیس مسل کو محصور کرتا ہے۔ باقی دہراؤ کارڈا ٹمپینائی نرو اور ٹنسر ٹمپینائی مسل کو محصور کرتے ہیں۔ یہ دہراؤ جیب نما کہفوں کو جدا کرتے ہیں، اور ٹمپینیم کے اندرون کو کسی قدر شہد کے چھتے کی شکل عطا کرتے ہیں، ان جیبوں میں سے ایک **پاؤچ آف پرُوسیک** (pouch of Prussak) میلی اس کے نک اور ممبرانا فلیکسیڈا کے درمیان واقع ہے۔ دو اور گوشے ٹرالٹش (Troltsch) کے **انٹیریر اور پوسٹیریر ریسسز** (anterior and posterior recesses) بیان کئے جاسکتے ہیں۔ یہ اس غشاءِ مخاطی سے بنتے ہیں جو کارڈا ٹمپینائی نرو کو ملفوف کرتا ہے اور ایک مینوبریم میلیائی کے سامنے اور دوسرا پیچھے واقع ہے۔ ٹمپینک کیوٹی میں غشاءِ مخاطی پھیکا، پیلا، پتلا، ذرا عروقی، اور کیوبیکل اپی تھیلیل سلز سے ڈھکا ہوا ہے۔ بجز آڈیٹری ٹیوب کے سوراخ کے گرداگرد جہاں کہ خلیئے ہدبہ دار ہیں۔ ٹمپینک کیوٹی میں غدد مخاطی نہیں ہیں۔ ٹمپینک اینٹرم اور میسٹائڈ ایر سائی نسز سکومس، نان سلیئیٹڈ اپی تھلیم سے استر کردہ ہیں۔

عروق و اعصاب:۔ شرائین تعداد میں چھ ہیں۔ ان میں سے دو دوسروں سے بڑی ہیں یعنی انٹرنل میگزلری آرٹری کی انٹیریر ٹمپینک برانچ، جو ٹمپینک ممبرین کو رسد پہنچاتی ہے اور پوسٹیریر آریکولر آرٹری کی سٹائیلو میسٹائڈ برانچ، جو ٹمپینک کیوٹی کے پچھلے حصہ اور میسٹائڈ ایر سائی نسز کو رسد پہنچاتی ہے۔ چھوٹی شریانیں یہ ہیں۔ مڈل مینِنجئیل آرٹری کی پیٹروزل برانچ جو فیشیل کنال کے ہائیٹس (hiatus) میں سے داخل ہوتی ہے، ایسنڈنگ فیرنجئیل آرٹری سے ایک شاخ اور

ڑی گائڈ کنال کی آرٹری سے ایک شاخ جو آڈیٹری ٹیوب کے ہمراہ جاتی ہیں، انٹرنل کیرٹڈ آرٹری سے ٹمپینک برانچ جو کیراٹڈ کنال میں نکلتی ہے اور ٹمپینک کیوٹی کی اگلی دیوار کو چھیدتی ہے۔ وریدیں ٹری گائڈ وینس پلکسس اور سپیریر پیٹروزل سائی نس میں ختم ہوتی ہیں ٹمپینک اینٹرم کے غشاءِ مخاطی سے وریدوں کا ایک چھوٹا سا گروہ اُس محراب میں سے وسطانی طرف جاتا ہے جو سپیریر سمی سرکولر کنال سے بنتا ہے۔ یہ سب آرکوئیٹ فاسا (subarcuate fossa) میں سے ٹمپورل بون کے پیٹرس پارٹ کی پچھلی سطح پر نکلتی ہیں اور سپیریر پیٹروزل سائی نس میں کھلتی ہیں۔ یہ چھوٹی وریدیں بچّہ کی بڑی سب آرکوئیٹ وینز کی پسماندہ ہیں اور ٹمپینک اینٹرم سے اغشیۂ دماغ تک سرایت کا ایک راستہ ہیں۔ اعصاب ٹمپینک پلکسس بناتے ہیں جو پرومانٹری کی سطح پر منشعب ہوتا ہے۔ ضفیرہ مذکور (۱) گلاسو فیرنجیل نرو کی ٹمپینک برانچ سے اور (۲) کیراٹیکو ٹمپینک نروز سے بنتا ہے۔

گلاسو فیرنجیل کی ٹمپینک برانچ (جیکبسن کا عصب) بذریعہ انفریر ٹمپینک کینالی کولس (inferior tympanic canaliculus) ٹمپینک کیوٹی میں داخل ہو کر شاخوں میں تقسیم ہوتی ہے، جو پرومانٹری پر منشعب ہوتی ہیں اور ٹمپینک پلکسس کی تکوین میں شرکت کرتی ہیں۔ سپیریر اور انفریر کیراٹیکو ٹمپینک نروز سمپتھیٹک کے کیراٹڈ پلکسس سے نکل کر کیراٹڈ کنال کی دیوار میں سے گذرتی اور ضفیرہ میں شامل ہوتی ہیں۔ ٹمپینک پلکسس، (ا) ٹمپینک کیوٹی کے مخاطی استر، آڈیٹری ٹیوب اور میسٹائڈ ایر سائی نسز کو شاخیں پہنچاتا ہے۔ (ب) ایک شاخ نکلتی ہے جو فنسٹرا وسٹبولائی کے سامنے ایک سوراخ میں سے گذر جاتی ہے اور گریٹر سپرفیشل پیٹروزل نرو سے ملتی ہے۔ اور (ج) لسّر سپرفیشل پیٹروزل نرو جس کے متعلق قیاس کیا جاسکتا ہے کہ یہ گلاسو فیرنجیل نرو کی ٹمپینک برانچ کا تسلسل ہے، ٹمپینک پلکسس کے واسطہ سے۔ لسّر سپرفیشل پیٹروزل نرو ٹنسر ٹمپینائی والی نیم کنال کے نیچے ایک چھوٹی کنال کو طے کرتا ہے اور فیشل نرو کے جنیکولر گینگلیان کو پیچھے چھوڑتا ہوا ایک ربطی شاخ اس سے حاصل کرتا ہے اور فیشل کنال کے ہائی ئیٹس کے جانبی طرف ایک چھوٹے سوراخ میں سے ہوتا ہوا ٹمپورل بون کی اگلی سطح پر پہنچتا ہے۔ پھر یہ فورمین اوویلے میں سے یا آرنلڈ کی کینالی کولس اِن نامی نیٹس (canaliculus innominatus) میں سے گذرتا ہے اور اوٹک گینگلیان سے جا ملتا ہے (صفحہ 919)۔

کارڈا ٹمپینائی نرو ٹمپینک کیوٹی کو عبور کرتا ہے۔ یہ فیشیل نرو کے سنسری پارٹ سے نروِ مذکور کے سٹائیلو میسٹائڈ فورمین سے باہر آنے سے تقریباً ۶ ملی میٹر قبل نکلتا ہے۔ یہ ایک کنال میں اوپر اور آگے کی طرف جاتا ہے اور ٹمپینک کیوٹی میں آئیٹر کارڈی پوسٹریس میں سے داخل ہو کر غشاءِ مخاطی سے محصور ہو جاتا ہے۔ یہ ٹمپینک کیوٹی کو ٹمپینک ممبرین اور مینوبریم میلیائی کے بالائی حصہ کے وسطانی طرف عبور کرتا ہوا کیراٹڈ وال تک طے کرتا ہے جہاں کہ یہ آئیٹر کارڈی اینٹریس (iter chordæ anterius) یا کنال آف اوگیا (Hugier) سے نکلتا ہے۔

تشریح اطلاقی۔ سکل (skull) کے قاعدہ کے مڈل فاسا کے فریکچرز تقریباً ہمیشہ ٹمپینک کیوٹی کی چھت کو شامل کر لیتے ہیں اور ان کے ساتھ ہی ٹمپینک ممبرین پھٹ جاتا ہے، یا ہڈی کے می ایٹس کی چھت میں سے فریکچر واقع ہوتا ہے۔ ان میں کان سے بہت مسلسل جریان خون ہوتا ہے اور اگر ڈیورا میٹر بھی پھٹ گیا ہو تو بہت سی مقدار سریبرو سپائینل فلوئڈ کی خارج ہوتی ہے۔ اس موقع پر باہر سے سرایت کا بچاؤ بہت ضروری ہوتا ہے، کیونکہ اگر ایسا ہو جائے تو لازمی طور پر سپٹک مینجائیٹس (septic meningitis) ہو جائے گا جس کا نتیجہ موت ہے۔

بسا اوقات ٹمپینک کیوٹی ریمی اور غیر ریمی امراض کا محل ہوتی ہے اور تقریباً ہر حال میں ناک یا گلے سے آڈیٹری ٹیوب کے برابر برابر سوزش اوپر کی طرف پھیلتی ہے۔ حاد التہابی تکالیف جو ٹمپینک کیوٹی تک پھیلتی ہیں۔ عام طور پر ان کے ساتھ آڈیٹری ٹیوب کی اس قدر التہابی سوجن ہوتی ہے کہ وہ بند ہو جاتی ہے، اور اس طرح حاصلاتِ التہاب ٹمپینک کیوٹی میں بند رہتے ہیں اور براہ راست ٹمپینک انیٹرم کو مبتلا کر لیتے ہیں۔ ایسے حالات کے ماتحت حاصلات کے نکاس کی واحد صورت ٹمپینک ممبرین کے پھٹنے سے ہے، جو بالعموم خود بخود واقع ہوتی ہے اور اس کے بعد پیپ آزادی سے خارج ہوتی ہے اور اس شدید درد سے جو اس حالت میں موجود ہوتا ہے سکون ہو جاتا ہے۔ اگر اس کے بعد آڈیٹری ٹیوب کی دیواروں کی سوجن فرو ہو جائے تو کیوٹی سے معمولی اخراج جاری ہو جائے گا اور طبل (drum) کا سوراخ مندمل ہو جائے گا ورنہ جیسا کہ اکثر ہوتا ہے کیونکہ ٹیوب کے سوراخ کا نیزو فیرنکس کے اندر ایڈی نائڈس (adenoids) کی

انفزائش یا دوسرے سبب سے بند ہونا ناممکن ہے، توپیپ درمیانی کان میں جمع ہونے لگیگی اور سوراخ میں سے کرانک اوٹوریا (chronic otorrhœa) کے طور پر بہتی رہے گی آخر کار مرض غشاءِ مخاطی سے پار ٹمپینک کیوٹی کی دیواروں تک، آسیکلز یا میسٹائڈ پراسس تک پھیل جاتا ہے، اور جب یہ ہوجائے تو حالت ناقابل علاج ہوجاتی ہے بجز مردہ ہڈی (carious bone) کے نکال دینے کے۔ مزید برآں شدید درون جمجمی پیچیدگیاں ریمی مادہ کے احتباس کے باعث اس موقعہ پر اکثر پیدا ہوجاتی ہیں۔ اس طرح ہڈی اور ڈیورا میٹر کے مابین ایک پھوڑا بن سکتا ہے (ل) ٹمپینک کیوٹی کی چھت کے قریب اور ڈیورا کے اس حصہ کے نیچے ہی جو ٹمپرل لوب کو ڈھانک رہا ہے۔ (ب) میسٹائڈ پراسس کے عمقی رخ اور ٹرانسورس سائی نس کے سگمائڈ والے خم کے درمیان جو ممکن ہے دور تک پھیلتا ہوا سائی نس کو محصور کرلے۔ اس متاخر الذکر قسم کی صورت میں ٹرانسورس سائی نس کا تھرامبوسس (thrombosis) جلدی سے واقع ہوجاتا ہے اور کلاٹ (clot) چونکہ سرایت شدہ (infected) بھی ہوتا ہے، اس میں میلان ہوتا ہے کہ شکست ہوجائے اور عام دوران خون میں بہ نکلے، جس سے کہ اس کے اجزا شش کے عروق شعریہ میں جاگزیں ہوجائیں اور وہاں پھوڑے بننے لگیں۔ کسی اور مرکز ابتدا (focus of origin) کی نسبت ٹرانسورس سائی نس کے تھرامبوسس سے پائیمیا (pyæmia) کا پیدا ہونا زیادہ عام ہے۔ ماسوا اس کے ٹمپینک کیوٹی یا اینٹرم کا استخوانی مرض شدید اور مہلک سپٹک مینجیائٹس سے یا بھیجے میں پھوڑا بننے سے وابستہ ہوسکتا ہے اس کے عام ترین مقام ٹمپرل لوب اور سری بلم (cerebellum) کے ہمی سفیر (hemisphere) ہیں۔

کم خطرناک لیکن زیادہ عام میسٹائڈ کے سب پری آسٹیئل ایبسس (subperiosteal abscess) کا بننا ہے جس میں کان کے پیچھے بہت سوجن ہوجاتی ہے اور آرکولا باہر کی طرف نکل جاتا ہے۔ ایسی حالت ایک سریع شگاف کی متقاضی ہے جو تمام ساختوں میں سے جس میں پری آسٹیئم شامل ہو، میسٹائڈ پراسس کے پورے طول پر دیا جائے اور اس کے بعد یہ اکثر اوقات معلوم ہوگا کہ نیچے کی ہڈی مردہ ہے یا کہ ایک راستہ ہڈی میں سے ٹمپینک انٹرم میں لے جاتی ہے۔ ایسی صورتوں میں ہڈی کے نکالنے کے لئے اکثر وسیع عملیات کی ضرورت

ہوتی ہے۔ ٹمپینک کیوٹی کے اندر مزمن استخوانی مرض کی بہت سی حالتوں میں فیشیل نرو عریاں ہوجاتا ہے اور عصب میں ایک التہابی عمل شروع ہوجاتا ہے جس سے انفرانیوکلیئر ٹائپ کا وجہی استرخاء (facial paralysis) پیدا ہوتا ہے (صفحہ 929)۔ دیگر حالتوں میں استخوانی مرض کے مقامی رقبے بالاکثر ایپی ٹمپینک ریسس (epitympanic recess) کے خطہ میں ایسے مقامات بناتے ہیں جن سے کان کے پالیپائی (polypi) پیدا ہوتے ہیں اور کان کے پالیپس کی ابتدا ناک کے پالیپس کی طرح لازم ہے کہ مردہ ہڈی کے کسی مقام میں خیال کی جائے جسکا نکال دینا اگر شفایابی منظور رہے تو ضروری ہے۔

عملیہ کے ذریعہ ٹمپینم میں تقیح (suppuration) کا تدارک کرنے کے لئے پہلے میک ایون (Macewen) کی سپرامی اٹیل ٹرائینگل میں سے ٹمپینک اینٹرم تک پہنچا جاتا ہے (صفحہ 211)، اس کے لئے اکسٹرنل اکوسٹک می ایٹس کی پچھلی دیوار کا رخ اختیار کیا جاتا ہے۔ اینٹرم سے ٹمپینم کو جانے والے سوراخ کو بڑا کرنے میں فیشیل نرو کو اس گذرگاہ میں سے ایک پروب (probe) ڈالکر اور ہڈی کو صرف جانبی طرف سے ہٹانے سے محفوظ کرلیا جاتا ہے۔ بچہ میں ٹمپینک اینٹرم سطح سے قریب ہوتا ہے اور فیشیل نرو میسٹائڈ پراسس سے ڈھکا نہیں ہوتا۔

اندرونی کان یا لیبرنتھ

(INTERNAL EAR OR LABYRINTH)

اندرونی کان یا لیبرنتھ عضو سماعت کا حصۂ خاص ہے۔ یہ دو حصوں پر مشتمل ہے (ل) آسی اس لیبرنتھ (osseous labyrinth) جو کھفوں کا ایک سلسلہ ہے، ٹمپرل بون کے پٹرس پارٹ کے اندر اور (ب) ممبرینس لیبرنتھ (membranous labyrinth) جو ربط دار غشائی تاچوں (sacs) اور قناتوں کا ایک سلسلہ ہے جو عظمی کھفوں کے اندر مظروف ہے۔

آسی اس لیبرنتھ

(تصاویر 1015, 1016)

آسی اس لیبرنتھ تین حصوں پر مشتمل ہے:۔ وسٹبیول، سمی سرکولر کنالز

FIG. 1015.—The right osseous labyrinth. Lateral aspect.

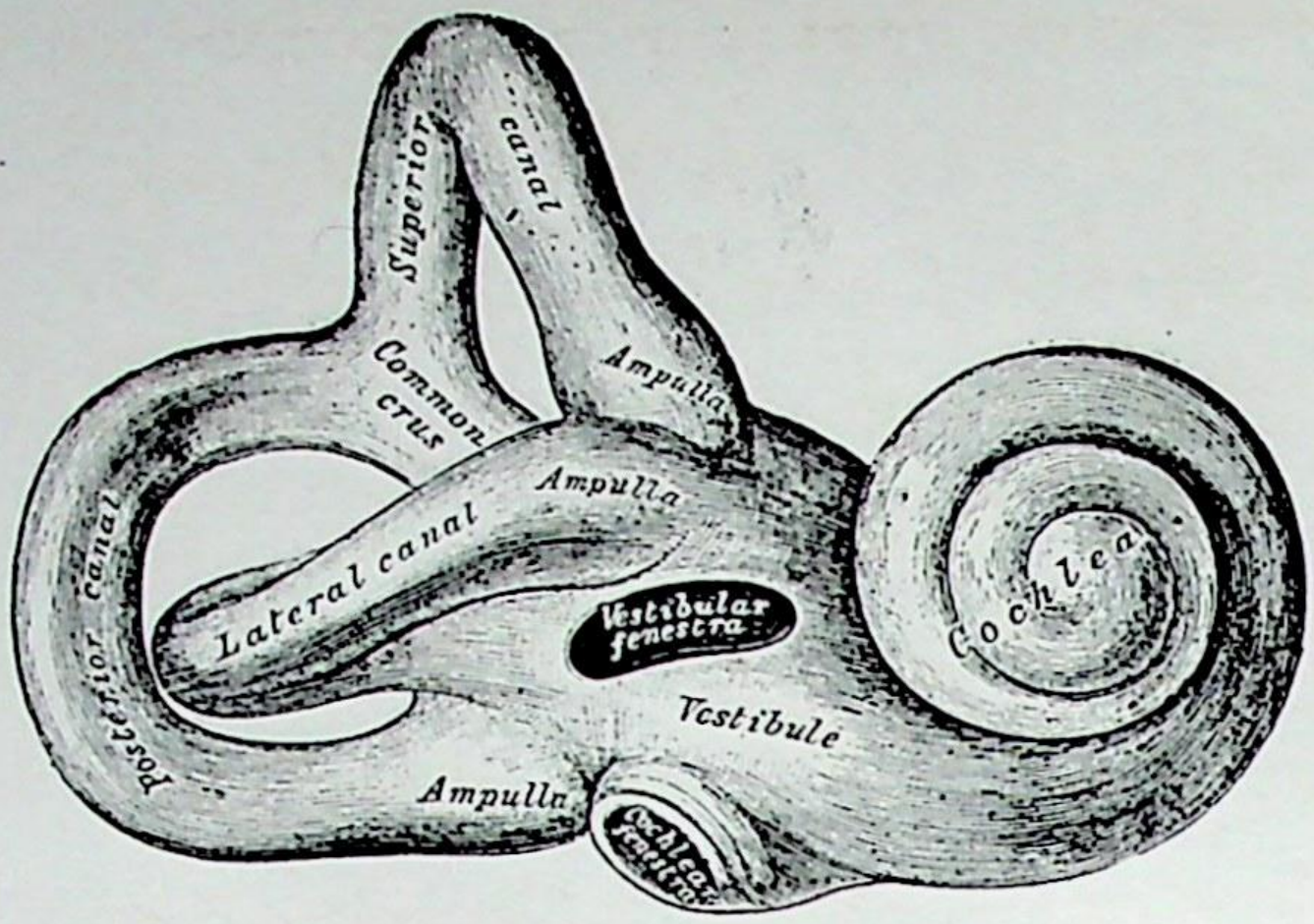
Superior canal
Common crus
Ampulla
Ampulla
Lateral canal
Vestibular fenestra
Cochlea
Posterior canal
Vestibule
Ampulla
Cochlear fenestra

FIG. 1016.—The interior of the right osseous labyrinth.

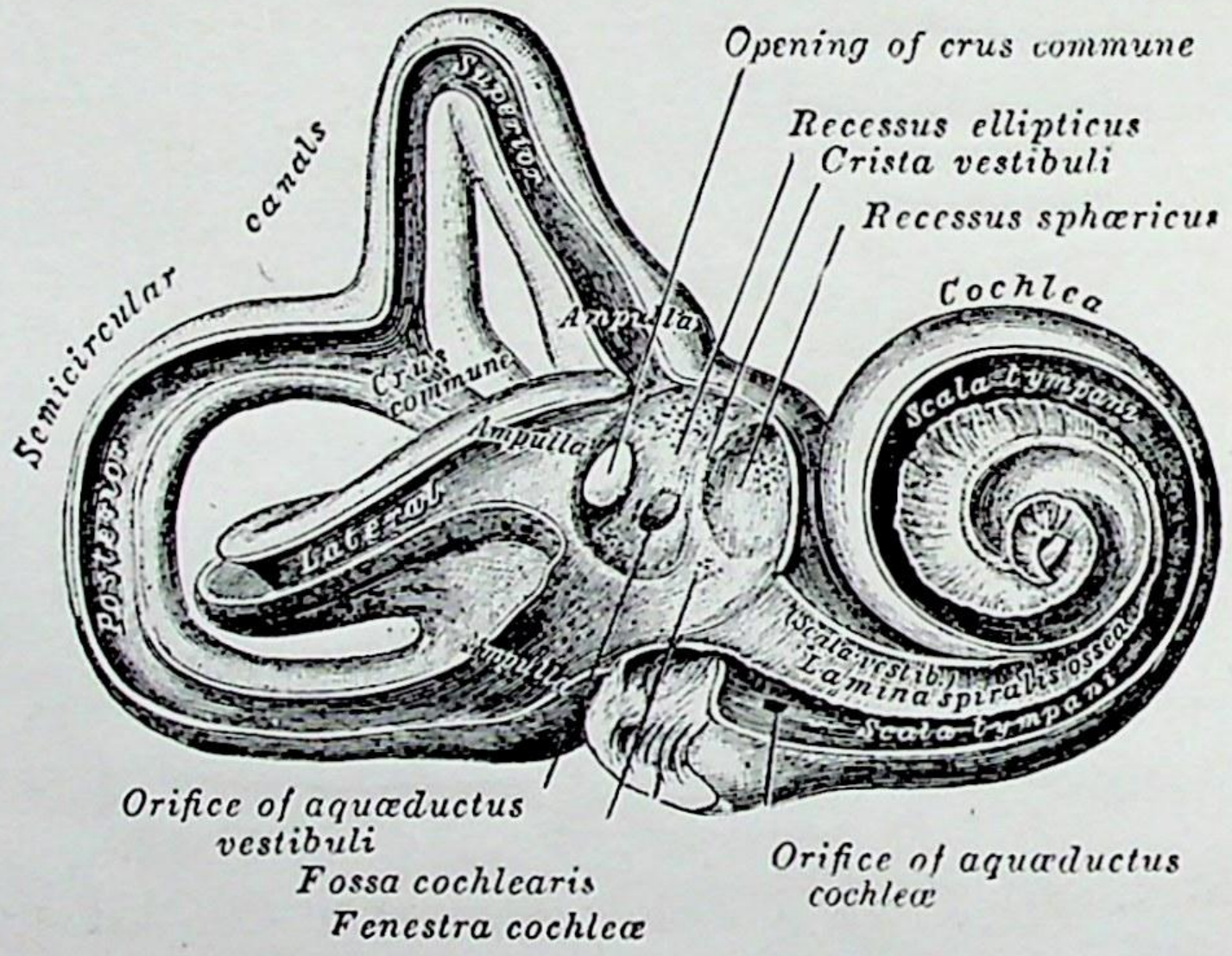
Opening of crus commune
Recessus ellipticus
Crista vestibuli
Recessus sphæricus
Semicircular canals
Superior
Cochlea
Ampulla
Crus commune
Ampulla
Scala tympani
Posterior
Lateral
Ampulla
Scala vestib.
Lamina spiralis ossea
Scala tympani
Orifice of aquæductus vestibuli
Fossa cochlearis
Fenestra cochleæ
Orifice of aquæductus cochleæ

(semicircular canals)، اور کاکلیا۔ یہ کہفے ہیں جو ہڈی کے جرم کو کھوکھلا کر کے بنے ہیں، اور پری آسٹیم سے استر شدہ ہیں اِن میں ایک صاف سیال پری لمف ہوتا ہے جس میں ممبرینس لیبرنتھ واقع ہے۔

1053 وسٹبیول آسی اس لیبرنتھ کا مرکزی حصہ ہے اور ٹمپینک کیوٹی کے وسطانی طرف کاکلیا کے پیچھے، اور سمی سرکولر کنالز کے سامنے واقع ہے۔ یہ شکل میں کسی قدر بیضہ نما ہے لیکن عرضاً چپٹا ہے۔ آگے سے پیچھے تک اس کی پیمائش ۵ ملی میٹر ہے، اور اسی قدر اوپر سے نیچے تک اور تقریباً ۳ ملی میٹر آر پار۔ اس کی جانبی یا ٹمپینک وال میں فنسٹرا وسٹبیولائی ہے جو اصلی حالت میں سٹیپیز کے قاعدہ اور اس کے اینولر لگامنٹ سے بند ہوتا ہے۔ وسطانی دیوار کے سامنے کے حصہ میں ایک چھوٹا سا گول نشیب ہے (ریسیس سفیریکس recessus sphœricus) جس میں سیکیول رہتا ہے اور متعدد باریک سوراخوں سے (موسوم بہ macula cribrosa media) چھدا ہوا ہے۔ یہ سوراخ ایکوسٹک نرو کے باریک تاروں کے مرور کے لئے ہیں جو سیکیول تک جاتے ہیں۔ اس رسیس کے پیچھے ایک ترچھی حید (ridge) کرسٹا وسٹبولائی۔ (crista vestibuli) ہے جس کا اگلا سرا پرامڈ آف دی وسٹبیول (pyramid of the vestibule) کے نام سے موسوم ہے۔ یہ حید نیچے تقسیم ہو کر ایک چھوٹے سے نشیب (فاسا کاکلی ایرس؛ fossa cochlearis) کو محصور کرتی ہے جو ایکوسٹک نرو کے اُن تاروں کے گزرنے کے لئے جو ڈکٹس کاکلی ایرس کے وسٹبیول والے سرے تک پہنچتے ہیں کئی سوراخوں سے چھدا ہوا ہے۔ کرسٹا وسٹبولائی کے اوپر اور پیچھے اور وسٹبیول کی چھت اور وسطانی دیوار میں ایک ہلیلجی نشیب (ریسیس ایلیپٹیکس = recessus ellipticus) واقع ہے، جس میں یوٹریکل (utricle) رہتا ہے۔ پرامڈ اور ریسیس ایلیپٹیکس کا متصلہ حصہ، دونوں کئی ایک سوراخوں سے (موسوم بہ macula cribrosa superior) چھدے ہوئے ہیں۔ پرامڈ کے سوراخ میں سے یوٹریکل کو جانے والے اعصاب گزرتے ہیں، اور ریسیس ایلیپٹیکس کے سوراخ میں سے سپیریر اور لیٹرل سمی سرکولر ڈکٹس کے فراخوں

(ampullæ) کو جانے والے اعصاب۔ ریسس ایلپٹیکس کے نیچے ایکوئیڈکٹس وسٹبولائی کا منفذ ہے۔ یہ ایکوئیڈکٹ ٹمپرل بون کے پیٹرس پورشن کی پچھلی سطح تک پھیلتا ہے۔ اس میں سے ایک چھوٹی سی ورید گزرتی ہے اور اس میں ممبرینس لیبرنتھ کی ایک انبوبی تطویل رہتی ہے، جسے ڈکٹس انڈولمفیٹیکس (ductus endolymphaticus) کہتے ہیں۔ وسٹبیول کے پچھلے حصہ پر سمی سرکولر کنالز کے پانچوں سوراخ ہیں۔ اگلے حصہ پر ایک ہلیلجی سوراخ ہے، جو کاکلیا کے سکیلا وسٹبولائی (scala vestibuli) میں جاتا ہے۔

عظمی سمی سرکولر کنال تعداد میں تین ہیں سپیریر، پوسٹریر، لیٹرل، اور وسٹبیول کے اوپر اور پیچھے واقع ہیں یہ پہلو تا پہلو دبی ہوئی ہیں اور ہر ایک دائرہ کا تقریباً دو تہائی حصہ بناتی ہے۔ یہ لمبائی میں غیر مساوی ہیں لیکن قطر میں تقریباً ۸،۰ ملی میٹر ہیں اور ہر ایک میں ایک سرے پر ایک پھیلاؤ ہوتا ہے جسے امپولا (ampulla) کہتے ہیں اور قطر کنال کے قطر سے تقریباً دو گنا ہوتا ہے۔ یہ وسٹبیول میں پانچ منفذوں کے ذریعے کھلتی ہیں جن میں سے ایک دو کنالوں کیلئے مشترک ہے۔ 1054

سپیریر سمی سرکولر کنال جو طول میں ۱۵ تا ۲۰ ملی میٹر ہے انتصابی رخ رکھتی ہے اور ٹمپرل بون کے پیٹرس پورشن کے طویل محور کے متعرض واقع ہے پیٹرس پورشن کی اگلی سطح پر کنال کی قوس ایمی ننشیا آرکوئیٹا (eminentia arcuata) بناتی ہے۔ اس کا پیش جانبی سرا فراخہ دار ہے اور وسٹبیول کے بالائی اور جانبی حصہ میں کھلتا ہے۔ مقابل کا سرا پوسٹریر کنال کے بالائی سرے سے متحد ہو کر کرس کمیونے (crus commune) بناتا ہے جو تقریباً ۴ ملی میٹر لمبا ہے اور وسٹبیول وسطانی حصہ میں نکلتا ہے۔

پوسٹریر سمی سرکولر کنال بھی انتصابی ہے اور پیچھے کی طرف رخ رکھتی ہے اور پیٹرس بون کی پچھلی سطح سے تقریباً متوازی ہے یہ ۱۸ ملی میٹر سے ۲۲ ملی میٹر تک لمبی ہے۔ اس کا فراخہ دار سرا وسٹبیول کے زیرین حصہ میں کھلتا ہے جہاں کئی چھوٹے سوراخ (موسوم بہ macula cribrosa inferior) اس ایمپلا تک اعصاب کے گزرنے کے لئے موجود ہیں۔ اس کا اوپر والا سرا کرس کمیونے میں کھلتا ہے۔

لیٹرل یا ہاریذنٹل کنال ۱۲ سے ۱۵ ملی میٹر تک لمبی ہے اور اس کی قوس افقاً پیچھے اور جانبی طرف واقع ہے۔ اس کا اگلا یا فراخہ دار سرا وسٹیبول کے بالائی اور جانبی زاویہ میں کھلتا ہے، فنسٹرا وسٹیبولائی کے ٹھیک اوپر اور سپیریر کنال کے فراخہ دار سرا کے بالکل نیچے ہی۔ اس کا پچھلا سرا کرس کمیونے کے منفذ کے نیچے کھلتا ہے۔

ایک کان کی لیٹرل سیمی سرکولر کنال اسی مستوی میں واقع ہے جس میں کہ دوسرے کان کی۔ لیکن ایک کان کی سپیریر کنال اس مستوی میں واقع ہے جو دوسرے کان کی پوسٹیریر کنال کے متوازی ہے۔

کاکلیا (تصاویر 1016, 1017) عام سنیل (snail) کے گھونگا سے مشابہت رکھتا ہے۔ یہ لیبرنتھ کا اگلا حصہ بناتا ہے، شکل میں مخروطی ہے اور وسٹیبول کے سامنے واقع ہے۔ اس کا ماپ قاعدہ سے راس تک تقریباً ۵ ملی میٹر ہے اور اس کا عرض قاعدہ کے آر پار تقریباً ۹ ملی میٹر ہے۔ اس کا راس (موسوم بہ cupula) آگے اور جانبی طرف رخ رکھتا ہے اور خفیف سا میلان نیچے کی طرف ہوتا ہے ٹمپینک کیوٹی کی لیبرنتھ والی دیوار کے بالائی اور سامنے حصہ کی طرف۔ اس کے قاعدہ کا رخ انٹرنل ایکوسٹک می ایٹس کے پیندے کی طرف ہوتا ہے اور کاکلیر نرو کے گزرنے کے لئے یہ متعدد سوراخوں سے چھدا ہوتا ہے۔ کاکلیا ایک مخروط الشکل مرکزی محور، ماڈیولس (modiolus) پر ایک کنال پر جو ایک مرکزی محور کے گرد مرغولہ دار ہوسے تین چکر کھاتی ہے اور ایک باریک لیمنیا (موسوم بہ osseous spiral lamina) پر مشتمل ہے جو ماڈیولس سے کنال میں ابھرا رہتا ہے اور جزوی طور پر اس کو تقسیم کرتا ہے۔ جدید حالت میں کنال کی تقسیم بیسلر ممبرین (basilar membrane) سے تکمیل پاتی ہے جو آسی اس سپائرل لیمنیا کے آزاد کنارہ سے عظمی کاکلیا کی بیرونی دیوار تک پھیلتا ہے۔ دونوں گذرگاہیں جن میں کہ کاکلیا کی کنال اس طرح منقسم ہے ماڈیولس کے راس پر ہلیکوٹریما (helicotrema) نام کے ایک

---

[1] بیان ذیل میں کاکلیا کو اس کے قاعدہ پر ساکن فرض کیا گیا ہے۔

چھوٹے سے سوراخ کے ذریعے ایک دوسرے سے ربط رکھتی ہیں۔

ماڈیولس مخروطی مرکزی محور یا کاکلیا کا ستون ہے۔ اس کا قاعدہ چوڑا ہے اور انٹرنل ایکوسٹک می ایٹس کی تہ پر ظاہر ہوتا ہے، جہاں کہ یہ ٹریکٹس سپائیریلیس فورمینوسس سے مطابقت رکھتا ہے جو کاکلیر نرو کی شاخوں کے گزرنیکے لئے متعدد سوراخوں سے چھدا ہوا ہے۔ کاکلیا کے پہلے ڈیڑھ چکر کو جانے والے اعصاب ٹریکٹس سپائیریلیس فورمینوسس کے سوراخوں میں سے گزرتے ہیں۔ جو اعصاب چوٹی والے چکر کو جاتے ہیں وہ سنٹرل فورمین سے گزرتے ہیں۔ ٹریکٹس سپائیریلیس فورمینوسس کی کنالیں ماڈیولس میں سے اوپر جاتی ہیں اور آسی اس سپائیرل لیمنیا کے ملحقہ کنارہ تک پہنچنے کے لئے یکے بعد دیگرے باہر کی طرف مڑتی جاتی ہیں۔ وہاں پہنچکر وہ بڑی ہوجاتی ہیں اور اپنے اتصال سے ماڈیولس کی سپائیرل کنال بناتی ہیں جو آسی اس سپائیرل لیمنیا کے ملحقہ کنارہ کا تعاقب کرتی ہے اور جس میں سپائیرل گینگلیان (موسوم بہ ganglion of Corti) واقع ہے۔ سنٹرل فورمین ایک کنال سے مسلسل ہے جو ماڈیولس کے وسط کے اوپر اس کے راس تک جاتی ہے۔

کاکلیا کی عظمی کنال ماڈیولس کے گرد پونے تین چکر کھاتی ہے پہلا چکر ٹمپینک کیویٹی میں ابھرتا ہے اور وہاں پرومانٹری پیدا کرتا ہے (صفحہ 1046)۔ یہ تقریباً ۳۰ ملی میٹر لمبی ہے اور قاعدہ سے چوٹی تک بتدریج قطر میں کم ہوتی جاتی ہے۔ چوٹی پر یہ کیوپولا میں ختم ہوتی ہے جس سے کاکلیا کا راس بنتا ہے۔ اس کنال کے آغاز کا قطر تقریباً ۳ ملی میٹر ہوتا ہے اور اس میں وہاں تین سوراخ ہوتے ہیں۔ ایک فنسٹرا کاکلی ای جو ٹمپینک کیویٹی سے ربط رکھتا ہے اور جدید حالت میں سکنڈری ٹمپینک ممبرین سے بند رہتا ہے۔ ایک اور بیلچی شکل کا وسٹیبول میں کھلتا ہے۔ تیسرا ایکوئیڈکٹس کاکلی ای کا سوراخ ہے جو ایک باریک کیف نما کنال میں جاتا ہے۔ جو ٹمپیرل بون کے پیٹرس پارٹ کی تحتانی سطح پر کھلتی ہے اور اس میں سے ایک 1055 چھوٹی سی وریڈ انفریر پیٹروزل سائنس سے ملنے کے لئے گزرتی ہے اور سب ایریکنائڈ کیویٹی اور سکیلا ٹمپینائی کے درمیان ربط قائم کرتی ہے۔

آسی اس سپائیرل لیمنیا ایک ہڈی کا طاقچہ یا تختہ (ledge) ہے جو گرداگرد چکر کھاتا ہے اور ماڈیولس سے کنال کے اندر ایک پینچ کی چوڑی (thread of

FIG. 1017.—The cochlea and vestibule. Exposed from above. (Testut.)

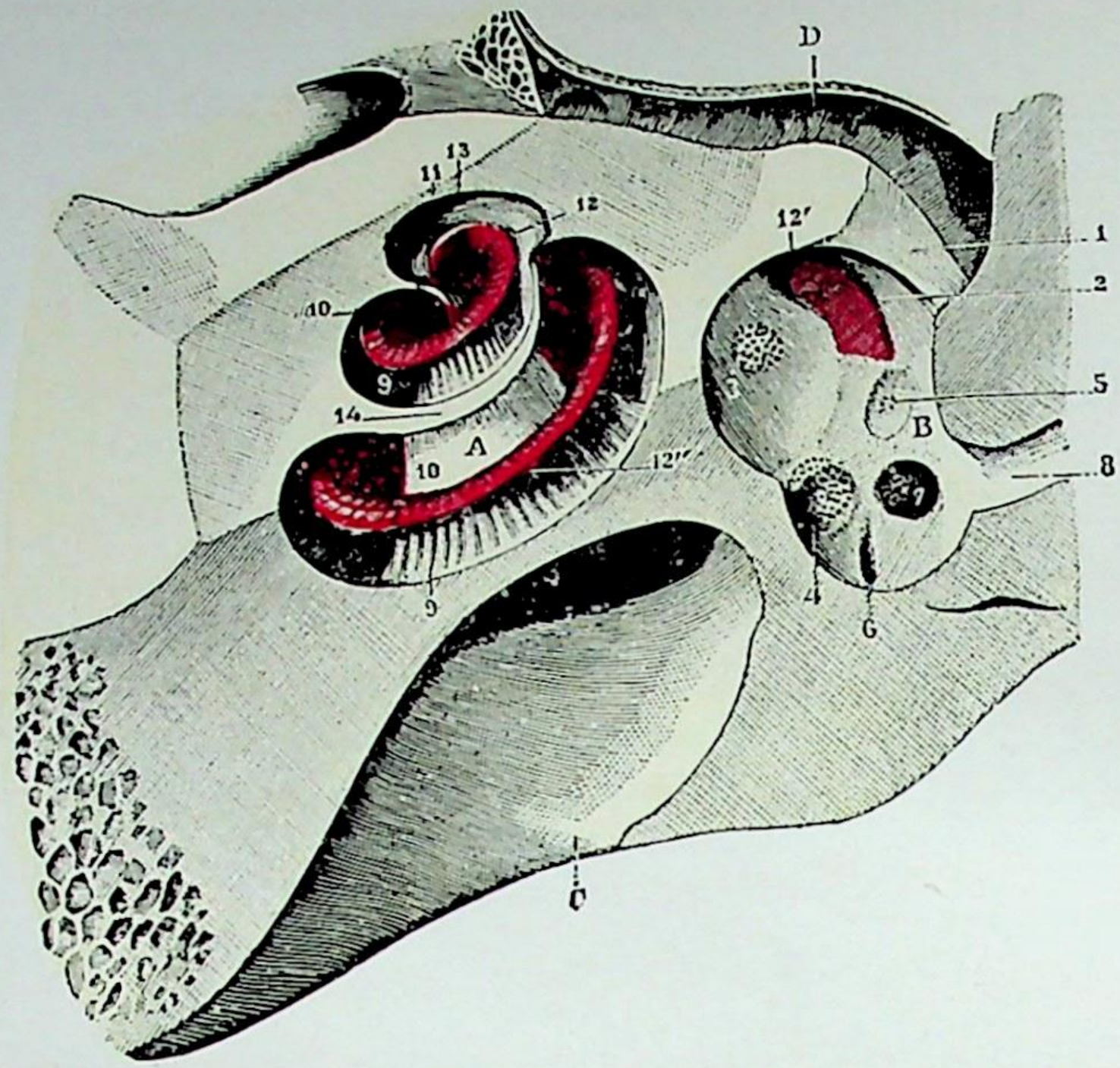
D
11
13
12
12′
1
2
10
9
14
A
10
12″
5
B
8
7
9
4
6
C

All the hard parts which form the roof of the internal ear have been removed with the saw. A. Cochlea. B. Vestibule. C. Internal acoustic meatus. D. Tympanic cavity. 1. Section of promontory. 2. Fissura vestibuli. 3. Recessus sphæricus. 4. Recessus ellipticus. 5. Fossa cochlearis. 6. Orifice of the aquæductus vestibuli. 7. Inferior opening of the posterior semicircular canal. 8. Non-ampullated end of lateral semicircular canal. 9. Scala tympani of the cochlea. 10. Scala vestibuli. 11. Cupula. 12. Osseous spiral lamina, with 12′, its vestibular origin; 12″, its external border. 13. Helicotrema. 14. Bony wall of cochlea.

FIG 1018.—A schematic representation of the membranous labyrinth. (J. K. Milne Dickie.)

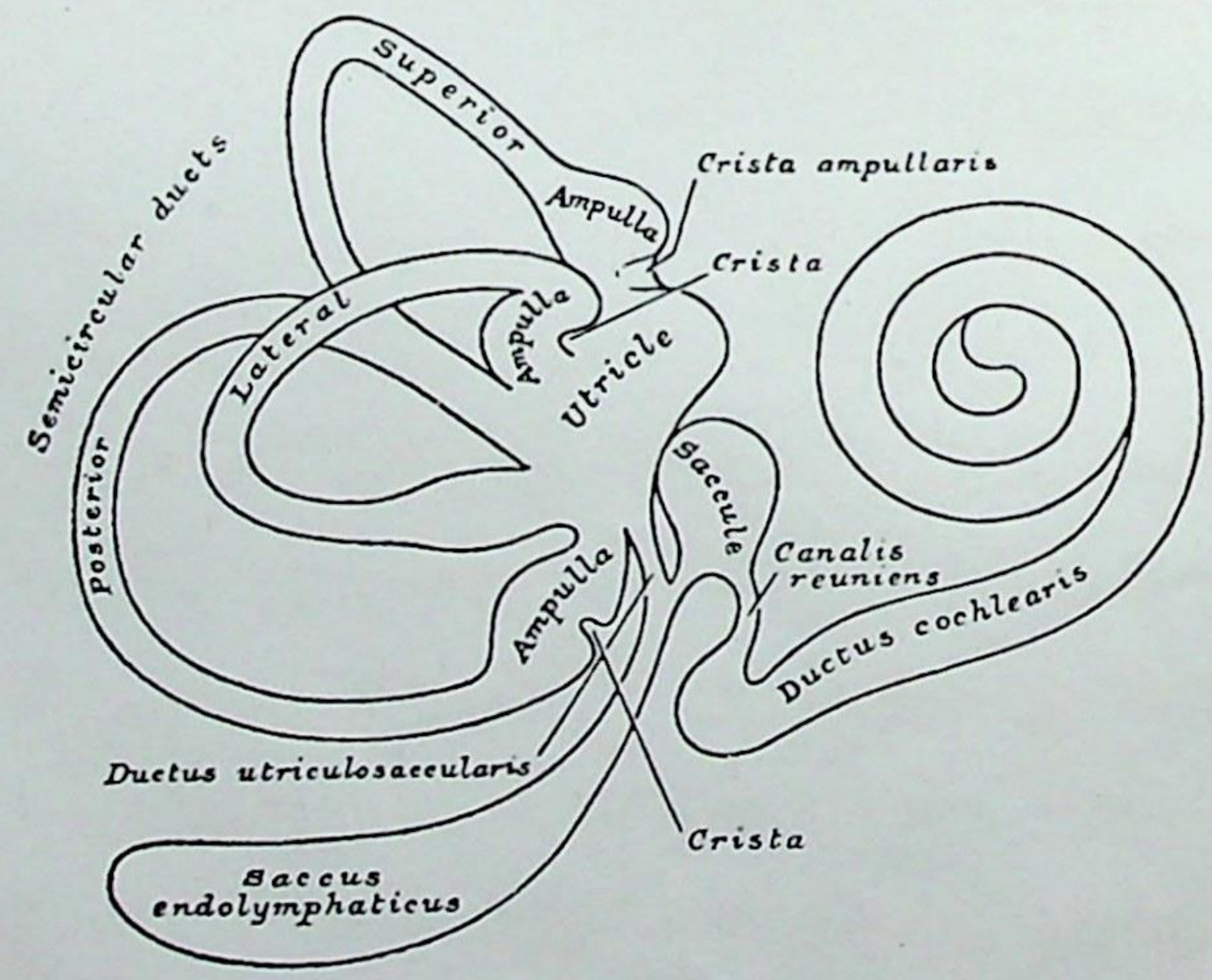
Superior
Semicircular ducts
Crista ampullaris
Ampulla
Crista
Lateral
Ampulla
Utricle
Posterior
Saccule
Canalis reuniens
Ductus cochlearis
Ampulla
Ductus utriculosaccularis
Crista
Saccus endolymphaticus

screw) کی طرح ابھرتا ہے۔ یہ کنال کے آر پار تقریباً نصف راہ تک پہنچتا ہے اور اس کو غیر مکمل طور پر دو راستوں یا سکیلی (scalæ) میں تقسیم کرتا ہے۔ ایک اوپر کا جو سکیلا وسٹبولائی (scala vestibuli) کے نام سے موسوم ہے اور ایک نیچے کا جو سکیلا ٹمپینائی (scala tympani) کہلاتا ہے۔ آسی اس سپائیرل لیمینا کی چوڑائی کاکلیا کی قاعدہ والی کنڈلی سے راس والی کنڈلی تک بتدریج کم ہوتی جاتی ہے اور کاکلیا کی چوٹی کے قریب لیمینا ایک قلابہ نما زائدہ میں ختم ہوتا ہے جسے ہیمولس لیمینی سپائیرلیس (hamulus laminæ spairalis) کہتے ہیں۔ یہ ایک چھوٹے سے سوراخ ہلیکوٹریما (helicotrema) کی جس میں سے کہ دونوں سکیلی ایک دوسرے سے ربط رکھتے ہیں حد بنانے میں مدد دیتا ہے۔ ماڈیولس کی مرغولہ دار کنال متعدّد وکنالیں آسی اس سپائیرل لیمینا میں سے اس کے آزاد کنارہ تک باہر کی طرف جاتی ہیں اور ان میں کاکلیر نرو کی شاخیں گزرتی ہیں۔ کاکلیا کے پہلے چکّر کے زیرین حصہ میں ایک سکنڈری سپائیرل لیمینا عظمی نلی کی بیرونی دیوار سے اندر کی طرف نکلتا ہے۔ مگر یہ آسی اس سپائیرل لیمینا تک نہیں پہنچتا تاکہ اگر لیمینی کو وسٹیبول سے دیکھا جائے تو ایک تنگ فشر فشورا وسٹبولائی (fissura vestibuli) ان کے درمیان نظر آتا ہے۔

آسی اس لیبرنتھ ایک باریک ریشہ دار مصلی غشاء سے استر کیا ہوا ہے جو ہڈی سے یکجہتی کے ساتھ چسپاں ہے۔ غشاء کی آزاد سطح ملائم ہے اور اپی تھیلیم کی ایک تہ سے ڈھکی ہوئی ہے۔ آسی اس لیبرنتھ پری **لمف** سے پر ہے۔ یہ ایک سیّال ہے جو سربیرو سپائینل فلوئڈ ترکیب میں مشابہ اور ملاقی ہے۔ پٹیرس بون کا وہ حصہ جو لیبرنتھ کا محاصرِ اقرب ہے غضروفی کیسۂ گوش (cartilaginous ear capsule) سے پیدا ہوتا ہے۔ یہ پٹیرس بون کے باقی حصہ سے زیادہ دبیز ہے اور بین گلوبچی فضائیں جن میں غضروفی خلیے ہوتے ہیں ظاہر کرتا ہے۔ (تصویر 1021)۔ برعکس ازیں کاکلیا کا ماڈیولس اسفنجی غشائی ہڈی[1] (Fraser and Dickie) سے بنتا ہے۔ استر کرنیوالے غشاء کا انبوبی زائدہ ایکوئیڈکٹس کا کلی ای میں سے ڈیورامیٹر کی اندرونی سطح تک دراز ہو گیا ہے۔

---

[1] جے، ایس۔ فریزر اور جے کے۔ ملن ڈکی رسالہ تشریح و فعلیات جلد ۵۹۔

ممبرینس لیبرنتھ (تصاویر 1018 تا 1020)

ممبرینس لیبرنتھ ہڈی کے لیبرنتھ کے اندر جاگزیں ہے، یہ **انڈولمف** نامی سیال سے پُر ہے اور اس کی دیواروں میں ایکوسٹک نرو کی شاخیں تقسیم ہوتی ہیں۔ یہ مشتمل ہے (ل) دو چھوٹے تاچوں، یوٹریکل (utricle) اور **سیکیول** (saccule) پر جو وسٹبول میں جاگزیں ہیں۔ (ب) **تین سمی سرکولر ڈکٹس** پر جو سمی سرکولر کنالز کے اندر مظروف ہیں اور (ج) **ڈکٹس کاکلی ایریس** (ductus cochle- aris) پر جو ہڈی کے کاکلیا کے اندر واقع ہے۔ ممبرینس لیبرنتھ کے مختلف حصے مجاری کا ایک مسدود نظام بناتے ہیں کہ جن میں ایک کو دوسرے سے کھلا ربط ہوتا ہے۔ سمی سرکولر ڈکٹس یوٹریکل میں کھلتی ہیں، یوٹریکل ڈکٹس انڈولمفیٹیکس کی وساطت سے سیکیول میں اور سیکیول ہنسن کی کینیلیس ری یونی انس (canalis reuniens of Hensen) میں سے ڈکٹس کاکلی ایریس میں۔

ممبرینس لیبرنتھ بعض مقامات پر ہڈی کے لیبرنتھ کی دیوار سے جڑا ہوا ہے لیکن ہڈی کے لیبرنتھ کے بیشتر حصہ سے ایک فضا کے ذریعے جدا ہے جس میں **پری لمف** رہتا ہے۔ وسٹبیول کی پری لمفیٹک اسپیس (perilymphatic space) سمی سرکولر کنیلیس سے ربط رکھتی ہے اور آگے کاکلیا کے سکیلا وسٹبولائی میں کھلتی ہے جو آگے ہلیکوٹریما میں سے کاکلیا کے راس پر کھلتا ہے۔ سکیلا ٹمپینائی سیکنڈری ٹمپینک ممبرین کے ذریعے ٹمپینک کیوٹی سے جدا ہے لیکن ایکوئیڈکٹس کاکلی ای کی وساطت سے سب ایریکنائڈ کیوٹی سے مسلسل ہے۔

یوٹریکل جو وسٹبیول کے دونوں تاچوں میں سے بڑا ہے شکل میں بے قاعدہ طور سے چکور ہے اور وسٹبیول کے بالائی اور پچھلا حصہ پر متصرف ہے اور ریسس ایلپٹیکس اور اس کے نیچے کے حصہ سے مماس ہے وہ حصہ جو ریسس ایلپٹیکس میں جاگزیں ہے ایک قسم کی جیب یا کلڈی سیک (cul-de-sac) بناتا ہے۔ اس کے فرش کا جانبی نصف موٹا ہے اور میکولا ایکوسٹیکا یوٹریکولائی (macula

FIG. 1019.—The right membranous labyrinth of a fifth-month human embryo. × 10. Anterolateral aspect. (G. Retzius.)

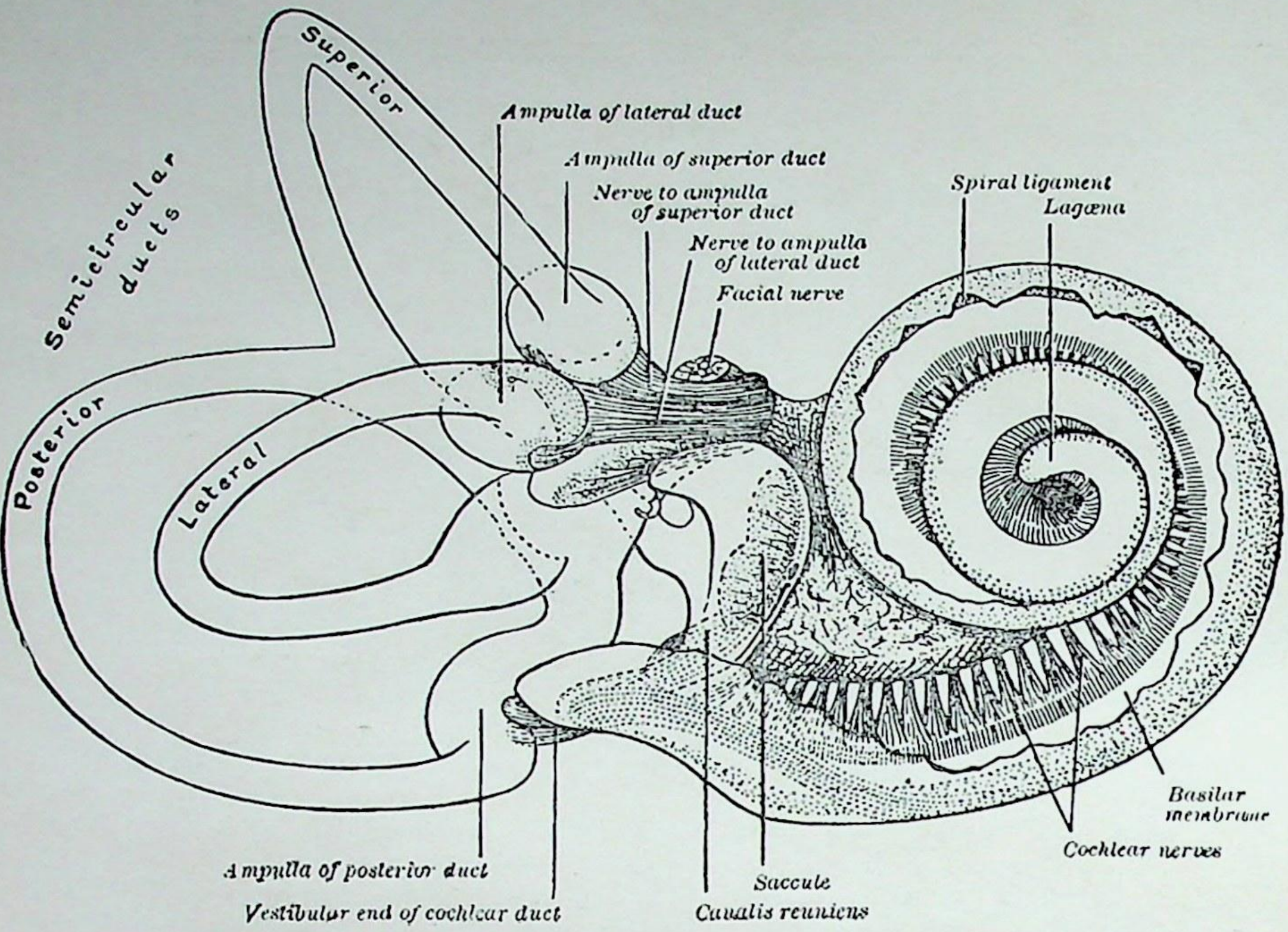
Superior
Semicircular ducts
Ampulla of lateral duct
Ampulla of superior duct
Nerve to ampulla of superior duct
Nerve to ampulla of lateral duct
Facial nerve
Spiral ligament
Lagæna
Posterior
Lateral
Basilar membrane
Cochlear nerves
Ampulla of posterior duct
Vestibular end of cochlear duct
Saccule
Canalis reuniens

FIG. 1020.—The right membranous labyrinth of a fifth-month human embryo. × 10. Posteromedial aspect. (G. Retzius.)

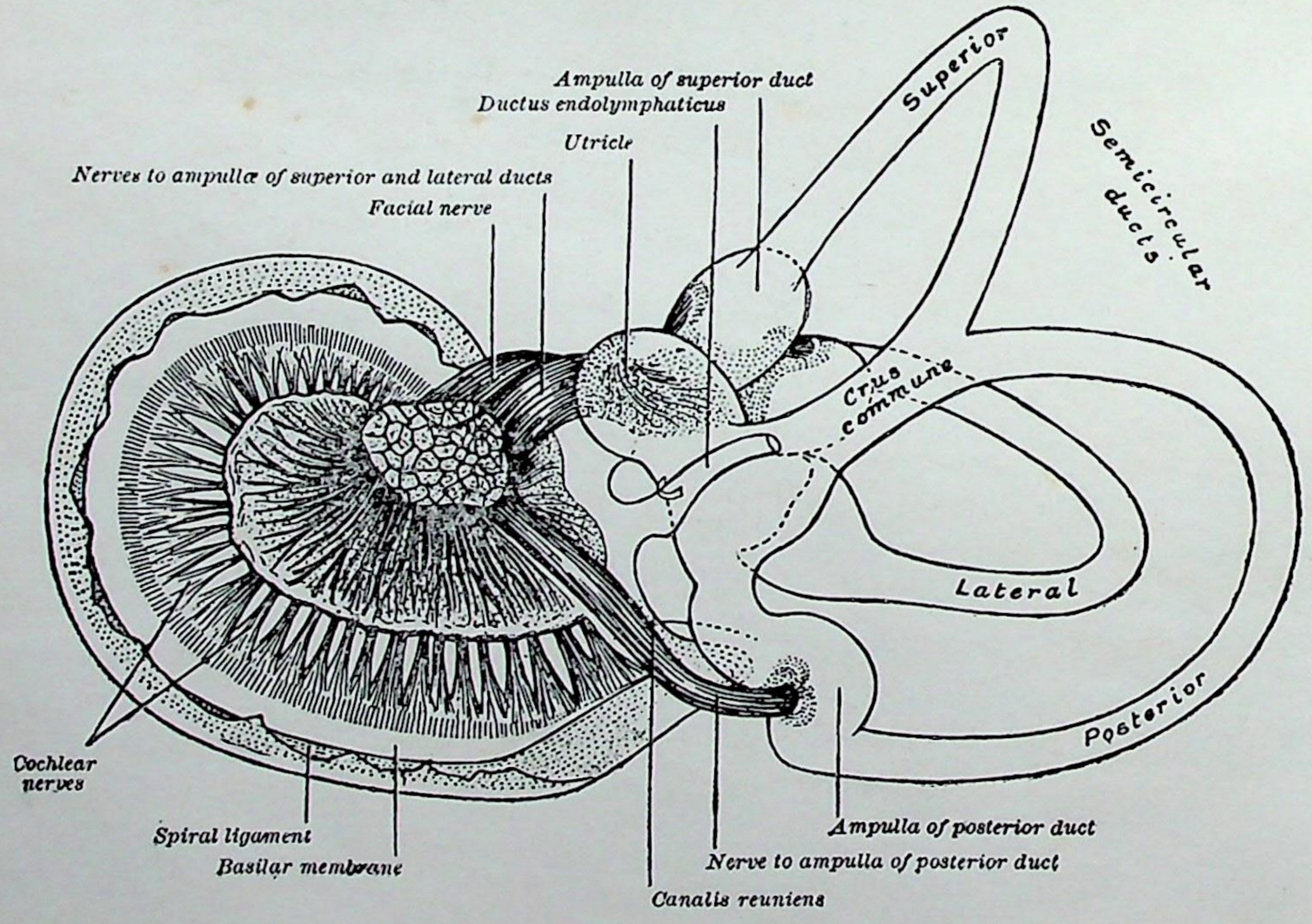
Ampulla of superior duct
Ductus endolymphaticus
Utricle
Nerves to ampullæ of superior and lateral ducts
Facial nerve
Superior
Semicircular ducts
Crus commune
Lateral
Posterior
Cochlear nerves
Spiral ligament
Basilar membrane
Ampulla of posterior duct
Nerve to ampulla of posterior duct
Canalis reuniens

(macula acustica utriculi) بناتا ہے جس میں ایکوسٹک نرو کے یوٹریکل والے رشتک موصول ہوتے ہیں۔ سپیریر اور لیٹرل سیمی سرکولر ڈکٹس کے امپولی یوٹریکل کے جانبی حصہ میں کھلتے ہیں لیکن پوسٹریر ڈکٹ کا امپیولا کرس کمیونے اور لیٹرل ڈکٹ کا پچھلا سرا یوٹریکل کے وسطانی حصہ میں کھلتے ہیں لیٹرل ڈکٹ کا پچھلا سرا چوڑا ہوکر ایک چپٹی مخروط بناتا ہے جو یوٹریکل کے وسطانی سرے سے زاویہ قائمہ پر ملتا ہے (Milne Dickie)[۵۱]۔ اس کے پیش وسطانی حصہ سے ایک باریک قنال ڈکٹس یوٹریکولوسیکولیریس (ductus utriculosaccularis) نکلتی ہے۔ اور ڈکٹس انڈولمفیٹیکس (ductus endolymphaticus) میں کھلتی ہے۔

سیکول (saccule) کاکلیا کے اسکیلا وسٹیبولائی (scala vestibuli) کے سوراخ کے قریب ریسس اسفیریکس (recessus sphæricus) کے اندر واقع ہے۔ جب اسکو سامنے کی طرف سے دیکھا جاتا ہے۔ تو اس کی شکل تقریباً گردی معلوم ہوتی ہے۔ مگر ایک ایسے مخروط کی شکل میں پیچھے کی طرف بڑھ جاتی ہے جس کی بالائی سطح یوٹریکل کی زیرین سطح سے لگی ہوئی ہوتی ہے۔ اور اس مقام پر یوٹریکل اور سیکول کے درمیان ایک مشترک دیوار ہوتی ہے (Milne Dicke)[۵۲]۔ اس کی اگلی دیوار پر ایک بیضوی دبازت ہے میکولا ایکوسٹیکا سیکولائی (macula acustica sacculi) (تصویر 1022) جس کو کہ ایکوسٹک نرو کے سیکیول والے رشتک تقسیم ہوتے ہیں۔ اس کا کہفہ ایک Y شکل کی نلی کے بالواسطہ یوٹریکل کے کہفہ سے ربط رکھتا ہے۔ اس کے پچھلے حصہ سے ایک قناۃ ڈکٹس انڈولمفیٹیکس نکلتی ہے اور ڈکٹس یوٹریکوسیکولیریس (ductus utriculosaccularis) سے ملتی 1057 ہے۔ ڈکٹس انڈولمفیٹیکس اندر کی طرف جاتی ہے اور پھر نیچے کی طرف ایکوئی ڈکٹس وسٹیبولائی کے برابر برابر اور ایک بند جیب سیکس انڈولمفیٹیکس (saccus endolymphatics) میں ڈیورامیٹر کے نیچے ٹمپرل بون کے پیٹرس پورشن کی پچھلی

---

[۵۱] J. K. Milne Dickie, Journal of Laryngology, Rhinology and Otology vol, xxxv

[۵۲] Loc. cit.

سطح پر ختم ہوتی ہے۔ سیکیول کے زیرین حصہ سے ایک چھوٹی سی نلی کینیلیس ری یونی اینس آف ہنسن (canalis reuniens of Hensen) نیچے کی طرف جاتی ہے اور بتدریج جوڑی ہوتی ہوئی ڈکٹس کا کلی ایرس کا وسٹیبول والا یا زیرین سرا بناتی ہے (تصویر 1018)۔

سمی سرکولر ڈکٹس (semicircular ducts)

(تصاویر 1018 تا 1020) آسی ہیں سمی سرکولر کنالز کے قطر کا تقریباً ایک چوتھائی ہیں لیکن شکل اور عام شباہت میں اُن سے مشابہ ہیں۔ ہر ایک کے ایک سرے پر یعنی اُس سرے پر کہ جو ہڈی کی متناظر کنال کے ایمپلا کے اندر واقع ہے ایک ایمپلا ہوتا ہے۔ سمی سرکولر ڈکٹس پانچ منافذ کے ذریعے یوٹریکل میں کھلتی ہیں۔ ایک سوراخ سپیریر کے وسطانی اور پوسٹریر ڈکٹ کے بالائی سرے کے مابین مشترک ہے۔ ہر ایک ایمپلا میں دیوار موٹی ہوتی ہے اور کہفہ کے اندر ایک مستعرض ارتفاع کے طور پر ابھری ہے جس کی شکل کسی قدر ہندسہ 8 کی طرح ہوتی ہے اور جو سپٹم ٹرانسورسم (septum transversum) کے نام سے موسوم ہے۔ اس سپٹم کا نہایت نمایاں حصہ کرسٹا ایمپولیرس (crista ampullaris) کے نام سے موسوم ہے۔

یوٹریکل، سیکیول اور سمی سرکولر ڈکٹس ایسے ریشہ دار بندوں سے اپنے مقام پر قایم ہیں کہ جو پری لمفیٹک اسپیس کے آر پار ہڈی کی دیواروں تک تنے رہتے ہیں۔

ساخت (تصویر 1021)۔ یوٹریکل، سیکیول اور سمی سرکولر ڈکٹس کی دیواریں تین تہوں پر مشتمل ہیں۔ بیرونی تہ معمولی ریشہ دار بافت سے مرکب ہے جس میں عروق دمویہ اور کچھ لونی خلیئے ہوتے ہیں۔ درمیانی تہ جو دبیز تر اور زیادہ شفاف ہوتی ہے ٹیونیکا پروپریا (tunica propria) کے نام سے موسوم ہے اور اپنی اندرونی سطح پر بالخصوص سمی سرکولر ڈکٹس کے اندر (تصویر 1021) متعدد حلمی الشکل مرتفعے پیش کرتی ہے جو اسیٹک ایسڈ کے شامل کرنے سے طولانی ریشہ داری (fibrillation) کی صورت ظاہر کرتے ہیں۔ اندرونی تہ کثیر الاضلاع نواۃ دار اپی تھیلیل سلز سے بنی ہے۔ یوٹریکل اور سیکیول کے میکولی میں (تصویر 1022) اور سمی سرکولر ڈکٹس کے ایمپولر کرسٹی میں درمیانی طبقہ موٹا

FIG. 1021.—A transverse section through the right posterior semicircular canal and duct of an adult man. × 51. (J. K. Milne Dickie.)

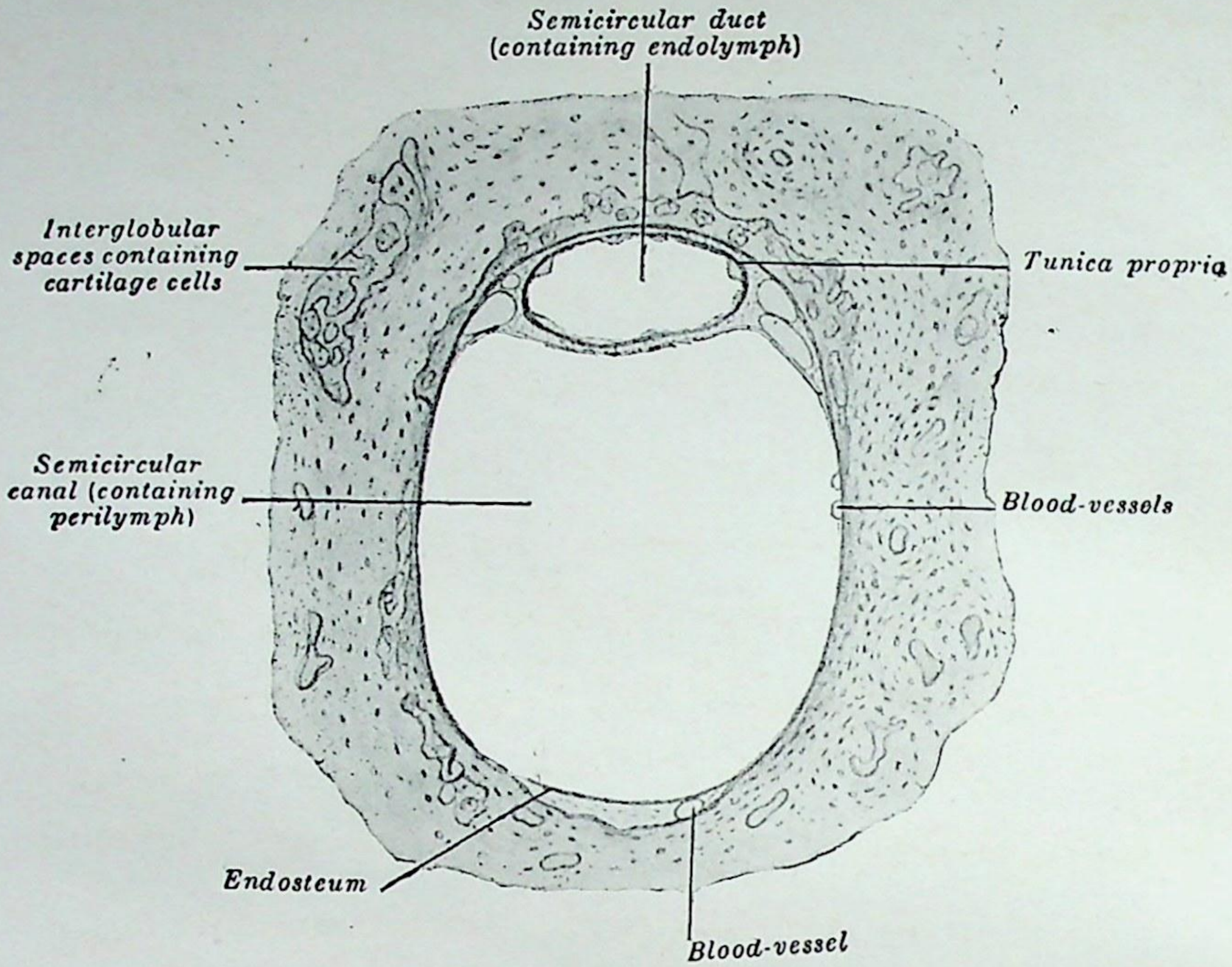
Semicircular duct (containing endolymph)
Interglobular spaces containing cartilage cells
Tunica propria
Semicircular canal (containing perilymph)
Blood-vessels
Endosteum
Blood-vessel

FIG. 1022.—A transverse section of the macula acustica sacculi. (Retzius.)

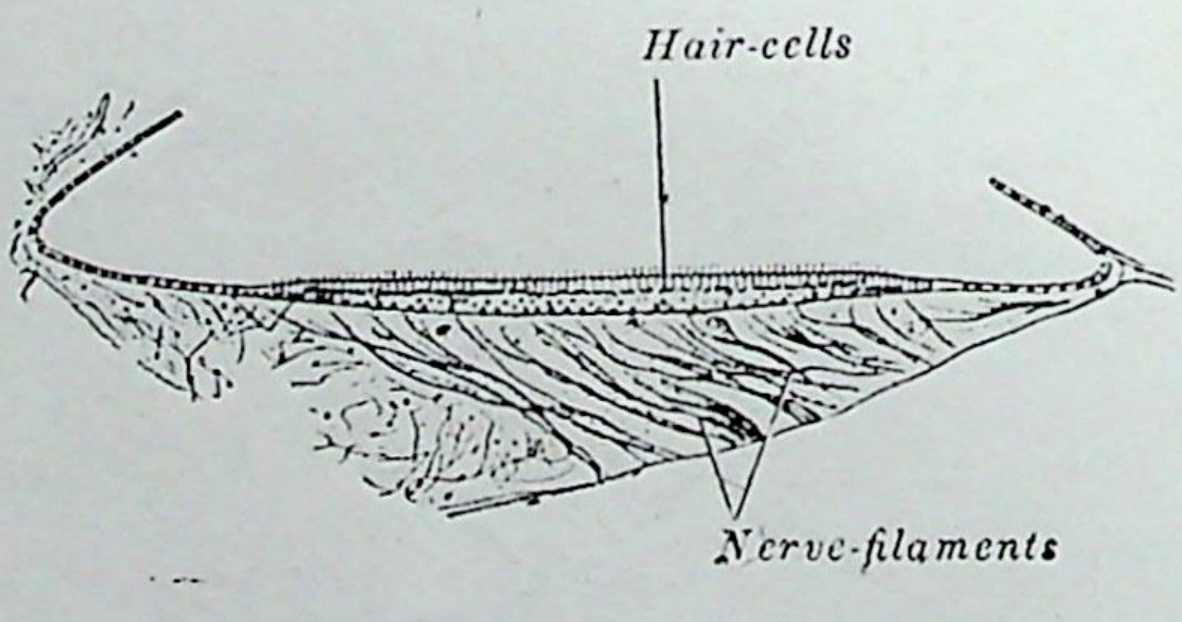
Hair-cells
Nerve-filaments

ہے اور اپی تھیلیم کالمنر اور سہارا دینے والے خلیوں (supporting cells) اور شعری خلیوں (hairy cells) پر مشتمل ہے۔ سہارا دینے والے خلیئے تکلہ نما ہیں اور اُن کے گہرے سرے ٹیونیکا پروپریا سے ملحق ہیں لیکن اُن کے آزاد سرے مل کر ایک پتلا کیوٹیکل (cuticie) بناتے ہیں۔ شعری خلیئے صراحی نما ہیں اور اُن کے گہرے گول سرے ٹیونیکا پروپریا تک نہیں پہنچتے بلکہ سہارا دینے والے خلیوں کے درمیان رہتے ہیں۔ ہر ایک شعری خلیہ کے گہرے حصہ میں ایک بڑا نواۃ ہوتا ہے، لیکن اس کا زیادہ اوپری حصہ ریزہ دار اور ملوّن ہوتا ہے۔ خلیہ کے آزاد سرے پر ایک لمبا گاؤدم بال نما تار لگا ہوتا ہے جو کھفہ میں نکلا رہتا ہے۔ وسٹیبولر نرو کے ریشتک ٹیونیکا پروپریا کو چھید کر اپنے لبی غلاف کھو دیتے ہیں اور ان کے ایکسس سلنڈر اُن باریک ریشکوں میں شکست ہوتے ہیں جو شعری خلیوں کے درمیان ختم ہوتے ہیں۔

1058 دو چھوٹے چھوٹے گول جسم جو آٹوکونیا (otoconia) کہلاتے ہیں اور کیلسیم کاربونیٹ کی قلموں سے بنتے ہیں اُس انڈولمف میں معلق ہیں جو میکولی سے نکلنے والے بالوں کے آزاد سروں سے مماس ہیں۔

ایک حید جو کرسٹا کورٹا (crista quarta) کے نام سے موسوم ہے، لیٹرل ڈکٹ کے پچھلے سرے میں ابھرتی ہے۔ اس کرسٹا تک، جو اکثر پستانیوں میں موجود ہوتی ہے لیکن اعلیٰ فقراتیوں (vertebrates) میں صرف ایک ابتدائی حالت میں پائی جاتی ہے اعصاب کا پتہ لگایا گیا ہے۔

ڈکٹس کاکلی ایرس یا سکیلا میڈیا ایک پیچواں ترتیب کی نلی ہے جو کاکلیا کی عظمی کنال کے اندر ہے اور اس کی بیرونی دیوار کے برابر برابر واقع ہے۔ جیسا کہ پہلے بیان ہو چکا ہے (صفحہ 1055) آسی یس سپائیرل لیمینا ماڈیولس اور کاکلیا کی بیرونی دیوار کے درمیانی فاصلہ کے صرف ایک حصہ تک پھیلتا ہے لیکن بیسلر ممبرین (basilar membrane) لیمینا کے آزاد کنارہ سے کاکلیا کی بیرونی دیوار تک تنا رہتا ہے اور سکیلا ٹمپنائی کی چھت کو مکمل کرتا ہے۔ ایک دوسرا پردہ [وسٹیبولر ممبرین (Reissneri)] جو زیادہ باریک ہے اس دبیز پری اسٹیم

سے لیکر جو آسی بیس سپائیرل لیمینا کو ڈھانکتا ہے کاکلیا کی بیرونی دیوار تک پھیلتا ہے، جہاں کہ یہ بیسلر ممبرین کے بیرونی کنارہ سے کچھ فاصلہ اوپر ملحق ہے۔ اس طرح سکیلا ٹمپینائی نیچے اور سکیلا وسٹبولائی اوپر، دونوں کے درمیان ایک کنال محصور ہو جاتی ہے۔ یہ ڈکٹس کاکلی ایرس (ductus cochlearis) یا سکیلا میڈیا (scala media) ہے (تصاویر 1023، 1024) یہ عرضی تراش میں مثلث ہے۔ اس کی چھت وسٹبولر ممبرین سے بنتی ہے، اس کی بیرونی دیوار پری آسٹیم سے جو عظمی کنال کو استر کرتا ہے اور اس کا فرش بیسلر ممبرین اور آسی بیس سپائیرل لیمینا کے بیرونی حصہ سے۔ ڈکٹس کاکلی ایرس کا اوپر کا سرا ابتد ہے، اور لیگینا (lagœna) کے نام سے موسوم ہے۔ یہ کیوپولا کاکلی ای سے ملحق ہے۔ زیرین سرا وسطانی طرف مڑتا ہے اور تنگ ہوتا ہوا ہنسن کی کینیلیس ری یونی انس (canalis reuniens) میں جا ملتا ہے جس کی وساطت سے کہ یہ سیکیول کے ساتھ ربط رکھتا ہے (تصویر 1018)۔ بیسلر ممبرین پر کارٹائی کا مرغولہ دار عضو (spiral organ of Corti) واقع ہے۔ وسٹبولر ممبرین پتلا اور متجانس ہے اور اپنی بالائی اور زیرین سطحوں پر چپٹی اپی تھیلیم کی تہ سے ڈھکا ہوا ہے۔ پری آسٹیم جو ڈکٹس کاکلی ایرس کی بیرونی دیوار بناتا ہے بہت دبیز ہے اور اپنی خاصیت میں تبدیل شدہ ہے۔ یہ تحتانی طرف ایک مثلث ابھار کے طور پر اندر کو ابھرتا ہے جسے کرسٹا بیسیلیرس (crista basilaris) کہتے ہیں اور جس سے کہ بیسلر ممبرین کا بیرونی کنارہ چسپاں ہے۔ اس کے اوپر ہی ایک انقعار (سلکس سپائیرلیس اکسٹرنس (sulcus spiralis externus ہے جس کے اوپر کہ پری آسٹیم میں متعدد عروق دموی پائے جاتے ہیں اور جو سٹریا وسکیولیرس (stria vascularis) کے نام سے موسوم ہے۔

آسی بیس سپائیرل لیمینا ہڈی کی دو پلیٹوں پر مشتمل ہے، اور ان کے درمیان ایکوسٹک نرو کے ریشوں کے انتقال کے لئے کنال ہیں۔ لیمینا کے اس حصہ کی بالائی پلیٹ پر جو ڈکٹس کاکلی ایرس کے اندر مظروف ہے پری آسٹیم لمبس لیمینی سپائیرلیس (limbus laminœ spiralis) بنانے کے لئے دبیز ہو گیا ہے (تصویر 1025)۔ یہ بیرونی طرف ایک انقعار میں ختم ہوتا ہے جو سلکس 1059

FIG. 1023.—A longitudinal section through the cochlea. Diagrammatic.

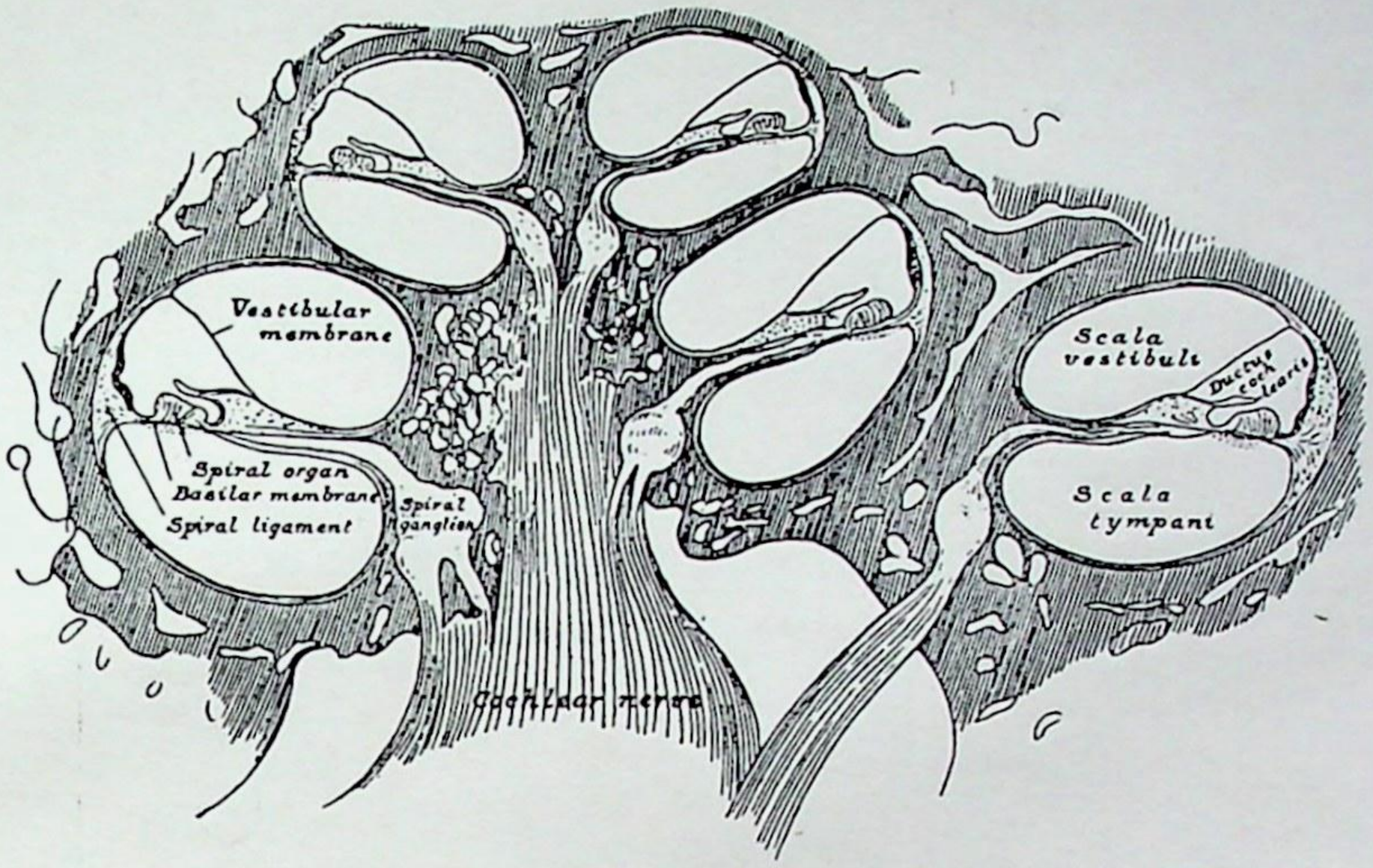
Vestibular membrane
Spiral organ
Basilar membrane
Spiral ligament
Spiral ganglion
Cochlear nerve
Scala vestibuli
Ductus cochlearis
Scala tympani

FIG. 1024.—A transverse section through the middle coil of the ductus cochlearis. (Retzius.)

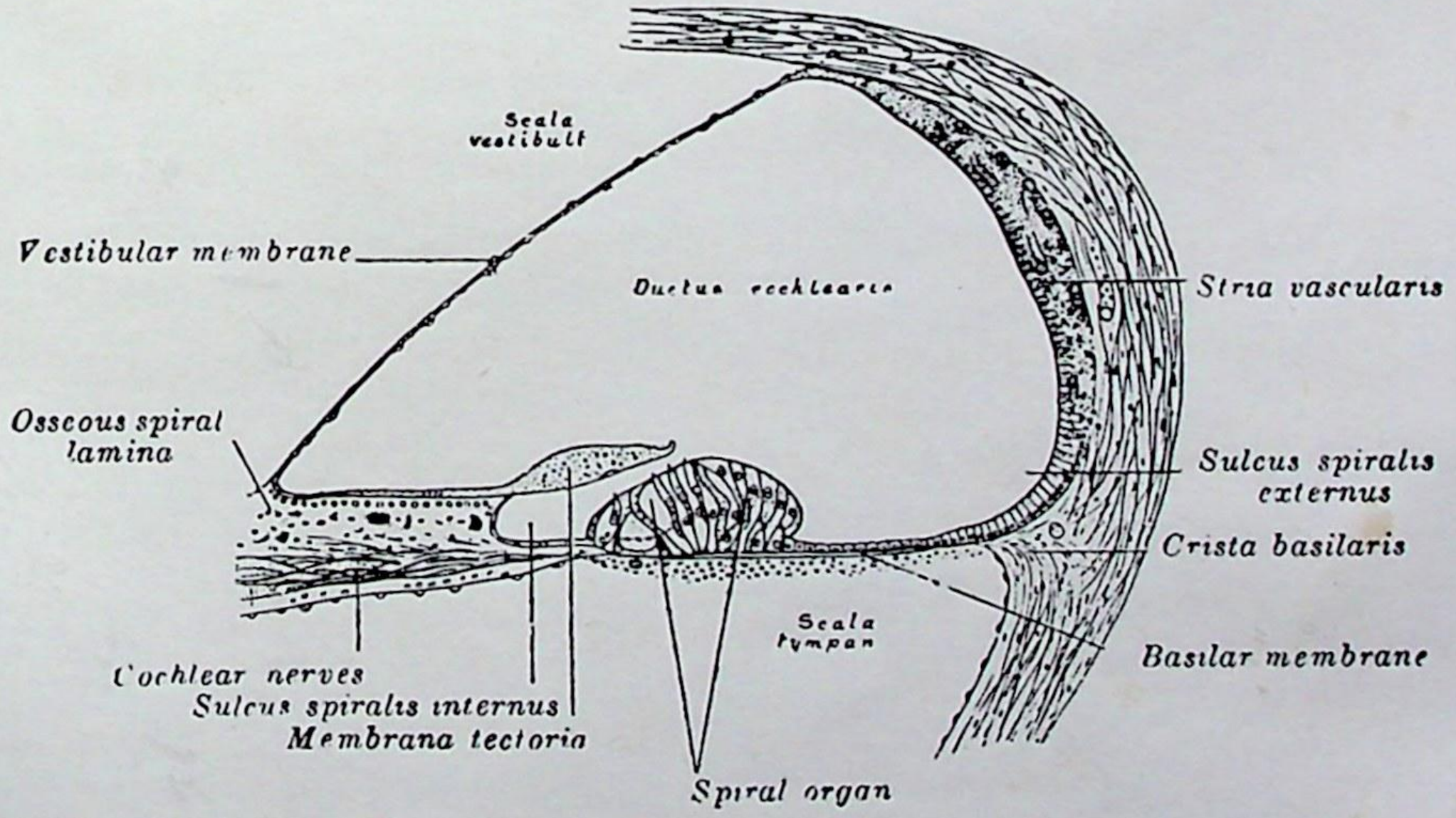
Scala vestibuli
Vestibular membrane
Ductus cochlearis
Stria vascularis
Osseous spiral lamina
Sulcus spiralis externus
Crista basilaris
Scala tympani
Basilar membrane
Cochlear nerves
Sulcus spiralis internus
Membrana tectoria
Spiral organ

سپائیریلیس انٹرنس (sulcus spiralis internus) کہلاتا ہے اور جس کی اگر تراش لیجائے تو حرف c کی شکل پیش کرتا ہے۔ اوپر کا حصہ جو لمبس کے برآونخیہ کنارہ سے بنتا ہے وسٹبولر لپ (vestibular lip) کے نام سے موسوم ہے۔ نیچے کا جو منتجاوز اور سلامی دار ہے ٹمپینک لپ (tympanic lip) کہلاتا ہے اور کاکلیر نرو کی شاخوں کے گزرنے کے لئے متعدّد سوراخوں سے چھدا ہوا ہے۔ وسٹبولر لپ کی بالائی سطح پر کئی تجوات زاویہ قائمہ پر تقاطع کرتی ہیں جن کے درمیان متعدّد ارتفاعات ہیں۔ یہ اس لب کی آزاد سطح اور حاشیہ پر دانتوں کی شکل پیش کرتی ہیں اور ہشکے (Huschke) نے ان کو دندانِ گوش (auditory teeth) کا نام دیا تھا (تصویر 1025)۔ لمبس ایک ایسی تہ سے ڈھکا ہوا ہے، جو سکویمس اپی تھلیم معلوم ہوتی ہے، لیکن صرف وہ خلیّے جو دانتوں کو ڈھانکتے ہیں چپٹے ہیں۔ وہ جو تجوات میں ہیں کالمنر ہیں، اور ارتفاعات کے درمیانی فصلوں کو پُر کرتے ہیں۔ یہ اپی تھلیم ایک طرف تو اس سے مسلسل ہے جو سلکس سپائیریلیس انٹرنس کو استر کرتی ہے اور دوسری طرف اس سے جو وسٹبولر ممبرین کی زیرین سطح کو ڈھانکتی ہے۔

بیسلر ممبرین (the basilar membrane):۔ بیسلر ممبرین (تصویر 1026) اسی بیس سپائیرل لیمینا کے ٹمپینک لب سے کرسٹا بیسلرس تک پھیلتا ہے۔ اس کا اندرونی حصہ پتلا ہے اور زونا آرکوئیٹا (zona arcuata) کے نام سے موسوم ہے۔ یہ کارٹائی کے سپائیرل آرگن کو سہارا دیتا ہے۔ بیرونی حصہ زیادہ دبیز اور دھاریدار ہے اور زونا پکٹینیٹا (zona pectinata) کے نام سے موسوم ہے بیسلر ممبرین 1060 کا عرض ۰٫۲۱ ملی میٹر سے کہ جو قاعدہ کے چکر میں ہوتا ہے بتدریج ۰٫۳۶ ملی میٹر تک بڑھ جاتا ہے کہ جو کاکلیا کے راس کے چکر میں ہوتا ہے، اور اس اضافہ کے ساتھ آسیس بیس سپائیرل لیمینا میں مطابق تنگی اور کرسٹا بیسیلس کی دبازت میں ایک کمی واقع ہوتی جاتی ہے۔ ممبرین کی تحتانی سطح عروقی توصیلی بافت کی ایک تہ سے ڈھکی ہے۔ اس بافت کے عروق میں سے ایک عرق دوسروں سے کسی قدر بڑی ہوتی ہے اور واس سپائیریلے (vas spirale) کے نام سے موسوم ہے۔ یہ کارٹائی کے ٹنل کے نیچے واقع ہے۔

سپائیرل آرگن آف کارٹائی (تصاویر 1024، 1026) سر حلمی بافتوں کے ایک سلسلہ سے مرکب ہے جو ذونا آرکوئیٹا یا بیسلر ممبرین کے اندرونی حصہ پر واقع ہے۔ ان ساختوں میں سے زیادہ مرکزی دو قطاریں ہیں، عصا نما اجسام کی جنھیں **اندرونی اور بیرونی عصا** (inner and outer rods) **یا کارٹائی کے ستون** (pillars of Corti) کہتے ہیں۔ ان اعصا کے قاعدے یا **کفِ پا** (foot plates) پھیلے ہوئے ہیں اور بیسلر ممبرین پر ٹکے ہوئے ہیں۔ اندرونی قطار کے قاعدے بیرونی قطار کے قاعدوں سے کچھ فاصلہ پر ہیں۔ دونوں قطاریں ایک دوسری کی طرف جھکی رہتی ہیں اور اوپر مماس ہو کر اپنے اور بیسلر ممبرین کے درمیان **ٹنل آف کارٹائی** (tunnel of Corti) (تصویر 1027) کو محصور کرتی ہیں، جو صلیبی تراش میں مثلث ہے۔ 1061

اندرونی اعصا کے وسطانی پہلو پر شعری خلیوں کی ایک اکیلی قطار ہے اور بیرونی اعصا کے جانبی پہلو پر بعض سہارا دینے والے خلیوں کو ملا کر شعری خلیوں کی تین یا چار قطاریں ہیں۔ سہارا دینے والے خلیوں کو ڈیٹرس (Deiters) اور ہنسن (Hensen) کے خلیے کہتے ہیں۔ بیرونی شعری خلیوں کے آزاد سرے ایک جال نما غشاء یعنی ریٹیکولر ممبرین (reticular membrane) میں سوراخوں کے ایک سلسلہ پر متصرف ہیں اور پورا آرگن ٹکٹوریل ممبرین (tectorial membrane) سے ڈھکا ہوا ہے۔

کارٹائی کے عصا (rods of Corti) - (تصویر 1027)۔ ان میں سے ہر ایک، ایک قاعدہ یا فٹ پلیٹ، ایک لمبوترے حصہ یا جسم، اور ایک اوپر کے سرے یا سر پر مشتمل ہے۔ ہر ایک عصا کا جسم باریک دھاریاں رکھتا ہے، لیکن سر میں ایک بیضوی غیر دھاریدار حصہ ہے، جو کارمین سے گہرا رنگ لیتا ہے۔ اعصا اور بیسلر ممبرین کے درمیانی زاویوں پر متصرف نواۃ دار خلیے ہیں، جو قدرے اعصا کو ملفوف کرتے ہیں اور کارٹائی کے ٹنل کے فرش تک پھیلتے ہیں۔ ان کو خلیوں کے غیر متمائز حصے جن سے کہ اعصا بنتے ہیں خیال کیا جا سکتا ہے۔

اندرونی عصا تعداد میں تقریباً ۶۰۰۰ ہیں، اور ان کے قاعدے بیسلر ممبرین پر سلکس سپائیریلیس انٹرنس کے ٹیمپنک لپ کے قریب ٹکے رہتے ہیں۔

FIG. 1025.—The limbus laminæ spiralis and the basilar membrane. Schematic. (Testut.)

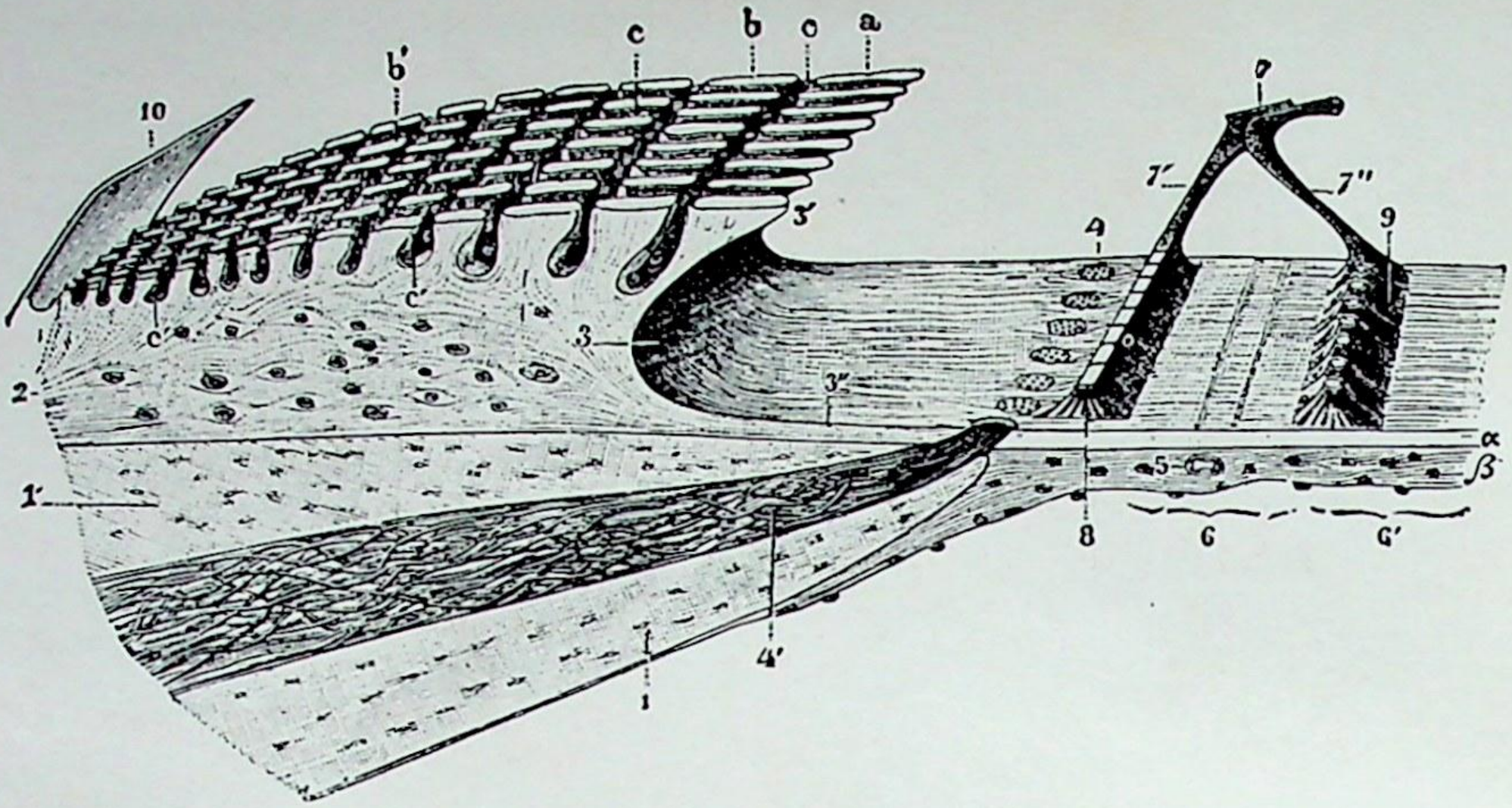
10
b'
c
b
c
a
7
7'
7"
9
4
3'
c'
c'
3
2
3"
1'
α
β
5
8
6
6'
4'
1

1, 1'. Upper and lower lamellæ of the lamina spiralis ossea. 2. Limbus laminæ spiralis, with *a*, the auditory teeth of the first row ; *b*, *b'*, the teeth of the other rows ; *c*, *c'*, the grooves between the auditory teeth and the cells which are lodged in them. 3. Sulcus spiralis internus, with 3,' its labium vestibulare, and 3", its labium tympanicum. 4. Foramina nervosa, giving passage to the nerves from the spiral ganglion of Corti. 5. Vas spirale. 6. Zona arcuata, and 6', zona pectinata of the basilar membrane, with α, its hyaline layer, β, its connective tissue layer. 7. Summit of the tunnel of Corti, with 7', its inner rod, and 7", its outer rod. 8. Bases of the inner rods, from which the cells are removed. 9. Bases of the outer rods. 10. Part of the vestibular membrane.

FIG. 1026.—A transverse section through the spiral organ of Corti. Magnified. (G. Retzius.)

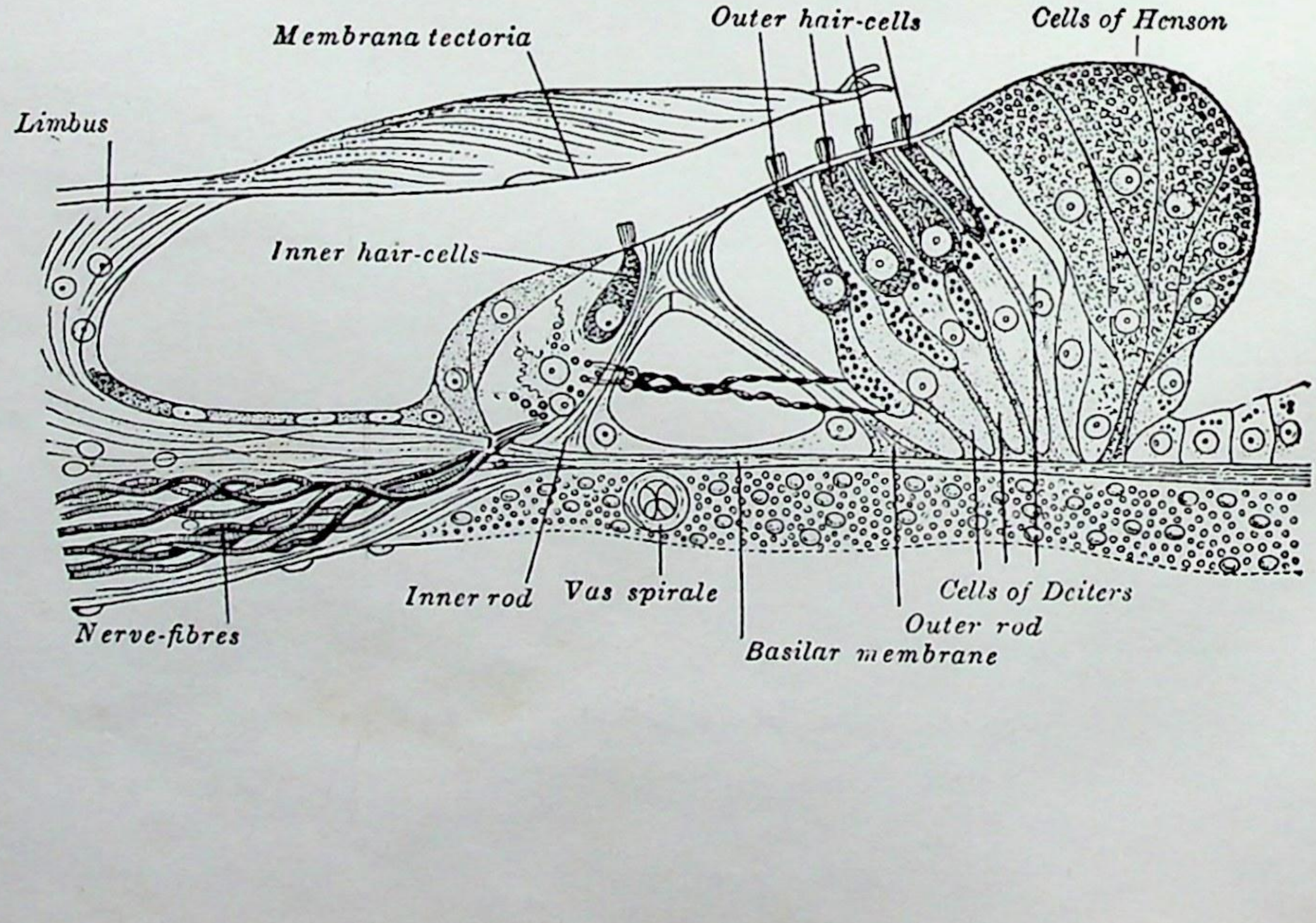
Outer hair-cells
Cells of Henson
Membrana tectoria
Limbus
Inner hair-cells
Inner rod
Vas spirale
Cells of Deiters
Outer rod
Basilar membrane
Nerve-fibres

ہر ایک کی ڈنڈی یا جسم انحنائی طور پر مقوّس ہے اور بیسیلر ممبرین کے ساتھ تقریباً ۶۰ درجے کا زاویہ بناتا ہے۔ سر الناکے قریبی سرا سے مشابہ ہے، اور ایک گہرا انقعار پیش کرتا ہے، جس میں کہ بیرونی عصا کے سر پر کا ایک انحداب بیٹھتا ہے۔ ہیڈ پلیٹ یعنی وہ حصہ جو انقعار پر برآویختہ ہے، بیرونی عصا کے ہیڈ پلیٹ پر متراکب ہے۔

بیرونی اعصا جو تعداد میں تقریباً ۴۰۰۰ ہیں، زیادہ لمبے ہیں، اور اندرونی کی نسبت زیادہ ترچھے جمے ہوئے ہیں اور بیسیلر ممبرین کے ساتھ تقریباً ۴۰ درجہ کا ایک زاویہ بناتے ہیں۔ ان کے سر اندرونی طرف محدّب ہیں۔ یہ اندرونی اعصا کے سروں پر جو انقعار ہیں اُن میں بیٹھتے ہیں، اور پتلی چپٹی پلیٹوں کی طرح ان کا سلسلہ باہر کی طرف بڑھ گیا ہے ان کو فیلینجیل پراسسز (phalangeal processes) کہتے ہیں اور یہ ڈیٹرس کے خلیوں کے فیلینجیل پراسسز سے متحد ہو کر ریٹکولر ممبرین بناتے ہیں۔

اندرونی اور بیرونی اعصاء کے درمیان قاعدہ سے کاکلیا کے راس تک فصل بڑھتے ہیں، لیکن اعصا اور بیسیلر ممبرین کے درمیان زاویے گھٹتے جاتے ہیں۔

شعری خلیّے (hair cells) شعری خلیّے چھوٹے کالمنر سلز ہیں۔ ان کے آزاد سرے کارٹائی کے اعصا کے سروں کے ہم لول ہیں، اور ہر ایک پر تقریباً ۲۰ بال نما زائدے ایک ایسے ہلال کی شکل میں مرتّب ہوتے ہیں کہ جس کے انقعار کا رخ اندر کی طرف ہوتا ہے۔ خلیّوں کے گہرے سرے کارٹائی کے اعصا کے برابر برابر نصف راہ تک پہنچتے ہیں اور ہر ایک میں ایک بڑا نواۃ ہوتا ہے۔ کاکلیر نرد کے انتہائی رشتک شعری خلیّوں کے گہرے سروں سے مماس ہیں۔

اندرونی شعری خلیّے جو تعداد میں تقریباً ۳۵۰۰ ہیں، اندرونی اعصا کے وسطانی (محوری = axial) پہلو پر ایک ہی قطار میں مرتّب ہیں، اور اُن کے قُطر اعصا کی نسبت چونکہ زیادہ بڑے ہوتے ہیں لہذا ہر ایک ایک سے زائد عصا کے سہارے پر قائم ہے۔ اندرونی شعری خلیوں کے آزاد سرے ایک بشری غشار (cuticular membrane) سے کہ جو اندرونی اعصا کے سروں سے چسپاں ہے

محصور ہیں۔ اندرونی شعری خلیوں سے متصل ایک یا دو قطاریں استوانی سہارا دینے والے خلیوں کی ہیں جو آگے اُن مکعب خلیوں سے مسلسل ہیں کہ جو سلکس سپائیریلس انٹرنس (sulcus spiralis internus) کو استر کرتے ہیں۔ بیرونی شعری خلیوں کی تعداد تقریباً ۱۲۰۰۰ ہے اور اندر والوں کی نسبت تقریباً دگنے لمبے ہیں۔ کاکلیا کے قاعدہ والے چکر میں یہ تین، باقاعدہ، قطاروں میں اور راس والے چکر میں چار، کسی قدر بے قاعدہ، قطاروں میں مرتب ہیں۔

بیرونی شعری خلیوں کی قطاروں کے درمیان سہارا دینے والے خلیوں کی قطاریں ہیں، جنھیں **ڈیٹرس کے خلیے** (cells of Deiters) (تصویر 1026) کہا جاتا ہے۔ اُن کے پھیلے ہوئے قاعدے بیسیلر ممبرین پر قائم ہیں، لیکن ہر ایک کا مقابل والا سرا ایک موٹا (clubbed) سرا ہوتا ہے جسے **فیلین جیئل پراسس** (phalangeal process) کہتے ہیں۔ ڈیٹرس کے خلیوں کے بیرونی طرف استوانی خلیوں کی پانچ یا چھ قطاریں ہیں، جنھیں **ہنسن کے سہارا دینے والے خلیے** (supporting cells of Hensen) (تصویر 1026) کہا جاتا ہے۔ ان کے قاعدے تنگ ہیں، لیکن انکے بالائی حصے پھیلے ہوئے ہیں اور ڈکٹس کاکلی ایرس کے فرش پر گول ارتفاع بناتے ہیں۔ استوانی خلیے جو ہنسن کے خلیوں کے بیرونی طرف واقع ہیں **کلاڈیس کے خلیے** (cells of claudius) کہلاتے ہیں۔ کارٹائی کے بیرونی اعصا اور متصلہ شعری خلیوں کے درمیان ایک فضا واقع ہے، اسے **نیول کی فضا** (space of Nuel) کہتے ہیں۔

ریٹیکولر لیمینا (the reticular lamina) (تصویر 1027) ایک نازک ڈھانچ ہے، جو گول سوراخوں سے چھدا ہوا ہے جس میں بیرونی شعری خلیوں کے آزاد سر رہتے ہیں۔ یہ کارٹی کے بیرونی اعصا کے سروں سے بیرونی شعری خلیوں کی باہر والی قطار تک پھیلتا ہے اور باریک سارنگی نما بشری ساختوں کی، جنھیں **فیلن جیز** (phalanges) کہا جاتا ہے کئی قطاروں سے بنتا ہے۔ فیلن جیز کے درمیان گول سوراخ ہیں، جن میں شعری خلیوں کے آزاد سرے ہیں فیلن جیز کی سب سے اندرونی قطار کارٹی کے بیرونی اعصا کے فیلن جیز پراسسز پر مشتمل ہے۔ باہر والی قطاریں ڈیٹرس سلز کے ترمیم شدہ آزاد

Fig. 1027.—The reticular lamina and subjacent structures. Schematic. (Testut.)

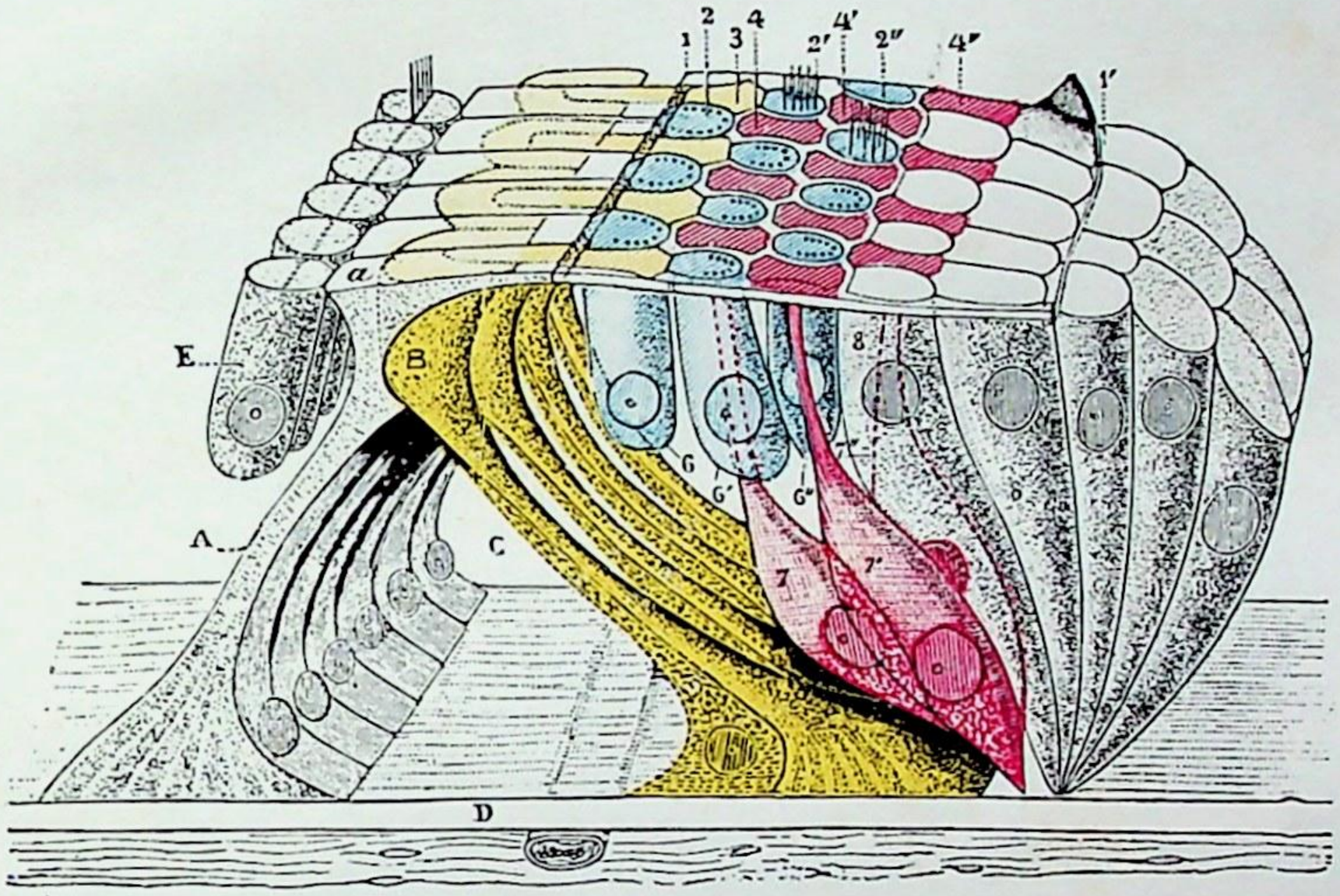

A. Inner rod of Corti, with *a*, its head. B. Outer rod (in yellow). C. Tunnel of Corti. D. Basilar membrane. E. Inner hair-cells. 1, 1′. Internal and external borders of the reticular lamina. 2, 2′, 2″. The three rows of circular holes (in blue). 3. First row of phalanges (in yellow). 4, 4′, 4″. Second, third, and fourth rows of phalanges (in red). 6, 6′, 6″. The three rows of outer hair-cells (in blue). 7, 7′, 7″. Cells of Deiters. 8. Cells of Hensen and Claudius.

سروں سے بنتی ہیں ۔

ممبرانا ٹکٹوریا (the membrana tectoria) (تصویر 1026) سلکس سپائیرلیس انٹرنس اور سپائیرل آرگن آف کارٹی کے اوپر واقع ہے ۔ یہ کاکلیا کے قاعدی حصہ کی نسبت راسی حصہ میں زیادہ دبیز اور زیادہ چوڑا ہے ۔ اس کا اندرونی حصہ پتلا ہے، اور لمبس لیمینی سپائیرلیس کے وسٹبولر لیپ سے ملحق ہے ۔ یہ الحاق وسٹبولر ممبرین تک پہنچتا ہے ۔ بیرونی حصہ دبیز اور گدی نما ہے ۔ یہ دبازت کارٹی کے اعصا کے بالائی سروں پر یا ذرا اُن کے اندرونی جانب سب سے زیادہ ہوتی ہے ۔ رٹزیس (Retzius) نے بیرونی کنارہ کو ڈیٹرس کے خلیوں کی بیرونی قطار سے ملحق بیان کیا ہے، لیکن دوسروں کا خیال ہے کہ یہ ایک ناہموار یا پھیلا ہوا کنارہ 1063 بناتا ہے ۔ ہارڈسٹے[لہ] (Hardesty) جس نے کہ سؤر میں غشاء کا امتحان کیا ہے، بیان کرتا ہے کہ یہ کنارہ آزاد ہے اور کھردرے طور پر گول لیکن باریک اور بے قاعدہ طور پر قوسدار ۔ شعری خلیوں کے بال غشاء کی زیرین سطح میں نکلے رہتے ہیں، اور اس سطح پر شعری خلیوں کی اندرونی اور بیرونی قطاروں کے درمیانی فصل کے مقابل ایک بند ہے جو ہنسن کی دھاری (Hensen's stripe) کے نام سے موسوم ہے ۔

ہارڈسٹی[لہ] نے ثابت کیا ہے کہ ممبرانا ٹکٹوریا "متعدد باریک ریشوں پر مشتمل ہے جو ایک شفاف قالب میں جمے ہوئے ہیں ۔ یہ قالب ایک نرم کولیجنی (collagenous) نسیم جامہ صفت کا ہوتا ہے جس میں خاص چپک ہوتی ہے ۔" ریشوں کا عام ممر ترچھا مستعرض ہوتا ہے اور ترچھاپن کا رخ وسٹبولر لیپ سے کاکلیا کے راس کی طرف ہوتا ہے ریشے وسٹبولر لیپ اور غشاء کی بالائی سطح سے اُس کی زیرین سطح تک قوسوں کی شکل میں جاتے ہیں، جہاں کہ وہ اپنے انشتباک سے ایسی صورت پیدا کرتے ہیں جو ہنسن کی دھاری کے نام سے موسوم ہے ۔ اُس نے ایک نہایت ہی پتلا اور نازک اکسسری ٹکٹوریل ممبرین

[لہ] ۔ اروِنگ ہارڈسٹے (Irving Hardesty) امریکہ کا رسالۂ تشریح جلد ۸

(accessory tectorial membrane) بیان کیا ہے جو غشاء خاص کے بیرونی منطقہ کی زیریں سطح کے برابر برابر واقع ہے اور متاخرالذکر سے اپنے بیرونی کنارہ کے ذریعے چسپاں ہے۔

ایکوسٹک نرو یعنی عصب سماعت انٹرنل ایکوسٹک می ایٹس کے پینڈے کے قریب ایک اگلے یا کاکلیر پورشن، اور ایک پچھلے یا وسٹبولر پورشن میں تقسیم ہوتا ہے۔ ان اعصاب کے گہرے تعلقات صفحات 929 تا 931 پر بیان کئے گئے ہیں۔

وسٹبولر نرو یوٹریکل، سیکیول اور سمی سرکولر ڈکٹس کے امپلی کو رسد پہنچاتا ہے۔ عصب کے تنے پر انٹرنل ایکوسٹک می ایٹس کے اندر وسٹبولر گینگلیان (موسوم بہ ganglion of Scarpa) ہے جس کے قطبینی (bipolar) عصبی خلیوں سے ریشہ ہائے عصب کی ابتدا ہوتی ہے۔ گینگلیان[1] کے بعیدی طرف عصب مذکور ایک سپیریر، ایک انفیریر، اور ایک پوسٹیریر برانچ میں شکست ہوتا ہے۔ سپیریر برانچ کے رشتک سپیریر وسٹبولر ایریا (superior vestibuiar area) کے سوراخوں میں سے گزرتے ہیں اور یوٹریکل کے میکولا اور سپیریر اور لیٹرل سمی سرکولر ڈکٹس کے کرسٹی ایمپولریز (cristæ ampuilares) میں ختم ہوتے ہیں۔ انفیریر برانچ کے رشتک انفیریر وسٹبولر ایریا (inferior vestibular area) کے سوراخوں کو طے کرتے ہیں اور سیکیول کے میکولا میں ختم ہوتے ہیں۔ پوسٹیریر برانچ می ایٹس کے پینڈے کے پس تحتانی حصہ پر 1064 فورامین سنگولیرے میں سے گذرتی ہے اور پوسٹیریر سمی سرکولر ڈکٹ کے کرسٹا ایمپولیرس کی رسد کے لئے رشتکوں میں تقسیم ہوتی ہے (تصویر 1028)۔

---

[1] عصب بعض اوقات گینگلیان کے قریبی طرف شکست ہوتا ہے۔ ایسی صورت میں گینگلیان تین حصوں میں منقسم ہوتا ہے، عصب کی ہر شاخ پر ایک گینگلیان۔ جب ایسا ہو تو پوسٹیریر ڈویژن کا گینگلیان فورامن سنگولیرے (foramen singulare) میں جاگزیں ہوتا ہے۔

Fig. 1028.—A diagrammatic view of the lateral end of the right internal acoustic meatus. (Testut.)

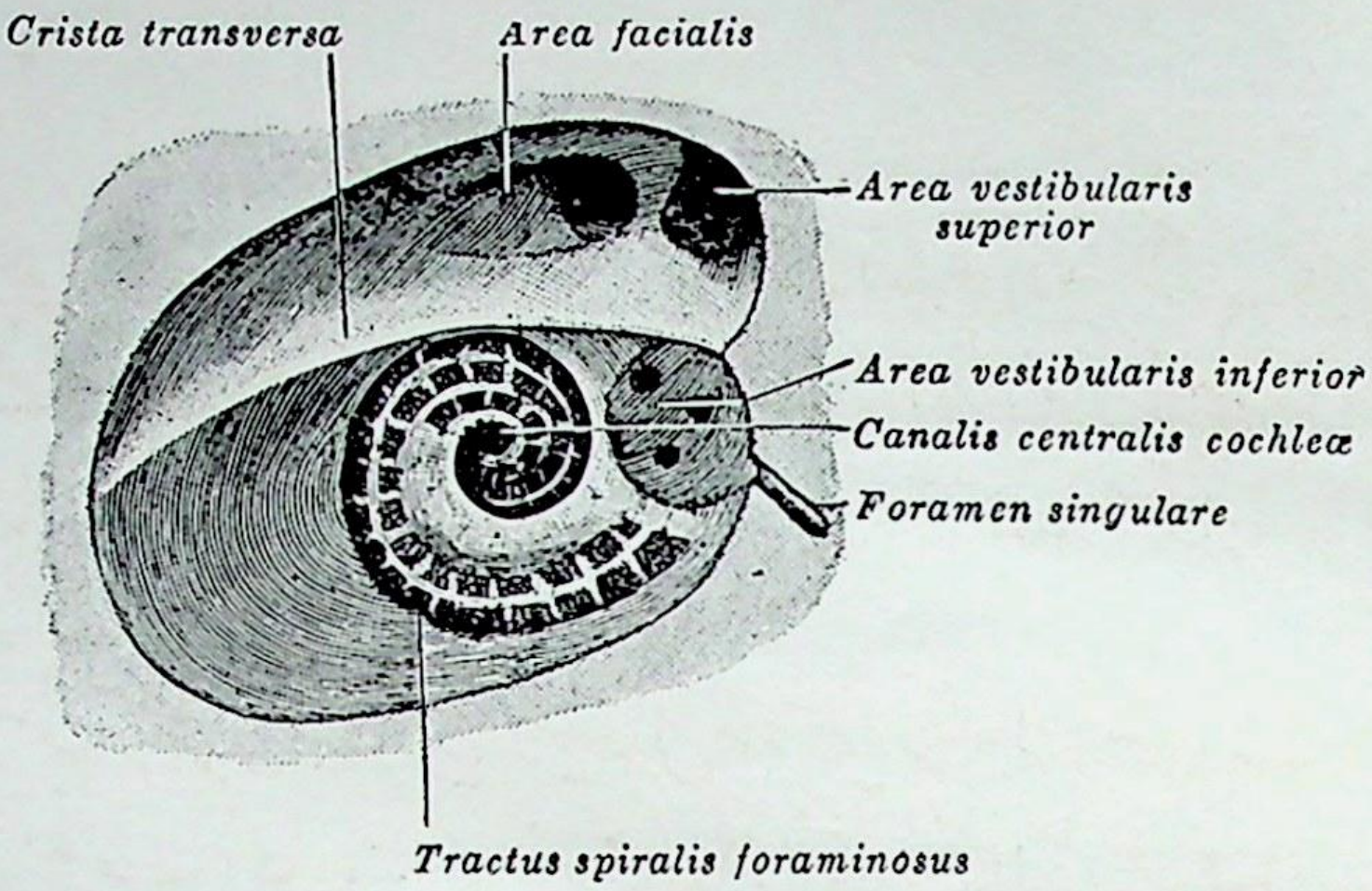
Crista transversa
Area facialis
Area vestibularis superior
Area vestibularis inferior
Canalis centralis cochleæ
Foramen singulare
Tractus spiralis foraminosus

Fig. 1029.—Part of the cochlear division of the acoustic nerve. Highly magnified. (Henle.)

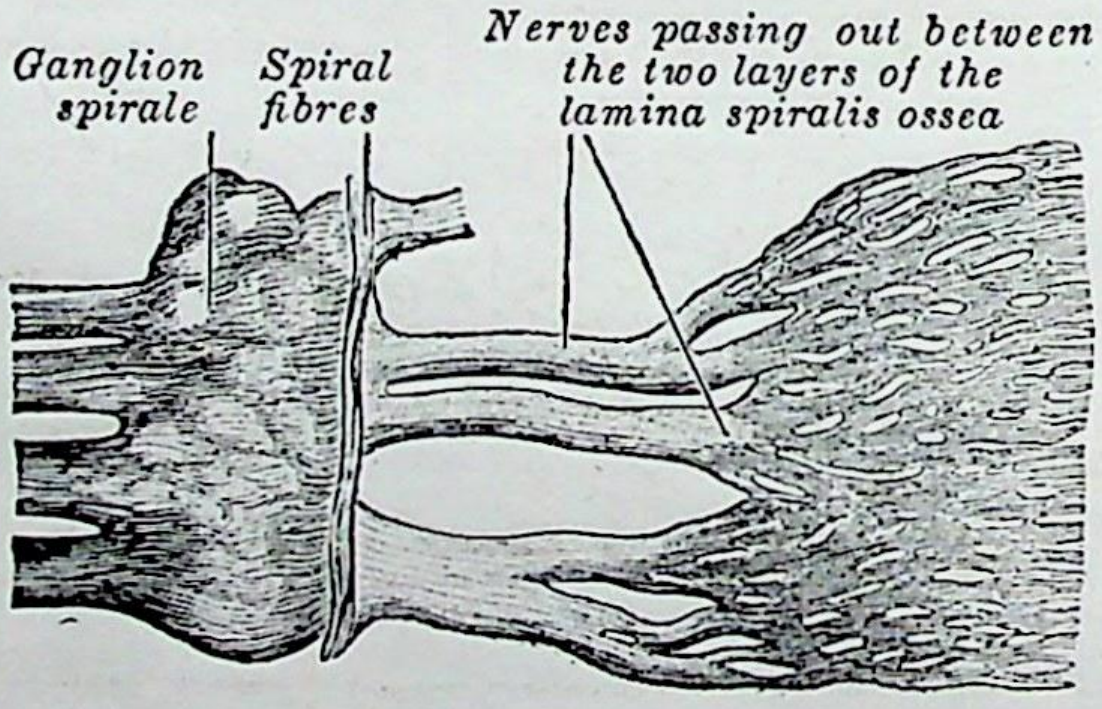
Ganglion spirale
Spiral fibres
Nerves passing out between the two layers of the lamina spiralis ossea

کاکلیر نرو، عصب سماعت، ماڈیولس کے قاعدہ پر متعدد رشتکوں میں تقسیم ہوتا ہے۔ قاعدی اور درمیانی چکرّوں کو جانے والے رشتک ٹریکٹس سپائیریلس فورےمینوسس کے سوراخوں میں سے گزرتے ہیں اور راسی چکرّ کو جانیوالے کینیلس سنٹریلس میں سے اور اعصاب بیرونی طرف خم کھاتے ہیں اور آسیئس سپائیرل لیمنیا کے ورقچوں کے درمیان گزرتے ہیں۔ ماڈیولس کی سپائیرل کنال پر کاکلیا کا سپائیرل گینگلیان (spiral ganglion of cochlea) متصرف ہے (ganglion of Corti) (تصویر 1029) جو قطبینی عصبی خلیوں پر مشتمل ہے، جن سے ریشہ ہائے عصب کی ابتدا ہوتی ہے۔ آسیئس سپائیرل لیمنیا کے بیرونی کنارہ پر پہنچکر عصبی ریشے ٹمپینک لپ کے سوراخوں میں گزرتے ہیں۔ بعض اندرونی شعری خلیوں کے گہرے سروں کے اردگرد تشجّر ہوکر ختم ہوتے ہیں اور باقی کے ریشے کارٹی کے اعصا کے درمیان اور کارٹی کے ٹنل کے پار گزر کر اسی طور پر بیرونی شعری خلیوں کے تعلق میں تمام ہوتے ہیں۔ قاعدی اور درمیانی چکروں کے شعری خلیوں کو راسی چکر کے شعری خلیوں کی نسبت بہت زیادہ رسد پہنچتی ہے۔ کاکلیر نرو میں سے ایک وسٹبولر برانچ نکلتی ہے جو ڈکٹس کاکلی ایرس کے وسٹبول والے سرے کو رسد پہنچاتی ہے۔ اس شاخ کے رشتک فاسا کاکلی ایرس کے سوراخوں کو طے کرتے ہیں (صفحہ 1053)۔

عروق۔ لیبرنتھ کی شرائین یہ ہیں (۱) انٹرنل آڈیٹری آرٹری جس کی ابتدا بیسلر آرٹری سے بھی ممکن ہے لیکن اکثر تر یہ انٹیریر انفیریر سری بلر آرٹری سے نکلتی ہے اور (۲) پوسٹریر آرکولر آرٹری کی سٹائیلو میسٹائڈ برانچ۔ انٹرنل آڈیٹری آرٹری انٹرنل ایکوسٹک میاٹیس کی تہ پر دو شاخوں میں تقسیم ہوسکتی ہے، کاکلیر اور وسٹبولر۔ کاکلیر برانچ آگے بارہ یا چودہ شاخچیوں میں تقسیم ہوتی ہے، جو ماڈیولس کی کنالوں کو طے کرتی ہیں۔ اور ایک عروق شعریہ کے جال کی شکل میں لیمنیا سپائیریلس اور بیسلر ممبرین کو تقسیم ہوتی ہیں۔ وسٹبولر برانچز یوٹریکل سیکیول اور سمی سرکولر ڈکٹس کو تقسیم ہوتی ہیں۔

وسٹیبول اور سمی سرکولر کنالز کی وریدیں شریانوں کے ہمراہ ہوتی ہیں اور

ماڈیولس کے قاعدہ پر کاکلیا کی وریدوں کو لیتی ہوئی متحد ہو جاتی ہیں اور انٹرنل آڈیٹری وین بناتی ہیں، جو سپیریر پیٹروزل سائی نس کے پچھلے حصہ میں یا ٹرانسورس سائی نس میں ختم ہوتی ہے۔ ایک چھوٹی سی ورید جو کاکلیا کے قاعدی چکر سے آتی ہے ایکوئیڈکٹس کاکلی ای کو طے کرتی ہے اور انٹرنل جیوگلر وین میں جا ملتی ہے۔

تشریح اطلاقی ۔ مرضی کیفیات جو اندرونی کان میں پائی جا سکتی ہیں وہ عموماً درمیانی کان کے تقیحی عمل کے پھیل جانے کا نتیجہ ہوتی ہیں۔ اس طرح متأخر الذکر کے تقیح مزمن میں اندرونی کان کا اتلاف مع کاکلیا یا ویسٹبول کے حصوں کے تنخر کے ممکن ہے۔ ایسی حالتیں "عصبی بہرہ پن" (nerve deafness) سے متعلق ہوں گی اور فیشیل اور ایکوسٹک نروز کے غلافوں کے ذریعے مرض سکل کے پچھلے فاسا میں پھیل کر جا سکتا ہے۔

بعض دموی امراض میں کبھی کبھی جریانِ خون واقع ہوتا ہے جس کا نتیجہ کامل "عصبی بہرہ پن" ہے اور ایسی صورتوں کا ایسی علامات سے وابستہ ہونا ممکن ہے جو مینیئر کے مرض (Meniere's disease) کے نام سے موسوم ہیں، یعنی دوار (vertigo)، سدر (giddiness) اور طنین (tinnitus)۔ عصبی بہرہ پن کی تشخیص اس وقت کی جاتی ہے جب آواز کا "عظمی ایصال" (bone conduction) مفقود ہو جائے اور یہ اکثر ترین اُن مریضوں میں دیکھا جاتا ہے جو پیدائشی آتشک میں مبتلا ہوں۔ بہت سے گنگ بہرے (deaf-mutes) اس مرض کے مریض ہوتے ہیں۔ ممپس (mumps) کے بعد بھی یہ شاذ نہیں ہے۔

حسیات عامہ کے اعصاب کی اطرافی انتہائیں

(THE PERIPHERAL TERMINATIONS OF THE NERVES OF

(GENERAL SENSATIONS)

اعصاب کی اطرافی انتہائیں جو حسیات عامہ (یعنی حس عضلی، حسیات حرارت۔ برودت۔ درد اور دباؤ) سے متعلق ہیں تمام جسم میں کثرت سے منتشر ہیں۔ یہ اعصاب ممکن ہے (۱) آزاد ریشیکوں (free fibrils) کی طرح بافتی

Fig. 1030.—An end-bulb of Krause. (From Klein's Elements of Histology.)

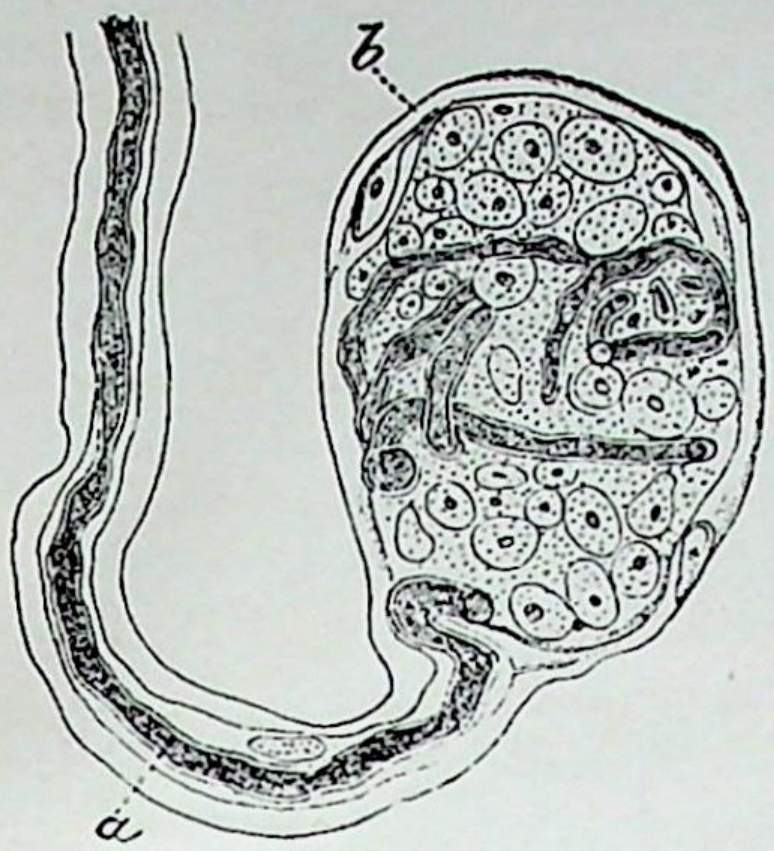

a. Medullated nerve-fibre. b. Capsule

Fig. 1031.—Tactile corpuscles; (a) of Grandry, (b) of Herbst.

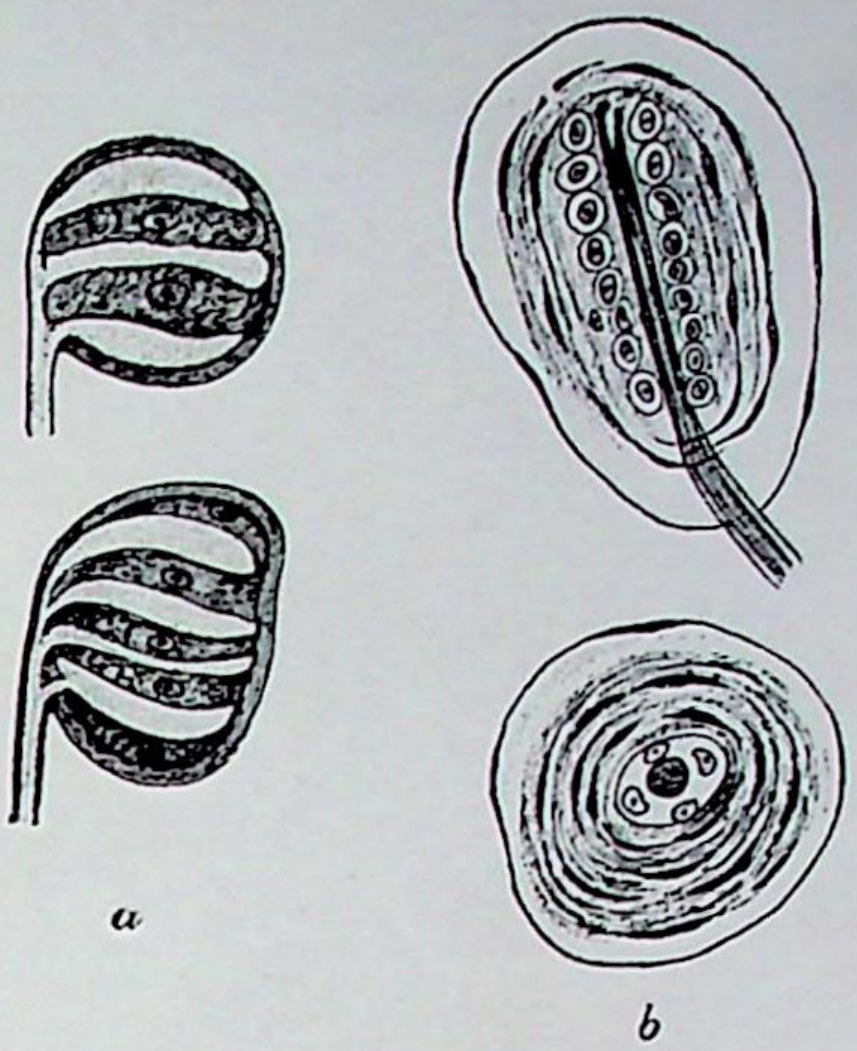

Fig. 1032.—A Pacinian corpuscle, with its system of capsules and its central cavity.

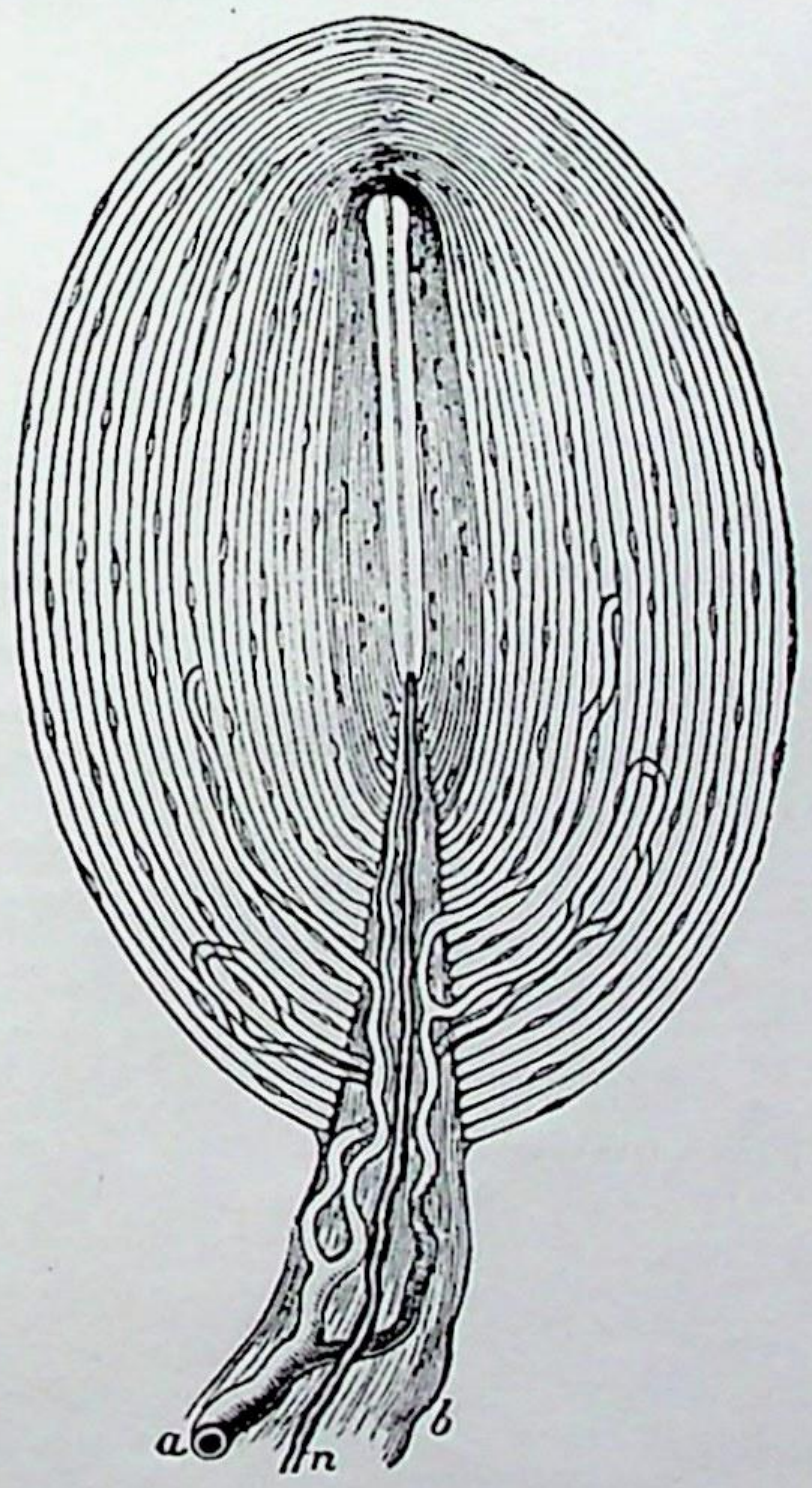

a. Arterial twig, ending in capillaries, which form loops in some of the intercapsular spaces; one penetrates to the central capsule. b. The fibrous tissue of the stalk. n. Nerve-fibre advancing to the central capsule, there losing its medullary sheath, and passing along the core to the opposite end, where it terminates in a tuberculated enlargement.

عناصر کے درمیان ختم ہوں یا (ب) خاص اعضائے طرفانی (special end-organs) کی شکل میں کہ جہاں انتہائی عصبی ریشک کیسوں میں ملفوف ہوتے ہیں۔

آزاد عصبی انتہائیں (free nerve endings) بیشتر اپی ڈرمس میں اس اپی تھیلیم میں جو بعض اغشیہ مخاطیہ کو ڈھانکتی ہے، ہوتی ہیں یہ کارنیا کی سٹریٹیفائڈ اسکوئیمس اپی تھیلیم میں بالوں کی جڑوں کے غلافوں اور حلیموں (papilla) میں اور سوڈو فرس گلینڈس (sudoriferous glands) کے جسموں کے ارد گرد ہوتی ہیں۔

جب عصبی ریشہ اپنی انتہا کو پہنچتا ہے تو لُبّی غلاف کے ایکسس سلنڈر کو نیورولما (neurolemma) سے گھرا ہوا چھوڑ کر اچانک غائب ہو جاتا ہے۔ ایک مدت کے بعد ریشہ اپنا نیورولما کھو دیتا ہے، اور صرف ایک ایکسس سلنڈر ہی پر مشتمل ہوتا ہے جو گولڈ کلورائڈ سے توشبہ کی ہوئی تجہیزات میں باریک پیچیدار ریشکوں کا بنا ہوا دکھائی دیتا ہے بالآخر ایکسس سلنڈر اپنے مشمولہ ریشکوں میں شکست ہوتا ہے جن میں اکثر باقاعدہ پیچیدگیاں ہوتی ہیں اور جو ایک دوسرے سے منقسم ہو کر چھوٹی چھوٹی منڈیوں یا قرصوں کی شکل میں اپی تھیلیل سلز کے درمیان ختم ہوتے ہیں۔ اطرافی درد کے نہائی اعضا خالی ایکسس سلنڈروں کے آزاد تشجرات پر مشتمل ہوتے ہیں۔ درد کے علاوہ دوسرے منتہی اعضا کیسوں سے ملفوف ہوتے ہیں۔

مخصوص نہائی اعصاب (special end-organs) شکل و قامت میں بہت اختلاف کا اظہار کرتے ہیں لیکن ایک خصوصیت ان میں مشترک ہوتی ہے یعنی عصب کے انتہائی ریشک ایک کیسہ سے ملفوف ہوتے ہیں۔ اس گروہ میں کرازے (Krause) کے نہائی بلب (end-bulbs)، گرینڈری (Grandry)، پیسینی (Pacini)، ہربسٹ (Herbst)، گالجی (Golgi)، مزونی (Mazzoni)، ویگنر (Wagner) اور میسنر (Meissner) کے جسیمات اور عصبی وتری اور عصبی عضلی تکلے (neurotendinous and neuromuscular spindles) شامل ہوتے ہیں۔

کرازے کے نہائی بلب (تصویر 1030) باریک استوانی یا بیضوی اجسام ہیں جو توصیلی بافت کے ایک کیسہ پر مشتمل ہیں۔ یہ کیسہ ایک ملائم نیم سیال گودہ کو ملفوف کرتا ہے، جس میں ایکسس سلنڈر یا تو ایک بلب دار سرے میں ختم

ہوتا ہے، یا ایک پیچ در پیچ ضفیرہ شکل پوٹ ہیں۔ نہائی بلب آنکھ کے کانجنکٹائیوا میں (جہاں کہ وہ انسان کے اندر شکل میں کرہ کی طرح لیکن بہت سے دیگر حیوانوں میں استوانی شکل کے ہوتے ہیں) ہونٹوں اور زبان کے غشاء مخاطی میں اور عصبی تنوں کے اپی نیوریم میں پائے جاتے ہیں۔ یہ پینس اور کلیٹورس میں بھی پائے جاتے ہیں، اور وہاں پر انہیں خبیبات تناسلی (genital corpuscles) کا نام موصول ہوا ہے۔ ان مقامات میں یہ ایک شہتوت کی سی صورت رکھتے ہیں اور توصیلی بافت کے حاجزوں کے ذریعے منڈی نما پوٹوں میں بھنچے رہتے ہیں جن کی تعداد دو سے چھ تک ہوتی ہے۔ بعض مفاصل کے زلالی طبقات (synovial strata) (مثلاً انگلیوں کے مفاصل میں) گول یا بیضوی نہائی بلب ہوتے ہیں اور آرٹکولر انڈ بلبس (articular end-bulbs) کے نام سے موسوم ہیں۔

گرینڈری کے ٹیکٹائیل کارپسکلز (the tactile corpuscles of Grandry) 1066

(تصویر 1031a) بطخوں اور ہنسوں کی چونچوں اور زبانوں کے حلیموں میں پائے جاتے ہیں۔ ہر ایک کا ایک کیسہ ہوتا ہے جو باریک نواۃ دار غشاء سے مرکب ہوتا ہے اور جس میں دو یا زائد ریزہ دار کسی قدر چپٹے خلیے ہوتے ہیں جن کے درمیان ایکسس سلنڈر چپٹے قرصوں میں ختم ہوتا ہے۔

پیسی نی کے کارپسکلز (the Pacinian corpuscles) (تصویر 1032)

سب کیوٹے نی یس ٹشو میں، ہاتھ کی ہتھیلی اور پاؤں کے تلوے کے اعصاب پر اور دونوں جنسوں کے اعضاء تناسل میں پائے جاتے ہیں۔ یہ جوڑوں کے اعصاب پر بھی اور بعض دیگر مقامات میں جیسے کہ بلی کی میسنٹری اور پنکریاس میں اور خرگوش کی ٹبیا (tibia) کے برابر برابر بھی پائے جاتے ہیں۔ ان جسیموں میں سے ہر ایک ایک اکیلے عصبی ریشہ کی انتہا کو محصور کرتا ہے۔ جسیمہ (جو خالی آنکھ سے دیکھا جا سکتا ہے اور ایک بلی کی میسنٹری میں نہایت آسانی سے ثابت کیا جا سکتا ہے) کئی ایک ہم مرکز ورقچوں یا کیسوں پر مشتمل ہے جو ایک مرکزی فضا کے گرد جس میں کہ عصبی ریشہ رہتا ہے مرتب ہوتے ہیں۔ ہر ایک ورقچہ باریک توصیلی بافت کے ریشوں کے بنڈلوں سے مرکب ہے اور اپنی اندرونی سطح پر چپٹے خلیوں کی ایک

اکیلی تہ سے استر کیا ہوا ہے۔ مرکزی فضا شکل میں لمبوتری یا استوانی ہے اور ایک شفاف گودے سے پُر ہے جس کے بیچوں بیچ ایکسس سلنڈر اس فضا کو اُس کے بعیدی سرے کے قریب تک طے کر جاتا ہے جہاں پر کہ یہ ایک یا زائد چھوٹی چھوٹی منڈیوں میں ختم ہوتا ہے۔ ٹاڈ (Todd) اور بومین (Bowman) نے باریک شریانیں بیان کی ہیں جو اعصاب کے پہلوؤں کے برابر داخل ہوتی اور بین کیسوی فضاؤں میں عروق شعریہ کے حلقے بناتی ہیں اور مرکزی فضا میں بھی داخل ہو جاتی ہیں۔

ہربسٹ نے ایک عصبی اختتام بیان کیا ہے جو پیسی نی کے کارپسکل سے کہ جو بطخ کی زبان کے غشاء مخاطی میں اور بعض دیگر مقامات میں ہوتے ہیں کسی قدر مشابہ ہے۔ مگر یہ پیسی نی کے کارپسکل سے کسی قدر چھوٹا ہونے میں اور اس میں کہ اس کے کیسے زیادہ قریب سے واقع ہیں اور بالخصوص اس بات میں کہ مرکز والی صاف فضاء کا ایکسس سلنڈر نواتوں کی ایک مسلسل قطار سے مستور ہوتا ہے فرق رکھتا ہے۔ یہ عصبی اختتامات ہربسٹ (Herbst) کے کارپسکلز کے نام سے مشہور ہیں (تصویر 1031 b)-

گالجی اور میزونی کے کارپسکلز (the corpuscles of Golgi & Mazzoni)

انگلیوں کے گودہ کے سب کیوٹے نی اس ٹسو میں پائے جاتے ہیں۔ یہ پیسی نی کے کارپسکلز سے اس میں اختلاف رکھتے ہیں کہ ان کے کیسے زیادہ پتلے اور ان کے بیچ کے گودے زیادہ دبیز ہوتے ہیں، اور مناءخرالذکر میں ایکسس سلنڈر زیادہ وسعت سے متفرّع ہوتے اور چپٹے پھیلاؤں میں ختم ہوتے ہیں۔

ویگز اور میزنر کے ٹیکٹائیل کارپسکلز (تصویر 1033) بیضوی الشکل اجسام ہیں، جو ہاتھ اور پاؤں کے کوریم (corium) کے حلیموں میں پیش بازو کے سامنے، ہونٹوں کی جلد، نوکِ زبان کے غشاء مخاطی، پلپبرل کانجنکٹائیوا، اور پستانی حلیموں کی جلد میں موجود ہیں۔ ہر ایک ایک توصیلی بافت کے کیسہ سے ملفوف ہے، جس سے کہ اس کے اندر غشائی حاجز جاتے ہیں۔ ایکسس سلنڈر کیپسول میں سے گزرتا ہے اور کارپسکل کے جسم کے گرد کئی پیچدار چکر کھاتا ہوا ایک چھوٹے سے گلوبچہ یا ناشپاتی نما بڑھاؤ میں ختم ہوتا ہے۔

روفینی کے کارپسکلز (corpuscles of Ruffini) روفینی نے انسانی انگلی کے سب کیوٹےنی یس ٹشو میں (تصویر 1034) عصبی اختتام کی ایک مختلف قسم بیان کی ہے اور یہ بیشتر سب کیوٹےنی یس ٹشو اور کوریم کے جنکشن پر واقع ہے۔ یہ کارپسکل شکل میں بیضوی ہوتے ہیں اور مضبوط توصیلی بافت کے غلافوں پر مشتمل ہیں۔ ان کے اندر عصبی ریشے متعدد شاخوں میں تقسیم ہوتے ہیں۔ یہ شاخیں پیچیدگیاں ظاہر کرتی ہیں۔ اور چھوٹی چھوٹی آزاد منڈیوں میں ختم ہوتی ہیں۔ **نیوروٹنڈینس سپنڈلس (neurotendinous spindles)** یا آرگنس آف گالجی بالخصوص وتروں کے عضلات کے ساتھ جنکشنوں پر پائے جاتے ہیں۔ ہر ایک ایک کیسہ میں محصور ہوتا ہے جس میں بڑے بڑے وتری حزموں (موسوم بہ intrafusal fasciculi) کی ایک تعداد ہوتی ہے۔ ایک یا زائد عصبی ریشے کیسہ کے پہلو کو چھیدتے ہیں، اور اپنے لبی غلافوں کو کھو دیتے ہیں۔ ایکسس سلنڈرس تقسیم در تقسیم ہوتے ہیں اور وتری ریشوں کے درمیان بے قاعدہ قرصوں یا پیچیدگیوں میں ختم ہوتے ہیں (تصویر 1035)۔

نیورومسکولر سپنڈلس (the neuromuscular spindles) اکثر ارادی عضلات میں موجود ہوتے ہیں اور مخصوص عضلی ریشوں (موسوم بہ intrafusal fibres) کے چھوٹے چھوٹے بنڈلوں پر مشتمل ہیں۔ یہ عضلی ریشے مضغی قسم کے کیسوں سے محصور ہوتے ہیں جن کے اندر کہ عصبی ریشے جو تجربہ سے حسی ثابت ہوئے ہیں ختم ہوتے ہیں۔ ان نیورومسکولر سپنڈلس کا طول ۰.۸ ملی میٹر سے ۵ ملی میٹر تک ہوتا ہے اور ان کی شکل تکلہ نما ہوتی ہے۔ بڑے بڑے لبی عصبی ریشے جو نہائی عضو تک جاتے ہیں تعداد میں ایک سے تین یا چار تک ہوتے ہیں اور ریشہ دار کیسہ میں داخل ہو کر یہ کئی مرتبہ تقسیم ہوتے ہیں اور اپنے لبی غلاف کھو کر بالآخر خالی ایکسس سلنڈروں میں انٹرافیوزل فائیبرس کے گرد چکر کھاتے ہوئے چپٹے چپٹے پھیلاؤں میں یا بے قاعدہ بیضوی یا گول قرصوں میں ختم ہوتے ہیں (تصویر 1036)۔ زبان کے عضلات میں ابھی تک نیورومسکولر سپنڈلس ثابت نہیں ہوسکے اور عضلاتِ چشم میں صرف چند موجود ہوتے ہیں۔

1068

FIG. 1033.—A papilla of the hand, containing a tactile corpuscle of Wagner and Meissner. × 350.

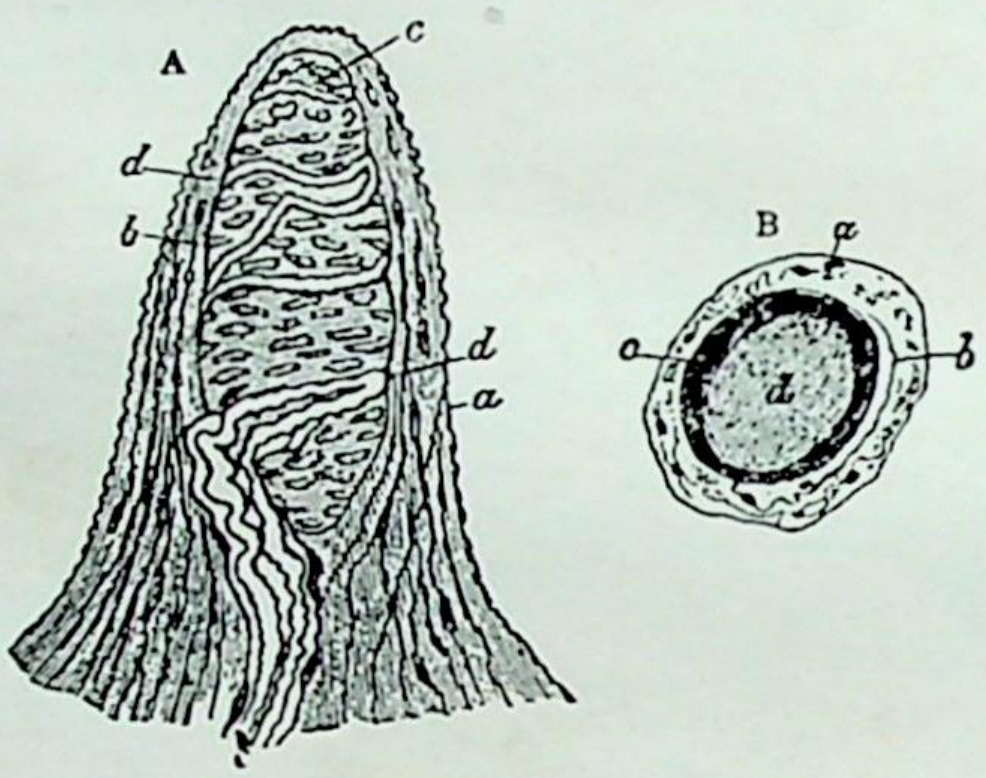

A. Side view of a papilla. *a.* Capsule. *b.* Tactile corpuscle. *c.* Small nerve of the papilla, with neurolemma. *d.* Its two nerve-fibres running with spiral coils round the tactile corpuscle *e.* Apparent termination of one of these fibres. B. Transverse section of a tactile papilla. *a.* Capsule. *b.* Nerve-fibre. *c.* Outer layer of the tactile corpuscle, with nuclei. *d.* Clear internal substance.

FIG. 1034.—A nerve-ending of Ruffini.

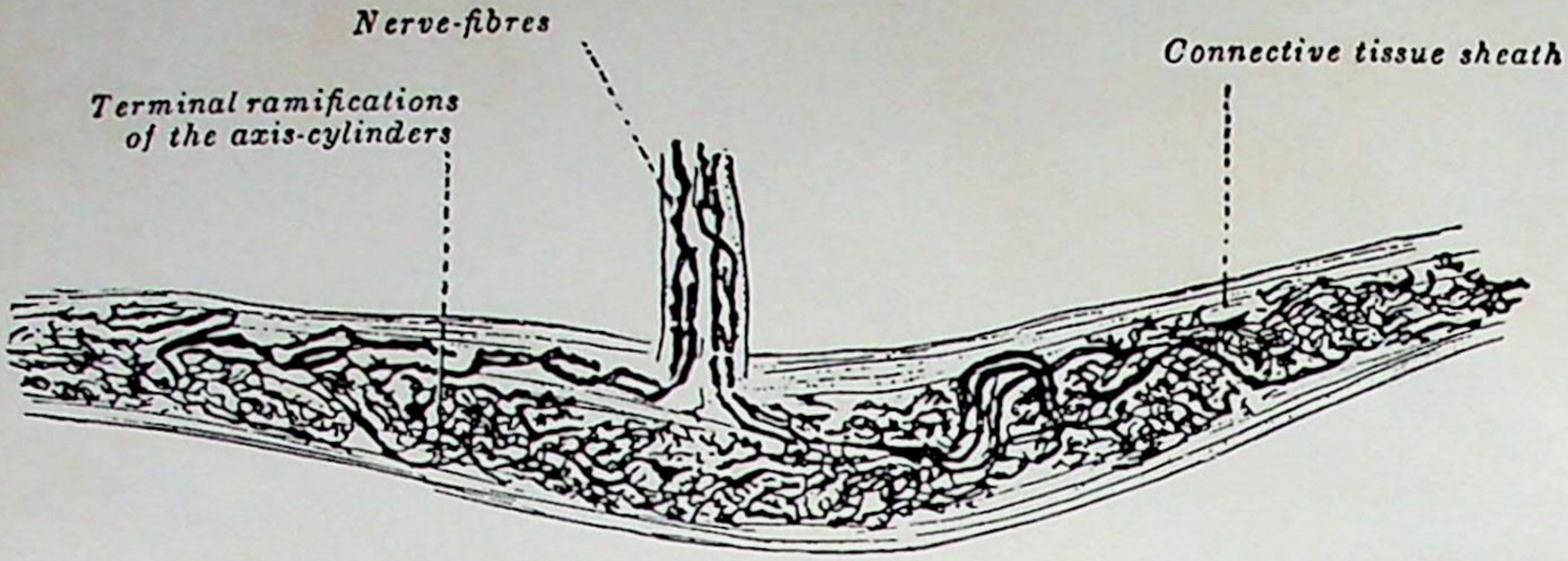
Nerve-fibres
Terminal ramifications of the axis-cylinders
Connective tissue sheath

FIG. 1035.—A neurotendinous spindle or organ of Golgi from the human tendo calcaneus. (After Ciaccio.)

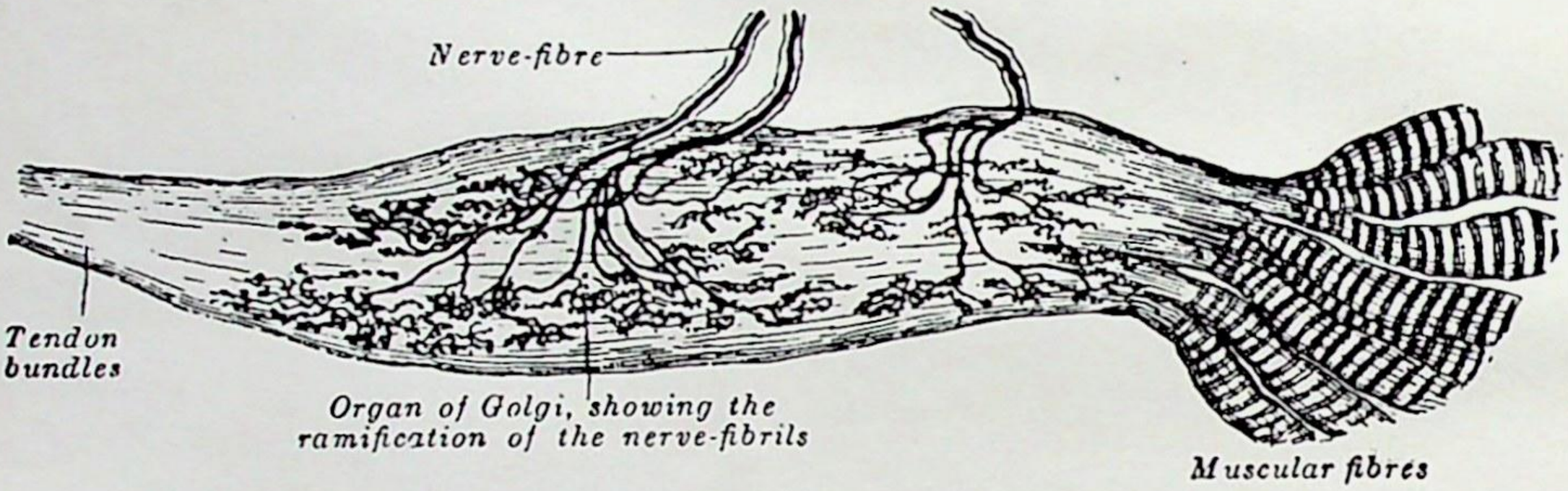
Nerve-fibre
Tendon bundles
Organ of Golgi, showing the ramification of the nerve-fibrils
Muscular fibres

FIG. 1036.—The middle third of a terminal plaque in the muscle-spindle of an adult cat. (After Ruffini.)



FIG. 1037.—A section through the skin. Magnified. Diagrammatic.

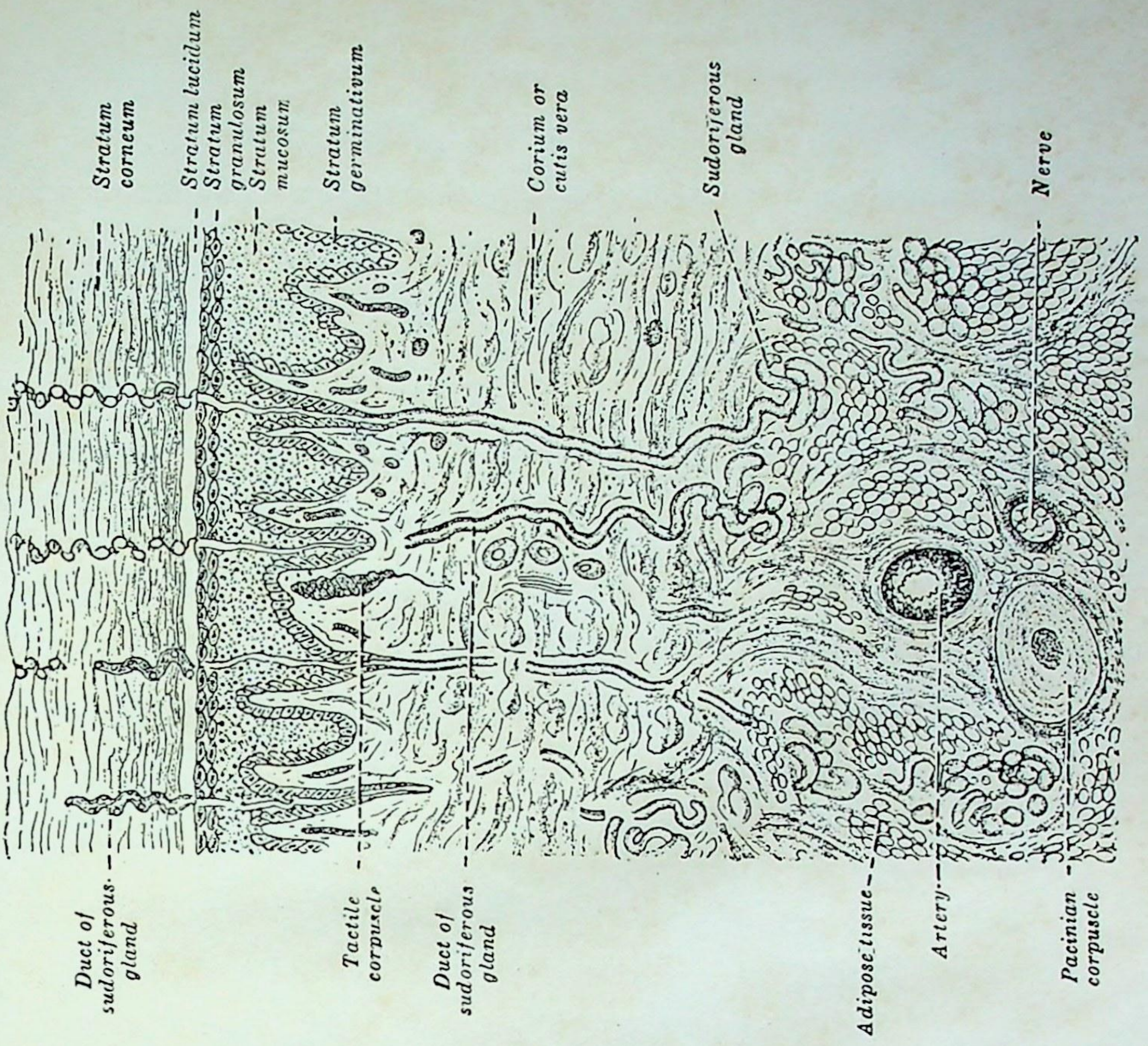
Stratum corneum
Stratum lucidum
Stratum granulosum
Stratum mucosum
Stratum germinativum
Corium or cutis vera
Sudoriferous gland
Nerve
Duct of sudoriferous gland
Tactile corpuscle
Duct of sudoriferous gland
Adipose tissue
Artery
Pacinian corpuscle

FIG. 1038.—A section through the epidermis. (Ranvier.)

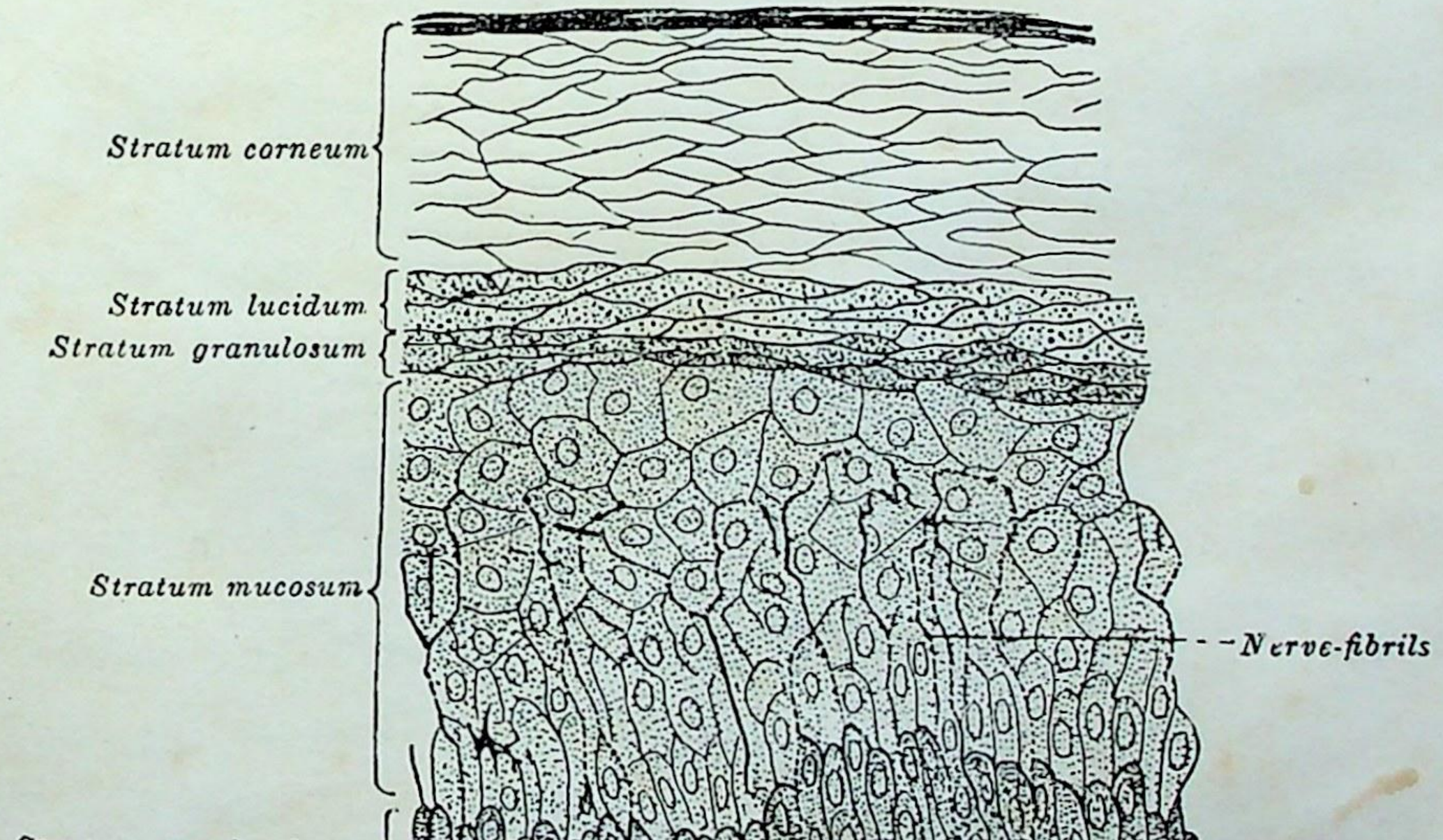
Stratum corneum
Stratum lucidum
Stratum granulosum
Stratum mucosum
Nerve-fibrils
Stratum germinativum

عام جلد

جلد یا کھال (تصویر 1037) جسم کو ڈھانکتی اور زیادہ گہری بافتوں کو محفوظ کرتی ہے۔ اس میں بہت سے حسّی اعصاب کے اطرافی اختتامات ہوتے ہیں اور حرارت جسم کے انضباط میں ایک اہم حصّہ لیتی ہے اور محدود ابرازی اور انجذابی طاقتوں کی مالک ہے۔ یہ بالخصوص عروقی توصیلی بافت کی ایک تہ پر، جو کوریم (corium) یا کیوٹس ویرا (cutis vera) کے نام سے موسوم ہے، اور اپی تھیلیئم کی ایک بیرونی پوشش پر جو اپی ڈرمس (epidermis) یا کیوٹیکل (cuticle) کہلاتی ہے مشتمل ہے۔ متقدم الذکر تہ کی سطح پر حساس اور عروقی پیپلی (papillœ) ہیں اور اُس کے اندر اور نیچے خاص اعضا ہیں جن کے خاص افعال ہیں، یعنی سوڈورفرس (sudoriferous) اور سیبشس گلینڈس (sebaceous glands) اور ہیئر فالیکلز (hair follicles)۔

اپی ڈرمس یا کیوٹیکل غیر عروقی ہے اور سٹریٹیفائڈ اپی تھیلیئم سے بنتا ہے (تصویر 1038)۔ مختلف حصوں میں اس کی دبازت مختلف ہوتی ہے۔ بعض مقامات میں جیسے کہ ہاتھوں کی ہتھیلیوں اور پاؤں کے تلووں میں یہ دبیز سخت اور بنوٹ میں قرنی ہے۔ یہ کسی حد تک اس امر کا نتیجہ بھی ہو سکتا ہے کہ یہ حصّے وقفہ دار دباؤ کے زیرِ عمل ہیں، لیکن یہی ایک اکیلی وجہ اس کی نہیں ہے، اس سے ثابت ہے کہ یہ صورت بہت حد تک وقتِ پیدائش بھی موجود ہوتی ہے۔ خلیوں کی زیادہ اوپری تہیں قرنی طبقہ (موسوم بہ stratum corneum) بناتی ہیں جو عمقی طبقہ سٹرٹیم (نیز موسوم بہ stratum mucosum) سے کہ جو مختلف الاشکال خلیوں کی کئی تہوں پر مشتمل ہے، بذریعہ تعطین (maceration) جدا کی جا سکتی ہے۔ اپی ڈرمس کی کھلی سطح مختلف قامت کی طولانی نالیوں کے جال سے منقش ہے، جو سطح کو کئی ایک کثیر الاضلاع یا الماس نما رقبوں میں تقسیم کرتا ہے۔ مفاصل کی تعریجوں (flexures) کے مقابل

نا ہیں بڑی ہیں اور کوریم کے ان دہراؤں سے مطابقت رکھتی ہیں جو مفصلی حرکات سے پیدا ہوتے ہیں۔ دیگر مقامات میں جیسے کہ ہاتھ کی پشت پر یہ چھوٹی ہیں اور ایک دوسری کو مختلف زاویوں پر قطع کرتی ہیں۔ ہاتھوں اور انگلیوں کی راحی سطحوں پر اور پاؤں کے تلووں پر یہ لکیریں باریک ہیں، لیکن بہت واضح اور کم و بیش متوازی قوسوں میں مرتب ہیں۔ یہ اُن پیپلی کے ہر بڑے قامت اور مخصوص ترتیب پر موقوف ہیں جن پر اپی ڈرمس واقع ہے۔ ہر ایک شخص میں انگلیوں اور انگوٹھوں کے سروں پر جو لکیریں بیّن و واضح نمونے بناتی ہیں وہ کسی دوسرے شخص کے نمونوں سے مشابہ نہیں ہوتیں۔ کسی مجرم کی شناخت کرنے کا ایک طریق اس امر پر مبنی ہے کہ ان لکیروں کے نشان (انگشتی نقوش) دودزدہ کاغذ پر یا انگلیوں کو پہلے سیاہی لگا لینے کے بعد سفید کاغذ پر لئے جاتے ہیں۔ اپی ڈرمس کی گہری سطح کوریم کی پیپلری لیئر پر ٹھیک طور سے ڈھلی ہوئی ہے اور پیپلی بیسمنٹ ممبرین سے ڈھکے ہوئے ہیں۔ پس جب اپی ڈرمس بذریعہ تعطین علیحدہ کیا جاتا ہے تو اس کی زیرین سطح پر کئی گڑھے یا نشیب ظاہر ہوتے ہیں جو پیپلی کا جواب ہوتے ہیں اور کئی حیود ہوتی ہیں جو ان کے درمیانی فصلوں کا جواب ہوتی ہیں۔

1069 **ساخت:-** اپی ڈرمس سٹریٹیفائڈ اپی تھیلیئم پر مشتمل ہے، جو پانچ تہوں میں مرتب ہے، جن کے نام اندر سے باہر کی طرف یہ ہیں:-

(ا) سٹریٹم جرمی نیٹائیوم
(ب) سٹریٹم میوکوزم
(ج) سٹریٹم گرینیولوزم
(د) سٹریٹم لیوسیڈم
(ھ) سٹریٹم کارنی یم

سٹریٹم جرمی نے ٹائیوم مستطیل نواتوں والے استوانی خلیوں کی ایک تہ پر مشتمل ہے۔ یہ خلیے ایک بیسمنٹ ممبرین پر جس سے کہ وہ دندانہ دار سروں کے ذریعے ملحق ہیں عمود وار قائم ہیں

سٹریٹم میکوزم کروی یا کثیر الاضلاع خلیوں کی کئی تہوں سے مرکب ہے۔ اُن خلیوں کے مافیہ نرم، غیر شفاف اور ریزہ دار ہیں۔ یہ خلیے ایک دوسرے سے باریک نخز مائی پُلوں کے ذریعے جڑے ہوتے ہیں۔ جب خلیے جدا جدا ہوں تو یہ پُل شکستہ ہوتے ہیں اور خلیوں کی سطحیں متعدد چھوٹے چھوٹے خار نما زائدوں سے پر ہوتی ہیں جو خلیوں کو ایک خاص صورت بخشتے ہیں اور جو اُن کے خار دار خلیوں (prickle cells) کے نام سے موسوم ہونے کا باعث ہیں۔ ان خلیوں میں متعدد باریک ریشک ہوتے ہیں، جن کا کارمین (carmine) یا ہیمیٹاکسلین (hæmatoxylin) سے توشیہ ہو سکتا ہے۔ یہ ریشک نخز مائی پُلوں کے پار اپنے ہمسایہ خلیوں کے ریشکوں سے مسلسل ہوتے ہیں۔ پُلوں کے درمیان باریک مجاریٔ لمف ہیں جن میں جسیمات لمفیہ یا لون ریزے پائے جا سکتے ہیں۔

سٹریٹم گرینولوزم میں تکلہ نما خلیوں کی دو یا تین تہیں شامل ہیں جن میں ایلیڈین (eleidin) کے ریزے ہوتے ہیں۔ یہ ایک مادہ ہے جس کا توشیہ ہیمیٹاکسلین یا کارمین سے آسانی کے ساتھ ہو سکتا ہے اور غالباً کیراٹین کے بننے میں یہ ایک درمیانی درجہ ہے۔ ان کو ایسے خلیے فرض کیا گیا ہے جو سٹریٹم میوکوزم کے نخز مائی خلیوں سے اوپری تہوں کے قرنی خلیوں میں تبدیل ہو رہے ہیں۔

سٹریٹم لیوسیڈم تراش میں ایک متجانس یا مدّغم و صاریدار تہ نظر آتی ہے جو خوب ٹھسے ہوئے خلیوں سے مرکب ہے جن میں چپٹے نواتوں کے آثار پائے جاتے ہیں، اور جن میں ایلیڈین ایک مادہ کریٹو ہائیلین (keratohyalin) نامی میں تبدیل ہو گیا ہے۔

1070 سٹریٹم کارنی یم ایسے قرنی سرحلمی خلیوں کی کئی تہوں پر مشتمل ہے، جن میں کوئی نواۃ شناخت نہیں ہو سکتے۔ یہ ایسٹک ایسڈ سے متأثر نہیں ہوتے اور نخز مائیہ ایک ایسے مادہ میں تبدیل ہو گیا ہے جو کراٹین (keratin) کے نام سے مشہور ہے۔ رینویر (Ranvier) کے مطابق ان میں ایک ایسے مادہ کے ریزے پائے جاتے ہیں جو موم مگس کے خواص رکھتا ہے۔

جلد کا سیاہ رنگ حبشی میں اور گندمی رنگ بعض سفید اقوام میں اپی ڈرمس کے

خلیوں میں موجودگی لون کا نتیجہ ہیں۔ یہ لون سٹریٹم میوکوزم کے خلیوں میں بالخصوص نمایاں ہے اور اس لون سے مشابہ ہے جو ریٹینا کی لون دار نہ کے خلیوں میں پایا جاتا ہے۔ جیسے کہ خلیے سطح پر پہنچتے اور خشک ہوتے ہیں ان کا لون قدرے ضائع ہو جاتا ہے۔

کوریم یا کیوٹس ویرا لوچدار، لچیلا اور نہایت لچکدار ہے۔ یہ ہاتھوں کی ہتھیلیوں اور پاؤں کے تلوؤں میں بہت دبیز ہے۔ جسم کے پچھلے رخ پر اگلے کی نسبت اور جانبی پہلوؤں پر وسطانی کی نسبت زیادہ دبیز ہے۔ یہ آئی لِڈس، اسکروٹم، اور پینس کے اندر نہایت باریک ہے۔

ساخت۔ یہ جمائی ہوئی توصیلی بافت سے بنتا ہے، جس میں مختلف تعداد کے اندر لچکدار ریشے اور متعدد عروقِ دمویہ، عروقِ لمفیہ اور اعصاب ہوتے ہیں۔ توصیلی بافت دو تہوں میں مرتب ہے۔ ایک زیادہ عمیق یا رٹیکولر (reticular)، اور ایک اوپری پیپلری (papillary)۔ کوریم کی اوپری تہوں میں جہاں کہیں بال موجود ہیں، وہاں غیر مخطط عضلی ریشے پائے جاتے ہیں۔ یہ اسکروٹم کے سب کیوٹے نی یس ایریولر ٹشو، پینس، لیبیا میجورا اور نپلز (بھٹنیوں = nipples) میں بھی موجود ہوتے ہیں۔ بھٹنیوں کے اندر ریشے بندوں کی شکل میں خوب گتھے ہوے اور تہ بر تہ مرتب ہوتے ہیں۔

رٹیکولر لیئر مضبوط باہم بنے ہوئے بندوں پر جو بالخصوص سفید ریشہ دار بافت سے مرکب ہیں مشتمل ہے۔ لیکن اس میں کچھ زرد لچکدار ریشے ہیں جن کی تعداد مختلف حصوں میں مختلف ہوتی ہے۔ اکثر توصیلی بافت کے جسیمے سفید ریشہ دار بافت کے بنڈلوں کے سہارے سے چپٹے پائے جاتے ہیں۔ ملحقہ سطح کے قریب حزمے موٹے موٹے ہیں اور اُن بانتگی سے جو بڑی بڑی فضائیں چھوٹ گئی ہیں اُن پر شحمی بافت اور پسینہ کے غدود متصرف ہیں۔ رٹیکولر لیئر کے نیچے سب کیوٹے نی یس ایریولر ٹشو ہے جس میں بجز چند مقامات کے چربی رہتی ہے۔ پیپلری لیئر کئی ایک نہایت حساس اور عروقی فرازوں پر مشتمل ہے جو پیپلی (papillæ) کہلاتے ہیں، اور جو اس کی سطح سے عمود وار بلند ہوتے ہیں۔ پیپلی باریک مخروطی ابھار ہیں جن کے سرے گول یا کند ہیں جو دو یا زائد حصوں

FIG. 1039.—A longitudinal section through the root of a nail.

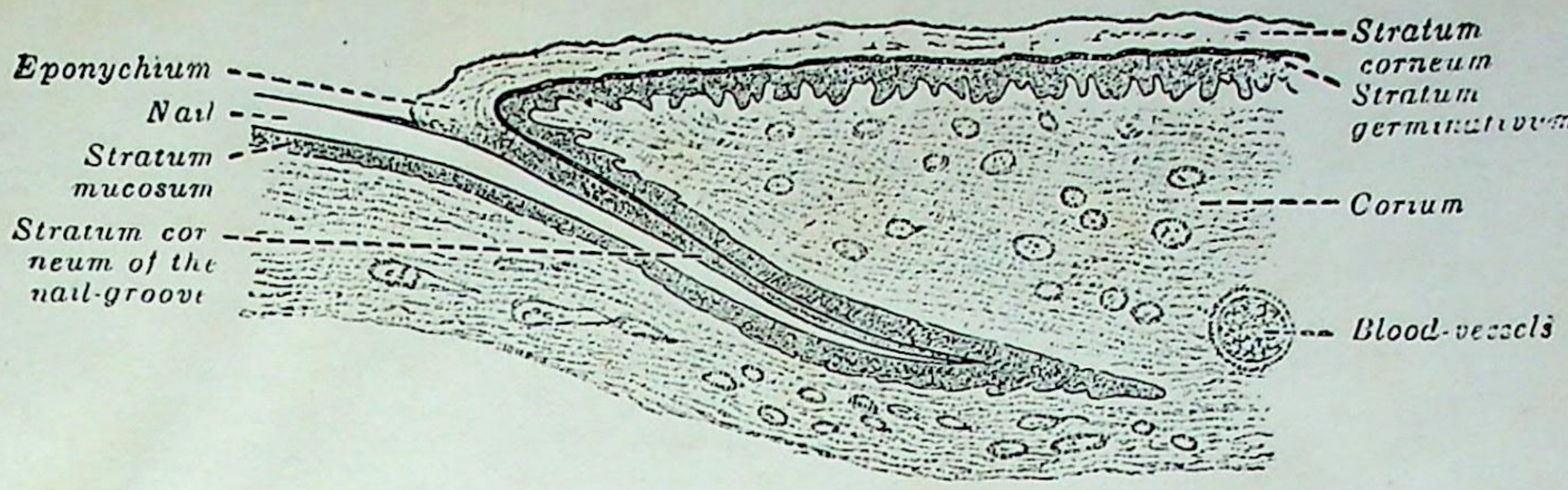
Eponychium
Nail
Stratum mucosum
Stratum corneum of the nail-groove
Stratum corneum
Stratum germinativum
Corium
Blood-vessels

FIG. 1040.—A section through the skin, showing the epidermis and corium, a hair in its follicle, the Arrector pili muscle, with sebaceous glands opening into the hair-follicle

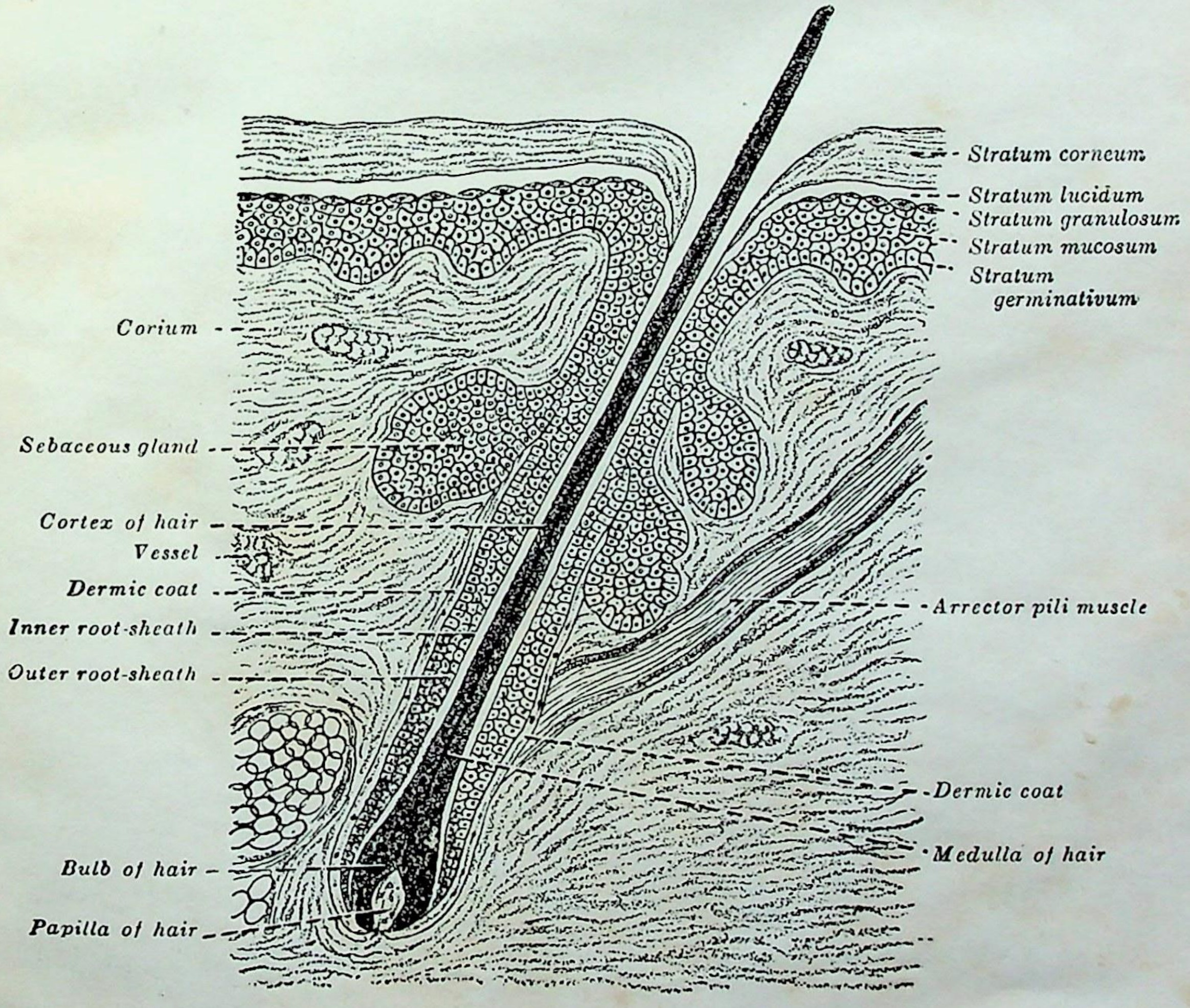
Stratum corneum
Stratum lucidum
Stratum granulosum
Stratum mucosum
Stratum germinativum
Corium
Sebaceous gland
Cortex of hair
Vessel
Dermic coat
Inner root-sheath
Outer root-sheath
Arrector pili muscle
Dermic coat
Medulla of hair
Bulb of hair
Papilla of hair

میں تقسیم ہو سکتے ہیں، اور کیوٹیکل کی زیریں سطح پر متناظر گڑھوں میں داخل ہوتے ہیں ۔

تمام سطح جسم پر اور بالخصوص اُن حصوں میں کہ جن کو احساس کم عطا ہوا ہے، یہ تعداد میں
چند اور نہایت باریک ہوتے ہیں، لیکن بعض مقامات میں مثلاً ہاتھوں اور انگلیوں
کی کفّی (palmar) سطحوں پر اور پاؤں اور ان کی انگلیوں (یا انگشتوں) کی اخمصی (plantar)
سطحوں پر، یہ بڑے بڑے اور باہم قریب اور مجتمع ہیں، اور اُن متوازی مقوس خطوط
میں مرتب ہیں، جن سے حیود مرتفعہ بنتی ہیں جو اپی ڈرمس کی آزاد سطح پر نظر آتی ہیں ۔ ہر ایک
حید میں پیپلی کی دو قطاریں ہوتی ہیں اور قطاروں کے درمیان سوڈوری فرس گلینڈس
1071 کی قناتیں حیود کی چوٹیوں پر کھلنے کے لئے باہر کی طرف جاتی ہیں ۔ ہر ایک پیپلا بہت چھوٹے
اور آپس میں یکجہتی کے ساتھ گوندھے ہوئے باریک ریشک دار بافت کے بنڈلوں سے
بنتا ہے جس میں چند لچکدار ریشے ہوتے ہیں ۔ اس بافت کے اندر ایک عروقِ شعریّہ کا
حلقہ ہے اور بعض پے پلی میں بالخصوص ہاتھوں کی ہتھیلیوں اور انگلیوں میں جسیمات
لمسیّہ ہوتے ہیں ۔

شرائین جو جلد کو رسد پہنچاتی ہیں سب کیوٹے نی یس ٹشو کے اندر ایک جال بناتی ہیں اور اس جال سے سوڈوری فرس گلینڈس، ہیئر فالیکلز، اور چربی کو شاخیں تقسیم ہوتی ہیں ۔ دوسری شاخیں کوریم کے نیچے ہی ایک ضفیرہ میں متحد ہوتی ہیں، اور اِس ضفیرہ سے باریک عروقِ شعریّہ پے پلی میں داخل ہوتے ہیں ۔

لمفی عروق جلد کے، ایک اوپری اور ایک عمقی جال بناتے ہیں جو ایک دوسرے اور سب کیوٹے نی یس ٹشو کے لمفی عروق سے بذریعہ ترچھی شاخوں کے ربط رکھتے ہیں ۔

اعصاب جلد قدرے اپی ڈرمس میں اور قدرے کوریم میں ختم ہوتے ہیں ۔ اُن کے ختم ہونے کے مختلف طریقے (صفحات 1065 تا 1067) پر بیان کئے گئے ہیں ۔

ضمائم جلد، ناخن، بال، سوڈوری فرس اور سیبیشس گلینڈس ہیں ۔

ناخن (تصویر 1039) ایک قرنی بنوٹ کی چپٹی لچکدار ساختیں ہیں، جو ہاتھوں اور پاؤں کی انگلیوں کی ظہری سطحوں کے بعیدی حصوں پر لگی ہیں ۔ ہر ایک ناخن ایک حصہ کے ذریعے جو جڑ کہلاتا ہے جلد میں ایک میزاب کے اندر جما ہوا ہے ۔

اس کے ننگے حصہ کو جسم اور بعیدی سرے کو آزاد کنارہ کہتے ہیں۔ ناخن کے ہر ایک جانبی کنارہ کے بیشتر حصہ پر جلد کا ایک دہراؤ متراکب ہے جسے دیوار ناخن کہتے ہیں۔ ناخن کوریم کے ساتھ مضبوطی سے چسپاں ہے، اور اس کی سطح پر ٹھیک ڈھلا ہوا ہے۔ کوریم کا وہ حصہ جو جسم ناخن کے نیچے ہے، بستر ناخن کہلاتا ہے۔ وہ جو جڑ کے نیچے ہے قالب ناخن کہلاتا ہے۔ جسم ناخن کے بیشتر حصہ کے نیچے قالب دبیز ہے اور طولانی حیود کے ایک سلسلہ میں ابھرا ہوا ہے۔ یہ حیود بہت عروقی ہیں اور شفاف بافت میں سے رنگ دکھائی دیتا ہے۔ ناخن کی جڑ کے قریب حیلی بہت چھوٹے اور خفیف العروق ہیں اور کوئی باقاعدہ ترتیب نہیں رکھتے اور یہاں ناخن کی بافت زیادہ غیر شفاف ہے۔ اس لیے اس حصہ کا رنگ زیادہ سفید ہے اور اپنی شکل کی وجہ سے لیونولا (lunula) یعنی ہلیل کہلاتا ہے۔

جیسے کہ کیوٹیکل ہاتھ یا پاؤں کی انگلی کی ظہری سطحوں پر گزرتا ہے تو یہ ناخن کی سطح سے اس کی جڑ سے ذرا آگے جاکر ملحق ہو جاتا ہے۔ کیوٹیکل اور ناخن کا قرنی مادہ (دونوں ایپی ڈرمس کی بنی ہوئی ساختیں) اس طرح ایک دوسرے سے براہِ راست مسلسل ہیں۔ ناخن کا اوپری قرنی حصہ ایک بہت ہی دبیز سٹریٹم لیوسڈم پر مشتمل ہے۔ سٹریٹم کارنی یم سے صرف پتلا کیوٹیکل کا دہراؤ موسوم بہ (eponychium) بنتا ہے جو لیونولا پر متراکب ہے۔ زیادہ گہرا حصہ سٹریٹم میوکوزم پر مشتمل ہے۔ ناخن کے قالب کے پے پلی کے ساتھ جو خلیے مماس ہیں شکل میں استوانی ہیں اور سطح پر عمود دار مرتب ہیں۔ اس کے بعد کے خلیے گول یا کثیر الزوایا ہیں، لیکن زیادہ اوپری خلیے پتلے اور چپٹے ہیں، اور اس قدر شدت سے ٹھنسے ہوئے کہ خلیوں کی حدود بہت غیر واضح ہو گئی ہیں۔ ناخن کی جڑ پر سٹریٹم میوکوزم کے خلیوں کے تکاثر (proliferation) سے ناخن لمبائی میں بڑھتے ہیں اور دبازت میں سٹریٹم میوکوزم کے اس حصہ سے جو لیونولا کے نیچے واقع ہے۔

بال سطح جسم کے تقریباً ہر حصہ پر پائے جاتے ہیں لیکن ہاتھوں کی ہتھیلیوں، پاؤں کے تلووں، انتہائی فیلینجیز کی ظہری سطحوں، حشفۂ قضیبی، پری پیوس کی اندرونی سطح اور لیبیا کی اندرونی سطحوں سے غائب ہیں۔ ان کے طول، دبازت اور رنگ میں جسم کے

مختلف حصوں پر اور نوع انسان کی مختلف اقوام میں بہت اختلاف ہوتا ہے۔ بعض حصوں
میں جیسے کہ ہونٹوں کی جلد کے اندر یہ اس قدر چھوٹے ہیں کہ اُن فالیکلز سے جن میں کہ وہ ہوتے
ہیں باہر نہیں نکلتے۔ دوسرے مقامات میں مثلاً چاندلی پر ان کی لمبائی کافی ہوتی ہے۔ پلکیں، 1072
پیوبس کے خطّہ کے بال، اور مونچھیں اور ڈاڑھی اپنی موٹائی کے اعتبار سے عجیب ہیں۔ سیدھے بال گھنگریالے
بالوں کی نسبت زیادہ مضبوط ہوتے ہیں، اور عرضی تراش پر ایک اسنوانی یا بیضوی
خاکہ پیش کرتے ہیں۔ برعکس ازیں گھنگریالے بال چپٹے ہوتے ہیں۔

ایک بال ایک جڑ پر جو جلد میں گڑی ہوتی ہے اور ایک ڈنڈی (shaft) یا سکیپس (scapus) پر کہ جو حصہ سطح سے نکلتا ہے مشتمل ہے۔

بال کی جڑ ایک بڑھاؤ میں ختم ہوتی ہے جسے ہیئر بلب (hair bulb) کہتے ہیں اور جو ڈنڈی کی نسبت رنگ میں زیادہ سفید اور ہنوٹ میں زیادہ نرم ہوتا ہے اور اپی ڈرمس کے اغتلاف اور کوریم کے اوپری حصہ میں جسے ہیئر فالیکل (hair follicle) کہتے ہیں رہتا ہے (تصویر 1040)۔ جب بال کافی لمبا ہو تو فالیکل سب کیوٹے نی ئیس ٹشو میں پھیلتا ہے۔ ہیئر فالیکل جلد کی سطح پر ایک کیف نما سوراخ سے شروع ہوتا ہے اور اندر کی طرف ایک ترچھے یا منحنی رخ میں جاتا ہے (متاخر الذکر گھنگریالے بالوں میں) تاکہ اپنے گہرے سرے پر پھیل جائے جہاں کہ یہ ہیئر بلب سے مطابقت رکھتا ہے۔ فالیکل میں اس کے آزاد سرے کے قریب ایک یا زائد سبیشس گلینڈس کی قناتیں کھلتی ہیں۔ ہر ایک ہیئر فالیکل کی تہ پر ایک چھوٹا سا مخروطی عروقی فراز یا پیپلا جو ہر اعتبار سے ان پیپلی کے مشابہ ہے جو سطح پر پائے جاتے ہیں۔ یہ فالیکل کی ڈرمس والی تہ سے مسلسل ہے اور عصبی ریشکوں سے اسکو رسد پہنچتی ہے۔ ہیئر فالیکل دو طبقوں پر مشتمل ہے (ایک بیرونی یا ڈرمک کوٹ اور دوسرا اپی ڈرمک کوٹ) (تصویر 1041)۔

بیرونی یا ڈرمک کوٹ خاص کر ریشہ دار بافت سے بنتا ہے۔ یہ کوریم سے مسلسل ہے اور نہایت عروقی ہے۔ اس کو متعدد باریک عصبی ریشکوں سے رسد ملتی ہے۔ یہ تین تہوں پر مشتمل ہے (تصویر 1041)۔ سب سے

اندر کی تہ ایک ہائیلائن بیسمنٹ ممبرین ہے جو بڑے بڑے ہیئر فالیکلز میں بہت واضح ہے، لیکن باریک بالوں کے فالیکلز میں زیادہ نمایاں نہیں ہے۔ یہ فالیکل کے زیادہ گہرے حصوں تک محدود ہے۔ اس کے باہر ریشیوں کی 1073 اور تکلہ نما خلیوں کی جو فالیکل کے گرد دائروں کی شکل میں مرتب ہیں ایک گف تہ ہے۔ یہ تہ فالیکل کی تہ سے سبیشس گلینڈس کی قناتوں کے سوراخوں تک پھیلتی ہے۔ بیرونی طرف توصیلی بافت کی ایک دبیز تہ ہے۔ یہ بافت طولانی بنڈلوں میں مرتب ہے جو ایک کھلی ہنوٹ بناتے ہیں اور کوریم کے رٹیکولر پارٹ کے متناظر ہیں، اس میں عروق دمویہ اور اعصاب مضروف ہیں۔

اندرونی یا اپی ڈرمک کوٹ بال کی جڑ سے شدت کے ساتھ چسپاں ہے، اور دو طبقوں پر مشتمل ہے جو علی الترتیب جڑ کے اندرونی اور بیرونی غلاف کہلاتے ہیں۔ جڑ کا بیرونی غلاف اپی ڈرمس کی سٹریٹم میوکوزم سے متناظر ہے اور اُس سے اس کے خلیوں کی گول شکل ملائم خاصیت میں مشابہ ہے۔ ہیئر فالیکلز کی تہ میں یہ خلیے بال کی جڑ کے خلیوں سے مسلسل ہو جاتے ہیں۔ جڑ کا اندرونی غلاف مشتمل ہے (۱) ایک باریک کیوٹیکل پر جو بال کے بعد ہی ہے اور ایسے متراکب چھلکوں کی ایک اکیلی تہ سے مرکب ہے جن کے نِواۃ مذبول ہیں۔ (۲) قرنی، چپٹے، نواۃ دار خلیوں کی ایک یا دو تہیں جو ہکسلے کی تہ (Huxley's layer) کے نام سے مشہور ہیں۔ اور (۳) صاف چپٹے نواتوں والے مکعبی خلیوں کی ایک اکیلی تہ جو ہنلے کی تہ (Henle's layer) کہلاتی ہے (تصویر 1041)۔

ہیئر بلب پیپلا پر ڈھلا ہوا ہے اور کثیر الاضلاع سرحلمی خلیوں سے مرکب ہے۔ یہ خلیے جیسے اوپر کی طرف بال کی جڑ میں جاتے ہیں، لمبوترے اور تکلہ نما ہو جاتے ہیں بجز اُن کے جو مرکز میں ہیں اور جو کثیر الاضلاع ہی رہتے ہیں۔

بال کی ڈنڈی (shaft of the hair) اندر سے باہر کی طرف میڈلا (medulla)، کارٹکس (cortex) اور کیوٹیکل پر مشتمل ہے۔ میڈلا بالعموم ان باریک بالوں سے جو سطح جسم کو ڈھانکتے ہیں اور عام طور سے سر کے بالوں سے بھی غائب ہوتا ہے۔ جب اسے نور منتقل سے دیکھا جائے تو یہ کارٹکس

کی نسبت رنگ میں زیادہ گہرا اور زیادہ غیر شفّاف نظر آتا ہے، لیکن جب نورِ منعکس سے دیکھا جائے تو سفید معلوم ہوتا ہے۔ یہ کثیر الاضلاع خلیوں کی قطاروں سے مرکب ہے کہ جن قطاروں کے درمیان بعض اوقات خلیوں کے اندر ہوائی فضائیں ہوتی ہیں۔ کارٹکس سے ڈنڈی کا خاص حصہ بنتا ہے۔ اس کے خلیے لمبوترے ہیں اور چپٹے تکلہ نما ریشے بنانے کے لئے کہ جن کے اندر سیاہ بالوں میں لون ریزے اور سفید بالوں میں ہوا ہوتی ہے، متحد ہو جاتے ہیں۔ کیوٹکل چپٹے چھلکوں کی ایک اکیلی تہ پر مشتمل ہے جو نیچے سے اوپر کی طرف ایک دوسرے پر متراکب ہے۔

ہیئر فالیکلز سے متعلق غیر ارادی عضلی ریشوں کے باریک بنڈل ہیں جو ایریکٹورز پائیلورم (arrectores pilorum) (تصویر 1040) کے نام سے موسوم ہیں۔ یہ کوریم کی اوپری تہ سے شروع ہوتے ہیں اور ہیئر فالیکل میں سبیشس گلینڈ کی قناۃ کے دہانہ کے نیچے ختم ہوتے ہیں۔ یہ اُس طرف واقع ہوتے ہیں جس طرف کہ بال جھکا ہوتا ہے اور اپنے فعل سے فالیکل کے ترچھاپن کو کم اور بال کو کھڑا کرتے ہیں۔ سبیشس گلینڈ اُس زاویہ میں واقع ہے جو ایریکٹر مسل ہیئر فالیکل کے اوپری زاویہ کے ساتھ بناتا ہے اور اس طرح عضلہ کا انقباض دہنی افراز کو غدود کی قناۃ سے کھینچکر باہر نکالنے پر مائل ہوتا ہے۔

سبیشس گلینڈس (تصویر 1040) چھوٹے چھوٹے تاچک دار غدّی اعضا ہیں، جو کوریم کے جرم میں واقع ہیں۔ یہ جلد کے بیشتر حصّوں میں پائے جاتے ہیں، لیکن اسکالپ اور چہرہ میں بالخصوص کثرت سے ہیں۔ یہ مبرز، ناک، منہ، بیرونی کان کے 1074
سوراخوں کے گرد بھی بہت تعداد میں ہیں۔ لیکن ہاتھوں کی ہتھیلیوں اور پاؤں کے تلووں میں مفقود ہیں۔ ہر ایک غدود ایک ہی قناۃ پر جو کسی حد تک واسع ہوتی ہے مشتمل ہے۔

لہ۔ آکسفورڈ کا پروفیسر اے تھامسن (A.Thomson) بتلاتا ہے کہ اُن فالیکلز پر کہ جن میں کمزور چپٹے بال رہتے ہیں ان عضلات کا انقباض فالیکل میں ایک مستقل خم پیدا کرنے پر مائل رہیگا اور اس خم کا اثر بال پر پڑے گا جو کہ اس کے اندر ڈھلا ہوا ہے جس سے کہ بال جلد میں سے نکلنے پر خم دار رہیگا۔ خمدار ہیئر فالیکل بشمین (Bushman) کے اسکالپ کا خاصہ ہیں۔

یہ بیضوی یا صراحی نما جوفیزوں کے خوشوں میں سے جن کی تعداد بالعموم دو سے پانچ تک لیکن بعض حالتوں میں بیس تک ہوتی ہے نمودار ہوتی ہے۔ ہر ایک جوفیزہ ایک شفاف بیسمینٹ ممبرین سے مرکب ہے جس میں کچھ سر حلمی خلیے محصور ہوتے ہیں۔ بیرونی یا حاشیہ کے خلیے چھوٹے اور کثیر الاضلاع ہیں اور قناۃ کے استر کرنیوالے خلیوں سے مسلسل ہیں۔ جوفیزہ کا باقی حصہ بڑے بڑے خلیوں سے پُر ہے جن میں کہ چربی ہوتی ہے بجز مرکز کے کہ جہاں خلیے ٹوٹتے پھوٹتے ہیں اور ایک کہفہ رہ جاتا ہے جو انکے فواضل سے اور شحمی مادہ کی ایک پوٹ سے بھرا رہتا ہے۔ یہ مواد سیبم کوٹے نی یم (sebum cutaneum) بناتا ہے۔ قناتیں بسا اوقات ہیئر فالیکلز میں لیکن کبھی کبھی عام سطح پر کھلتی ہیں، جیسے کہ لیبیا مائینورا (labia minorA) میں اور ہونٹوں کے آزاد کناروں میں۔ ناک اور چہرہ پر کے غدود بڑے قامت کے اور بیّن طور پر قصیص دار ہوتے ہیں اور بند افراز کے جمع ہونے سے اکثر بہت بڑے ہوتے ہیں۔ پپوٹوں کے ٹارسل گلینڈز لمبوترے سیبشس گلینڈس ہیں جنمیں متعدّد جانبی عطفے ہوتے ہیں۔

سوڈورفرس گلینڈس یا پسینہ کے غدود (تصاویر 1037، 1042)

تقریباً جلد کے ہر حصہ میں پائے جاتے ہیں۔ اور کوریم کی زیریں سطح پر چھوٹے چھوٹے گڑھوں میں یا بیشتر سب کیوٹے نی یس ٹشو میں شحمی بافت کی ایک مقدار سے گھرے ہوئے پائے جاتے ہیں۔ ہر ایک غدود ایک اکیلی نلی پر مشتمل ہے جس کا گہرا حصہ ایک بیضوی یا گول گیند میں لپٹا ہوا ہے جو غدود کے جسم کے نام سے موسوم ہے لیکن اوپری حصہ یا قناۃ کوریم کیوٹیکل کو طے کرتا ہے اور سطح جلد پر ایک کیف نما سوراخ کے ذریعے کھلتا ہے۔ کوریم کی اوپری تہوں میں قناۃ سیدھی ہے، لیکن عمقی تہوں میں یہ پیچیدہ یا خمیدہ ہے۔ جہاں اپی ڈرمس دبیز ہے، جیسے کہ ہاتھوں کی ہتھیلیوں اور پاؤں کے تلووں میں قناۃ کا جو حصہ اس میں سے گزرتا ہے مرغولہ دار پیچیدہ ہے۔ غدود کا قامت مختلف ہوتا ہے۔ یہ ان خطوں میں بالخصوص بڑے بڑے ہیں جہاں پسینہ کی مقدار زیادہ ہے، جیسے بغلوں میں جہاں کہ وہ سرخی مائل رنگ کی ایک

FIG. 1041.—A transverse section through one-half of a hair follicle.

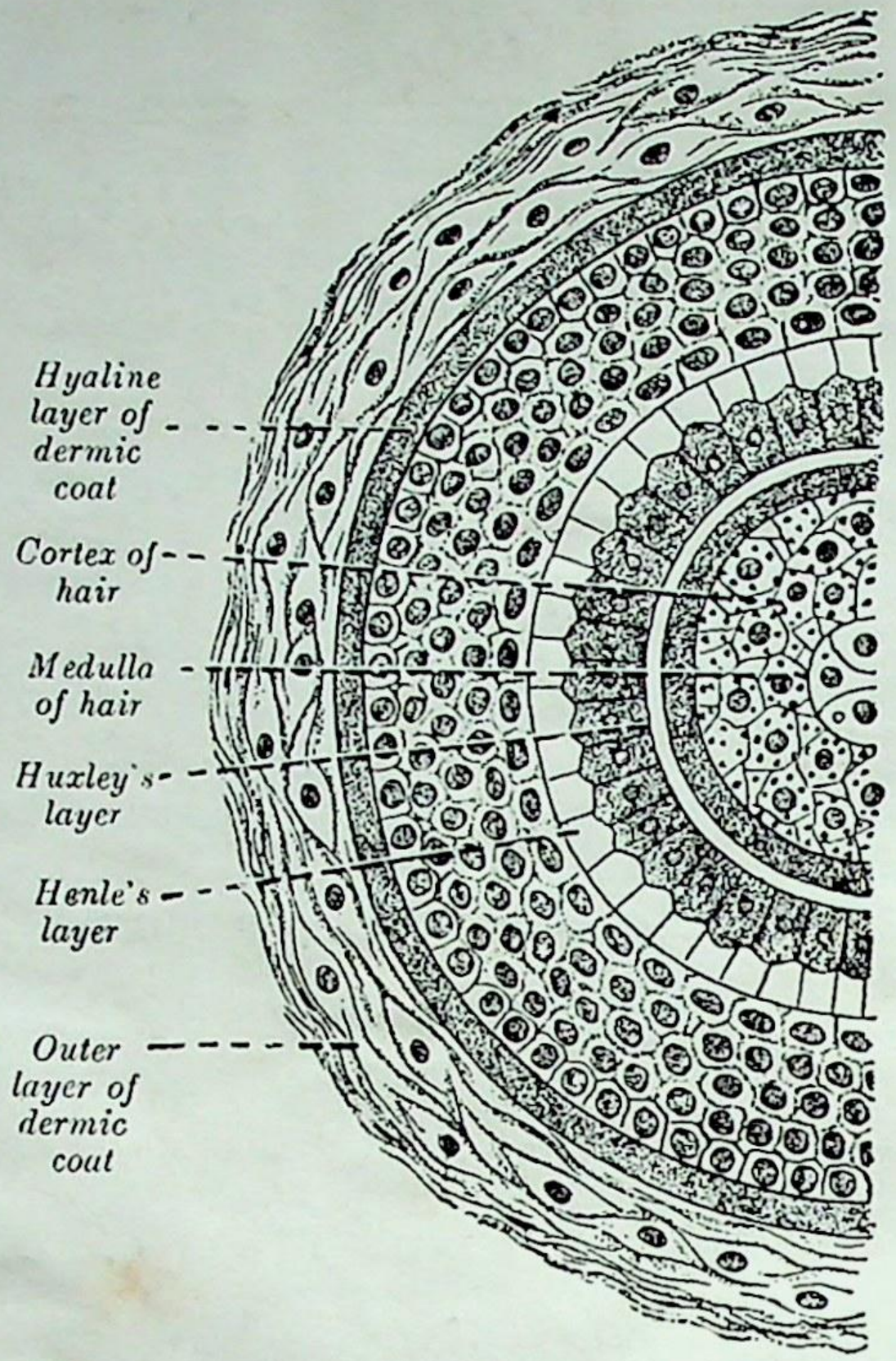
Hyaline layer of dermic coat
Cortex of hair
Medulla of hair
Huxley's layer
Henle's layer
Outer layer of dermic coat

FIG. 1042.—The body of a sudoriferous gland cut in various directions. (From Klein and Noble Smith's Atlas of Histology.)

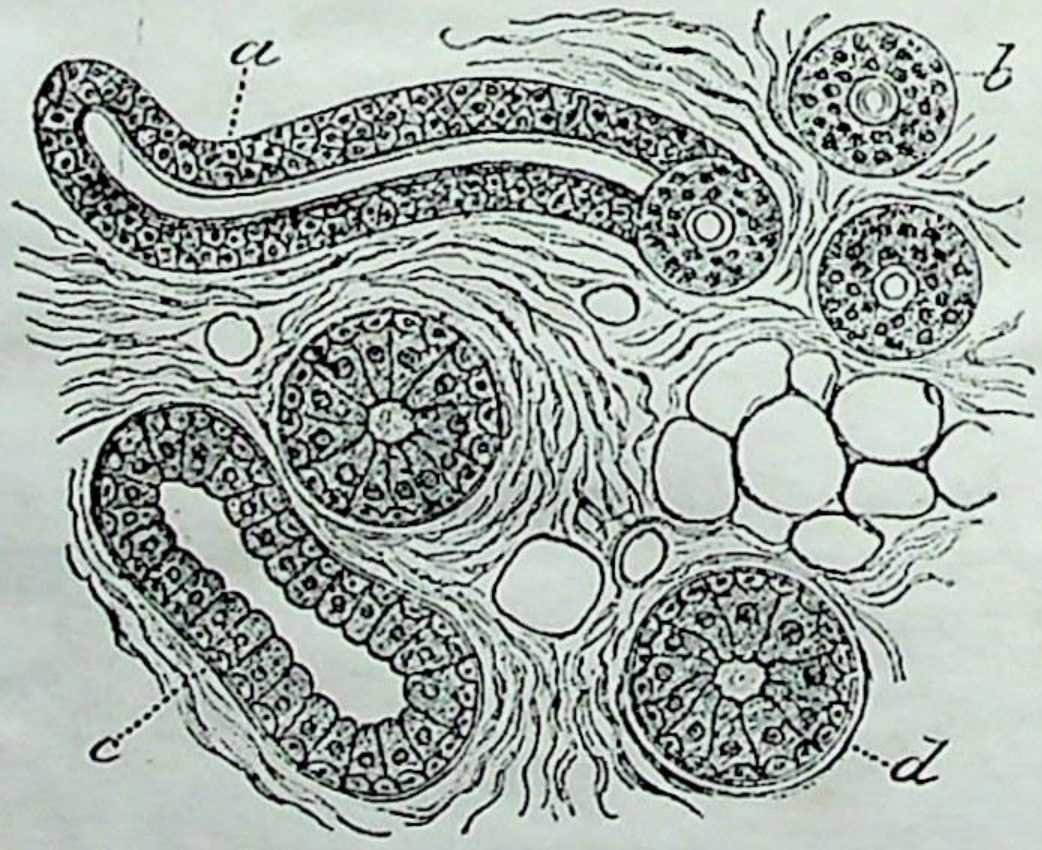

a. Longitudinal section through the proximal part of the coiled tube. *b.* Transverse section through the same. *c.* Longitudinal section through the distal part of the coiled tube. *d.* Transverse section through the same.

Raj Lal

پتلی بھٹنی دار (mamillated) تہ بناتے ہیں، جو اس خطہ میں بالوں کے محل وقوع کے ساتھ پوری پوری مطابقت رکھتی ہے۔ جانگ میں بھی وہ بڑے بڑے ہیں۔ ان کی تعداد مختلف ہوتی ہے ہاتھوں کی ہتھیلیوں اور پاؤں کے تلووں پر جہاں کہ قناتوں کے منافذ نہایت باقاعدہ ہیں اور ایپی ڈرمس کی خمدار جیود پر کھلتے ہیں، ان کی بہت کثرت ہے۔ یہ گردن اور پشت پر کم تعداد میں ہیں۔ نلی غدود کے جسم میں اور قناۃ کے اندر دونوں جگہ پر دو تہوں سے بنتی ہے ایک بیرونی جو باریک فضائی بافت کی ہے اور ایک اندرونی ایپی تھیلیم کی (تصویر 1042)۔ بیرونی تہ پتلی ہے اور کوریم کے اوپری طبقہ سے مسلسل ہے۔ غدود کے جسم میں اپی تھلیم مکعب خلیوں کی ایک اکیلی تہ پر مشتمل ہے جن کے گہرے سروں اور بیسمینٹ ممبرین کے درمیان ایک تہ غیر مخطط عضلی ریشوں کی ہے جو طول وار یا ترچھے طور پر مرتب ہیں۔ قناتیں عضلی ریشوں سے منزہ ہیں اور ایک بیسمینٹ ممبرین سے مرکب ہیں جو کثیر الاضلاع خلیوں کی دو یا تین تہوں سے استر کیا ہوا ہے۔ قناۃ کے درونہ پر ایک پتلے کیوٹیکل کی تہ چڑھی ہوئی ہے۔ جب ایپی ڈرمس کو کوریم کی سطح سے احتیاط کے ساتھ جدا کیا جاتا ہے تو ممکن ہے کہ اس کی زیرین سطح پر قناتیں چھوٹے چھوٹے تاگا نما زائدوں کی صورت میں کھنچ آئیں۔

اکسٹرنل ایکوسٹک می ایٹس کے سیروینس گلینڈس (ceruminous glands) ترمیم یافتہ سوڈورفرس گلینڈس ہیں۔

Entered in Database
२४/२/०६
Signature with Date

पुस्तकालय
गुरुकुल कांगड़ी